TrustVet

PET IMAGING REPORT
KẾT QUẢ CHẨN ĐOÁN HÌNH ẢNH

INFORMATION

HỌ VÀ TÊN CHỦ NUÔI/ OWNER's NAME: **MR. Cẩm Chiêu**----------

TÊN THÚ/ NAME: **MOCHI** ----------**LOÀI/SPECIES: CHÓ**----------

GIỐNG/BREED: **POMERANIAN** ----------**GIỚI TÍNH/SEX: CÁI**----------

TUỔI/AGE: ----------**MÀU LÔNG/COLOR:** ----------

INTERPRETATION

PHƯƠNG PHÁP THỰC HIỆN/ PROCEDURE:

☐ **X-QUANG/DR X-RAY** ☒ **SIÊU ÂM/ULTRASOUND**

☐ **CT SCAN** ☐ **NỘI SOI /ENDOSCOPY**

VỊ TRÍ / LOCATION: VÙNG BỤNG

Số lượng thai Fetal numbers	2+
Tuổi thai Gestational Age	54+-3 ngày
Tim thai Fetal Heart Rate	Tốt
Cử động thai Fetal movement	Có
Đường kính túi thai Gestational Sac Dimeter (GSD)	
Đường kính lưỡng đỉnh Head Dimeter (HD)	21-22.29 mm
Đường kính ngang bụng Body Diameter (BD)	
Ngày sinh dự kiến Delivery Date	17-04-2026
Khác Others	

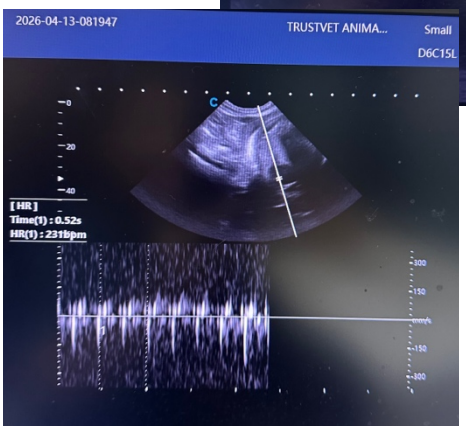

Kết luận: Có thai, khuyến cáo X-Quang nếu muốn biết số lượng thai.

Bác sĩ siêu âm

ThS. Diệp Ngọc Trúc

Address: 645 Le Hong Phong, Ward 10, Dist.10, HCMC Hotline: 0948911186