Phòng khám thú y Mayo Vet Care
11 Lê Thước, Thảo Điền, thành phố Thủ Đức, Hồ Chí Minh
SĐT: 0348 098 055 Email: mayovetcare@gmail.com

Biopsy Report

Species: Chó
Reference: Lucas
Breed: Pomeranian
Age: 8 năm 7 tháng
Test: Biopsy

Date of sample: 04/01/2026
Date of report: 12/01/2026
Specimen: khối u nướu răng
Specimen Processing: Diff-Quik

MACROSCOPIC DESCRIPTION : Nốt tròn trên nướu rang hàm dưới, không có loét bề mặt	
MICROSCOPIC DESCRIPTION: Tăng sinh các tế bào biểu mô vảy keratin hóa, nhiều nang keratin xen kẻ trong lớp mô. Rải rác có hình ảnh phân bào	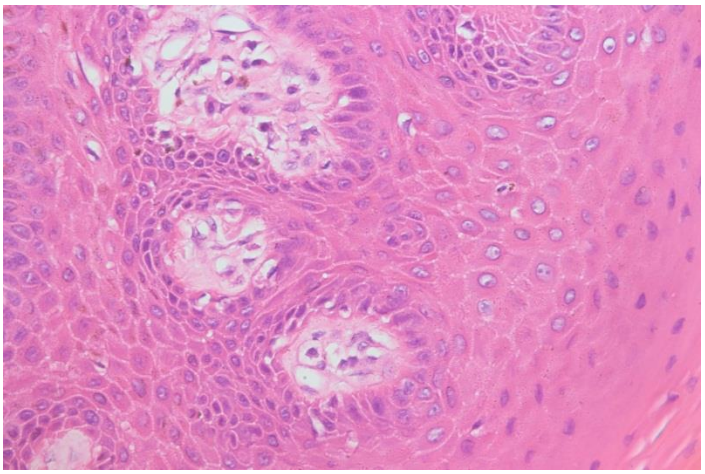
MICROSCOPIC INTERPRETATION: Khối u tế bào biểu mô vảy (SCC = squamous cell carcinoma) , mức độ ác tính 1	**COMMENT**: Kết quả có giá trị trên mẫu gởi