TrustVet

PET ECHOCARDIOGRAM REPORT
KẾT QUẢ SIÊU ÂM TIM

INFORMATION

HỌ VÀ TÊN CHỦ - OWNER NAME: Hồ Quốc Khải

TÊN THÚ - PET NAME: KHƯƠNG **LOÀI - SPECIES:** Chó

GIỐNG - BREED: **Pomeranian** **NGÀY SINH - D.O.B:** 2021 **GIỚI TÍNH - SEX:** **Đực**

ĐIỂM CƠ THỂ - BCS: **5/9** **NHỊP TIM – HR:** **115** bpm **HUYẾT ÁP – BP:** **121/71**

INTERPRETATION

General: A routine transthoracic echocardiogram was performed
Aorta root diameter:
Left Atrium:
Ao/LA 0.8
M-mode measurement:

Wall	Chamber	Systolic Function
IVSd : 5.00	LVIDd : 25.02	EF : 69.07%
IVSs : 5.00	LVIDs: 15.78	FS: 36.92%
LVPWs : 7.12		
LVPWd : 5.58		
Mass		
Linear:		

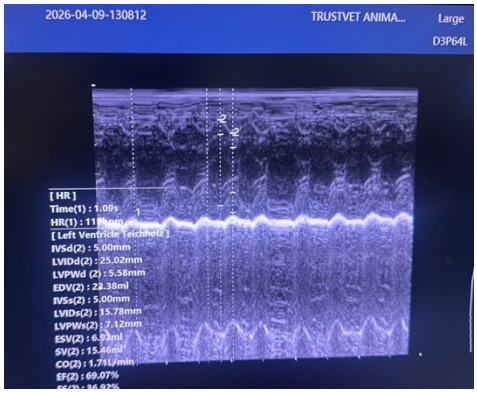

Pericardium: chưa phát hiện bất thường
Aorta: doppler hỗn hợp
Vena Cava: chưa phát hiện bất thường
Other findings:

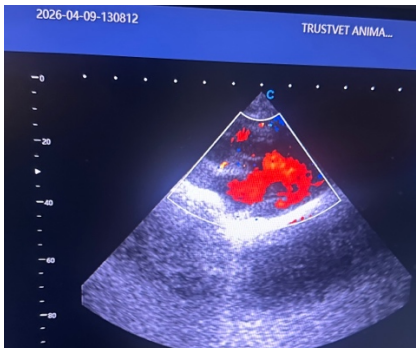

CONCLUSION

Chức năng tim tốt. ECG chưa phát hiện bất thường **Ngày 09/04/2026**

845 Nguyen Kiem Str., Ward 3, Go Vap Dist., HCMc
645 Le Hong Phong Str., Ward 10, Dist.10, HCMc
(084) 0949911186
(084) 0948911186
www.trusvet.vn