解剖学　各論

中村　哲久

神経系１

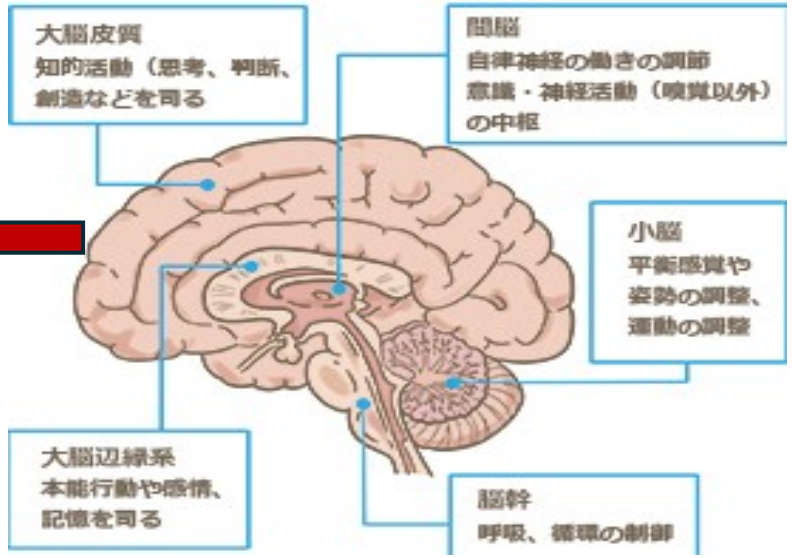

- 中枢神経系

  大脳・間脳・脳幹（中脳・橋・延髄）・小脳・脊髄

- 骨の下

  外側より硬膜・クモ膜・軟膜

  クモ膜と軟膜の間（クモ膜下）には脳脊髄液がある

- 頭蓋内部の動脈

  左右の内頸動脈と椎骨動脈の計４本

  脳底部で輪状につながって脳底動脈輪を形成している（ウイリス動脈輪）

内頸動脈と椎骨動脈

*脳を下から見上げた図

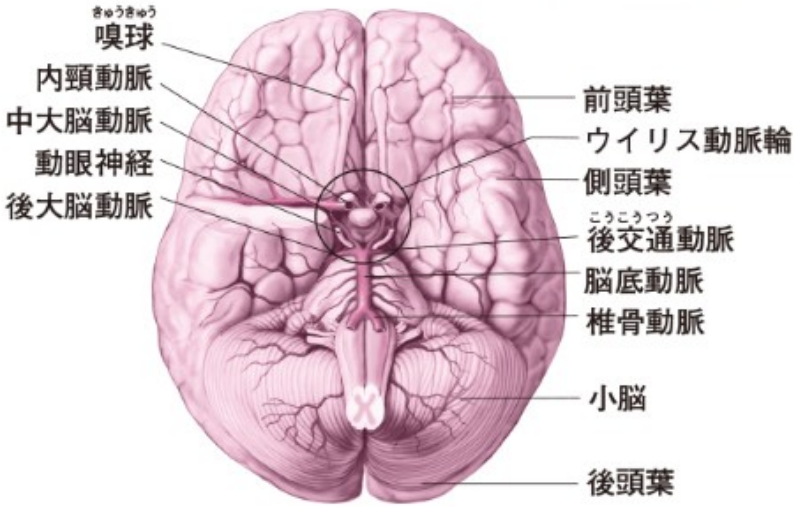

神経系２

- 大脳は脳のしわ（溝）により前頭葉・頭頂葉・後頭葉・ 側頭葉の ４ つに分けられる。

前頭葉	運動　感情
頭頂葉	感覚
後頭葉	視覚
側頭葉	聴覚

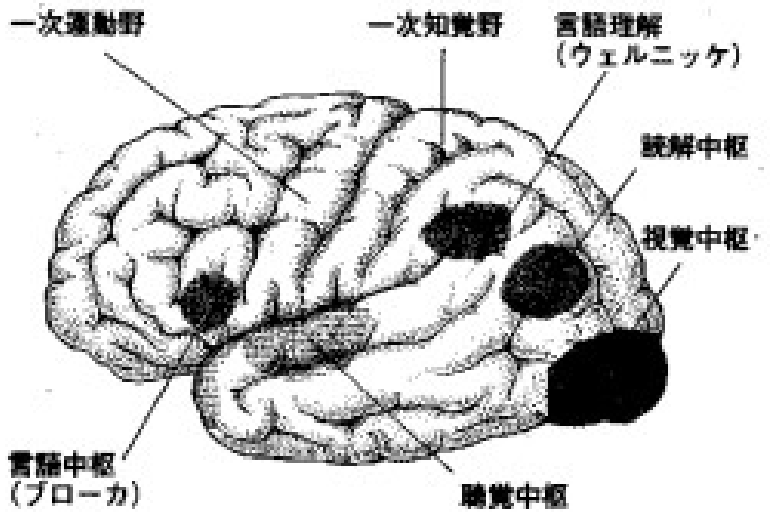

- 出血の好発部位は視床、被核、次いで皮質下

視床出血	視床痛
被殻出血	運動麻痺
脳幹部出血	生命中枢が障害
小脳障害	協調運動障害
脊髄障害	障害部以下の運動、感覚障害

呼吸器　気道

- 鼻腔（口腔）→咽頭→喉頭→気管→気管支→肺
- 気道の入り口である鼻腔は、入り口と内部の角度が異なっており経鼻エアウェイ等を挿入する際にはその方向に注意が必要。
- 咽頭（喉頭）部は食物と呼吸気の交通を整理する為に複雑な構造をしている。喉頭展開や気道確保の際に重要。気管は頚部で体表から触れることができる。

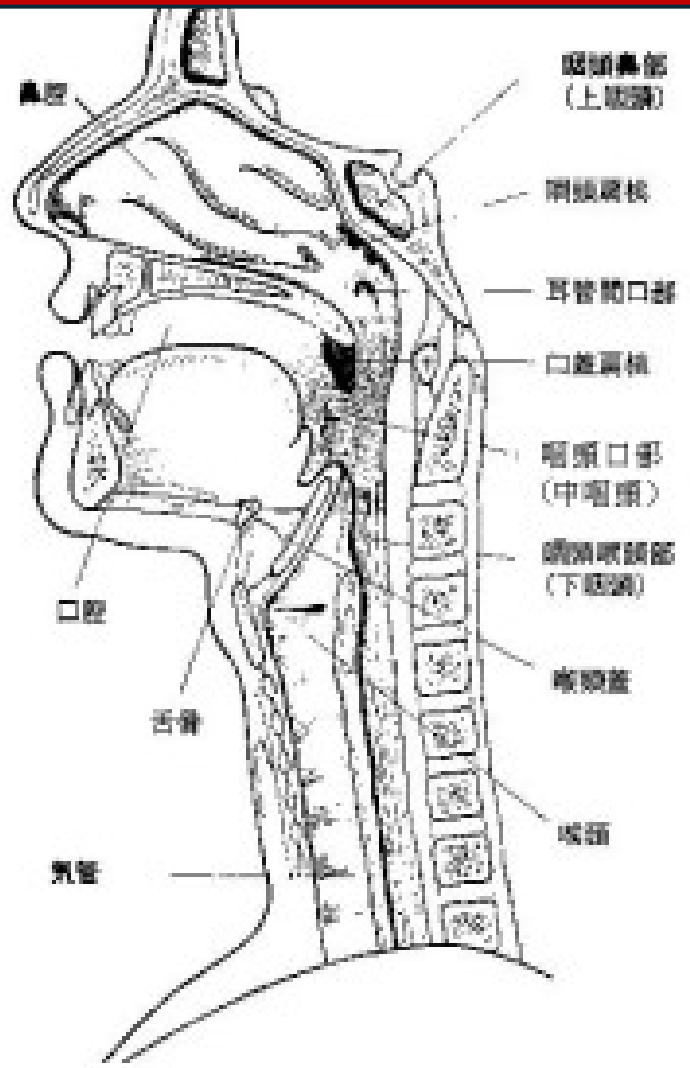

呼吸器　肺１

- 右の気管支は太く・短く・まっすぐ
- 左の気管支は細く・長く・横向き
- 右肺は上・中・下の３葉
- 左肺は上・下の２葉

→心臓があるから

- 正常の肺はスポンジのような柔らかい臓器です。

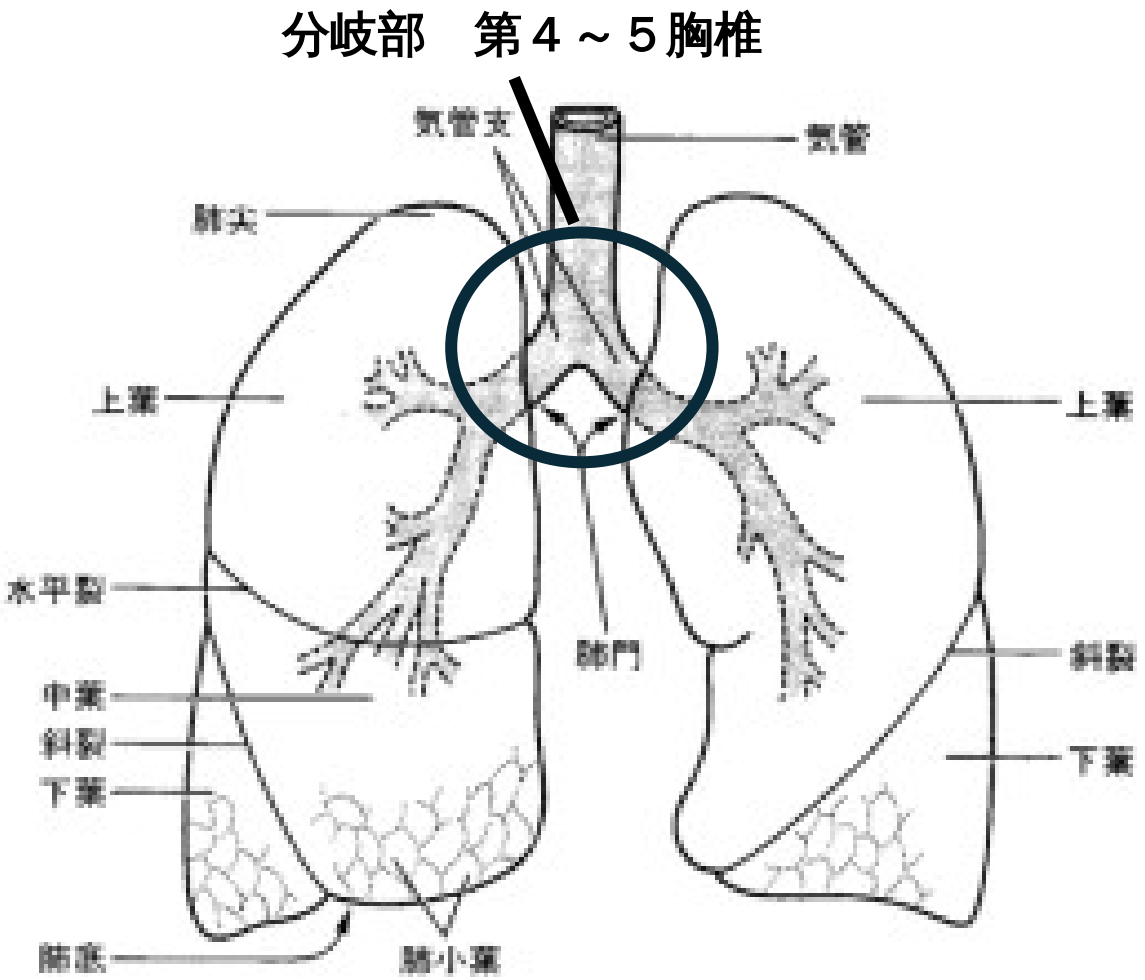

肺２

- 肺は胸膜で包まれている。
  この膜は肺の表面から折り返して
  壁側胸膜となって、その間に空間を
  形成している。

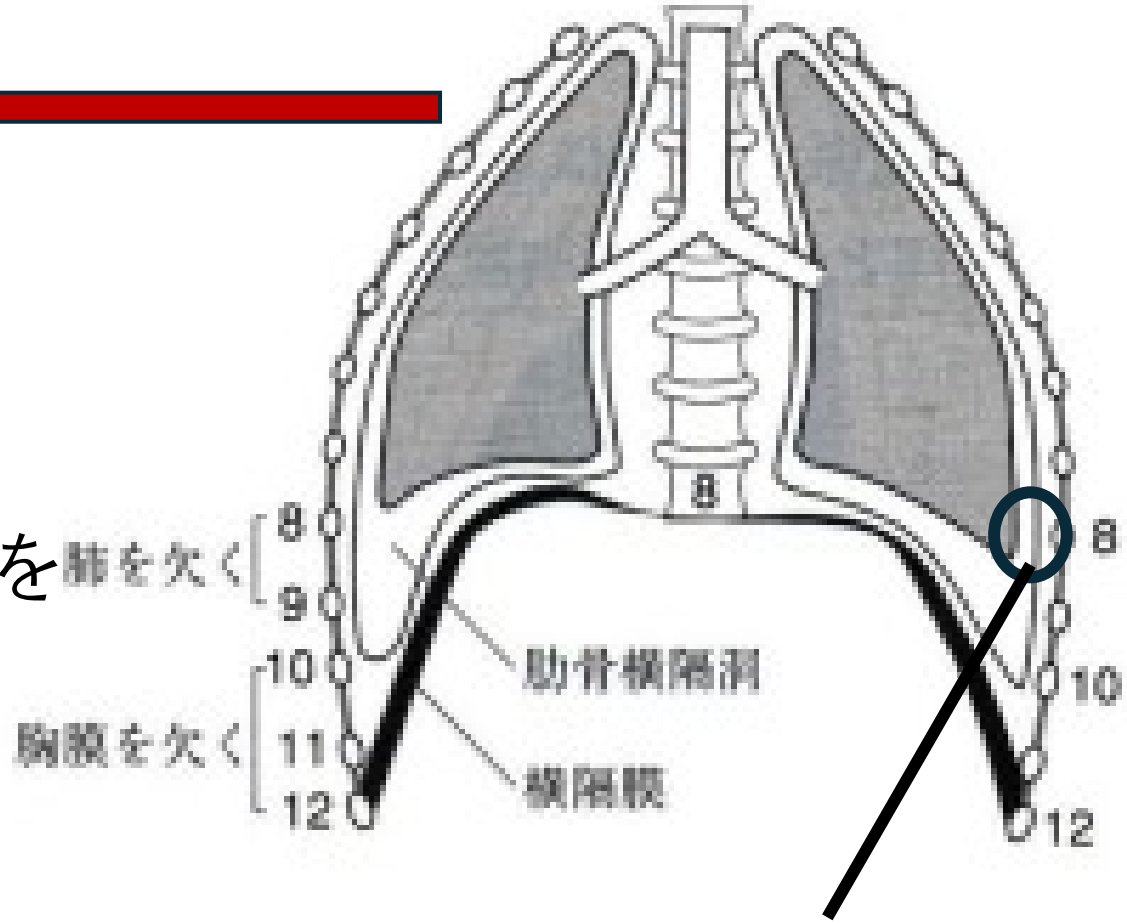

胸部外傷等により肺に穴があくと、肺から空気がこの空間に漏れだし、逃げ場のない空気によって緊張性気胸となることがある。

循環器　心臓

- 心臓はほぼ胸郭の中央にあり、少し左側にはみ出した様な位置に有る
- 心尖拍動は左胸で触れる。心臓の大きさは握り拳〜それより少し大きい
- 体の前面から心臓を見た時、そこに見えるのはほぼ右心系だけで、全身に血液を送る左心系はさらに奥の方に守られている

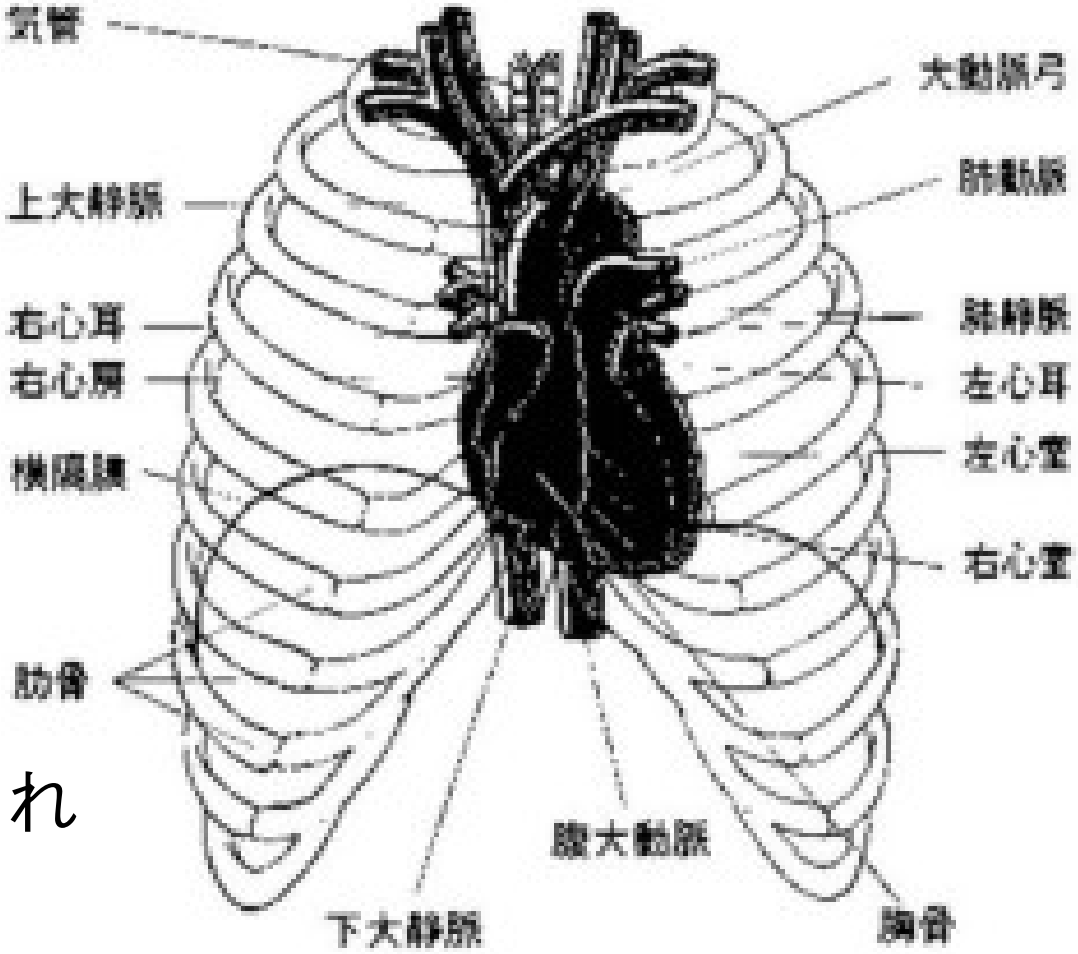

循環器　肺循環と体循環

全身から大静脈を通り心臓に戻ってきた

血液は右心室から肺動脈を通り肺に

送られます。（肺循環）

そして、 肺から心臓に戻った血液は

左心室から送りだされ大動脈に入る。

（体循環）

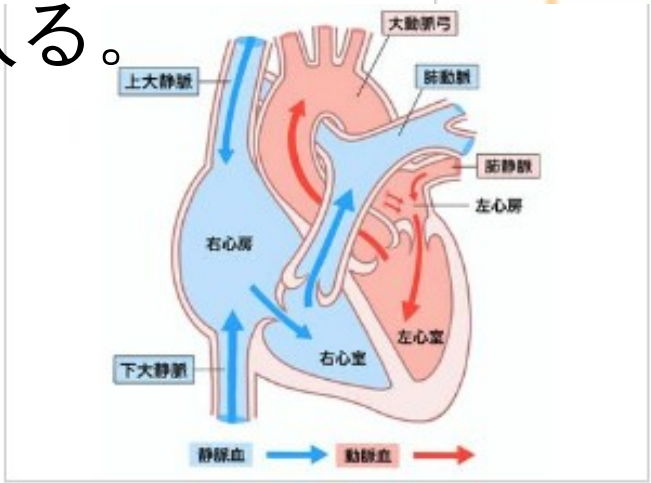

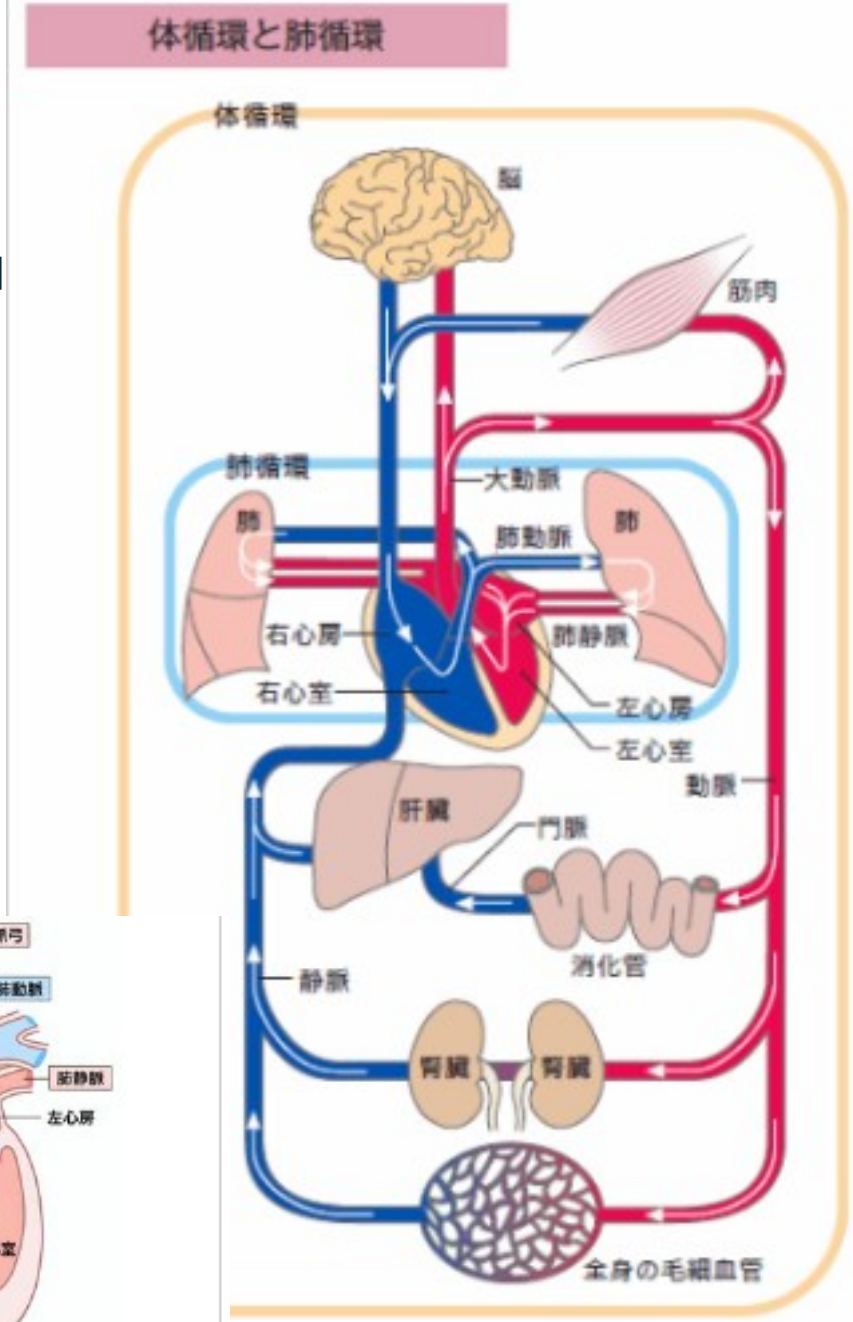

循環器　大動脈１

- 大動脈は一本のホース。
- 上行大動脈→大動脈弓→下行大動脈（胸部大動脈・腹部大動脈）となる。
- 上行大動脈からは心臓の冠状動脈（右・左）のみ
- 大動脈弓からは腕頭動脈と左総頸動脈・左鎖骨下動脈が出る。

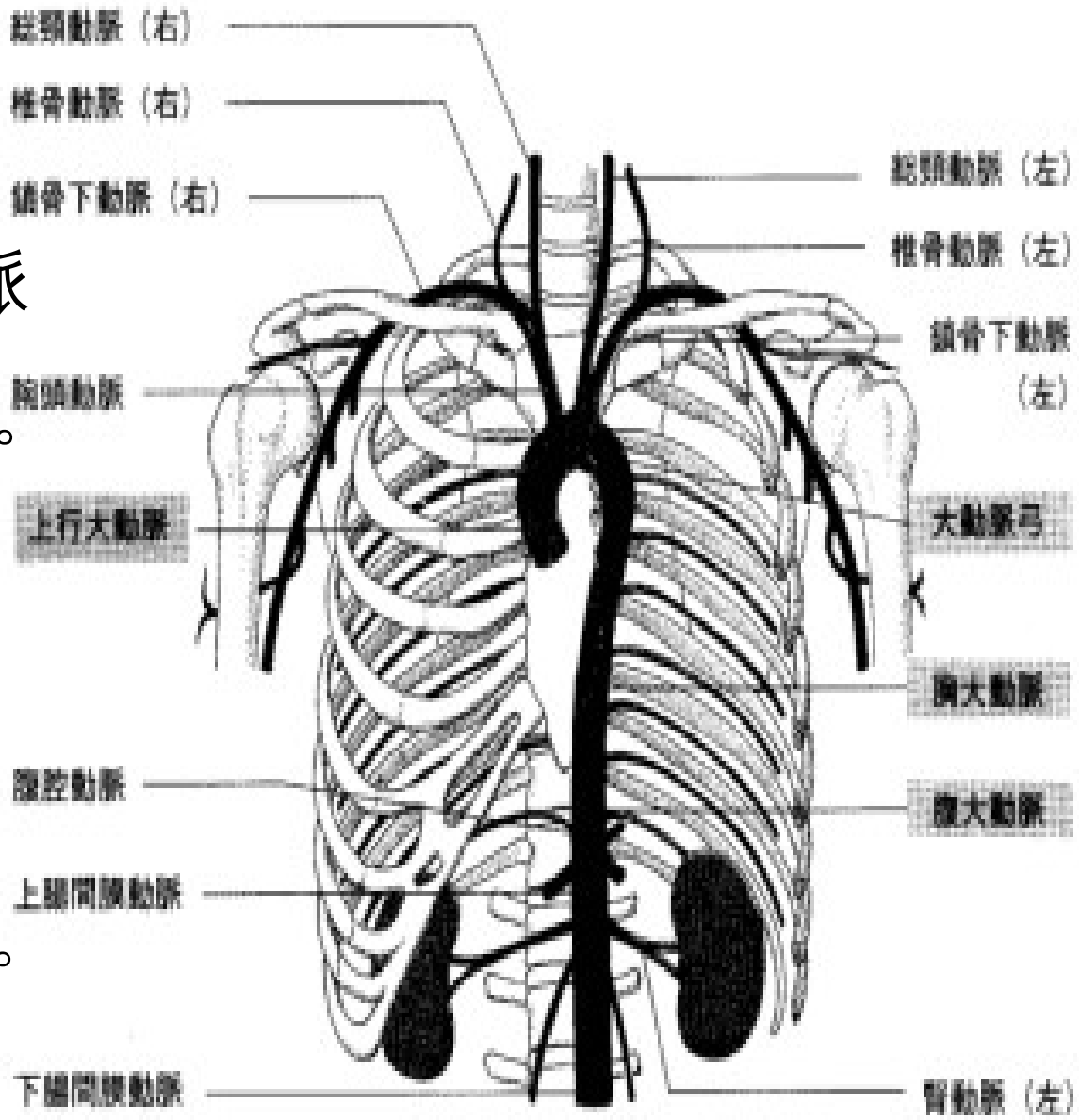

循環器　大動脈２

- 腕頭動脈はその名の通り腕に向かう右鎖骨下動脈と頭に向かう右総頸動脈に枝分かれする。
- 総頸動脈は内頸動脈と外頸動脈に分かれる。
- 内頸動脈は頭蓋骨の内部だけを栄養している。
- 下行大動脈は横隔膜により胸部大動脈と腹部大動脈に分けられてる。

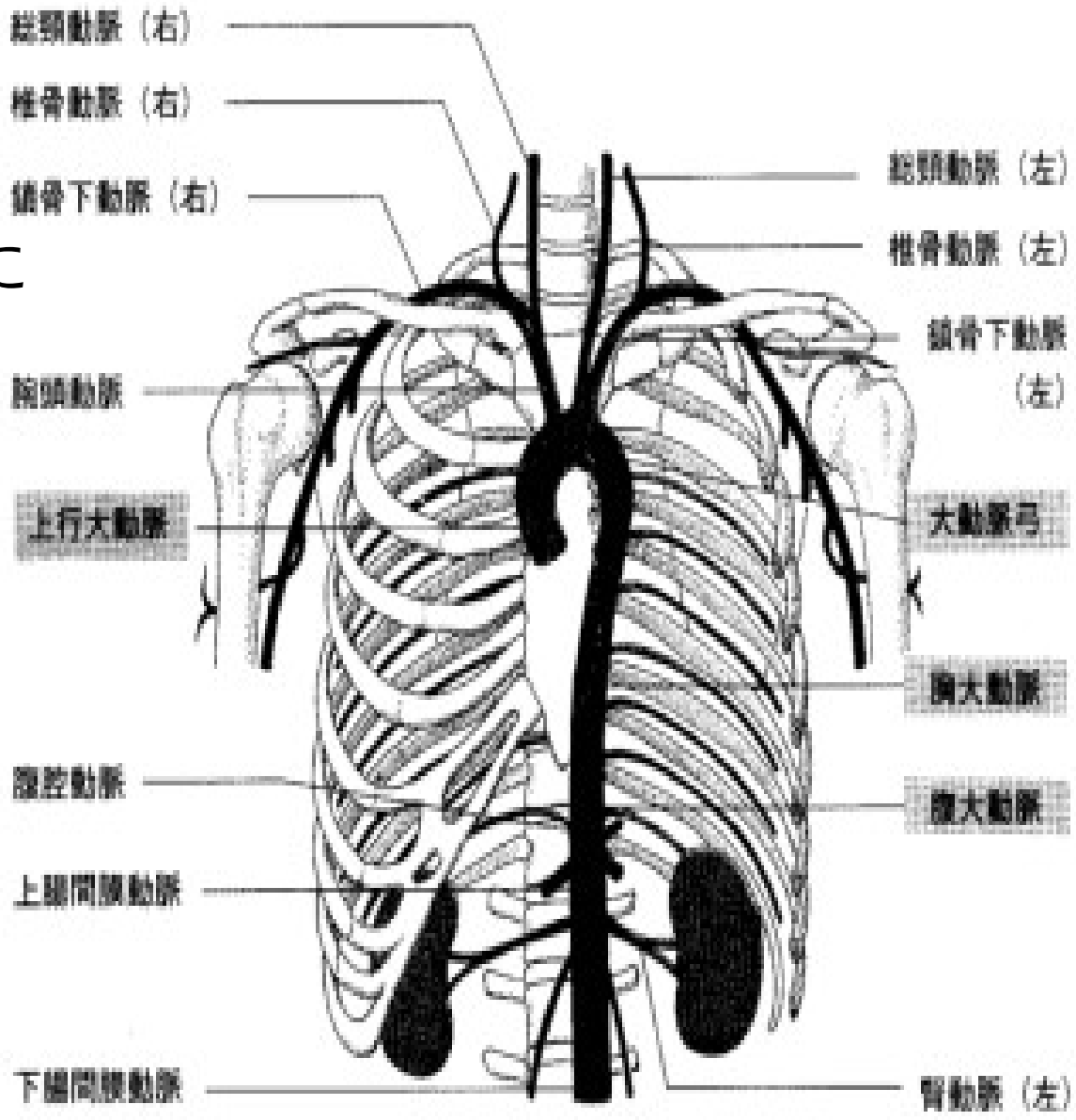

循環器　胸部大動脈

- 胸部大動脈では前方に向かって出る
  気管支動脈・食道動脈
- 左右対称に出る肋間動脈

肺を栄養しているのは肺動脈だけではなく、
気管支動脈との二重支配であり、肺梗塞が
起きても肺そのものが直ちに壊死して
しまうわけではない。

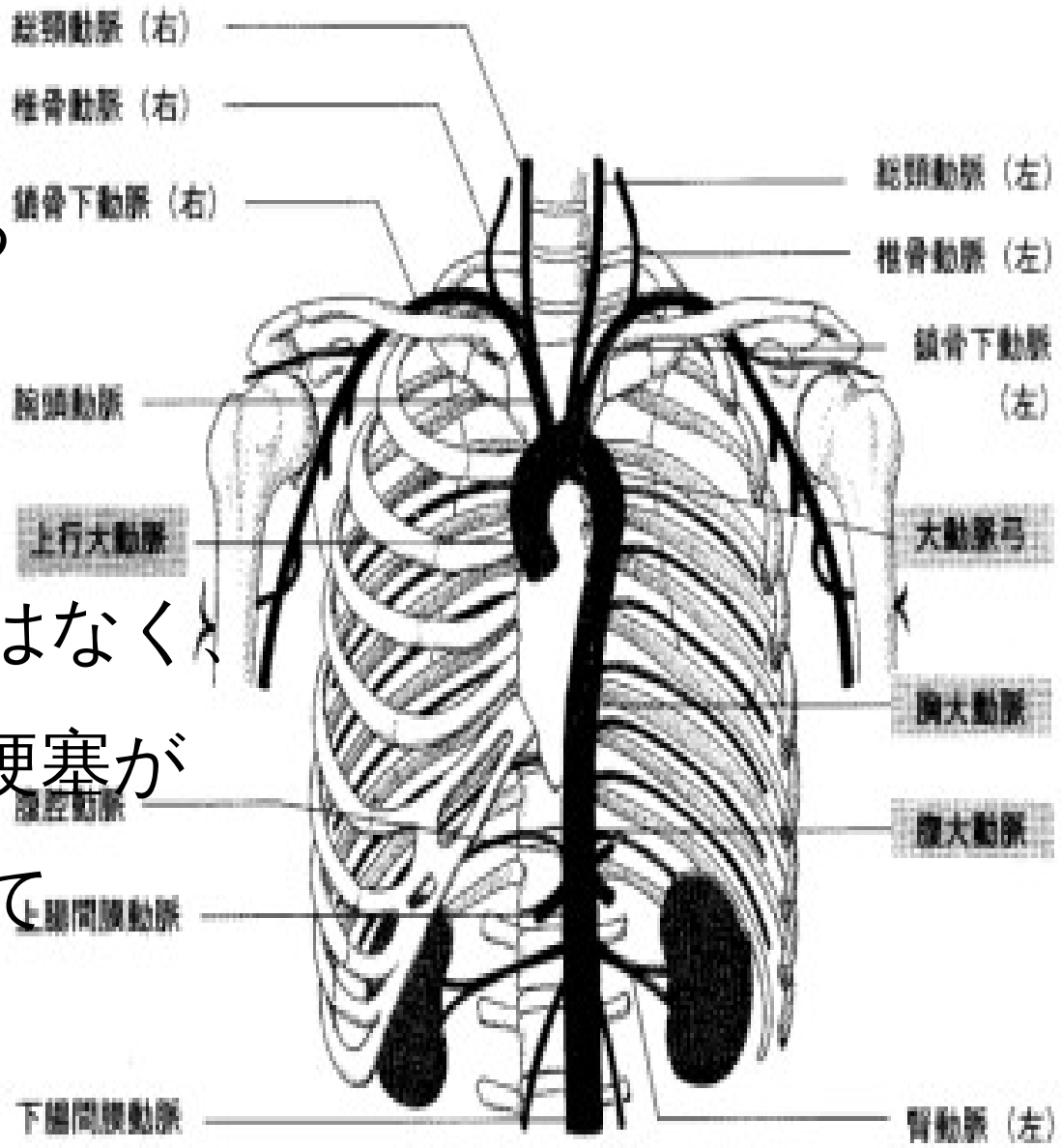

循環器　腹部大動脈

- 腹部大動脈では前方に向かって出る

  腹腔動脈・上腸間膜動脈・下腸間膜動脈

  全ての腹腔内臓器を栄養している

- 左右対称に出る

  腎動脈・性腺動脈・腰動脈

  全ての後腹膜・骨盤内臓器を栄養している

大動脈は左右の総腸骨動脈に分かれる。

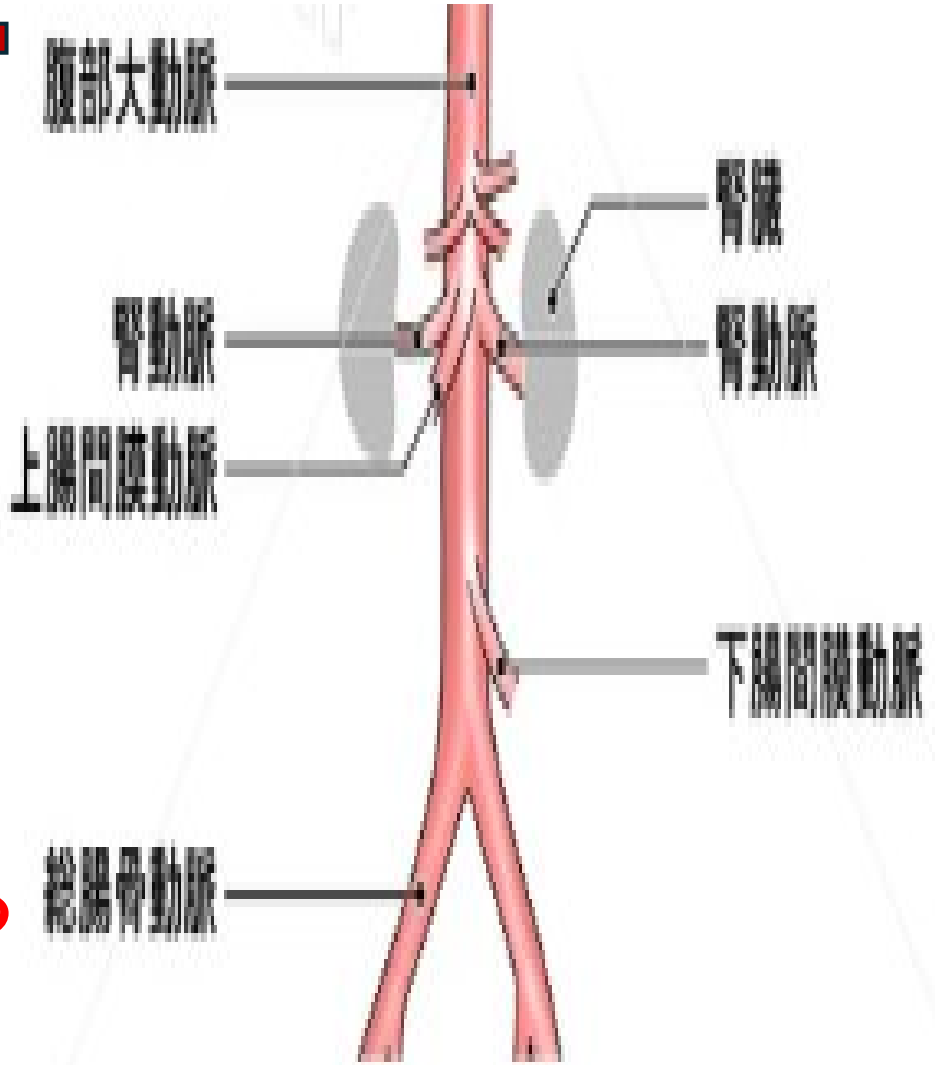

消化器系１

- 口腔→咽頭→食道→胃→
  小腸（十二指腸・空腸・回腸）→
  大腸（盲腸・上行結腸・横行結腸・下行結腸・Ｓ状結腸）→
  直腸→肛門までの一連の構造。（管腔臓器）
- これらの構造は栄養の消化吸収の働きを
  持っており、これに関連した膵臓や肝臓、

胆のうも消化器官として含まれる。

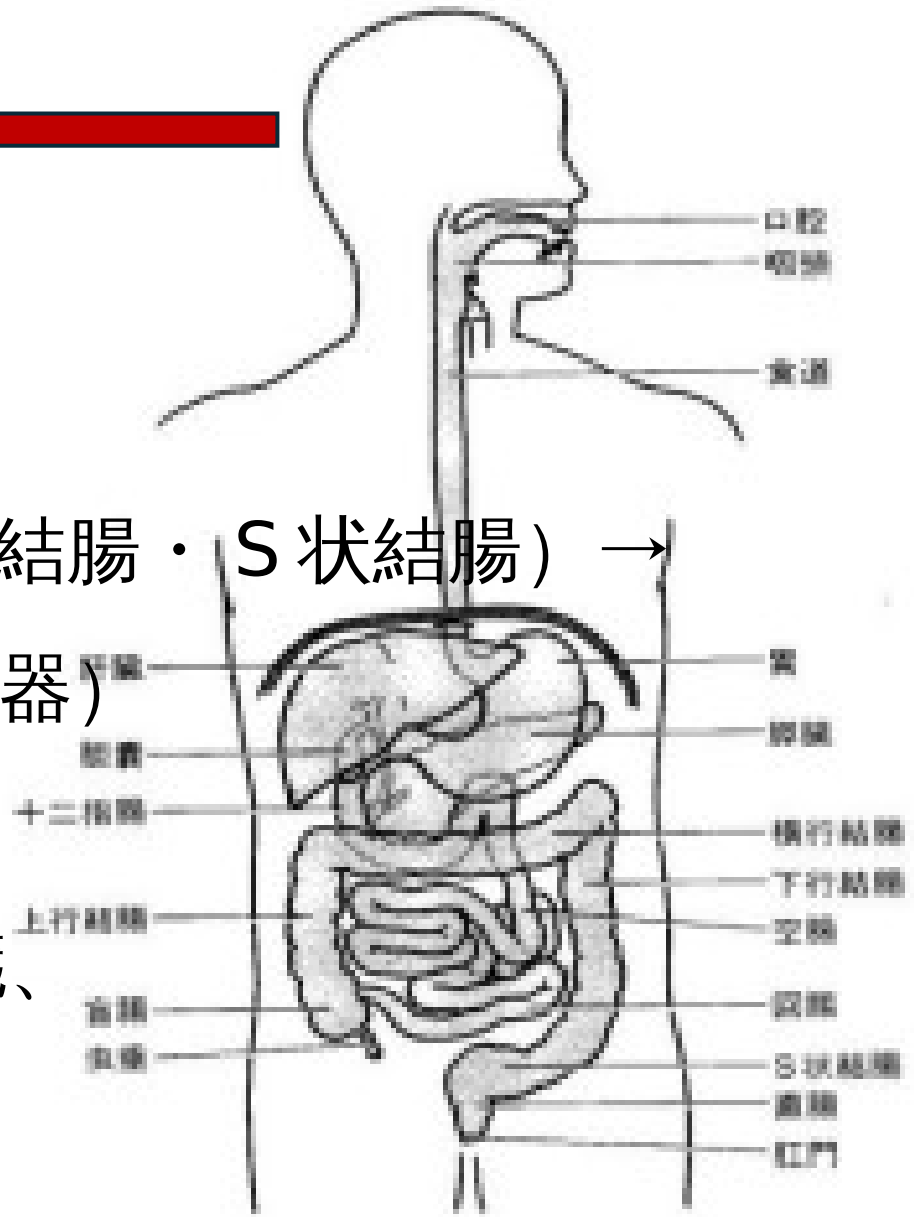

消化器系　食道　胃

- 消化管（食道）は横隔膜をこえて
  腹腔内に入り胃の噴門部につながる。
- 胃は腹部の左上から右中部にかけて
  「J」字型をしています。胃の出口は幽門
  と呼ばれ、ここには噴門部と異なり発達した
  括約筋（管を締めて流れを止める筋）がある。

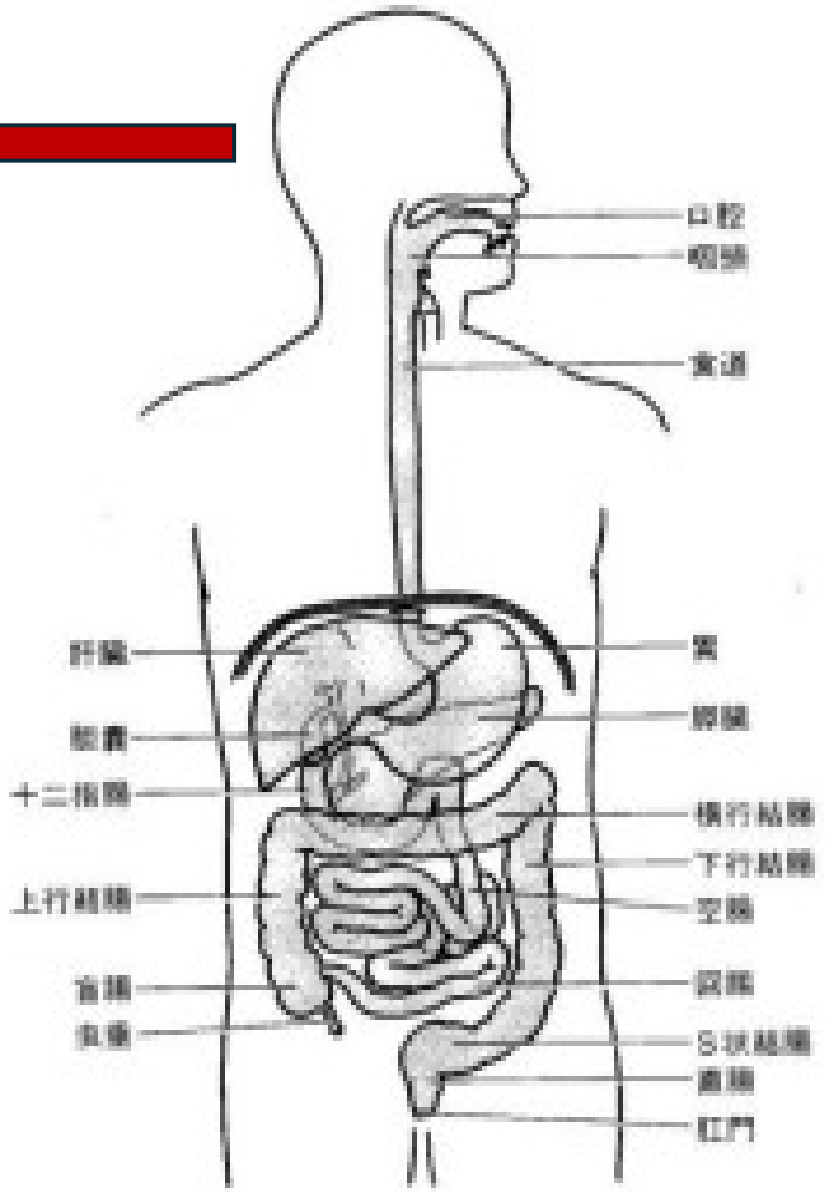

消化器　十二指腸

- 胃の幽門部をこえると消化管は十二指腸と名前を変える。ちょうど中間部にファーター乳頭があり、 胆汁や膵臓からの消化酵素が消化管内に放出される。この十二指腸は腹膜の後ろに有り（後腹膜臓器）C 字型の十二指腸に取り囲まれるように膵臓がある。
- これらの臓器は全て上腹部に有り、腹部大動脈から出る腹腔動脈により栄養されている。

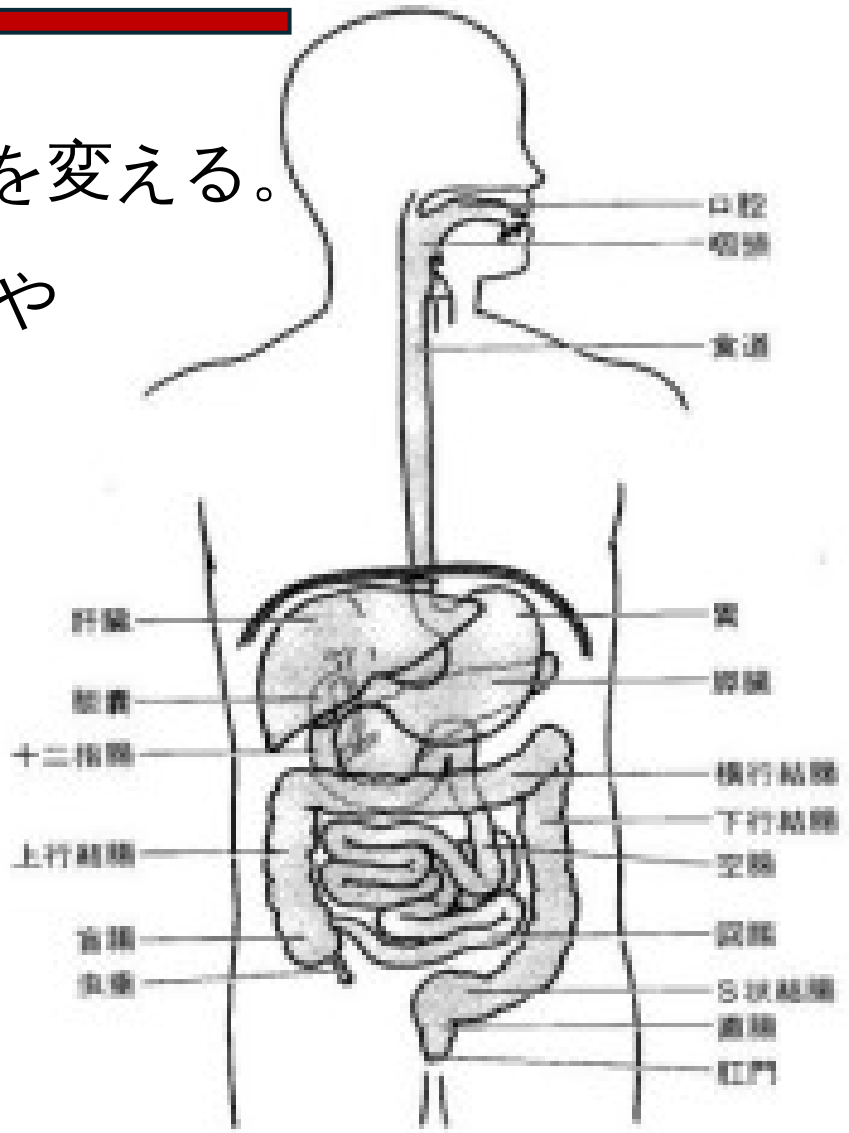

消化器　小腸以降

- 十二指腸からつながる空腸・回腸は腸間膜によって腹腔内にぶらさげられている構造。
- 回腸は右下腹部で大腸につながっている。 この部分は回盲弁と呼ばれている。
- 大腸は回盲弁より下では盲腸と呼ばれ、その下に虫垂がある。

回盲弁より上は上行結腸と呼ばれ、横行結腸・下行結腸・S 状結腸につながり、腹部を大きく時計回りに回って最終的に直腸となる。

上腸間膜動脈　空腸～横行結腸

下腸間膜動脈　下行結腸～直腸上部が栄養している。

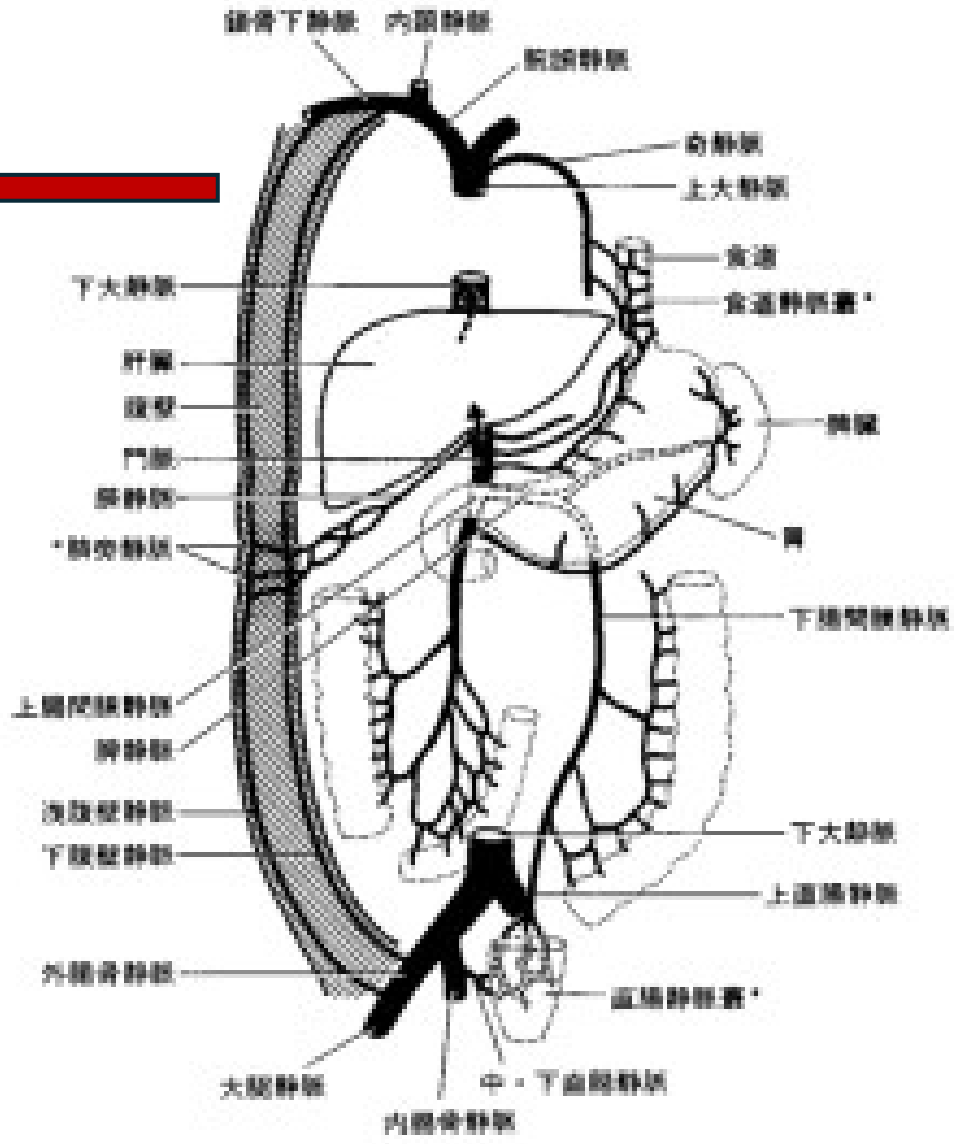

門脈系

*は門脈圧亢進で，側副血行路（静脈瘤）となる．

消化器　門脈

- 腹腔内の臓器を栄養した動脈血は老廃物だけでなく、消化管で吸収された栄養も含んでいる。そのため吸収された栄養素を代謝する必要があるため、全ての血液を一度肝臓に集めて処理している。この血液の流れる静脈を「門脈」という。

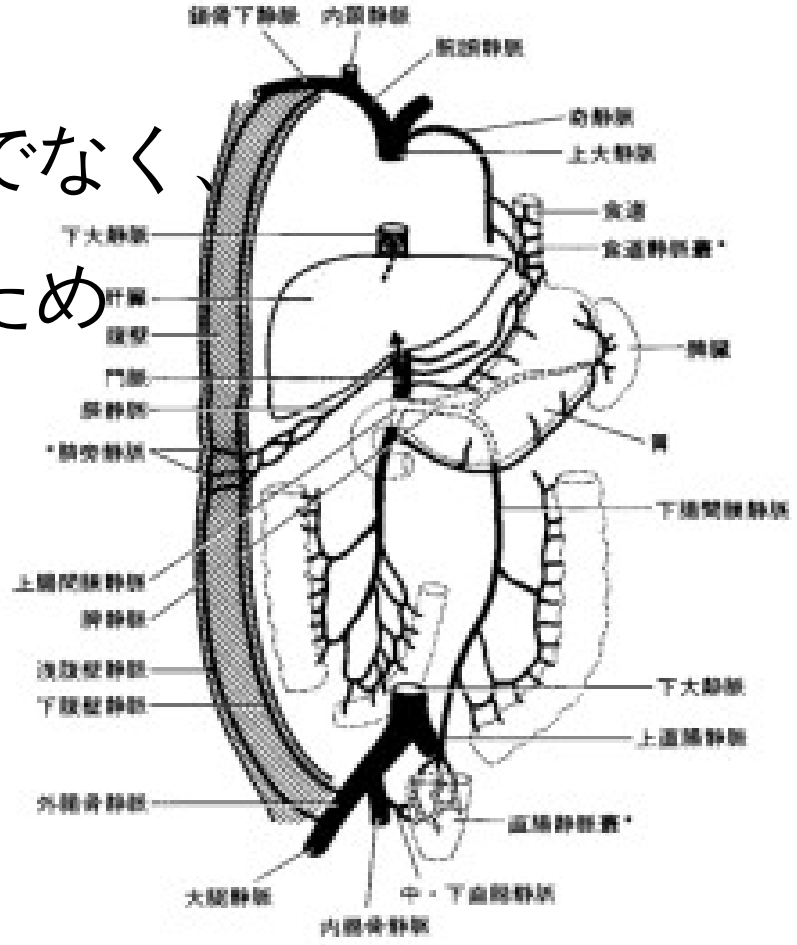

門脈系

＊は門脈圧亢進で，側副血行路（静脈瘤）となる．

消化器　肝臓

- 肝臓は栄養素の代謝を行うだけでなく解毒の作用も持っている。肝炎や肝臓がんで門脈が閉塞されると腹腔内の血液が正常に心臓に戻ることができず、食道周囲や肛門周囲の静脈を迂回して心臓に戻ろうとする。このとき過大な血流の流れる食道では食道静脈瘤ができ、これが破裂すると大出血となる。肛門周囲の静脈瘤は痔核と呼ばれる。

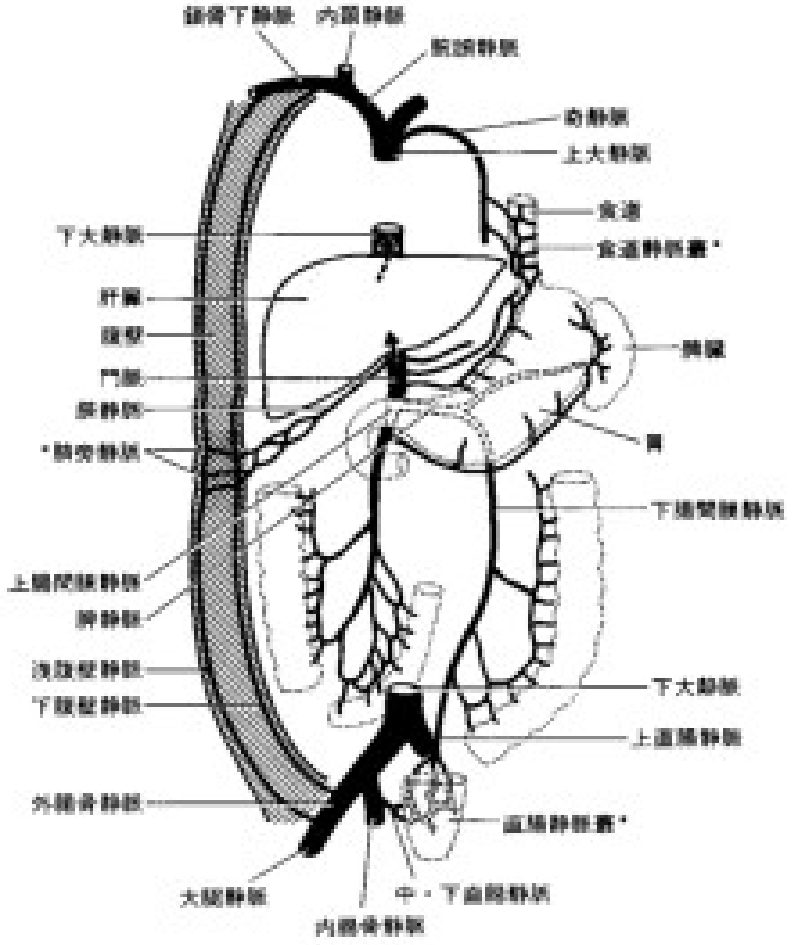

門脈系
＊は門脈圧亢進で，側副血行路（静脈瘤）となる．

内分泌　生理学的事項

- 細胞がホルモンを放出する事であり、
  そのホルモンは血液に乗って効果器に到達すると
  定義されている。神経がケーブルを使って素早く
  効果を発揮するのに比べ、 ホルモンは血流にのって、
  また濃度に応じて効果を発揮する為ゆっくりとした
  変化が起るのが特徴

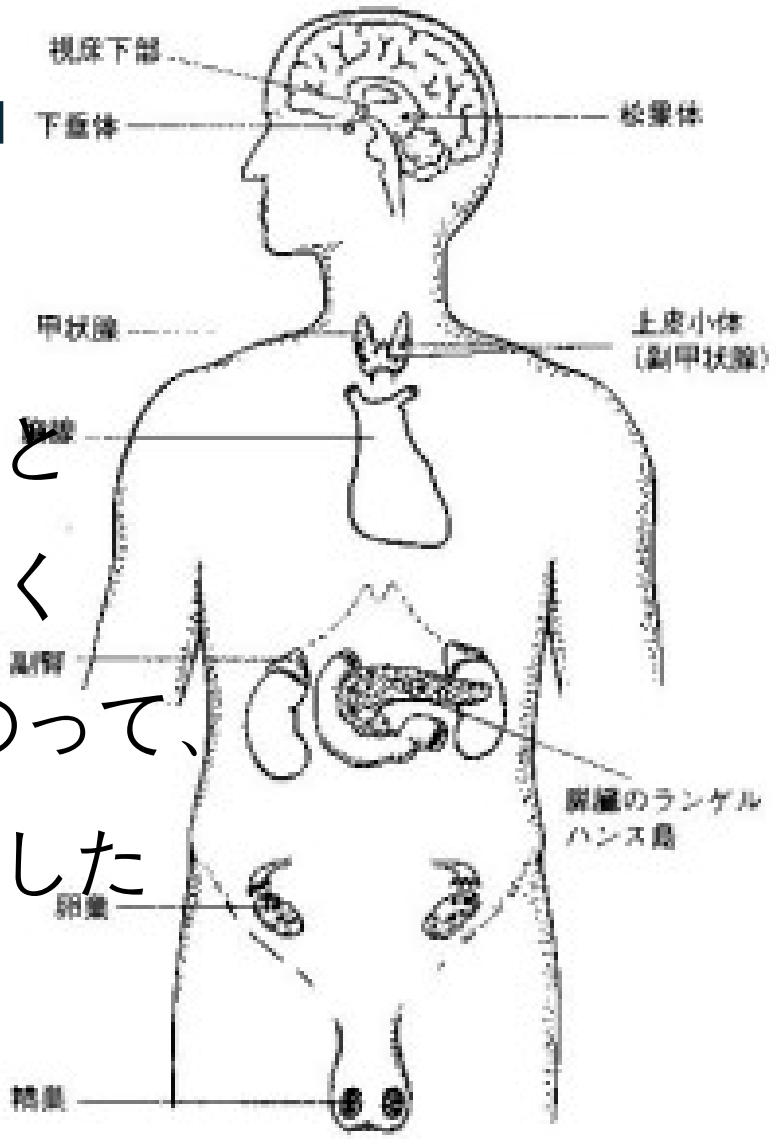

内分泌　解剖学的事項

- 下垂体から甲状腺、副甲状腺、副腎、膵臓、性腺まで、場所は違っても内分泌器官の組織はとても良く似た性状を持っている。どの臓器も複数の動静脈があり、血流が途絶えにくい構造になっている。これは血流が途絶えるとホルモンが作用する事が出来なくなる為。 内分泌系の疾患（クリーゼ (= 危機）等）はホルモンの過剰分泌や欠損による生理的機序によって起こる。

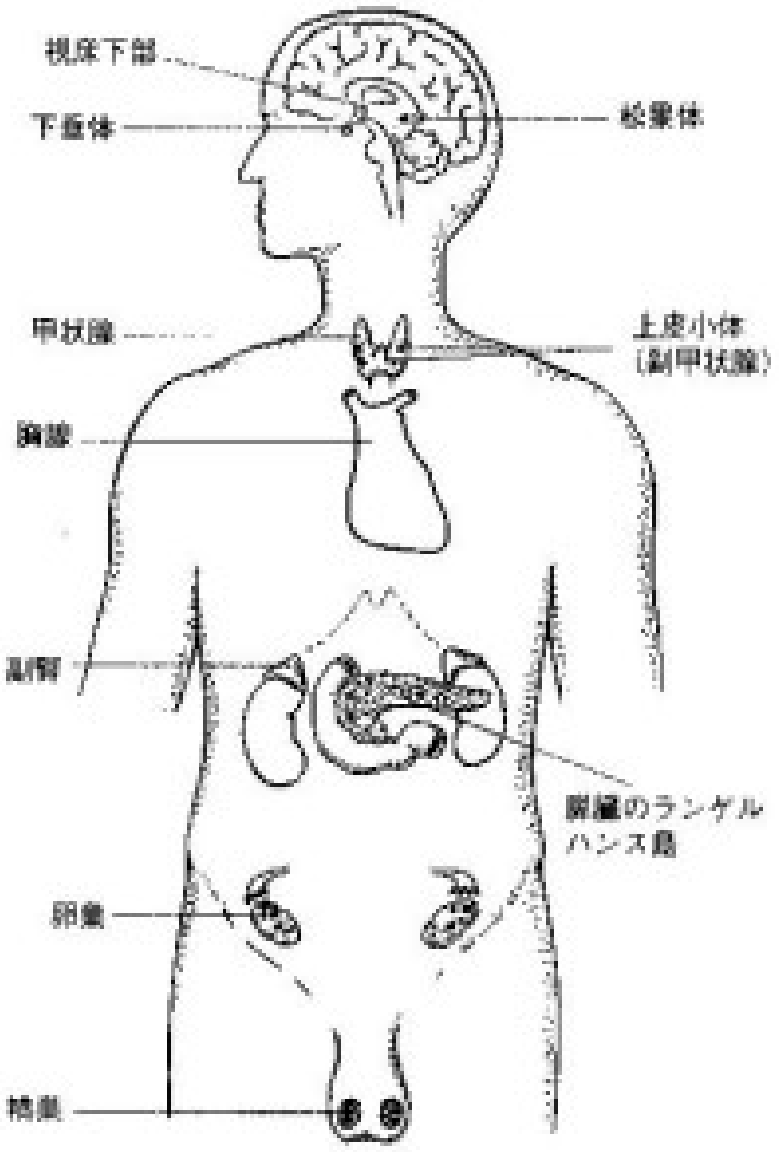

泌尿器
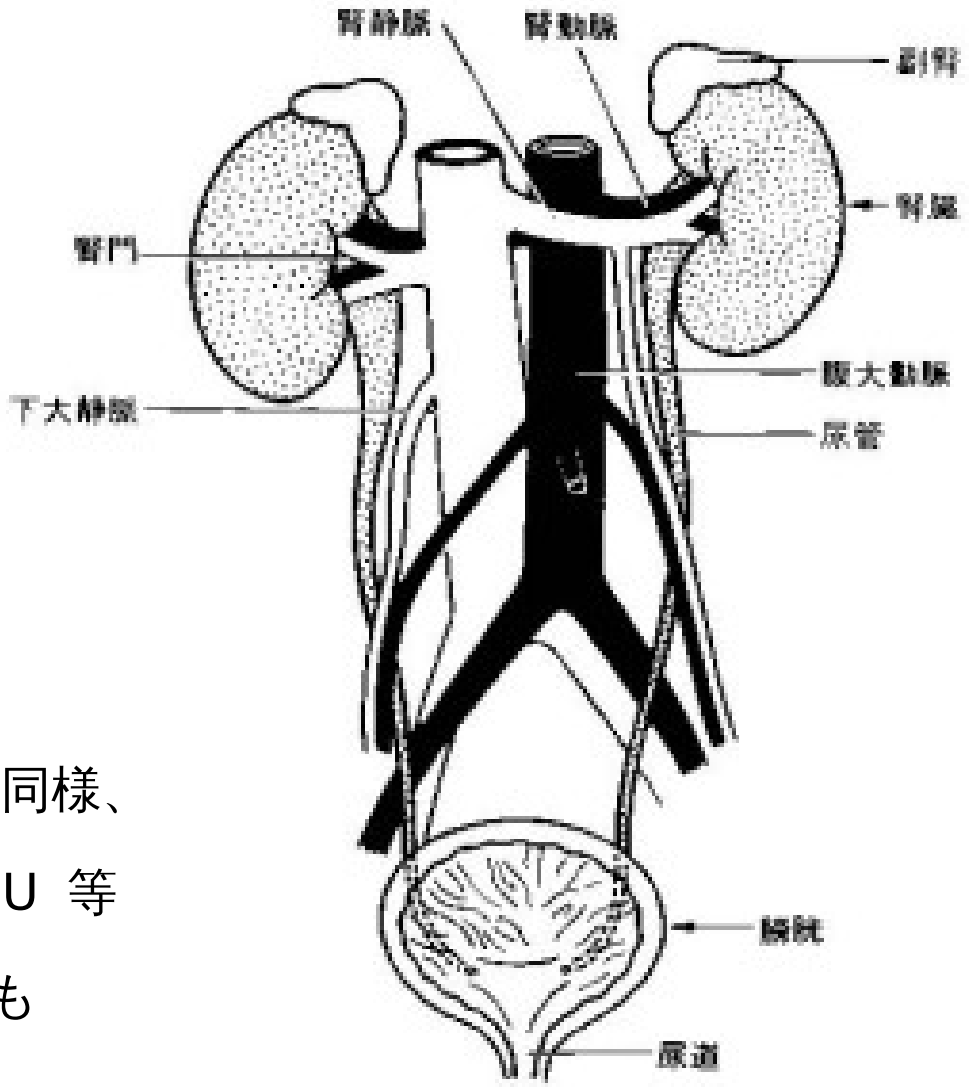
- 後腹膜にある腎臓から始まる。背側から見ると腎臓は体表に近いところにある。
- 腎臓の生理学的機能は体の老廃物を体外に排出するために血液を濾過する働きがある。腎臓には１回心拍出量の５分の１の血液が絶え間なく送られる。これだけの血液が常に濾過され続けないと、不純物が体内に蓄積され危険な状態になる。 また、この血流量は脳と同じ位で、腎臓は脳と同じくらい重要な臓器とも言える。実際腎血流量 は脳同様、血圧が低下しても最後まで保たれるよう調節されている。 ICU 等で患者さんの尿量を調べるのは、腎血流が低下し他の臓器にも血液が流れず、多臓器不全の状態にないかを調べる為。