解剖学

中村　哲久

突然ですが、

- 解剖って難しくない？
- 暗記するから大変？
- 救命士の国家試験の時は覚えてたけど、、
- 現場では使わない知識？

否！！！

解剖を分からずして

病態は分からない

解剖学は暗記ではない。理屈で覚える。

骨格について

- 骨は体の地図帳。いわゆる番地。
- 観察する時の目印。
- 例：鎖骨中線、橈側、尺側、大腿部 etc.

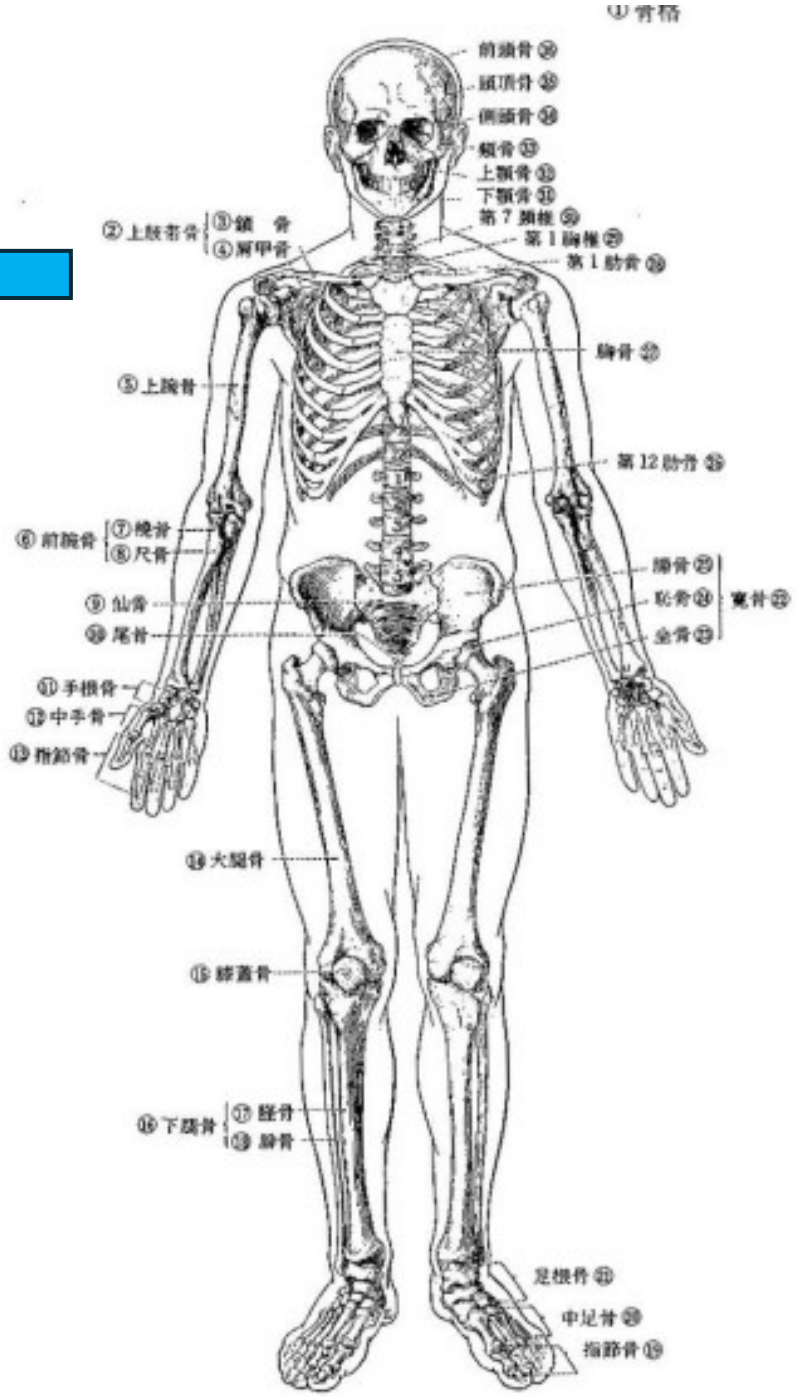

骨格の大原則

- 人の体の形を支持する。
- **体内の臓器を守っている。**
- **動脈は骨の内側を走行している。**
- **なぜ？**

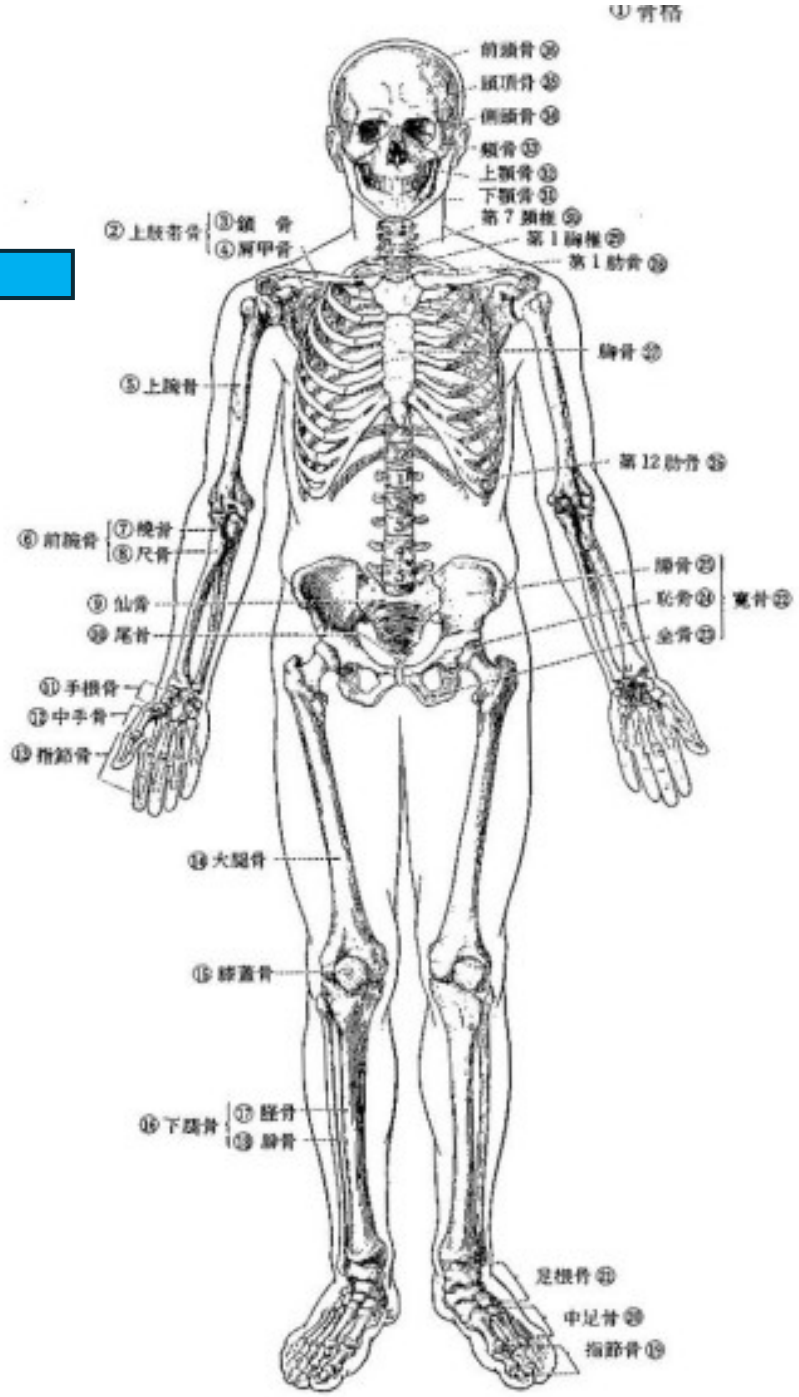

骨の役割

- 骨は動かない→位置決めの基準となる
- 骨格
- 造血
- カルシウムの貯蔵
- 血管や臓器のプロテクター

骨は意外と隙間がある？

- 隙間のない骨 ➡頭蓋骨
- 頭蓋骨の中には ➡脳実質、脊髄中枢神経
- 障害を受けるとマズイ

  ➡一番骨によって守られている

- それによって圧力が逃げられないデメリットも抱えている

筋

- 筋は一部の例外を除き必ず骨から他の骨へと 付着している。
- 筋が収縮して運動を起こす為には神経による命令の伝達が必要。筋自体の疾患はあまり 多く無く、筋は外傷による障害以外では、多くの場合神経系の異常により運動障害（麻痺）が起こる。
- 代表的な筋の神経支配を知っておく事は神経系の異常を考える時に重要となる



筋　役割

- 運動機能
- 熱を発生させる
- 静脈環流のポンプ
- 体外からの衝撃、

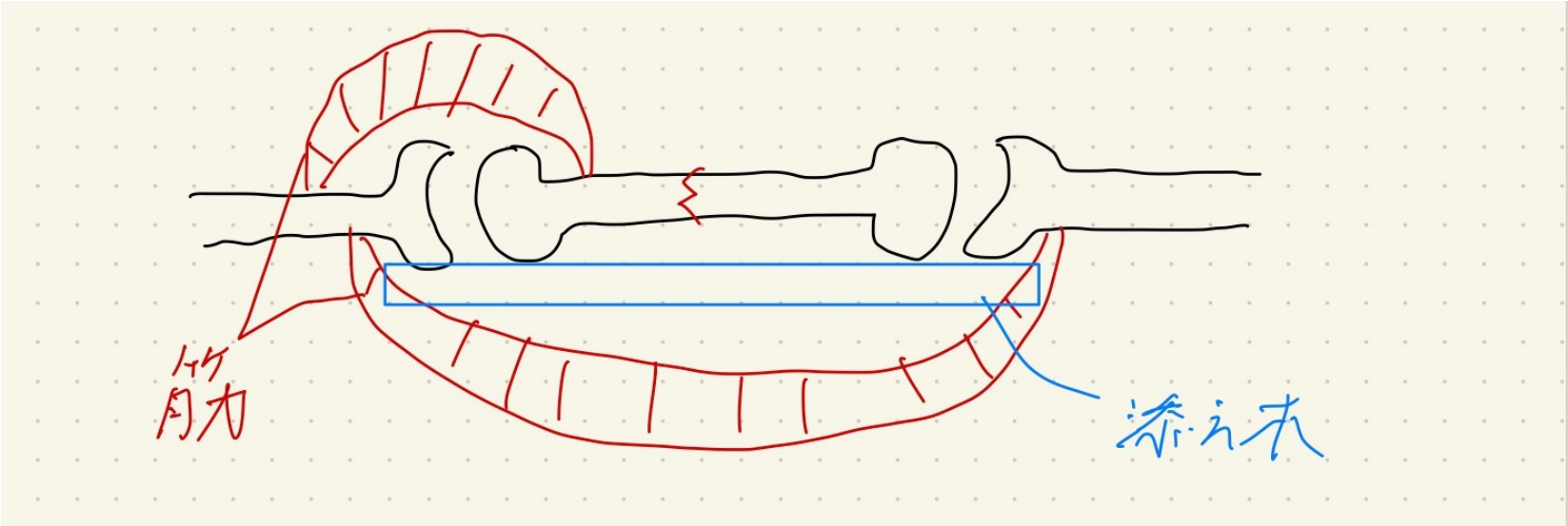

侵害から血管や神経を守る

→　内臓のプロテクター

筋ポンプ障害

- 筋ポンプ　静脈を心臓に戻す役割

↓

- 静脈が滞る　深部静脈血栓

↓

- 肺塞栓
- **同じ姿勢で長時間いた人（エコノミークラス症候群）**
- **災害避難でも同じ状況となる。**

熱生成

- ショックだと血液がない

↓

- 体温 ↓ 止血効果 ↓

↓

- シバリング
- 体温保持

脈管

- 人間の体内の脈管は大きく動脈、静脈、リンパの３つに分ける事が出来る。一本の管が上行大動脈−大動脈弓−胸部大動脈−腹部大動脈と言うように名称を 変えていく。
- 脈管を学習する際には全ての脈管を一連の物として学習し、そのつながりをしっかりと理解する。
- 静脈は、大抵は動脈と伴行し同名です。

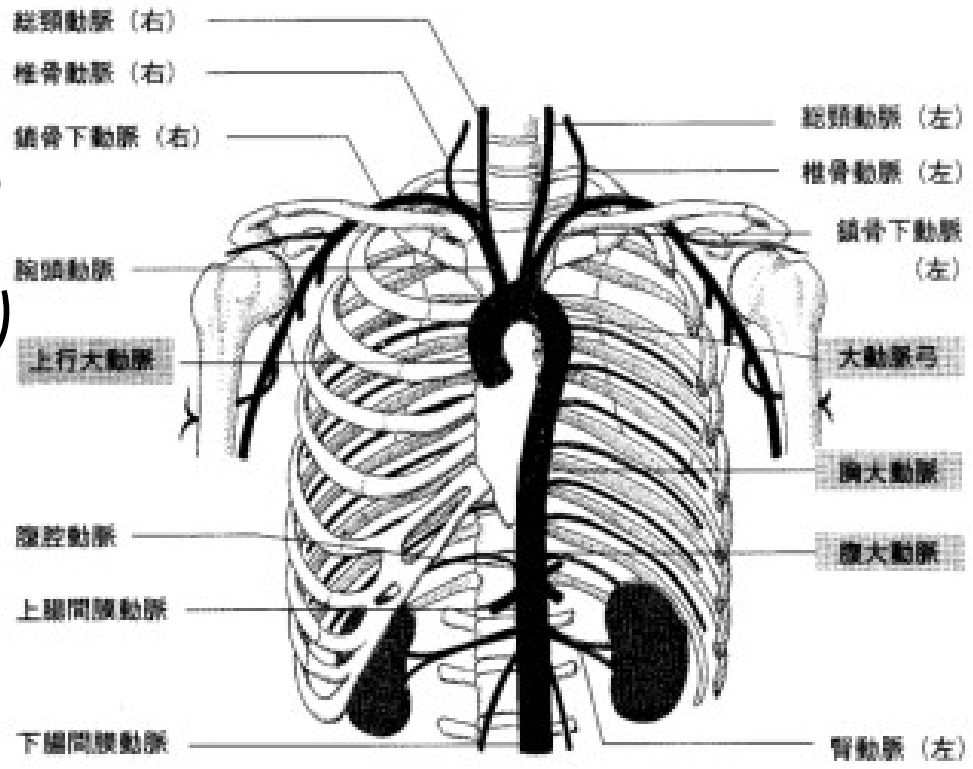

動脈

- 動脈は全身の臓器に酸素と栄養を供給する。動脈が遮断されると人体の組織は壊死してしまう。
- 心臓から出た大動脈は徐々に枝分かれし細くなって末梢へと向かう。
- 動脈の本管は重要な器官である為、骨のすぐ内側を走っていて、骨に保護されている。
- 関節部では屈曲時の血流を保つ為に屈曲側の体表に近い部分を走行している。 この部分は体表に近い為脈拍を触知したりする事ができる。

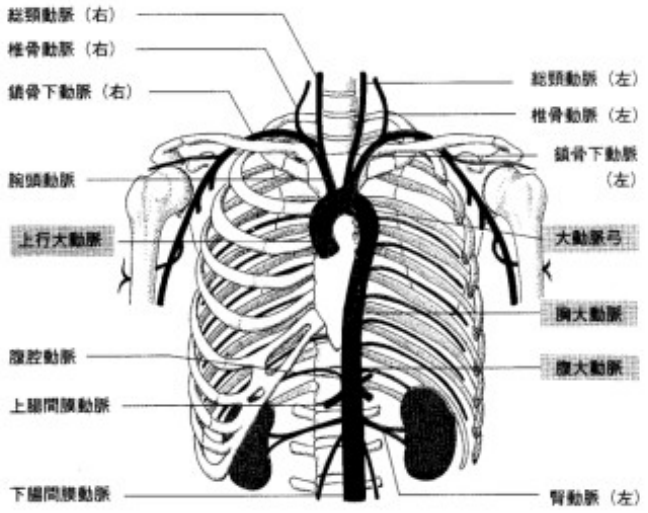

静脈

- 静脈は大きくわけると深部静脈と皮静脈にわけられる。
- 深部静脈は大抵動脈に伴行し同名（例外 上下の大静脈と門脈等）
- 静脈に特有なのは皮静脈。

　組織を通り静脈血となった血液は体表付近に有る静脈を通って最終的には深部静脈に合流する。病院等で採血や点滴をする場合、動脈が伴行しないため安全な皮静脈が使用される事が多い。

脈管

- 一般的に静脈、動脈、神経（V.A.N.）は３つ並んで走行している事が多い。
- 静脈が筋肉を超えて動脈に戻るのはしんどい

➡ 皮静脈

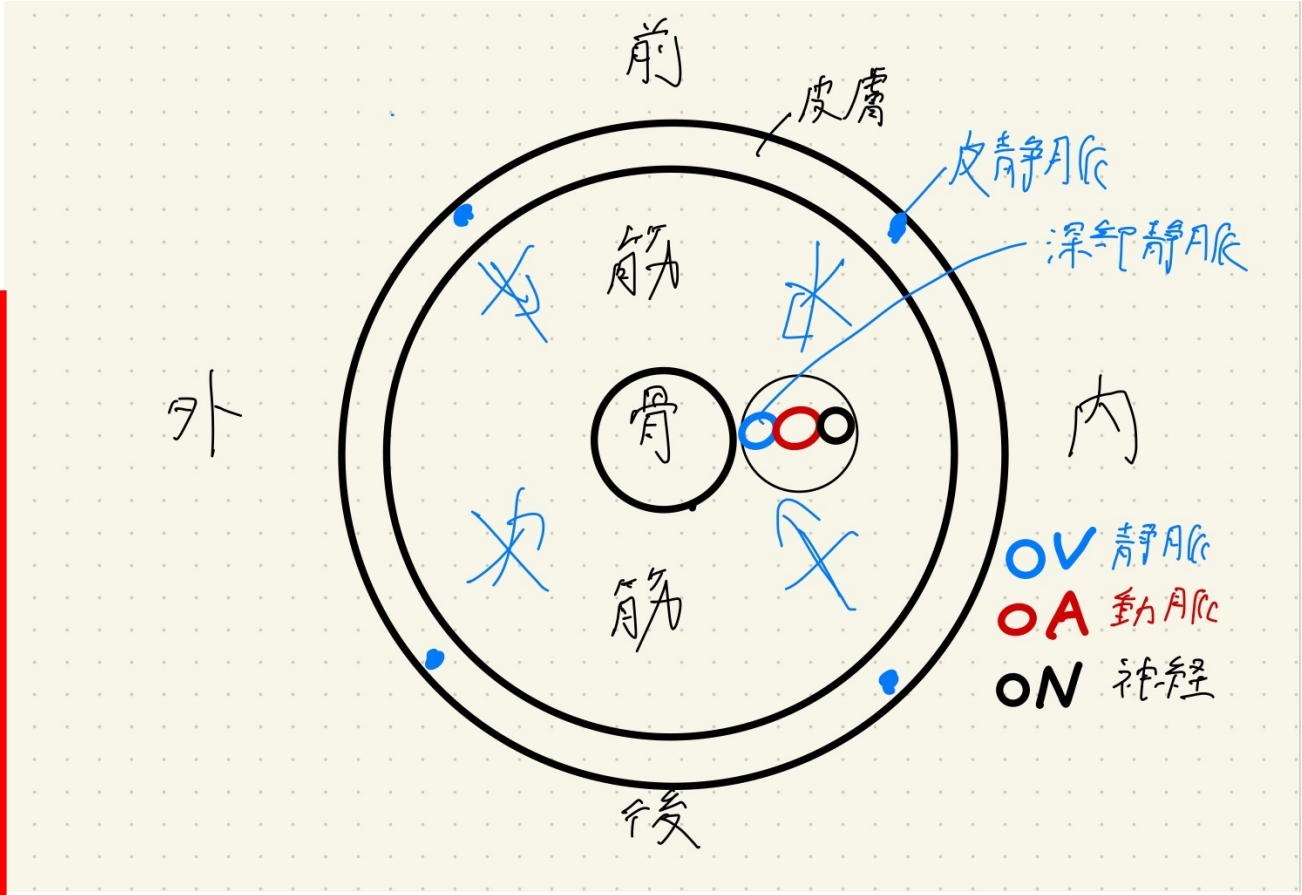

例外（関節）

屈曲するところに血管が走る

進展するところだと血管が伸びて

うまく血液を送れない

関節にはくぼみ（窩）があるから強

く曲げても血管はつぶれない

神経

- 中枢神経系（骨や３層の髄膜（硬膜　くも膜　軟膜）で保護された）
  脳　脊髄

  灰白質→神経細胞→細胞だからやられると再生できない
- 末梢神経系

  自律神経（交感神経、副交感神経）

  体性神経（運動神経、感覚神経）

神経系は一度障害を受けると回復が遅かったり、時にはそのまま回復しない事もある。

神経　弱いもの

① 外力圧

どれくらいの圧に弱いのか　時間 × 強さ

弱くても長時間だと神経アウト（ハネムーンシンドローム）

外圧力に弱いから頭蓋骨で隙間なく守られている

でも内力は弱い

② 低酸素

③ 低血糖

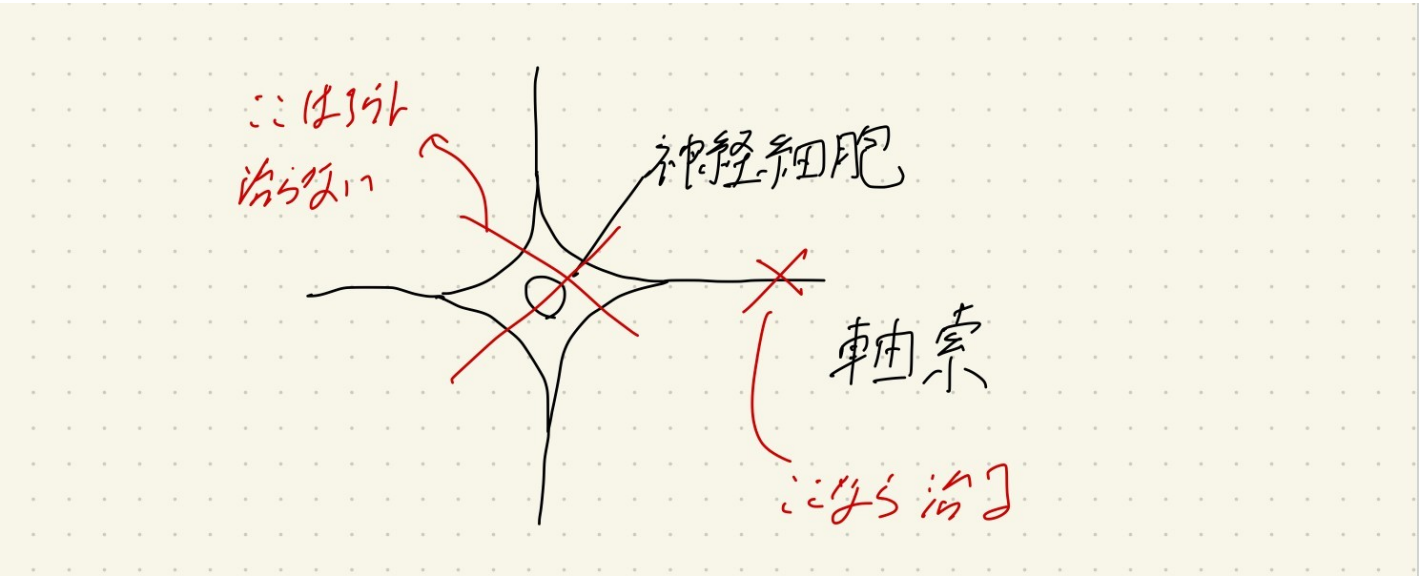

胸部の臓器を書こう。

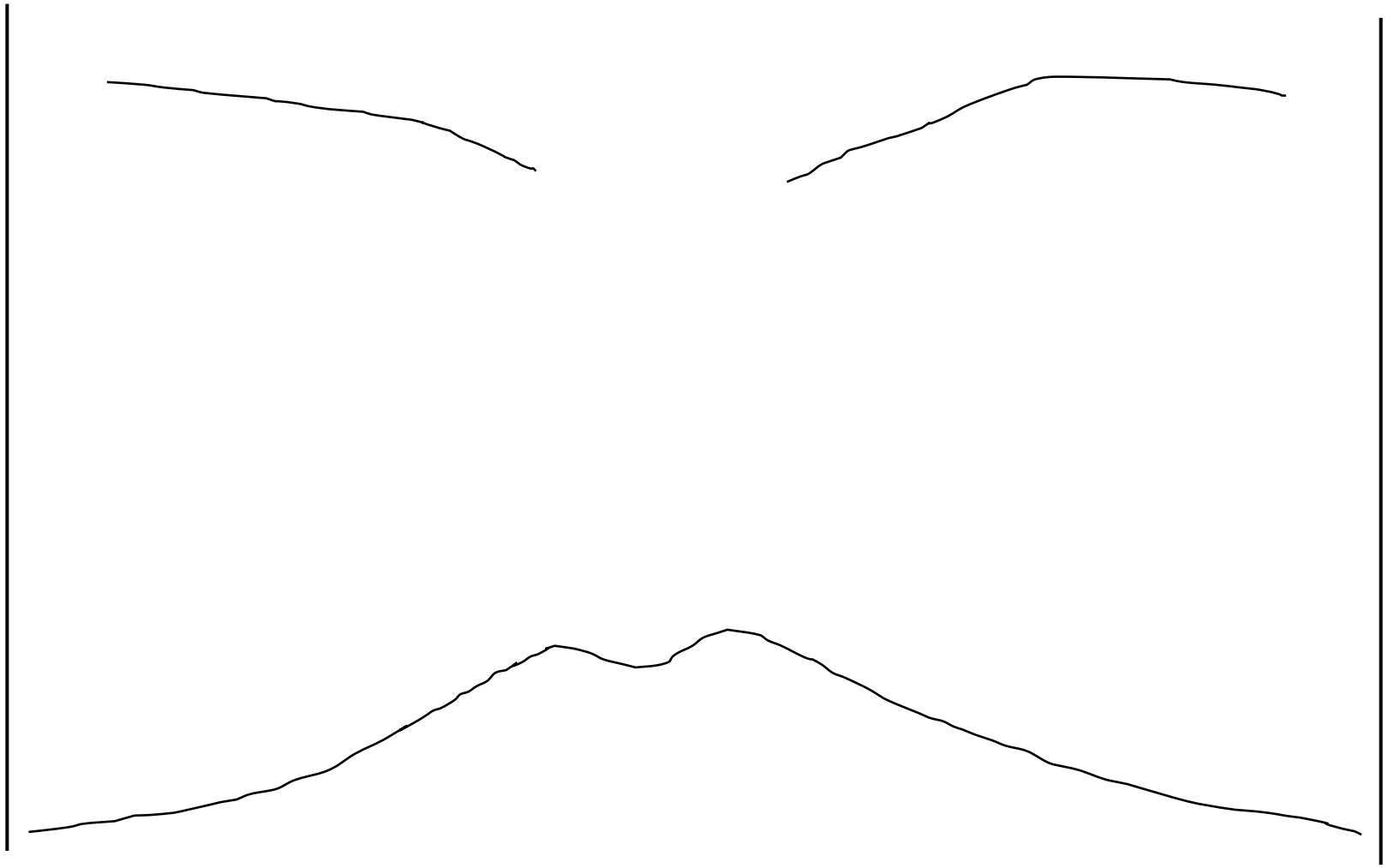

胸部の臓器を書こう。

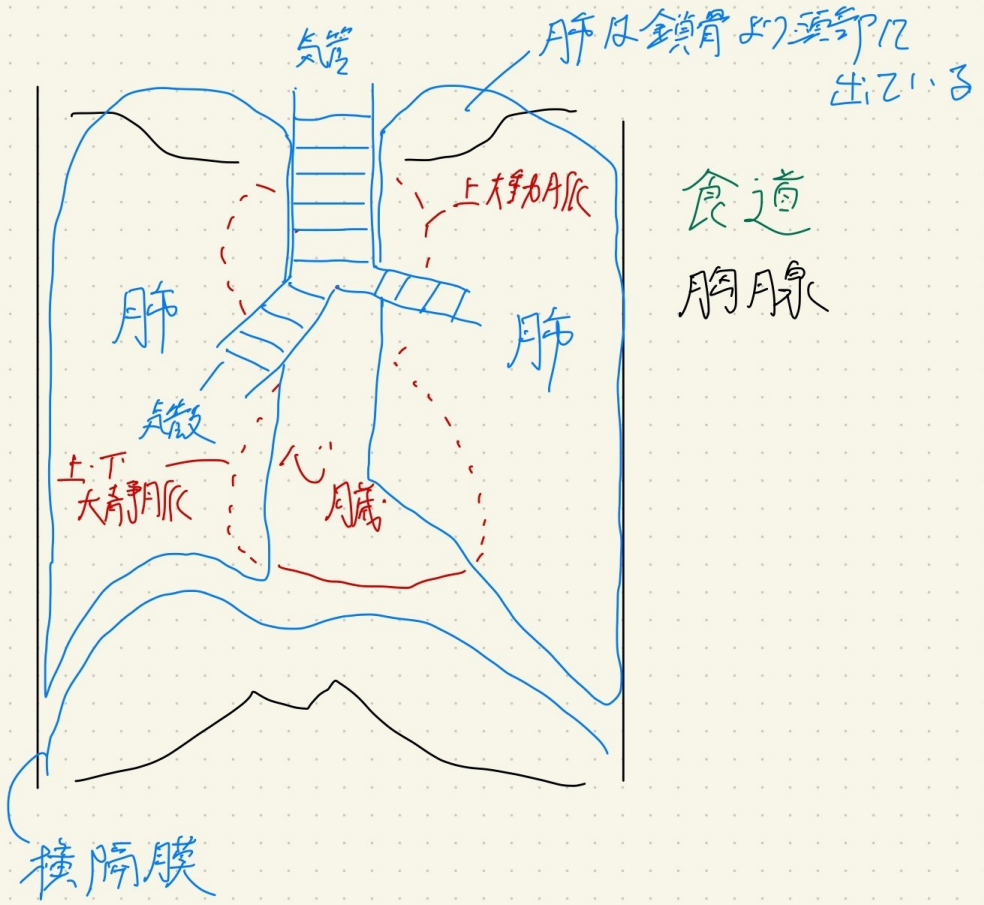

腹部の臓器を書こう。

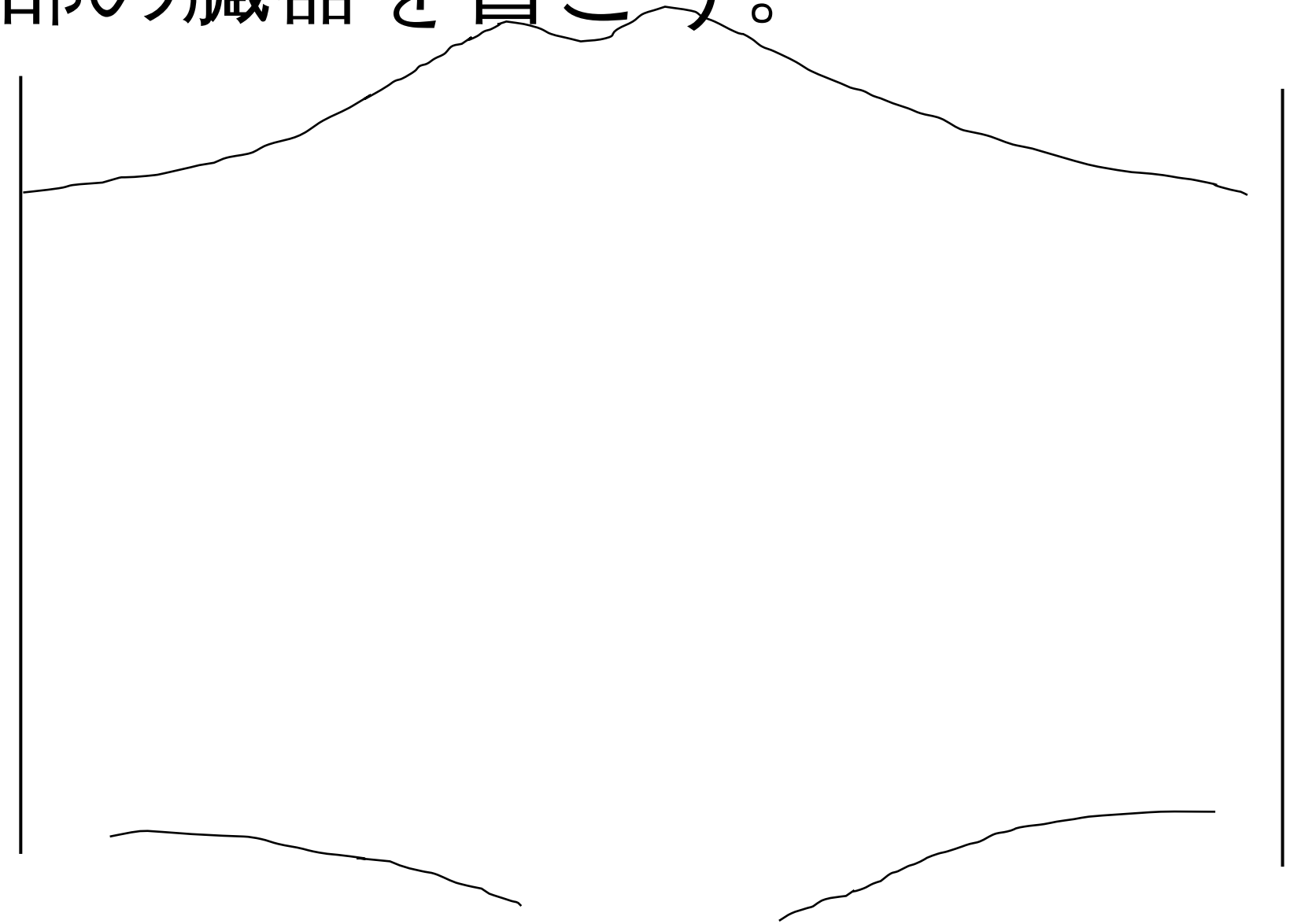

腹部の臓器を書こう。

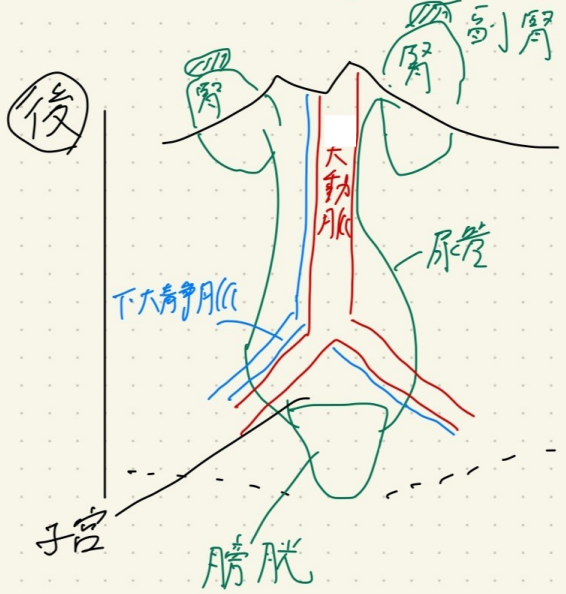

腹腔内
食道
胃
肝・胆
小腸
(回腸、空腸)
大腸
腸間膜
大網

後腹膜
腎・副腎
脾・膵
大動脈
大静脈

骨盤内
膀胱
子宮
直腸

救急処置に必要な解剖学

バイタルサイン

- 呼吸　実際の呼吸を感じたり胸郭の動きを見る事によって比較的簡単に確認する事ができる。
- 脈拍や血圧は？一般的に動脈は体内の深層を走っている。関節部でのみ屈側の浅層を走行している。この部位こそが脈拍を触れる事ができる部位。橈骨動脈 80mmHg 以上、大腿動脈 70mmHg 以上、総頸動脈 60mmHg 以上の血圧が有るとされている。
- 脳は髄膜や頭蓋骨によって守られている為に、直接見る事は出来ない。 唯一の例外は眼球の動きや瞳孔。眼球は発生学的に脳の一部が変化したもので、その動きや反射も脳神経によって支配されている。そのため共同偏視や瞳孔不同、対光反射の消失により脳の状態を見る事が出来る。

気道確保　エアウェイ１

- 血中の酸素 が低下すると体内の組織は壊死しはじめる。特に低酸素状態に弱いのは脳などの神経組織。 気道とは、

口・鼻から始まり咽頭・喉頭・気管・気管支・ 肺迄の一連の構造。このどこかで閉塞がおこると直ちに生命の危機が訪れる。 アレルギーなどによる粘膜浮腫などを除き、気道閉塞の原因として考えられるのは気道異物、そして意識障害がある場合には舌根沈下による気道閉塞。その為、心肺蘇生では気道確保のポジショニングを行う。

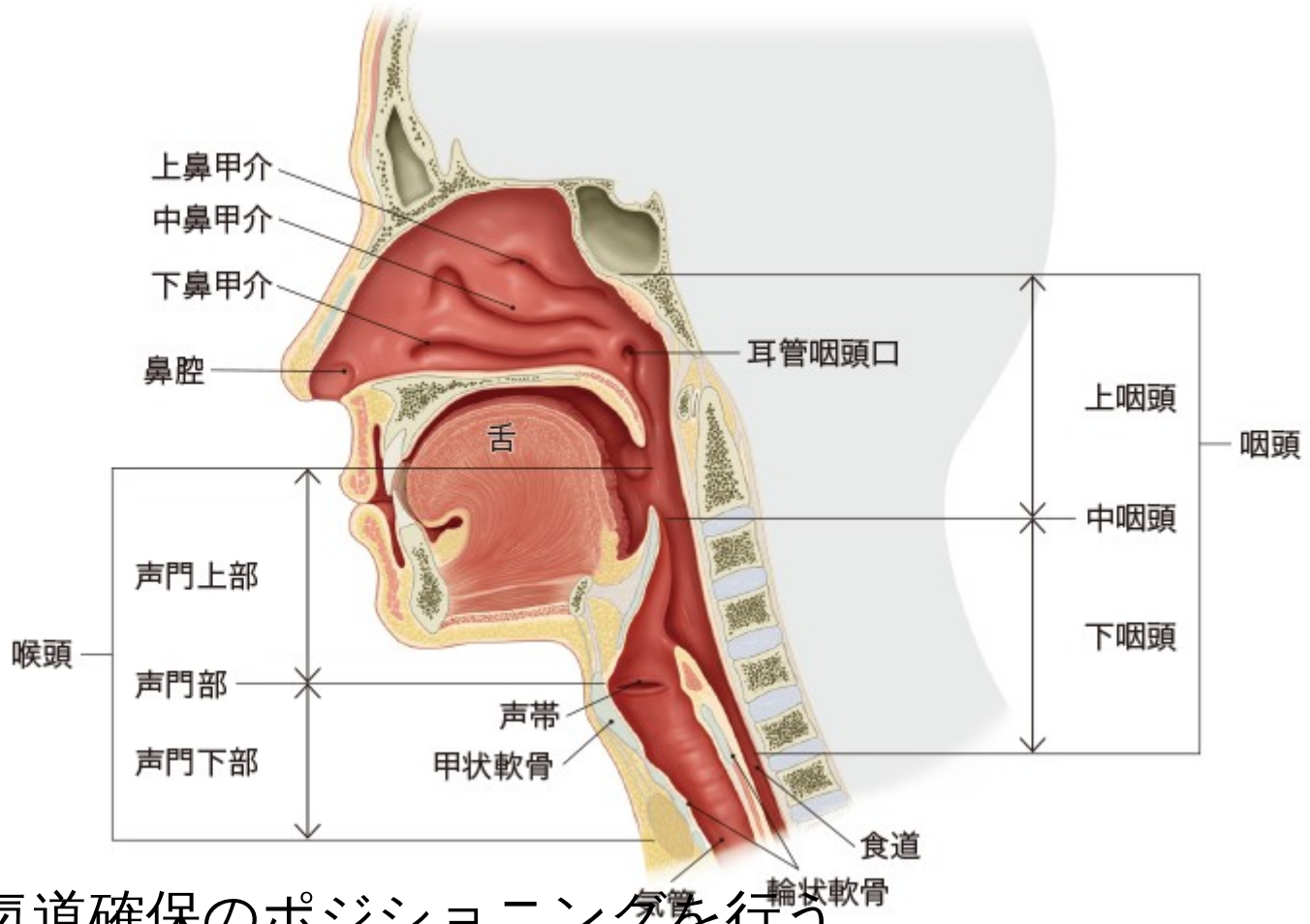

気道確保　エアウェイ２

- 人間は常に気道が確保されている。物を飲み込む時など一時的に気道（喉頭）が閉鎖されるが、むしろこれが例外的な事。舌は大きな筋肉の固まりで、意識がなくなると弛緩して後方へ落ち込む。これが喉頭蓋を押し付け喉頭の気道閉塞を起こす。舌はその根元が下顎骨とつながっている。下顎をしっかりと挙上させる気道確保のポジションをとる事により舌根沈下が予防できる。

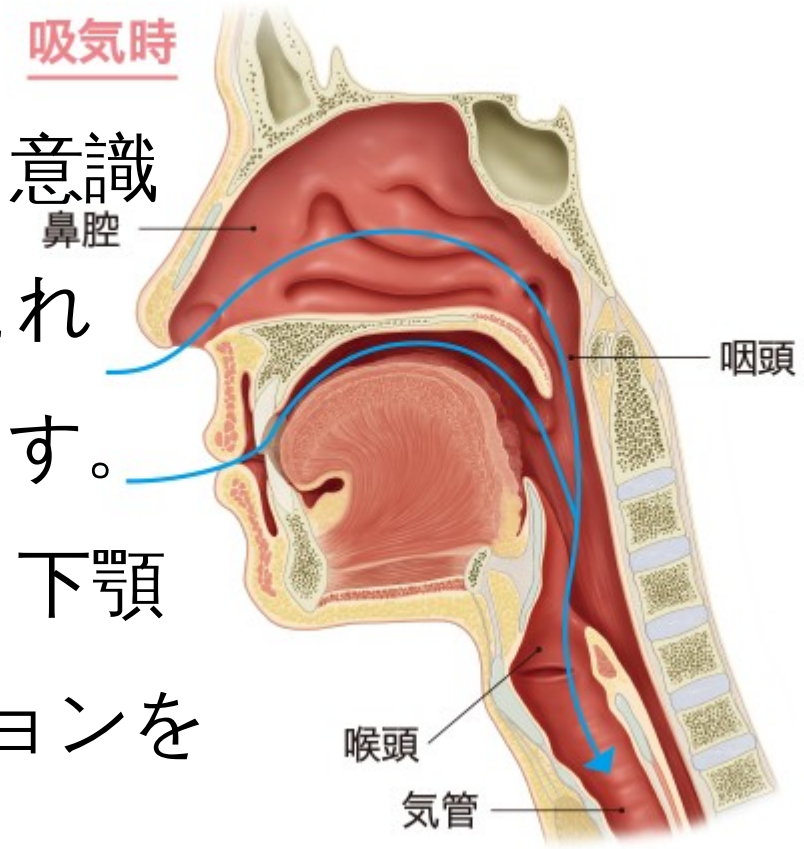

胸骨圧迫

- 胸骨圧迫の手の位置は正確に決められている。心臓は胸骨の裏（正中）に近いところに有り守られている。 そのため胸骨圧迫では胸骨（正中）に手をおいて垂直に圧迫する。垂直に圧迫する理由は心臓を胸骨と胸椎で挟む為。手の位置が上下左右にずれると心臓を正確に圧迫する事ができない。 手の置き場所や圧迫方法を間違えると他の臓器を損傷してしまう可能性もある。
- 頸動脈は、甲状軟骨の喉頭隆起から外側にずれた胸鎖乳突筋の前縁で触知する事が出来る。動脈は筋の深層を走行している、筋の表面を触っても脈を触知することはできない。

外傷　頚椎保護

- 神経系は一般的に他の組織に比べ障害を受けやすい。頚椎は他の脊柱部と比較して筋も少なく容易に変型してしまう可能性がある。頚椎は椎骨の中でも最も小さく、逆にその中を通る脊髄は脳に近い程多くの神経線維を含み太くなっている。
- 脊髄は脳から全身に命令を伝えるため、上位で障害を受けるとそれ以下の全身が麻痺する。頚部からは呼吸の為の横隔膜を支配する横隔神経 (C4) がでている。頚髄の損傷を起こす事は全身の麻痺もさることながら、呼吸状態を悪化させ死亡に至る危険も有る。

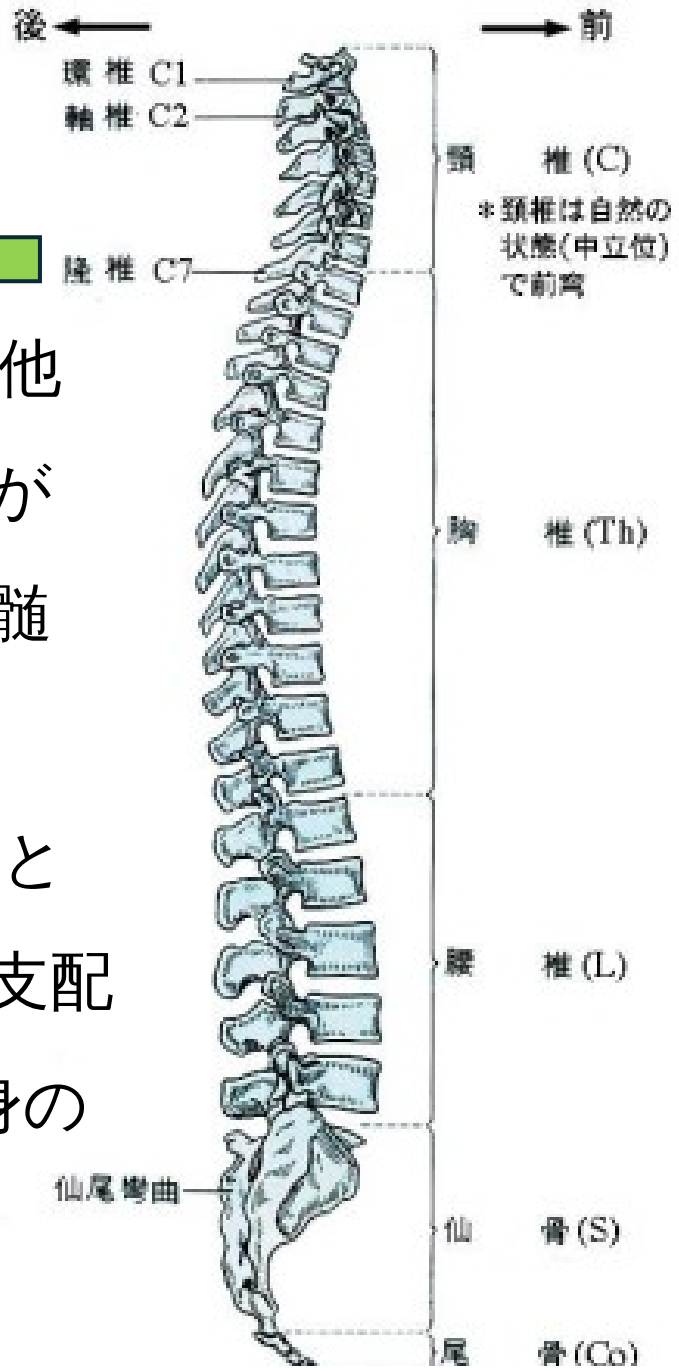

外傷　頭部外傷

- 頭部は表面の出血に注意が向きがち。頭部にある重要臓器は脳とそれを保護する頭蓋骨。 頭蓋骨の側頭部や眼窩周囲は外力に弱い。外傷時に脳におこる障害は出血や脳挫傷などだが、それらの障害に引き続き脳圧亢進がおこり、脳ヘルニアがおこる事がある。髄液耳漏はしっかりと液を止めようとすると、かえって脳内に血液等が入ってしまい状態が悪化する恐れがある。また顔面骨骨折時に経鼻の操作をする事は危険とされている。

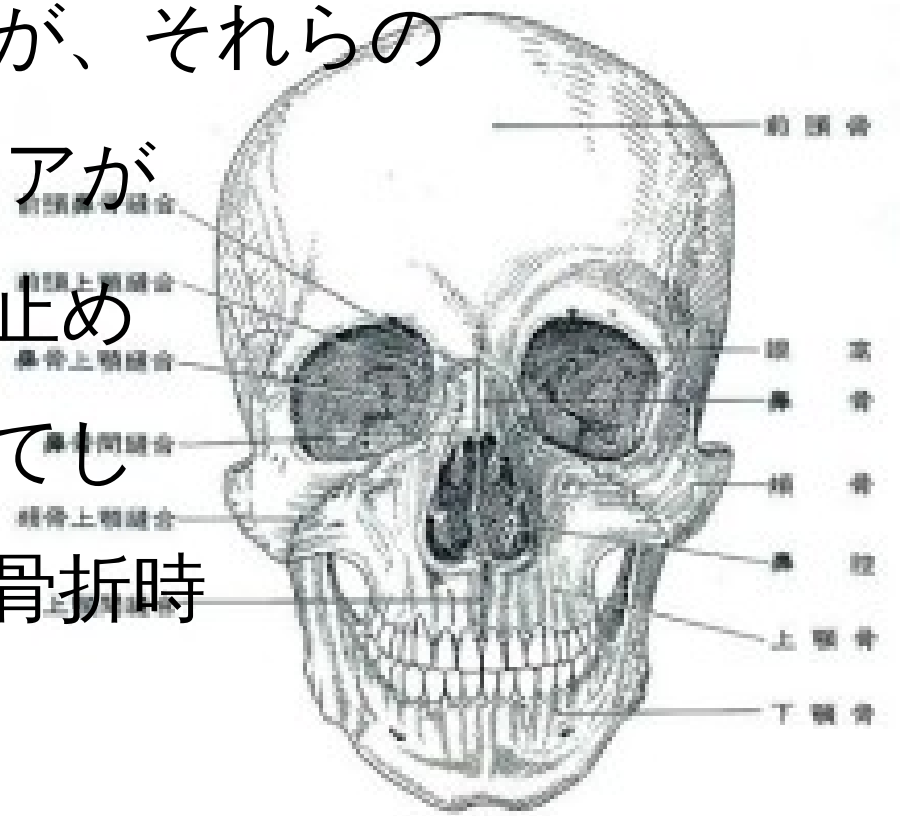

外傷　胸部１

- 胸部にある臓器で生命の維持に直結する臓器は気管・ 気管支・肺からなる呼吸器系と、心臓・大動脈からなる循環器系。
- 肺と胸膜の間に漏れ出た空気や血液が貯まると心臓や肺を圧迫し、血液循環や呼吸運動を阻害する。 特に緊張性気胸では、全身から戻ってくるべき静脈血が、胸腔の圧が高く、また心臓の位置が変わり静脈がクランプされ戻って来られないために血液循環が障害される。

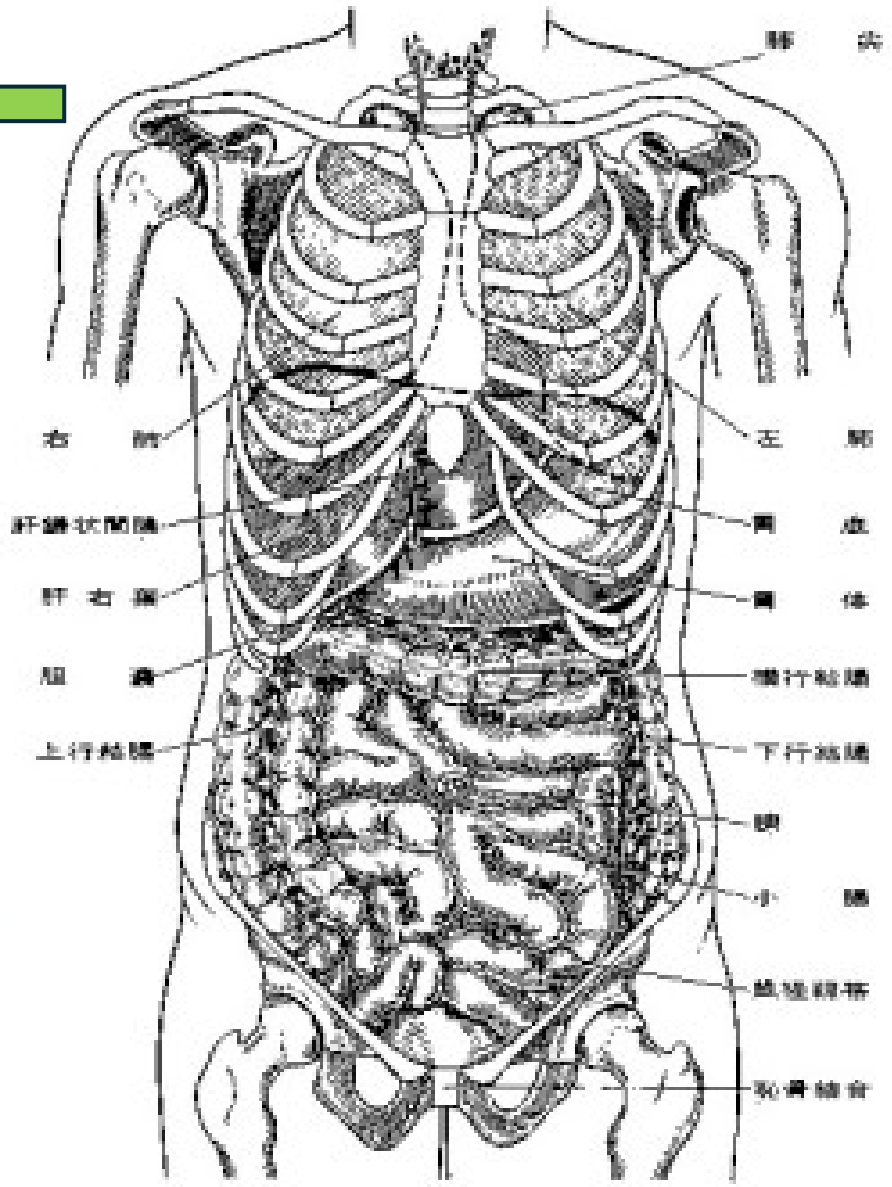

外傷　胸部２

- 心臓も心膜という膜で包まれてるが、この部分に出血がおこると心タンポナーデ。心臓の周囲を血液が満たすと心臓が拡張できなくなる。大動脈は椎骨前面に比較的しっかりと固定されている。

動脈自身が外力を受けなくても、動脈とつながる臓器 が外力を受けると、動脈と臓器の接続部分で動脈が障害を受けてしまう事がある。

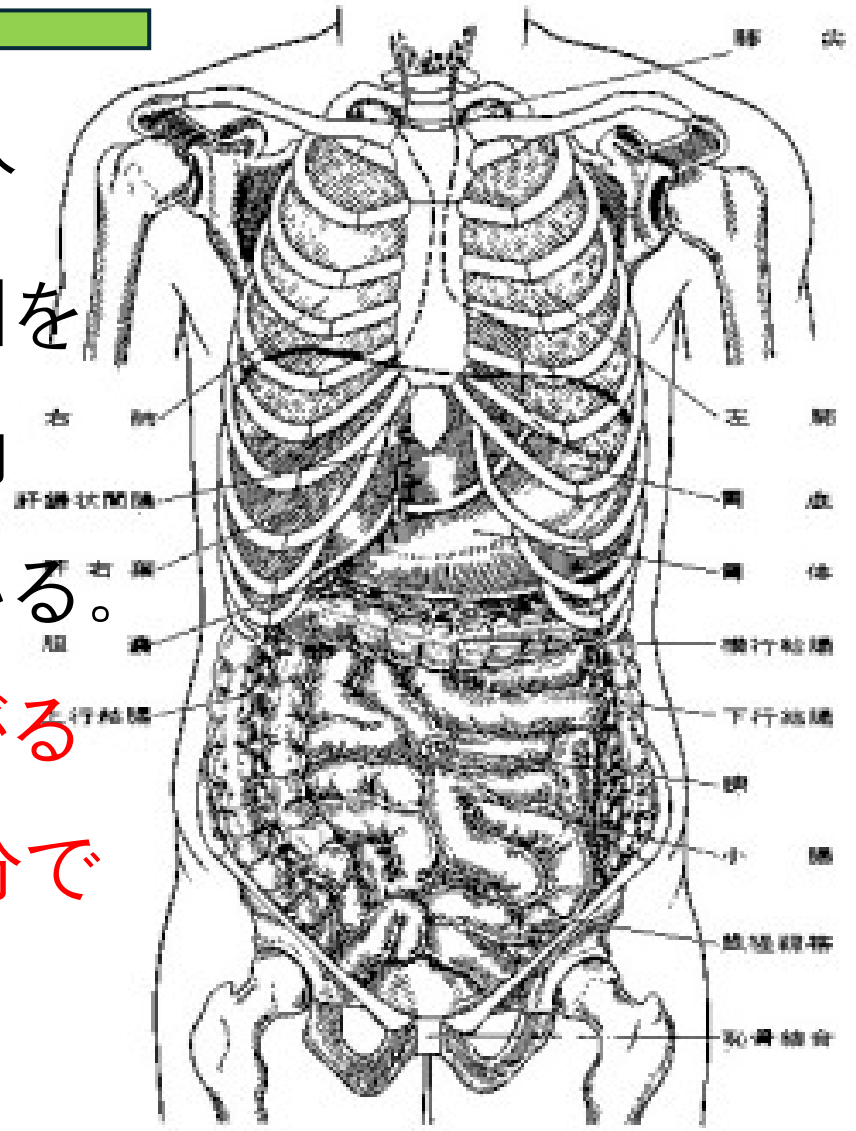

外傷　腹部１

- 胸部と腹部の境界は肋骨で出来た胸郭の下部になるが、両者が重なった部位が存在する。このため胸郭下部の外傷、もしくは上腹部の外傷においては胸腹部両方の障害を考える必要がある。横隔膜は呼吸運動により上下する。肝臓も、後腹膜の腎臓も、呼吸運動に伴って胸腹部の境界付近を常に上下に動いている

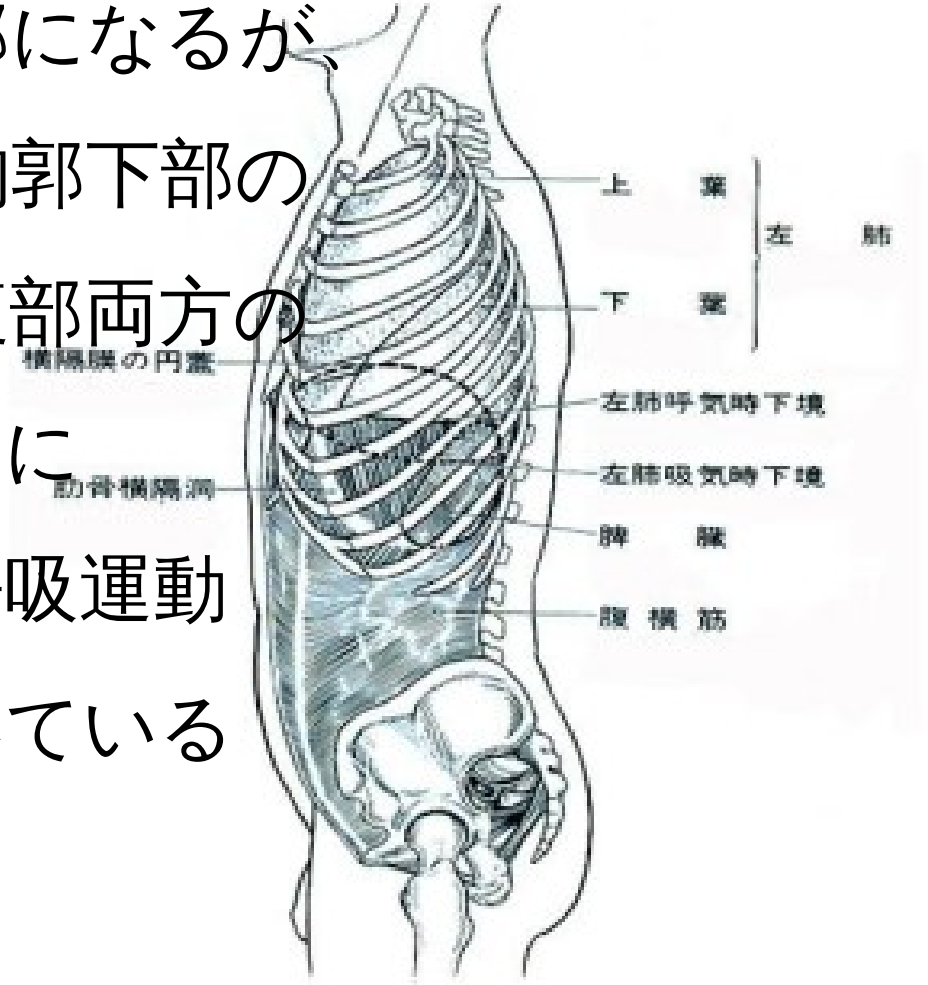

外傷　腹部２

- 上腹部には肝臓や脾臓、腎臓など血流豊富な臓器が多く、

これらが障害を受けると大量出血の原因となる。

胸腹部のこれらの病態は緊急度が高く手術適応となる

事が多いため、事故現場で疑われた場合は

早急に高次救急病院に搬送し、適切な処置をする

必要がある。 また妊婦の場合は子宮が腹部に拡大し

ているので特別な注意が必要。

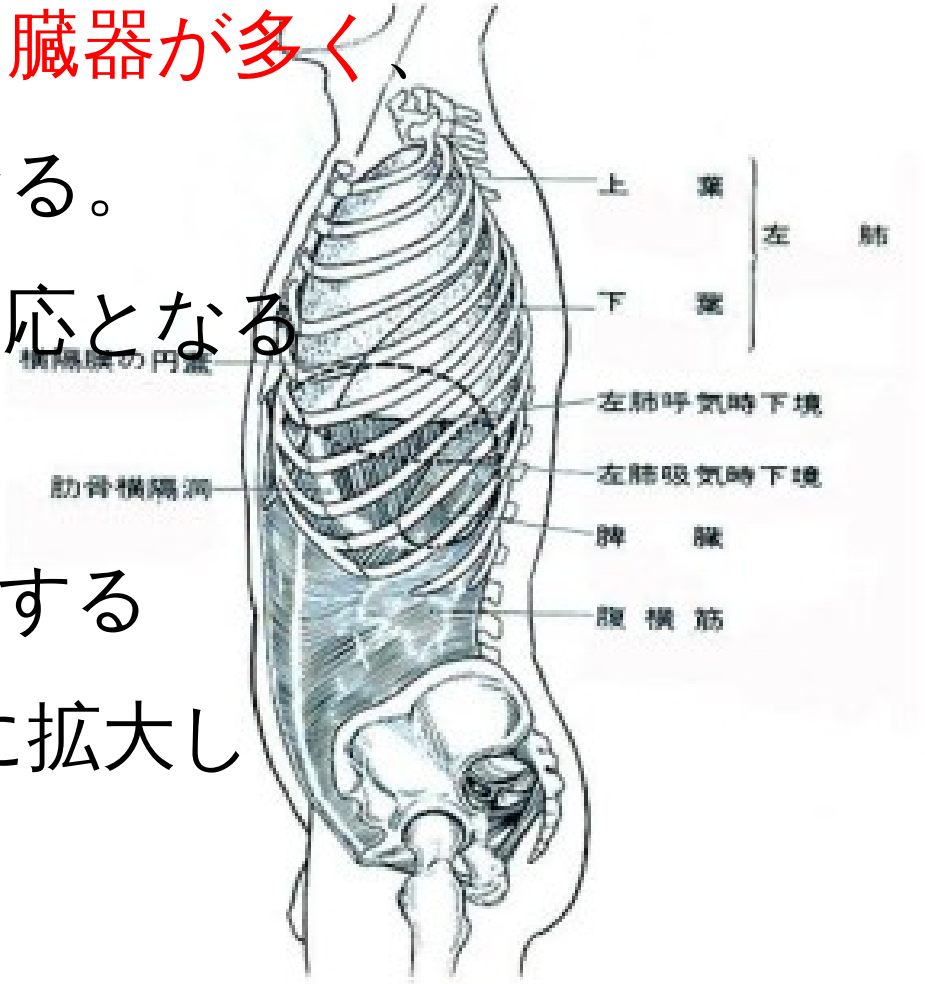

外傷　骨盤

- 骨盤は腹部内臓を保持し、また泌尿器や生殖器等の重要臓器が納まっている。この骨盤部で骨折がおこると大量出血の危険がある。骨盤骨折で大量出血がおこる原因は骨盤内に分布する内腸骨動脈とその枝が、骨盤骨折とともに断裂し、動脈性の出血がおこるため。骨盤骨折の現場での盤部で骨折がおこると大量出確認法は骨盤動揺の確認だが、これははっきりとしない場合も多い。骨盤の構造と、どこが折れやすいかを知っておく必要がある（恥骨部分か仙骨部分か）。

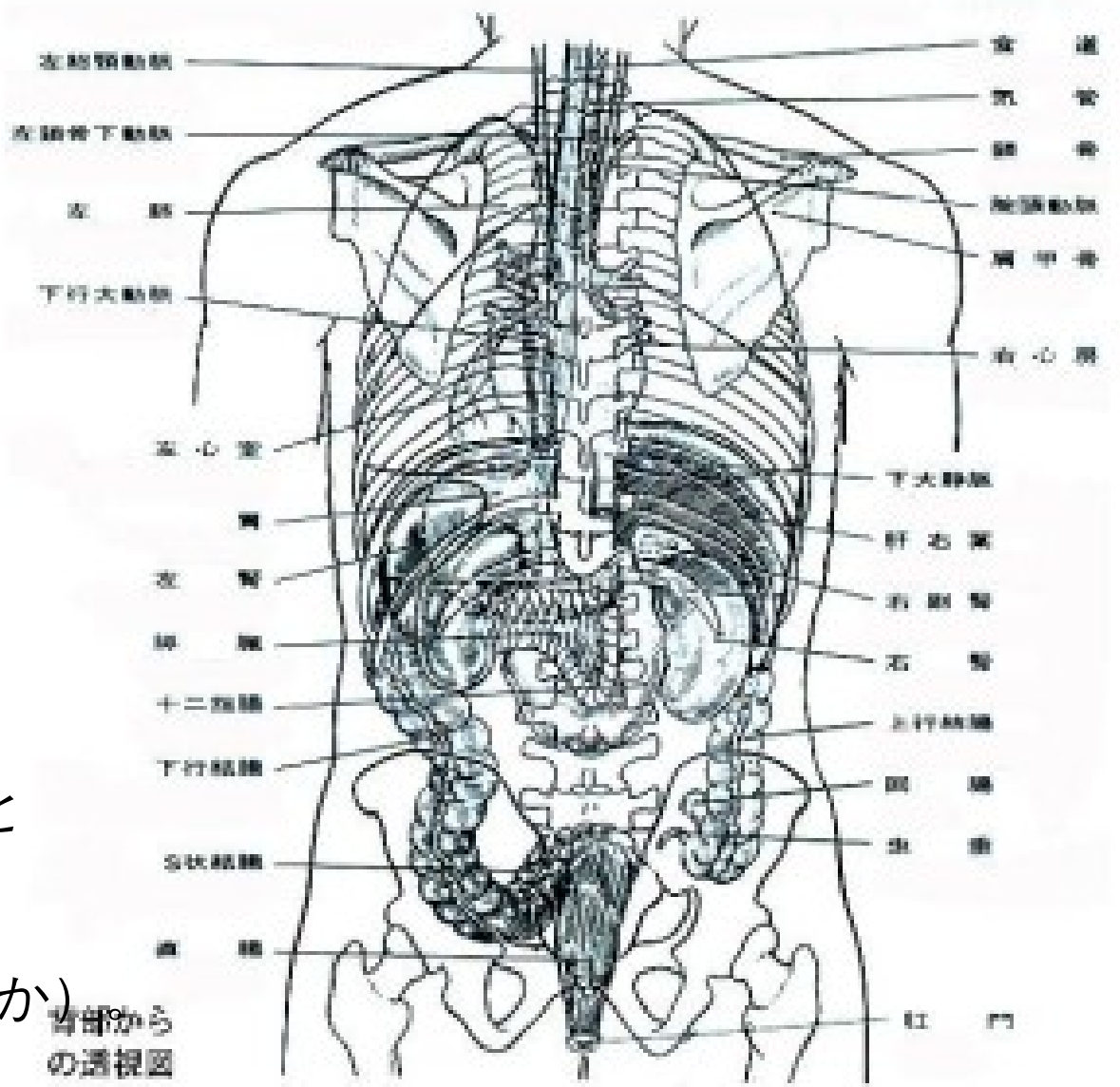

気管挿管のための解剖　咽頭　喉頭

- 咽頭

鼻腔・口腔・気管（喉頭）・食道を結び、呼吸器系（気道）と消化器系が交わる重要な部位。上下に長く（約 12cm ）、上方より順に咽頭鼻部・咽頭口部・咽頭喉頭部の 3 部に分けられる。 通常は気道として開通しているが、食物が通る際には反射により嚥下運動が起こり、食物が気管に入らないようにしてる。

- 喉頭

甲状軟骨に囲まれた気道専用の空間で、上方は喉頭蓋と披裂喉頭ヒダで囲まれた喉頭口からはじまり、下方は輪状軟骨までで、そこから気管へとつながっている。甲状軟骨の内部には声帯がある。 左右の声帯の間を声門裂といい、成人ではこの部分が気道で最も狭い部位となる。また声帯の上部の粘膜が浮腫を起こすと気道が狭くなり（喉頭浮腫）呼吸困難を生じることがある。

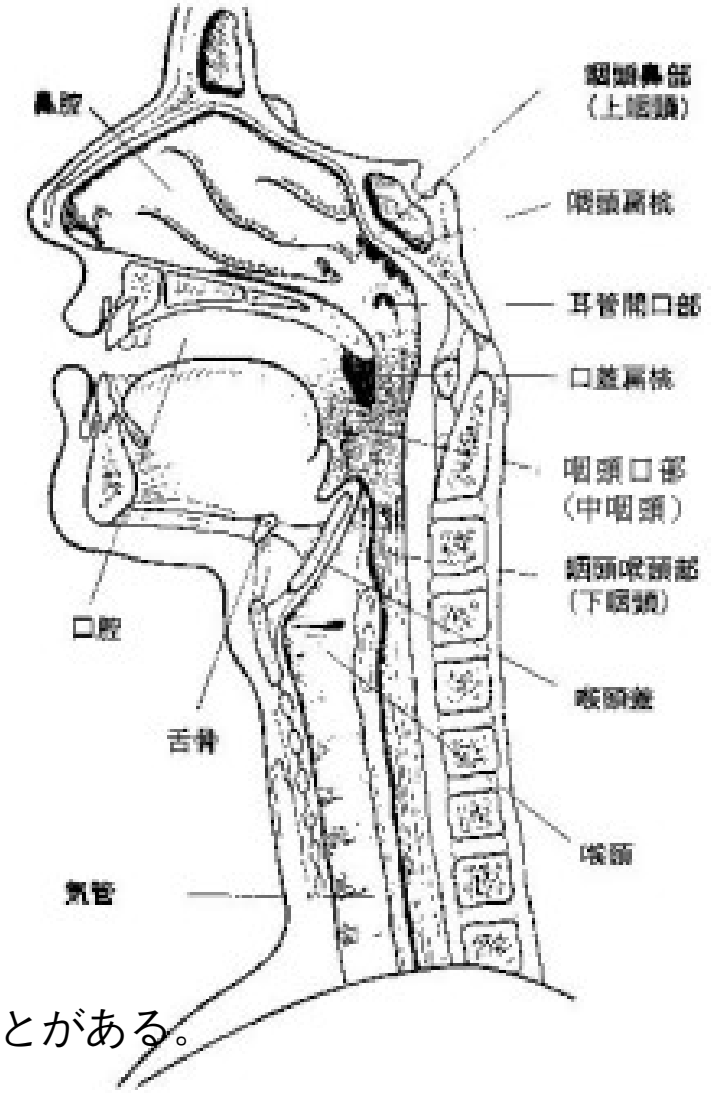

気管挿管のための解剖学　気管　気管支　肺

- 気管・気管支・肺

気管は第 6 頚椎の高さで輪状軟骨より続いて起こり頚部正中を下降し胸腔内、第 5 胸椎の高さ（前方からは胸骨角の高さ）で左右の気管支に分枝する。心臓のため胸腔内で左右の気管支は左右非対称に肺内に入っている。気管は呼吸時に虚脱しないよう全長にわたり前方に U 字型の軟骨によって囲まれています。気管後壁は膜性壁と呼ばれ、さらに後面の食道壁とつながっている。

気管支の構造には左右差があり、右の気管支は左に比べ太く・短く・下方に向かって分枝している。

肺も左右差があり、右が 3 葉（上・中・下葉）、左が 2 葉（上・下葉）に分かれ、右肺のほうがやや大きくなっている。

喉頭展開１

- 気管挿管のための喉頭展開では、まず初めに挿管実施者および傷病者のポジショニングが重要。挿管実施者に関しては、狭い口峡を通してさらに深部の喉頭口（声帯） を目視するために、挿管実施者の視線が傷病者の正中軸に沿っている必要があり、傷病者のポジショニングでは、咽頭腔を広げ、直角に近い咽頭軸と口腔軸 を一致させるため頭部に枕を挿入したり、頭部を後屈させる。口唇と歯列を開き喉頭鏡を口腔内に進めるのはこれらのポジショニングがすべて整ったあと。喉頭鏡を口腔内に進めるにあたり、口唇や歯牙の欠損を起こさぬよう注意する、これは挿入時のみでなく喉頭鏡操作中を通じて注意する

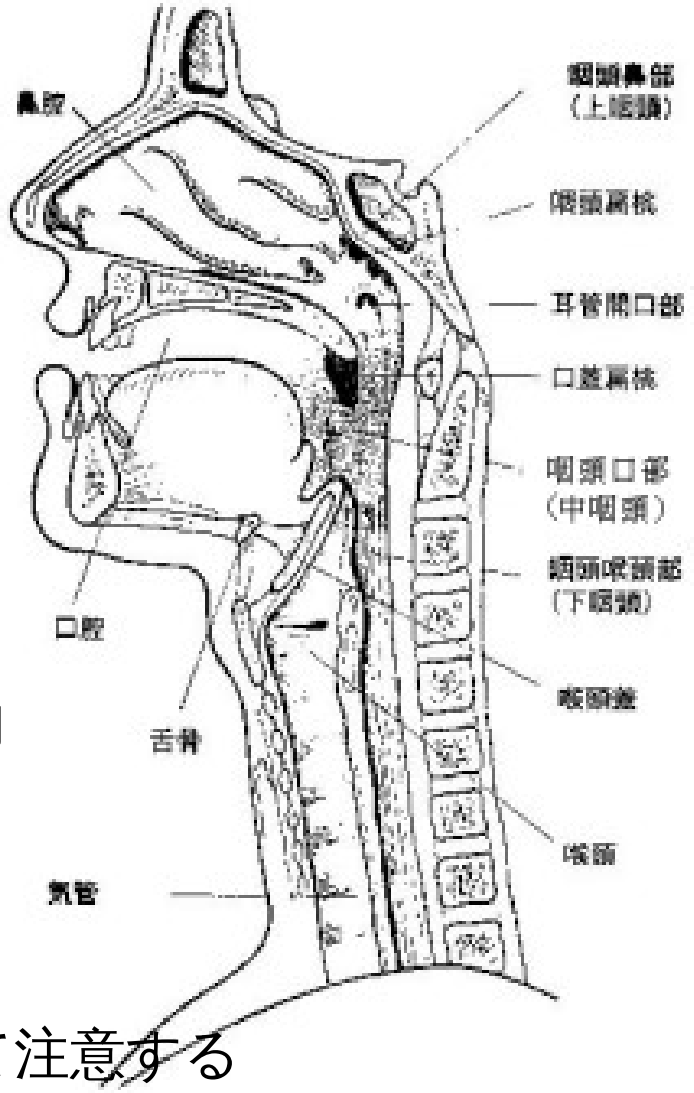

喉頭展開２

- 喉頭鏡はその Ｌ 字型のブレードの特徴上右の口角近くより挿入し、ブレードで舌を左側によけるように なっている。舌根部ではブレードの先端が喉頭蓋谷に入るため、舌を完全によけきることはできない。 口峡や舌根部は軟部組織でできており、外力で容易に変形するため、咽頭喉頭部で目標となる硬組織は喉頭蓋（軟骨）しかない。喉頭蓋は舌根部のすぐ下方にあるため、喉頭鏡のブレードを挿入し喉頭蓋が確認できない場合はブレードが深く入りすぎている可能性が高い。喉頭蓋が確認できれば喉頭鏡のハンドル軸に向かい喉頭鏡を引き上げると喉頭蓋の奥に喉頭口、その先に声帯が見える。

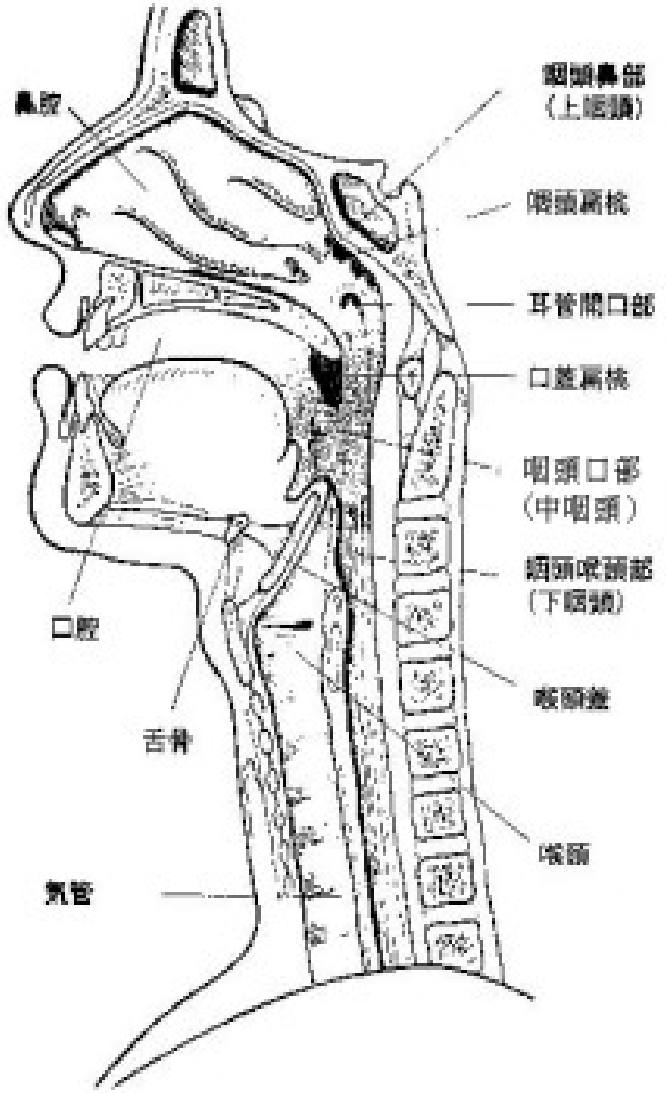

気管挿管１

- 気管挿管 挿管チューブを右口角から挿入していく。このとき挿管チューブはそのカーブを垂直ではなく寝かせた状態で挿入する必要がある。これは挿管実施者の声帯直視の状態を可能な限り保つ（挿管チューブ が視線を遮らない様にする）ためと、挿管チューブ先端が喉頭蓋を引っ掛けてしまわないようにするため。 挿管チューブの先端が喉頭蓋を超え喉頭口に達したら、挿管チューブを垂直に立て、声帯を超え気管内に進める。挿管チューブを垂直にすることにより挿管チューブ先端も垂直に Ｖ 字形となり声帯を痛めずに挿入することができる。

気管挿管２

- また挿管チューブ先端が声帯を超えたところからスタイレットが気管内に入り過ぎないように抜去する。カーブがついた硬いスタイレットを装着したまま挿管チューブを進めると気管壁を傷つける可能性があるため。 上記は挿管チューブが正確に喉頭口から挿入できた場合だが、もし挿管チューブを垂直にした後にずれ等により挿管チューブが進まない場合（抵抗がある場合）には挿管チューブ先端が解剖学的に他の部分に引っかかっている場合があり、その場合は無理に進めず一度抜去することが必要となる。

介助者の手技

- 気管挿管は挿管実施者一人で行うことはできない。挿管準備段階では傷病者のポジショニング介助、スタイレットのカーブを決めるなどの必要が ある（どちらも気管軸と口腔軸に関する解剖学的知識が必要）。

- 喉頭展開時には挿管実施者の声帯確認を容易にするため、挿管実施者の指示で甲状軟骨を押さえたり（ BURP 法）、右口角を引いたりすることも必要（喉頭鏡の構造や喉頭の解剖生理学的知識が必要）。さらにはスタイレットの抜去のタイミング等も知っている必要があります（喉頭から気管にかけての 解剖学的知識が必要）。 介助者がこれらの知識を持たないことにより貴重な挿管機会を無駄に費やす可能性がある。

除細動

- 通常心臓の電気的興奮は右心房にある洞房結節から房室結節を通り左右の脚を伝わり心室全体に興奮 が広がる。
- **心臓の異常な電気的興奮を リセットするための除細動機の パッドは心基部（≒洞房結節） に近い部分と心尖部に近い部 分に張り付ける構造になっている。**
- 電極同士が近すぎると電流が心筋に到達しにくく、効果的な除細動が実施できない。 心臓を両側から挟むという位置は心電図の誘導電極の置き方にも反映されている。

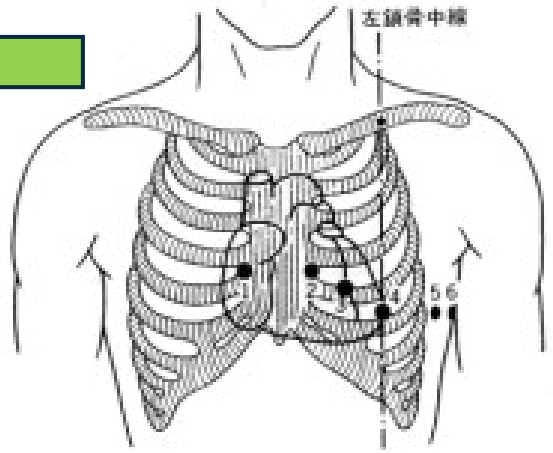

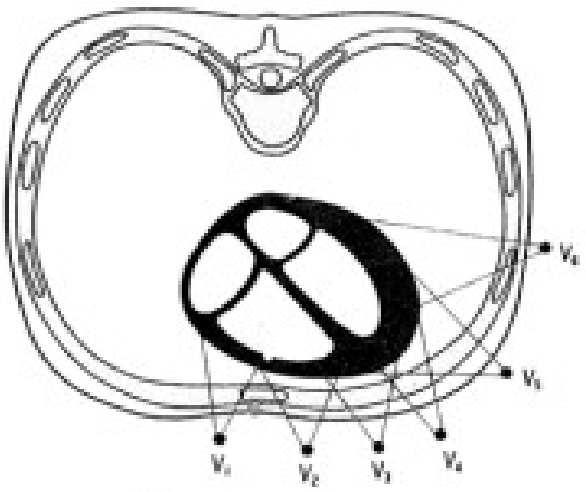

心室と胸部誘導の電極との位置関係

静脈路確保

- 皮静脈は動脈が伴行していない。
- 神経や動脈等を傷つけない様にしなければならない。
- 動脈と静脈は血管壁の構造が異なり、静脈壁は紙風船の様に薄く切れやすいために、針をさすと、針を進めて行く時に針先がすぐに 静脈内に入るため暗赤色の静脈血が逆流して来るのがわかる。