Sémiologie médicale
Examen neurologique

Dr: Hamdi BOUBAKER

Service des Urgences

Hôpital Monastir

Approche du patient

La première étape :

- **Un recueil précis des symptômes et des signes cliniques**.
  - Coopération du patient est fondamental
  - Adapter l’examen à la situation clinique (enfants, troubles psychiatriques, détérioration intellectuelle, troubles de la vigilance).
  - En cas de difficulté, il faut appeler la famille, les amies, ou les collègues de travail.

Approche du patient

La deuxième étape :

- Traduire les symptômes et les signes en termes de dysfonctionnement de structures anatomiques ou de systèmes de neurones.
  - Vu la complexité du système nerveux, cette étape comporte une étape intermédiaire visant à préciser si les troubles s'inscrivent dans le cadre d'une atteinte du système nerveux périphérique ou central.
  - Est fondamentale pour choisir des techniques d'explorations adéquates

SNC OU SNP ?

Approche du patient

La troisième étape :

- Consiste à préciser le processus lésionnel
  - tumorale,
  - dégénératif,
  - vasculaire,
  - inflammatoire, etc.)
- Et la cause de l’affection neurologique.

latéralisation cérébrale

Toutes les fibres nerveuses sensorielle et motrices se croisent dans le SNC

Hémisphère gauche : relié au côté droit du corps

Hémisphère droit : relié au côté gauche du corps

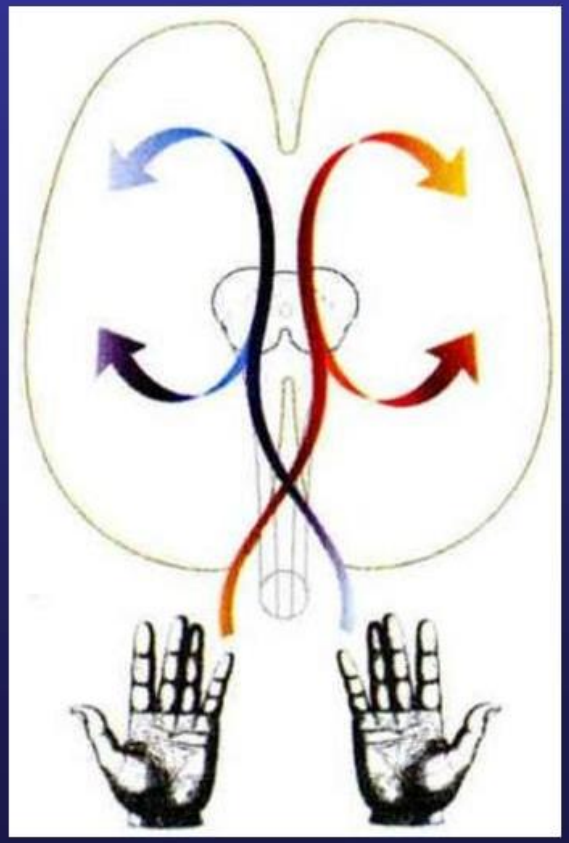

Interrogatoire

- ✓ Mettre le patient en confiance
- ✓ Laisser le patient d’écrire librement ses symptômes
- ✓ Intervenir pour obtenir des précisions sur les plaintes spontanées (vertiges ou troubles d’équilibre par exemple)
- ✓ Rechercher la présence de symptômes non décrits spontanément (par exemples des troubles sphinctériennes)
- ✓ Prêter attention aux indices non verbaux (économie de gestes en parkinson par exemple, attitudes antalgiques, etc.)

Examen physique

conscience vigilance

Examen neurologique
Conscience-Vigilance

- Définitions:
  - Conscience:
    - Connaissance de soi et de l'environnement
    - Une conscience normale est possible grâce à la normalité de la vigilance associée à l'intégrité des fonctions mentales

L' ée
à

Ouverture des yeux ***E***	▪ Spontanée ▪ Stimulation verbale ▪ Stimulation douloureuse ▪ Absente	4 3 2 1
Réponse motrice ***M***	▪ Sur commande ▪ Réactivité aux stimuli douloureux : - appropriée(localisatrice) - retrait, évitement - flexion anormale - extension ▪ Absente	6 5 4 3 2 1
Réponse verbale ***V***	▪ Orientée ▪ Confuse ▪ Incohérente ▪ Incompréhensible ▪ Absente	5 4 3 2 1

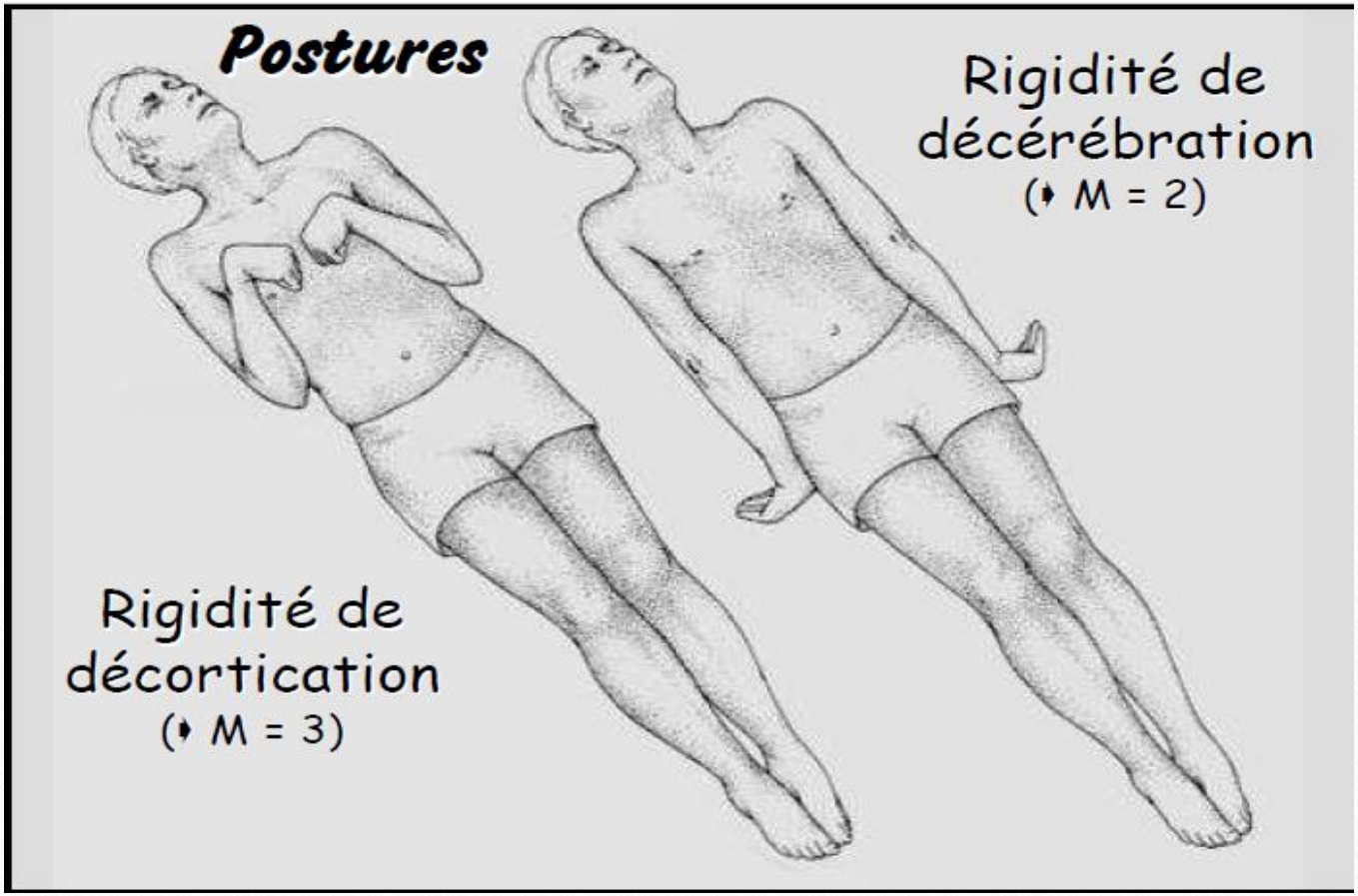
Postures
Rigidité de décérébration
(➧ M = 2)
Rigidité de décortication
(➧ M = 3)

Glasgow = Y + M + V = 3 a 15

Normal = 15

Ouverture des Yeux :

- 4 = Spontané.
- 3 = A la demande.
- 2 = A la douleur.
- 1 = Pas du tout.

Réponse Motrice :

- 6 = Obéit.
- 5 = Localise dl.
- 4 = Évitement.
- 3 = Décortication.
- 2 = Décérébration.
- 1 = Aucune.

Réponse Verbale :

- 5 = Claire, adaptée.
- 4 = Confuse.
- 3 = Incohérente.
- 2 = Incompréhens.
- 1 = Pas du tout.

Coma si Glasgow = 3 à 7

Examen physique

parole et langage

Examen neurologique- Fonctions supérieures

- Parole et langage:
  - Dysarthrie: difficulté de la parole due à une paralysie ou à un spasme des organes de la phonation: langue, lèvres, voile du palais…
  - Aphasie: perte du langage (perte de la mémoire des signes au moyen desquels le patient échange ses idées avec ses semblables)

Le Language

- Le son d'un **mot entendu** est d'abord traité dans le **cortex auditif primaire**.

- Transmission de l'information à l'aire de **Wernicke:** ***comprendre le sens d'un mot***

- le faisceau arqué à destination de **l'aire de Broca** fait le liason entre l'aire de Wernicque et celle de Broca ***qui planifie l'élocution du mot***

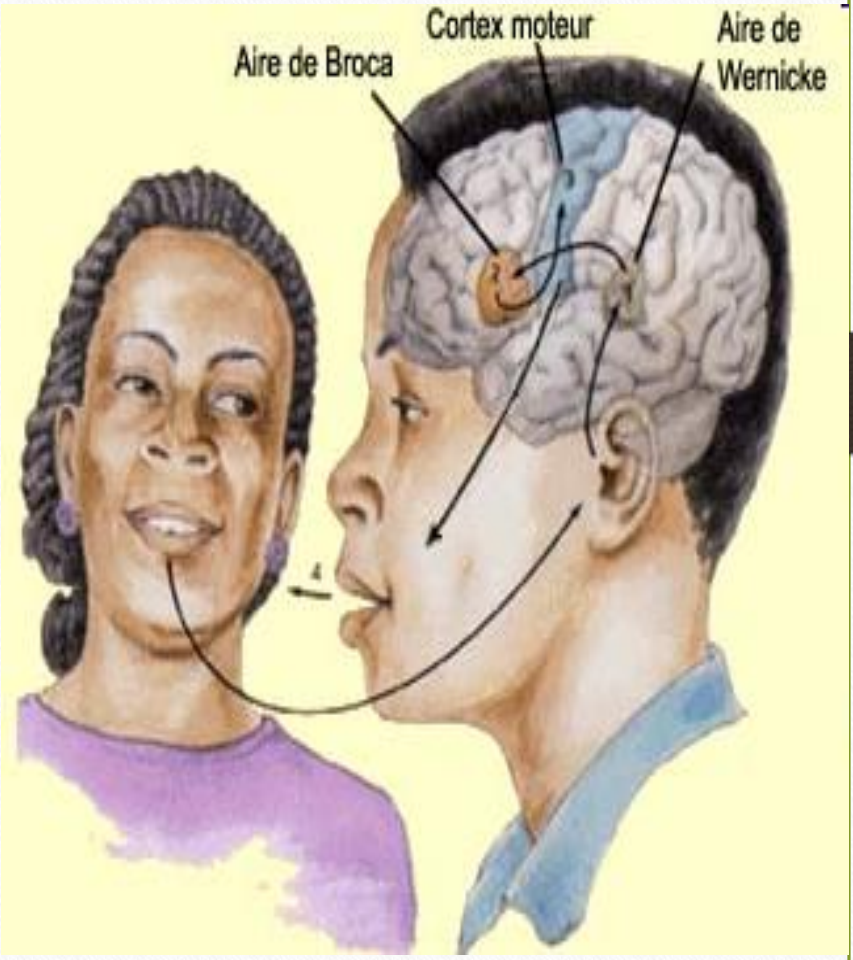

Troubles de language- aires corticales

- Aire de Broca (elocution)
- Aire de Wernicke (comprehension du mot)

Troubles de language
Clinique

	Compré-hension	Dénomi-nation	Conver-sation
Broca	Préservée relativement	perturbée *manque du mot*	réduite *dysarthrie agramma-tisme*
Wernicke	perturbée *surdité verbale*	perturbée *jargon*	fluente *jargon*

Examen physique

Motricité

Examen physique

Motricité

mouvements anormaux

Examen neurologique - Motricité

- Inspection:
  - Mouvements anormaux:
    - Siège, qualité, rythme, amplitude
    - Ex: tremblement
  - Masses musculaires:
    - Amyotrophie
    - Hypertrophie
  - Fasciculations:
    - Contractions involontaires des fibres musculaires visibles sous la peau

Mouvements anormaux

- **Fasciculation**
  - Contraction involontaire d'une unité motrice (toutes les fibres musculaires innervées par un motoneurone)
  - Lésions du neurone moteur inférieur
- **Fibrillation**
  - Contractions rythmiques d'une fibre musculaire
  - Signe de dénervation
  - EMG seulement

Mouvements Involuntaires I

- **Tic**
  - Stéréotypés, complexes, répétitifs
  - Compulsif et supprimable
- **Dystonie**
  - Torsion, soutenu, relativement lent, parfois douloureux
  - Ex: torticollis spasmodique, crampe des écrivains
- **Myoclonie**
  - Abrupte, contraction rapide d'un groupe musculaire
  - Focale, segmentaire ou généralisée

Mouvements Involuntaires II

- **Chorée**
  - Rapide, irrégulier, distal, souvent intégré aux autres mouvements
- **Athétose**
  - Lent, alternance d'extension et flexion, 'reptation'
- **Hémiballisme**
  - Proximal, violent, d'apparition soudaine
- **Dyskinésies**
  - Tardive: oro-faciale choréiforme
  - Complication de la dopa-thérapie

Tremblements
(oscillation rythmique)

- **Repos**
  - Ex: 3-5 Hz Parkinsonien, contraction alterne des muscles agonistes/antagonistes
- **D'attitude (il persiste lors du mouvement volontaire)**
  - Ex: "essentiel (familial)" (8-12 Hz) ou tremblement physiologique
- **Intention, or cinétique**
  - Lors des mouvements ciblés, en approchant la cible. Généralement cerebelleux

Les crises convulsives

- ✓ Contraction involontaire d'un segment du corps ou de tout le corps
- ✓ Trouble de la conscience
- ✓ Mousse aux lèvres
- ✓ Parfois perte des urines
- ✓ Parfois morsure de la langue

Examen physique

Motricité

Force musculaire

Examen neurologique - Motricité

- Aux membres supérieurs:
  - Prendre la main du sujet en soutenant le coude, et étendre les doigts, le poignet, le coude, l'épaule
  - Empoigner l'avant-bras et agiter la main en avant et en arrière
- Aux membres inférieurs: soutenir la cuisse du patient, attraper le pied, fléchir et étendre le genou et la cheville du patient
- Hypotonie: diminution du tonus
- Hypertonie: augmentation du tonus
  - Élastique: à l'arrêt de l'étirement, le membre revient à sa position initiale, dans le syndrôme pyramidal
  - Plastique: à l'arrêt de l'étirement, le membre reste dans la position imprimée, dans les syndrômes extra-pyramidaux (ex: maladie de Parkinson)

Examen neurologique - Motricité

- Force musculaire:
  - Globale:
    - Station debout
    - Marche
    - Epreuve de Barré: maintien des bras tendus en avant, poignets en extension
    - Epreuve de Mingazzini: patient en décubitus dorsal, maintien des cuisses et des jambes fléchies à angle droit

Examen neurologique - Motricité

- Force musculaire:
  - Cotation de la force musculaire: testing entre 0 et 5:
    - 0: aucune contraction
    - 1: contraction visible n'entraînant aucun mouvement
    - 2: contraction permettant le mouvement en l'absence de pesanteur
    - 3: contraction permettant le mouvement contre la pesanteur
    - 4: contraction permettant le mouvement contre une résistance
    - 5: force musculaire normale

Examen neurologique - Motricité

- Regroupements syndromiques:
  - Plégie: paralysie totale
  - Parésie: paralysie incomplète
  - Hémiplégie ou hémiparésie: atteinte de la face, du membre supérieur, et du membre inférieur d'un même côté
  - Paraplégie ou paraparésie: atteinte des deux membres inférieurs
  - Quadriplégie ou quadriparésie: atteinte des quatre membres
  - Monoplégie ou monoparésie: atteinte d'un membre

Les niveaux lésionnels

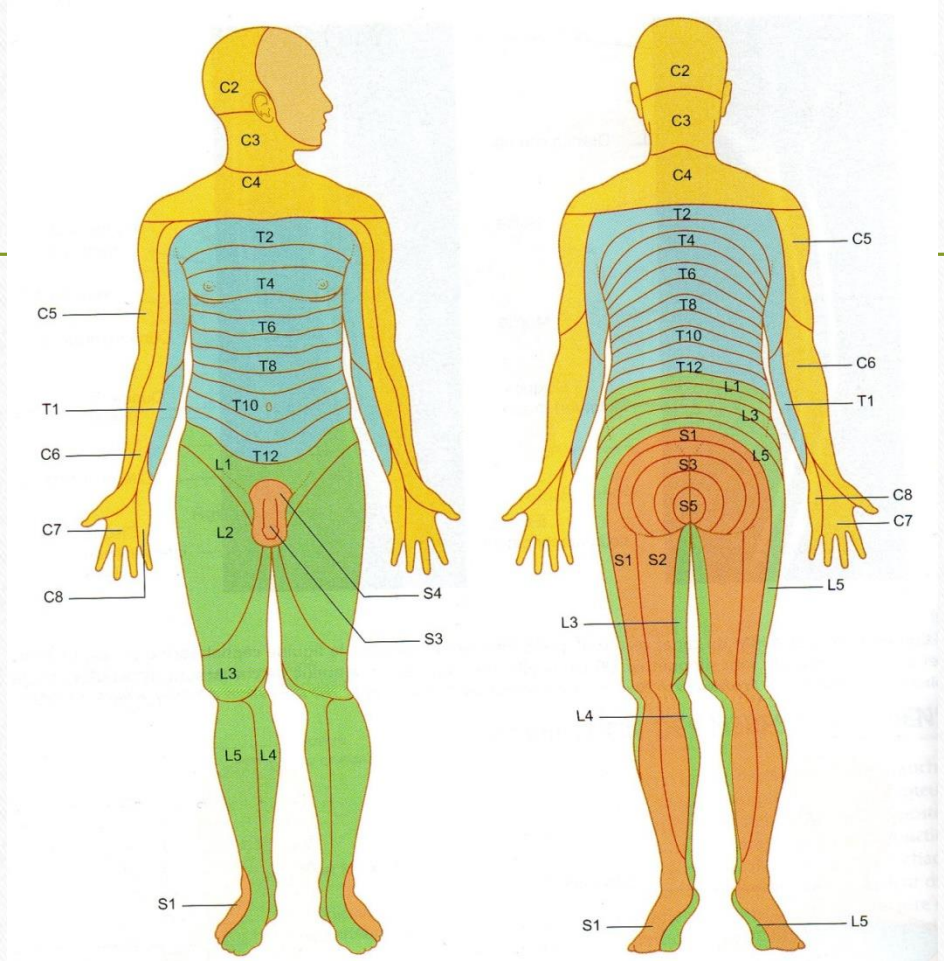

Figure 11.10 Aspect des dermatomes adultes.

Les niveaux lésionnels

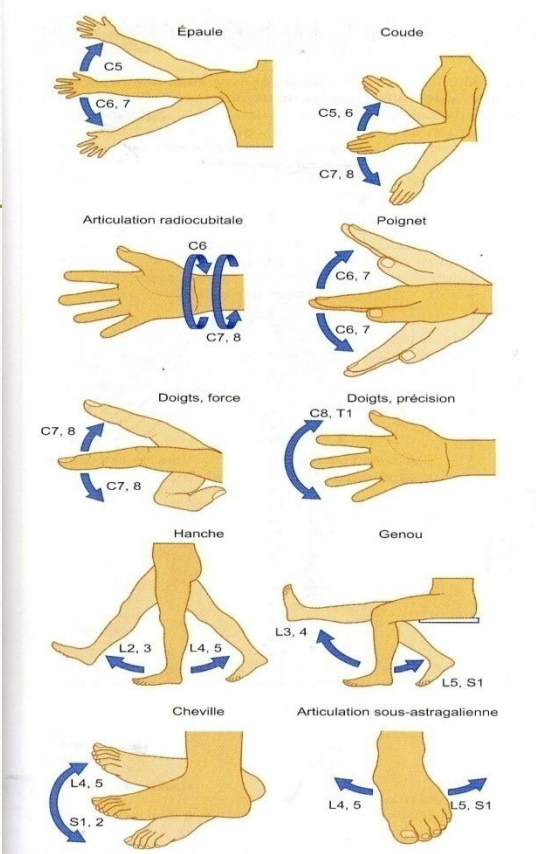

Figure 11.11 Contrôle segmentaire des mouvements des membres (Adapté de Last, R.J. (1973). *Anatomy : Regional and Applied*, 5ème éd. Edinburgh : Churchill Livingstone ; et Rosse, C. et Clawson, D.K. (1980) *The musculoskeletal System in Health and Disease*. Hagerstown : Harper & Row).

Examen physique

Motricité

Coordination

Examen neurologique - Motricité

- Coordination motrice:
  - Manœuvres exécutées yeux ouverts et yeux fermés
  - Épreuve de renversement répétitif de la main: demander

A

Examen neurologique - Motricité

- Coordination motrice:
  - Épreuve doigt-nez: demander au patient de toucher son nez avec l'index, alternativement droit et gauche

Doigt-Nez

- Tester les yeux ouverts
- Le pt doit retourner le doigt
- Tester à la limite de l'amplitude

Examen neurologique - Motricité

- Coordination motrice:
  - Épreuve talon-genou: demander au patient de placer son talon sur le genou opposé et de suivre la crête tibiale avec le talon jusqu'au pied

Talon-Genou

- Du haut vers le bas
- Plusieurs fois
- Le talon doit rester sur le tibia

Examen neurologique - Motricité

- Coordination motrice:
  - Manœuvre des marionnettes

Les deux mains en l'air, le sujet fait la chorégraphie de la célèbre comptine, c’est-à-dire un mouvement alternatif de retournement des mains le plus rapidement possible.

Examen neurologique - Motricité

- Coordination motrice:
  - Manœuvre de Romberg: patient debout, pieds joints, yeux ouverts puis fermés; normalement, il ne se produit qu'un léger vacillement

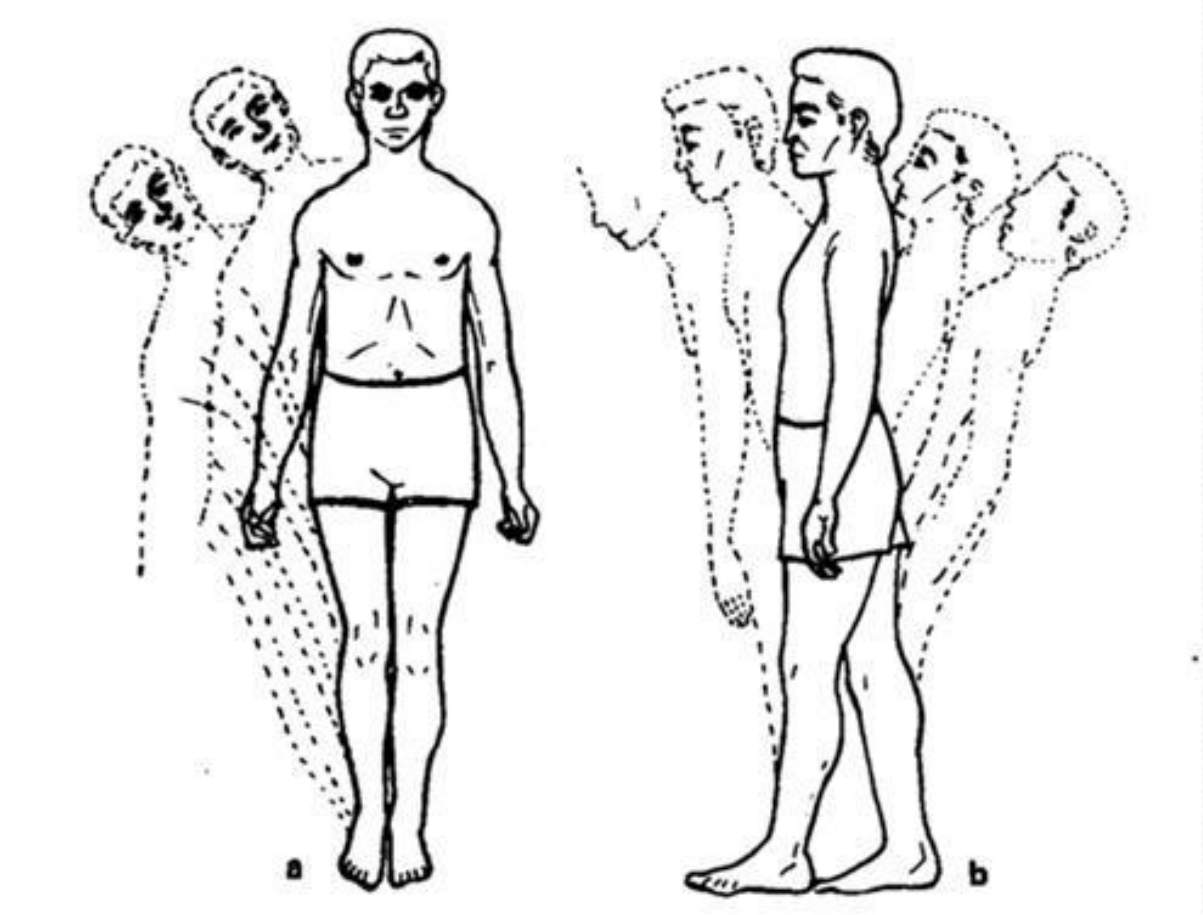
a
b

Origine du trouble de la coordination

- Syndrome cérébelleux :
  - ✓ Troubles de la statique et de la marche
  - ✓ Non majorés yeux fermés
  - ✓ , pas perte de la direction intentionnelle
  - ✓ dépassent le but
  - ✓ mouvements alternatifs impossibles.

- syndrome vestibulaire

  - ✓ troubles de l’équilibre et de la marche,
  - ✓ majorés les yeux fermés
  - ✓ déviation et tendance à la chute du même côté

Origine du trouble de la coordination

- Déficit de sensibilité profonde

✓ Troubles de l’équilibre
✓ de la marche,
✓ Incoordination segmentaire
✓ majoration les yeux fermés,
✓ perte de la direction intentionnelle

Examen physique

Motricité

Réflexes

Examen neurologique - Réflexes

- Réflexes ostéo-tendineux:
  - Méthode:
    - Patient détendu
    - Percussion rapide et directe du tendon musculaire avec un marteau à réflexes: contraction unique du muscle correspondant
    - Examen comparatif entre les deux côtés
    - Noter: vitesse, force, amplitude de la réponse réflexe

Examen neurologique –Réflexes ostéo-tendineux

Réflexe rotulien (L2, L3, L4): sujet en décubitus dorsal, genou demi-fléchi, ou assis au bord du lit avec jambes pendantes; percuter le tendon rotulien au-dessus de la rotule.

Observer l'extension de la jambe sur la cuisse par contraction du quadriceps

Examen neurologique –Réflexes ostéo-tendineux

Réflexe bicipital (C5, C6): avant-bras demi-fléchi, paume tournée vers le bas, placer le doigt fermement sur le tendon du long biceps et le frapper avec le marteau à réflexe.

Observer la flexion du coude par contraction du biceps

Réflexe tricipital (C7, C8): avant-bras demi-fléchi, paume tournée vers le corps, frapper avec le marteau réflexe le tendon du triceps au-dessus du coude Observer l'extension de l'avant-bras sur le bras par contraction du triceps

Examen neurologique –Réflexes ostéo-tendineux

- Modifications des réflexes ostéo-tendineux:
  - Abolition: absence de réponse musculaire après percussion du tendon correspondant; ex: polynévrite
  - Exagération: réflexe:
    - Vif: vivacité anormale de la réponse réflexe
    - Diffusant: diffusion de la réponse réflexe à d'autres groupes musculaires
    - Polycinétique: contractions successivesde la réponse
    - Ex: syndrôme pyramidal

Examen neurologique - Réflexes

- Réflexes à point de départ cutané:
  - Réflexe cutané plantaire:
    - Sujet en décubitus dorsal, genou et cheville en demi-flexion
    - Gratter avec une pointe mousse ou une épingle le bord externe de la plante du pied d'arrière en avant
    - Réponse normale: flexion du gros orteil
    - Signe de Babinski: extension lente et majestueuse du gros orteil parfois associé à un écartement en éventail des autres orteils

Examen neurologique - Réflexes

- Réflexes cutanés abdominaux:
  - Gratter légèrement et rapidement chaque côté de l'abdomen au-dessus (D8, D9, D10) et au-dessous (D10, D11, D12) de l'ombilic
  - Observer la contraction des muscles abdominaux et la déviation de l'ombilic vers le côté stimulé

Examen physique
sensibilité

La sensibilité

- Ensemble des informations sur:
  - Les caractéristiques d’un objet
  - La position de son corps dans l’espace
  - La menace: la douleur
- Proviennent des récepteurs périphérique

Examen neurologique- Sensibilité

- Principes généraux:
  - Examen comparatif entre les deux côtés
  - Examen comparatif entre les extrémités et les racines des membres
  - Montrer avant chaque test au patient ce qui va être fait et les réponses attendues
  - Demander au patient de fermer les yeux

Examen neurologique- Sensibilité

- Sensibilité cutanée:
  - Sensibilité tactile:
    - Effleurer la peau du patient avec une compresse
    - Demander au patient de dire chaque fois qu'on le touche et de comparer un endroit avec un autre
  - Sensibilité douloureuse:
    - Utiliser une épingle
    - Alternativement piquer avec la pointe et appliquer l'extrémité mousse

Examen neurologique- Sensibilité

- Sensibilité cutanée:
  - Sensibilité thermique:
    - Appliquer sur la peau un tube à essai rempli d'eau chaude ou un tube à essai rempli d'eau froide
  - Tact discriminatif:
    - Toucher la pulpe d'un doigt simultanément en deux endroits à l'aide des côtés de deux épingles ou des extrémités d'un thrombone déplié
    - Alterner le stimulus double avec le tact en un point
    - Trouver la distance minimale pour laquelle le patient sépare un point de deux points (normalement, moins de 5 mm à la pulpe des doigts)

Examen neurologique- Sensibilité

- Sensibilité proprioceptive:
  - Etude du sens de position et de mobilisation des segments de membres
  - Sens de position:
    - Saisir le gros orteil entre le pouce et l'index en le tenant par les côtés
    - Montrer ce que l'on entend par « en haut » et « en bas » quand le gros orteil est déplacé
    - Demander au patient de répondre « en haut » ou « en bas » lorsque l'orteil est déplacé
    - Si le sens de la position est altéré, remonter et le tester à la cheville

Examen neurologique- Sensibilité

- Sensibilité proprioceptive:
  - Sens des vibrations (pallesthésie):
    - Diapason de basse tonalité (128 ou 256 Hz)
    - Frapper le diapason sur le talon de la main et l'appliquer fermement sur une articulation interphalangienne distale d'un doigt du patient puis sur une articulation interphalangienne du gros orteil
    - Demander au patient de signaler lorsque les vibrations cessent
    - Si le sens vibratoire est altéré, examiner des saillies osseuses plus proximales: poignet, coude, malléole interne, rotule, épine iliaque antéro-supérieure

Examen neurologique- Sensibilité

- Sensibilité proprioceptive:
  - Épreuve de Romberg: patient debout, pieds joints, yeux ouverts puis fermés; normalement, il ne se produit qu'un léger vacillement
  - Épreuve doigt-nez: demander au patient de toucher son nez avec l'index, alternativement droit et gauche
  - Épreuve talon-genou: demander au patient de placer son talon sur le genou opposé et de suivre la crête tibiale avec le talon jusqu'au pied

Examen physique

Les nerfs crâniens

Examen neurologique – Nerfs crâniens

- Nerfs crâniens:
  - I: Olfactif
  - II: Optique
  - III: Moteur oculaire commun
  - IV: Pathétique
  - V: Trijumeau
  - VI: Moteur oculaire externe
  - VII: Facial
  - VIII: Cochléo-vestibulaire
  - IX: Glosso-pharyngien
  - X: Pneumogastrique
  - XI: Spinal
  - XII: Grand hypoglosse

Examen neurologique – Nerfs crâniens

- Nerf olfactif (I):
  - Tester le sens de l'odorat
  - Présenter au patient des odeurs familières (café, savon, vanille)
  - Yeux fermés
  - Tester chaque narine

Examen neurologique – Nerfs crâniens

- Nerf optique (II):
  - Mesurer l'acuité visuelle:
  - Etude du champ visuel par confrontation:

Examen neurologique – Nerfs crâniens

- Nerfs oculo-moteurs (III, IV, VI):
  - Motilité des paupières:
    - Ptosis: chute de la paupière supérieure
  - Pupilles:
    - Taille et forme:
      - Mydriase: dilatation pathologique de la pupille
      - Myosis: rétrécissement pathologique de la pupille
    - Réflexe pupillaire photomoteur:
      - Demander au patient de regarder au loin
      - Diriger tour à tour obliquement sur chaque pupille une forte lumière
      - Réaction directe: constriction pupillaire de l'œil éclairé
      - Réaction consensuelle: constriction pupillaire de l'œil opposé
    - Réaction d'accomodation-convergence:
      - Placer le doigt ou un crayon à environ 10 cm de l'œil du patient et l'approcher progressivement
      - Suivre la contraction pupillaire lors de l'accomodation

Ptosis

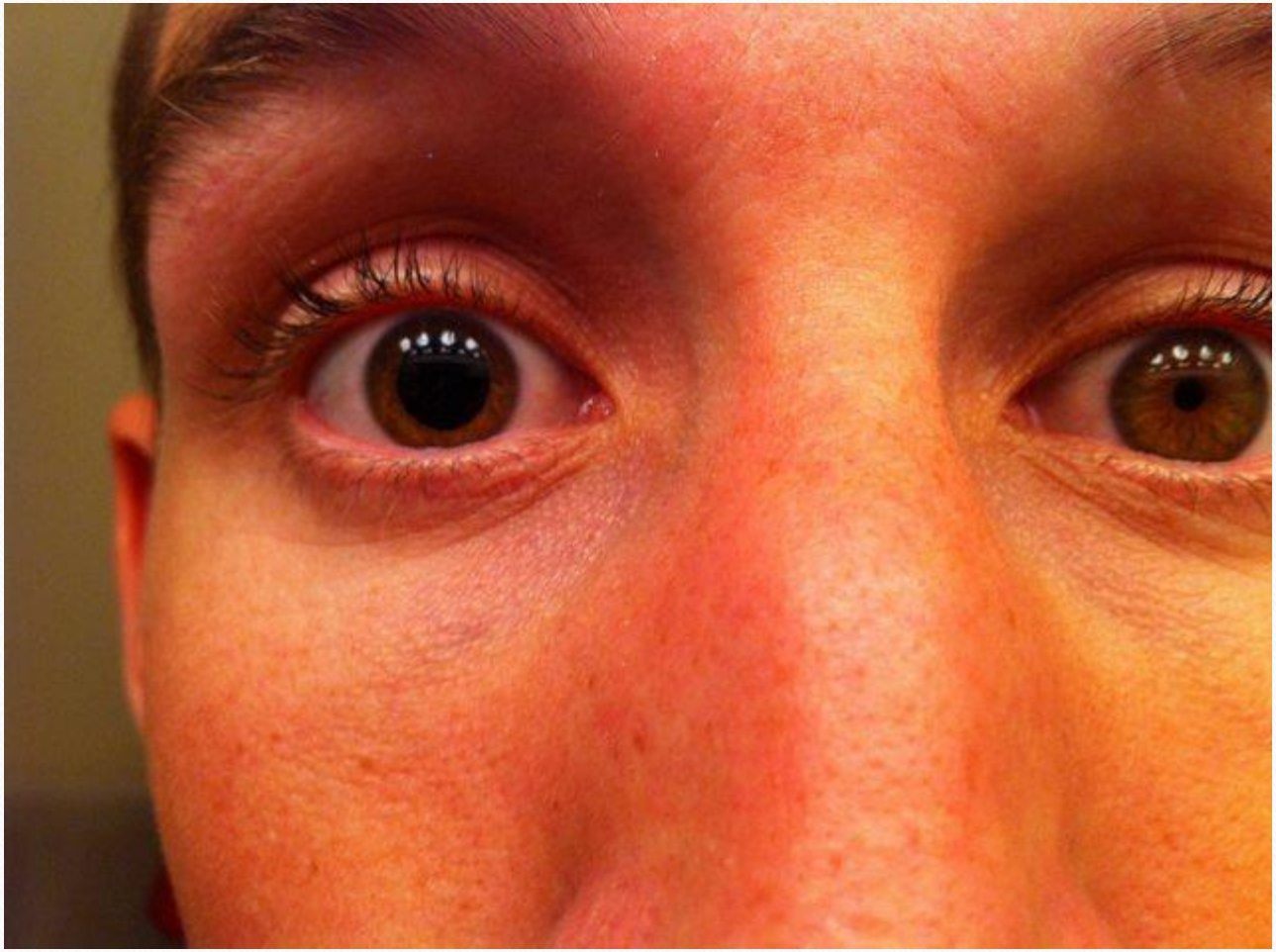

Mydriase

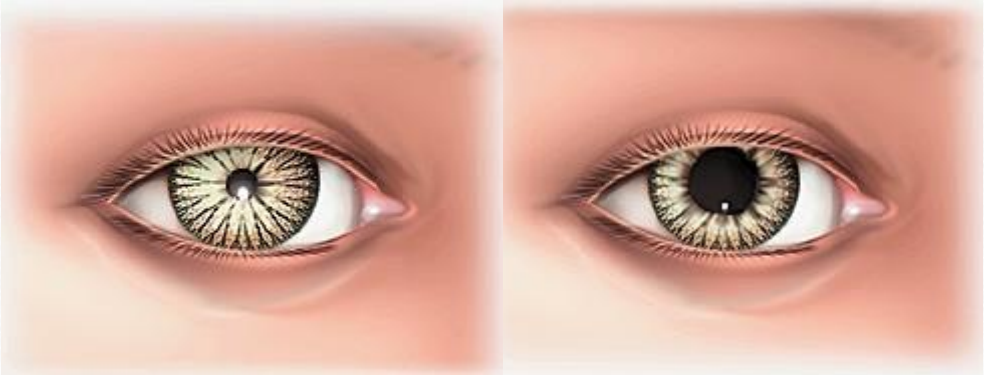

Myosis

Examen neurologique – Nerfs crâniens

- Nerfs oculo-moteurs (III, IV, VI):
  - Motricité extrinsèque des globes oculaires:
    - Demander au patient de suivre le doigt ou un crayon
    - Balayer les 6 directions du regard:
      - À droite
      - À droite et en haut
      - À droite et en bas
      - À gauche
      - À gauche et en haut
      - À gauche et en bas

Examen neurologique – Nerfs crâniens

- Nerf trijumeau (V):
  - Contingent moteur:
    - Contraction massétérine à la mastication
    - Demander au patient de serrer les mâchoires sur un abaisse-langue
  - Contingent sensitif:
    - Sensibilité tactile, douloureuse, thermique des téguments innervés par le V sensitif, la face presque entière à l'exception de l'encoche massétérine à l'angle de la mâchoire inférieure:
      - V1 ou ophtalmique de Willis: nerf nasal, frontal et lacrymal
      - V2: maxillaire supérieur
      - V3: maxillaire inférieur

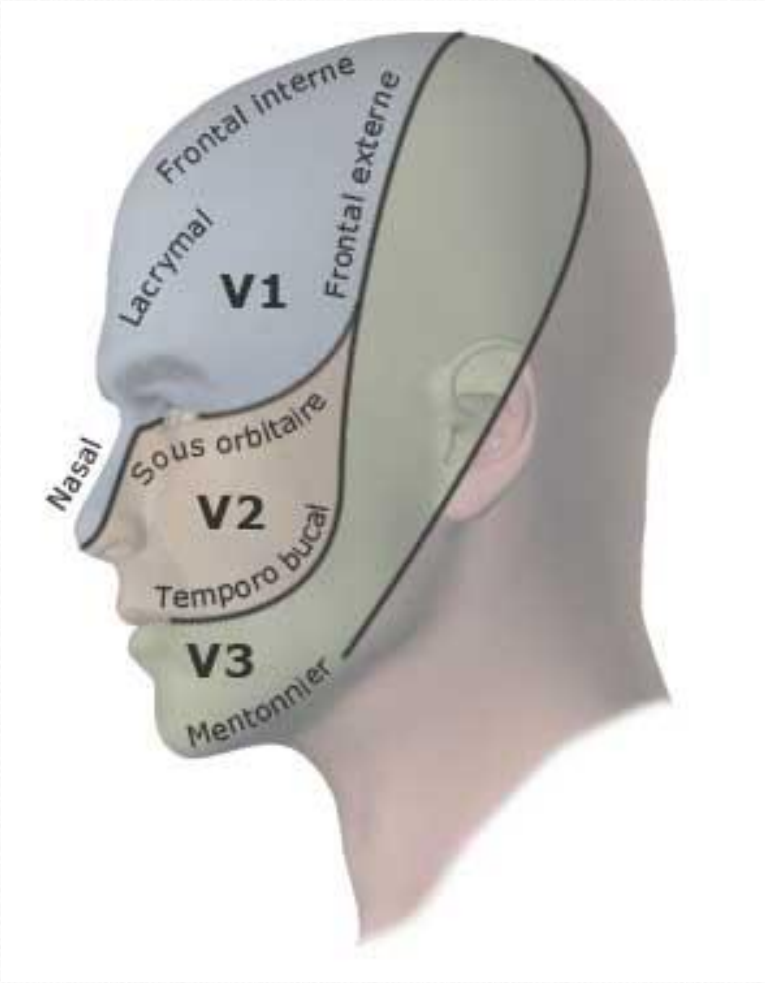
Frontal interne
Frontal externe
Lacrymal
V1
Nasal
Sous orbitaire
V2
Temporo bucal
V3
Mentonnier

Examen neurologique – Nerfs crâniens

- Nerf facial (VII):
  - Racine motrice innervant tous les muscles peauciers de la face et du cou
  - Racine sensitive, sensorielle et sécrétoire, VII bis ou intermédiaire de Wrisberg:
    - Glandes lacrymales et salivaires
    - Zone sensitive de Ramsay-Hunt: tympan, paroi postérieure du conduit auditif externe, conque du pavillon de l'oreille
    - Sensibilité gustative des 2/3 antérieurs de la langue

Examen neurologique – Nerfs crâniens

- Nerf facial (VII):
  - Inspecter le visage au repos et au cours de la conversation; noter:
    - Asymétrie des rides du front
    - Asymétrie des plis naso-labiaux
    - Abaissement dune commissure labiale,
    - Déviation de la bouche
    - Élargissement d'une fente palpébrale avec clignement aboli
  - Demander au patient de:
    - Relever les sourcils
    - Froncer les sourcils
    - Fermer fortement les yeux
    - Découvrir les dents supérieures et inférieures
    - Sourire
    - Gonfler les joues

Paralysie faciale

Examen neurologique – Nerfs crâniens

Nerf auditif (VIII):

- Nerf cochléaire:
  - Évaluer l'ouïe:
    - Évaluation très grossière en frottant les doigts près de l'oreille du patient
    - Examen essentiel pour faire le diagnostic précis d'un déficit auditif: audiogramme

Nerf auditif (VIII):

- Nerf vestibulaire:
  - Épreuve de Romberg: patient debout, pieds joints, yeux ouverts puis fermés; normalement, il ne se produit qu'un léger vacillement
  - Déviation des index: le sujet tend les index vers l'examinateur qui sert de référence
  - Marche aveugle: le patient fait quelques pas en avant puis quelques pas en arrière, les yeux fermés
  - Nystagmus:
    - Mouvement rythmique oscillatoire des yeux, composé d'une phase lente et d'un retour rapide
    - Le nystagmus est défini par la direction du mouvement rapide

Examen neurologique – Nerfs crâniens

Nerf glosso-pharyngien (IX):

- Rechercher:
  - Trouble de déglutition
  - Trouble du goût
- Réflexe nauséeux:
  - Stimuler le fond de la gorge avec un abaisse-langue
- Signe du rideau:
  - Déplacement vers le haut et le côté sain de la paroi postérieure du pharynx lorsque le patient prononce la lettre A

Examen neurologique – Nerfs crâniens

Nerf pneumogastrique (X):

- Rechercher:
  - Trouble de déglutition
  - Modification de la voix (nasonnée ou rauque)
  - Paralysie du voile du palais avec déviation de la luette du côté sain
  - Réflexe du voile du palais: élévation symétrique du voile du palais lors de sa stimulation par un abaisse-langue

Examen neurologique – Nerfs crâniens

- Nerf spinal (XI):
  - Demander au patient de
    - Hausser les épaules (muscles trapèzes)
    - Tourner la tête de chaque côté (muscles sterno-cléïdo-mastoïdiens)

- Nerf grand hypoglosse (XII):
  - Faire tirer la langue
  - Atteinte du XII: paralysie de l'hémi-langue qui dévie du côté paralysé lors de la proctation