FUNDUS FOTOĞRAFÇILIĞI:
Tarihsel Gelişimi, Görüntü Oluşumu, Fiziksel Optik Prensipleri ve Diyabetik Retinopati ile İlişkisi

Medikal Görüntü İşleme Dersi - Akademik Ödev Raporu

Üniversite	Adıyaman Üniversitesi
Ders	Medikal Görüntü İşleme
Konu	Fundus fotoğrafı görüntü türünün araştırılması ve klinik kullanımının incelenmesi
Hazırlayanlar	Ömer Dikmen - Beratcan Polat - Mehmet Akpınar
Veri Seti	APTOS 2019 Blindness Detection

Bu raporda kullanılan görüntü türü renkli fundus fotoğrafıdır. Çalışmanın temel amacı, bu görüntü türünün ne olduğunu, hangi anatomik yapıları gösterdiğini, nasıl oluştuğunu, tarihsel olarak nasıl geliştiğini ve klinik olarak neden önemli olduğunu açık biçimde ortaya koymaktır. Diyabetik retinopati örneği, fundus fotoğrafçılığının güncel kullanım değerini göstermek amacıyla rapora dâhil edilmiştir. Bu nedenle raporun ağırlık merkezi, yapay zekâ model isimlerinden çok, görüntü türünün kendisi ve görüntü oluşum mantığı üzerinde kurulmuştur.

1. Fundus Fotoğrafı Nedir?

Fundus fotoğrafı, gözün arka segmentinde bulunan retina, optik disk, makula ve retinal damar yapılarının özel bir optik sistem yardımıyla görüntülenmesidir. Bu görüntü türü klasik bir dış göz fotoğrafı değildir; doğrudan gözün iç yüzeyine ait anatomik bilgiyi kaydeder. Bu nedenle fundus fotoğrafı, oftalmolojide hem tanı koyma hem de hastalık takibi açısından temel görüntüleme yöntemlerinden biri kabul edilir. Bir fundus görüntüsünde genellikle parlak yuvarlak yapı olarak optik disk, daha koyu merkezi alan olarak makula ve optik diskten çıkan damar ağı belirgin biçimde seçilir. Öğrenci tarafından sağlanan aşağıdaki örnekler, fundus fotoğrafının tipik görünümünü göstermektedir.

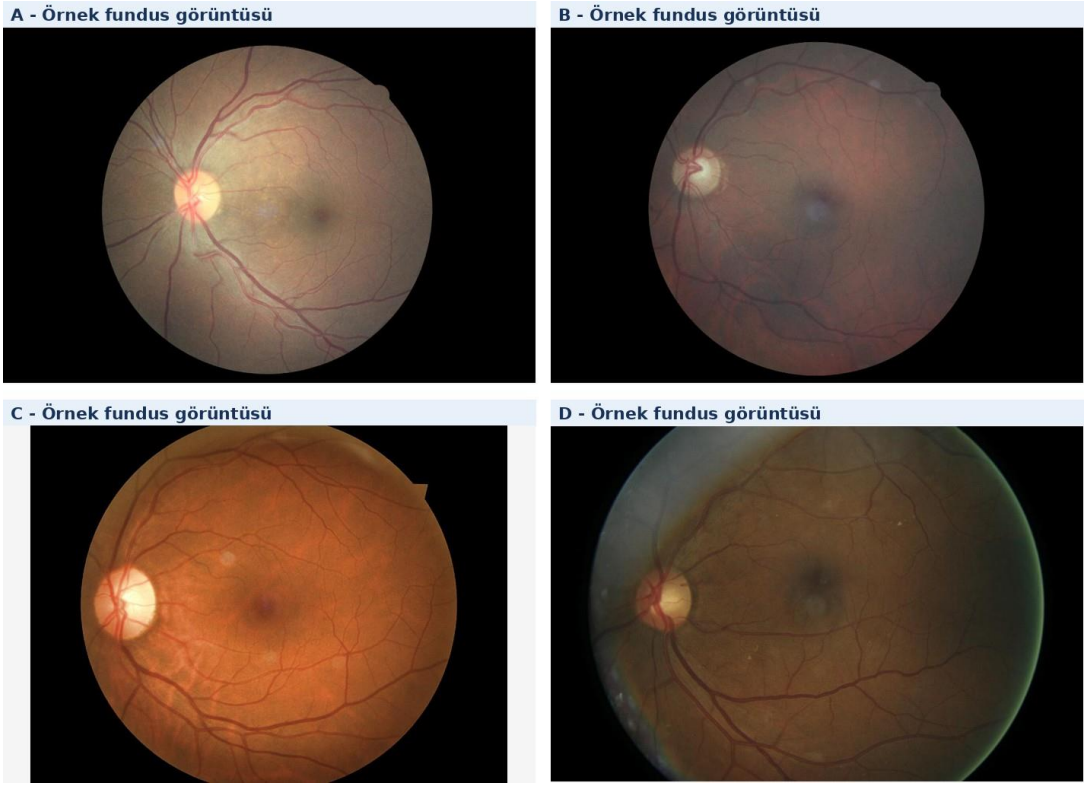

Şekil 1. APTOS veri ailesinden seçilmiş örnek fundus görüntüleri. Görüntülerde optik disk, makula ve retinal damar ağı seçilebilmektedir. Aynı görüntü türü içinde parlaklık, kontrast ve netlik farklarının olması gerçek klinik çekim koşullarını yansıtır.

Fundus fotoğrafının klinik değeri, gözün arka kutbundaki bulguların arşivlenebilir ve karşılaştırılabilir hale gelmesinden kaynaklanır. Hekim, aynı hastanın farklı tarihlerde çekilmiş görüntülerini yan yana değerlendirerek hastalığın ilerleyip ilerlemediğini görebilir. Özellikle damar yapısında gelişen küçük değişiklikler, lezyon artışı veya optik disk görünümündeki farklılıklar bu yöntemle izlenebilir. Dolayısıyla fundus fotoğrafı yalnızca bir görüntü değil, aynı zamanda tanısal bir kayıt belgesidir.

Renkli fundus fotoğrafı en yaygın kullanılan formdur. Bunun yanında red-free filtreli çekimler, fluorescein anjiyografi destekli görüntüler, indosiyanin yeşili temelli damar incelemeleri ve ultra geniş alan çekimler de mevcuttur. Ancak bu ödevin ana konusu, en temel ve en sık kullanılan görüntü türü olan standart renkli fundus fotoğrafıdır.

2. Fundus Fotoğrafçılığının Tarihsel Gelişimi

Fundus fotoğrafçılığının tarihsel gelişimi, gözün arka bölümünü yalnızca görmekten onu kalıcı biçimde kaydetmeye geçiş sürecidir. Bu alandaki ilk büyük kırılma, 19. yüzyılda oftalmoskopun geliştirilmesiyle yaşanmıştır. Oftalmoskop, hekimlerin canlı bir gözde retinayı incelemesine imkân tanımış; ancak görüntüyü fotoğraf olarak kaydetmek için optik, aydınlatma ve pozlama problemlerinin çözülmesi gerekmiştir. İlk dönem denemelerde en büyük sorun kornea yüzeyinden gelen güçlü yansımalar ve zayıf ışık altında uzun pozlama zorunluluğu olmuştur.



Şekil 2. Sol tarafta erken dönem oftalmoskopik yaklaşımı temsil eden tarihsel çizim, sağ tarafta ise fundus görüntülemenin yıllar içindeki gelişimini özetleyen görsel yer almaktadır. İlk dönem optik gözlem, zamanla standart retina fotoğrafçılığına ve daha geniş görüş alanlı sistemlere evrilmiştir.

Tarihsel süreçte aydınlatma ile görüntüleme yolunun ayrılması, fundus kameralarının başarıya ulaşmasında en önemli optik adımdır. Bu yaklaşım sayesinde kornea parlaması azaltılmış ve daha net retinal görüntüler elde edilebilmiştir. 20. yüzyılın ilk yarısında ticari fundus kameraların klinik kullanıma girmesiyle standart çekim alışkanlıkları gelişmiş, elektronik flaşların kullanılmasıyla da pozlama süresi belirgin biçimde kısalmıştır. Dijital sensörlerin yaygınlaşması ise fundus fotoğrafçılığını analog kayıttan çıkararak bilgisayar destekli görüntüleme alanına taşımıştır.

Günümüzde fundus görüntülemede yalnızca klasik masaüstü kameralar değil; non-midriyatik cihazlar, taşınabilir sistemler ve akıllı telefon tabanlı adaptörler de kullanılmaktadır. Bu değişim, özellikle toplum taramaları ve tele-oftalmoloji uygulamaları açısından önemli bir kolaylık sağlamıştır.

3. Fundus Kameraları ve Güncel Cihaz Yaklaşımları

Fundus kamera, temelde ekli bir kayıt sistemi bulunan özel bir düşük güçlü oftalmik mikroskop olarak düşünülebilir. Amaç, gözün içinden gelen görüntü bilgisini güvenli ve tekrarlanabilir biçimde kaydetmektir. Klasik cihazlarda hasta çene ve alın desteği ile sabitlenir; operatör hizalamayı yapar; ışık kaynağı ve optik elemanlar yardımıyla retina aydınlatılır; daha sonra retinadan dönen ışık sensör ya da kamera düzlemine kaydedilir. Modern cihazlarda bu süreç daha ergonomik hale getirilmiş, bazı sistemlerde otomatik hizalama ve otomatik odaklama da kullanılmaya başlanmıştır.

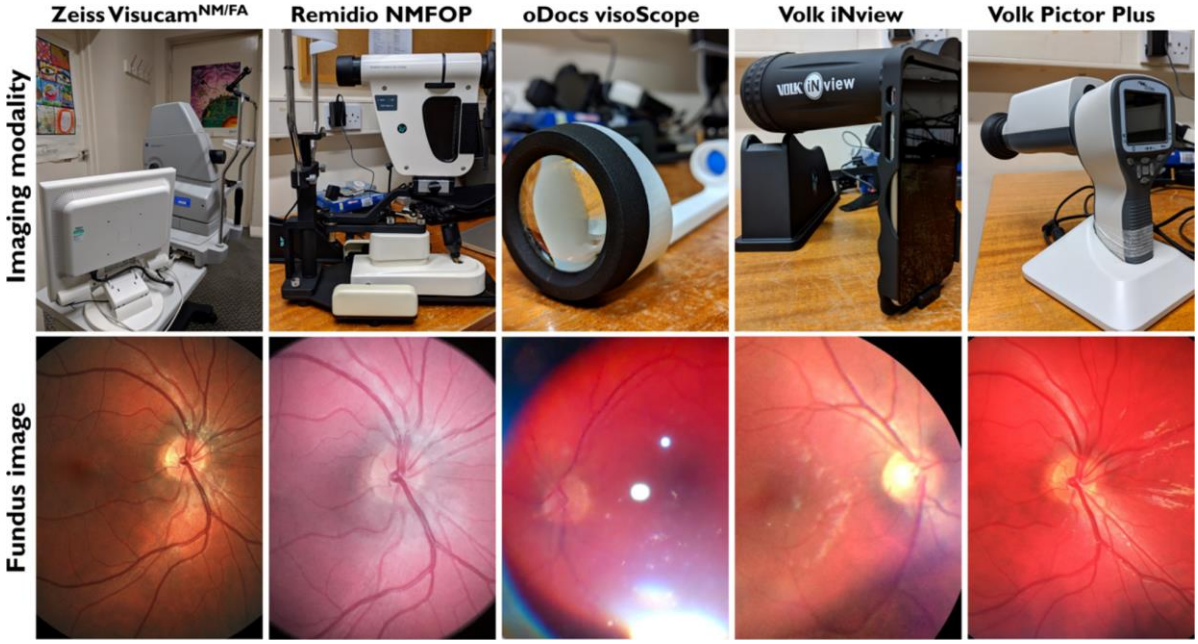

Şekil 3. Farklı fundus görüntüleme cihazları ve aynı gözden elde edilebilen örnek görüntüler. Masaüstü cihazlar, taşınabilir sistemler ve cep telefonu uyumlu çözümler aynı temel amaca hizmet eder; ancak görüntü kalitesi, görüş alanı, kullanım kolaylığı ve saha koşullarına uygunluk açısından farklılık gösterir.

Görüş açısına göre fundus kameralar dar açı, normal açı ve geniş açı sistemler şeklinde sınıflandırılabilir. Dar açılı sistemler daha küçük alanı daha büyük gösterirken, geniş açılı sistemler daha büyük retina alanını tek karede yakalayabilir. Geniş açı ve ultra geniş alan sistemler, özellikle periferik retina lezyonlarının değerlendirilmesinde önem kazanır. Buna karşın klasik 30-50 derece aralığındaki kameralar arka kutup incelemesi için çoğu zaman yeterlidir.

Kamera yaklaşımı	Temel özellik	Ders açısından önemi
Masaüstü klasik kamera	Yüksek stabilite, iyi odak, standart çekim	Anatomik temel görüntü kalitesi için referans
Non-midriyatik taşınabilir kamera	Daha pratik, tarama amaçlı kullanım	Saha çalışmaları ve diyabet taraması için uygun
Akıllı telefon adaptörlü sistem	Düşük maliyet, kolay taşınabilirlik	Kaynak kısıtlı alanlarda erişimi artırır

4. Fiziksel Optik Prensipler ve Görüntü Oluşumu

Fundus görüntüsünün oluşumu, ışığın göz içine kontrollü biçimde gönderilmesi ve retinadan geri dönen ışığın tekrar toplanması esasına dayanır. Buradaki temel güçlük, aynı dar açıklık olan pupil üzerinden hem aydınlatma hem de görüntüleme yapılmasıdır. Eğer bu iki ışık yolu doğru ayrılmazsa, kornea ve lens yüzeylerinden gelen yansımalar görüntüyü bozar. Bu nedenle fundus kameralarında aydınlatma yolu ile görüntüleme yolu pupil düzleminde farklı bölgelere dağıtılır. En yaygın çözüm, pupilin kenarından

halka biçimli aydınlatma vermek ve pupilin merkezini görüntüleme için kullanmaktır.

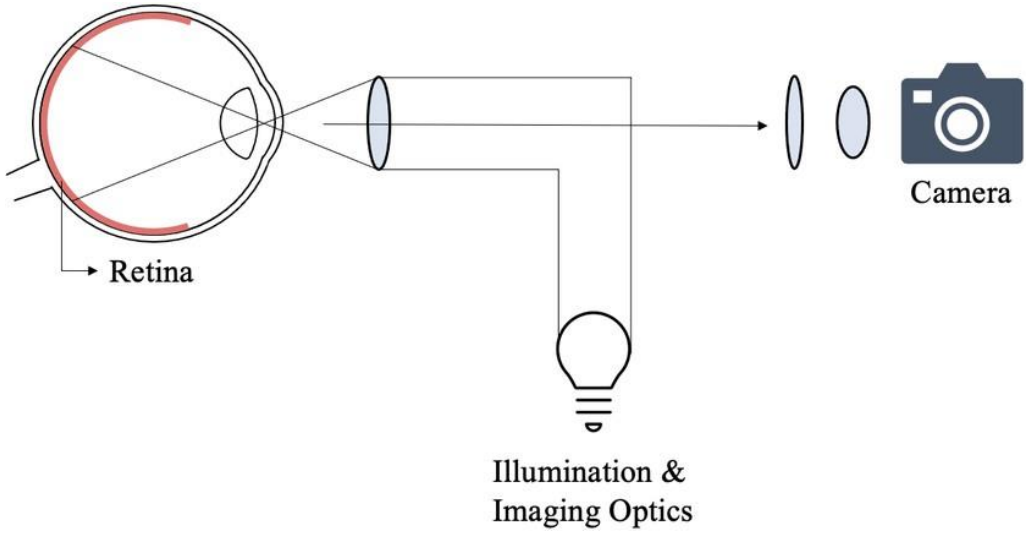

Şekil 4. Fundus görüntüsünün temel oluşum mantığını gösteren sade şema. Aydınlatma optiği retinayı ışıkla besler; retinadan geri dönen görüntü bilgisi ise görüntüleme optiği ve kamera tarafından kaydedilir.

Basit anlatımla süreç şu şekilde işler: kamera önce retinayı aydınlatır, retina bu ışığın bir kısmını geri yansıtır, daha sonra bu geri dönen ışık objektif sistemine ulaşır ve sensörde sayısal bir görüntü oluşur. Elde edilen görüntünün net olması için hasta pozisyonu, odaklama, pupil açıklığı ve optik hizalama doğru olmalıdır. Aksi halde görüntüde parlak hilal artefaktları, puslu alanlar, kirpik gölgeleri veya odak kaybı görülebilir.

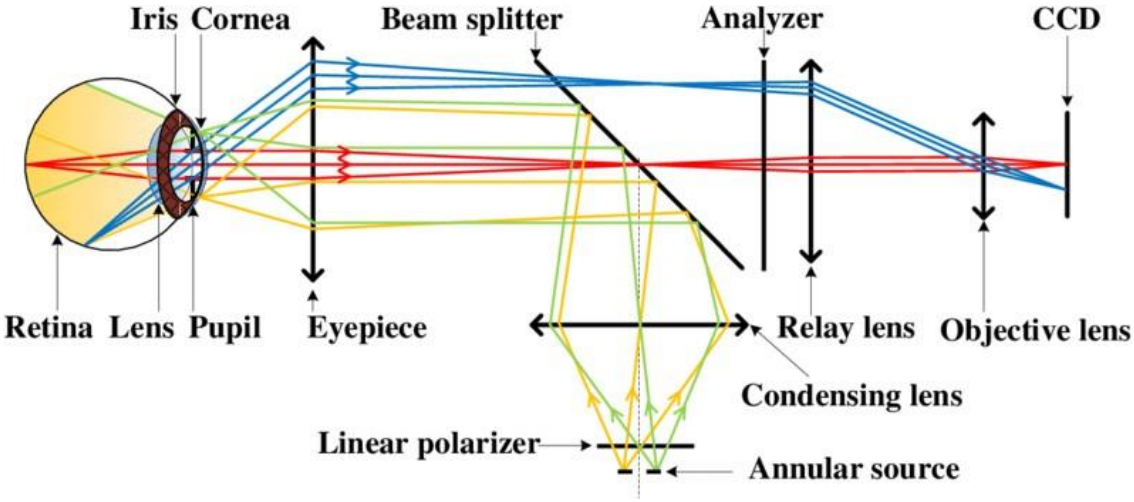

Şekil 5. Fundus kamerasında aydınlatma ve görüntüleme yollarının ayrıntılı optik şeması. Annular source (halka kaynak), beam splitter (ışın bölücü), objektif lens ve CCD düzlemi birlikte çalışarak görüntü oluşumunu mümkün kılar.

Şemada görülen annular source, ışığın halka biçiminde düzenlenmesini; beam splitter ise aydınlatma ve görüntüleme yollarının optik olarak yönlendirilmesini sağlar. Daha ileri sistemlerde polarizasyon elemanları, yansımaları azaltan kaplamalar ve daha hassas sensörler kullanılarak kontrast yükseltilir. Dolayısıyla fundus kamerası, sadece bir objektif ve bir sensörden ibaret olmayıp, aynı zamanda parlamayı azaltan oldukça düzenli bir optik tasarımdır.

5. Sayısal Görüntü Oluşumu ve Görüntü Üzerinde Yapılan Temel İşlemler

Optik yol tamamlandıktan sonra ışık sensöre ulaşır ve fiziksel süreç, sayısal görüntüye dönüşür. Modern fundus sistemlerinde CCD veya CMOS sensörler kullanılır. Retinadan gelen fotonlar her pikselde elektriksel bir cevap oluşturur; bu analog sinyal daha sonra sayısallaştırılarak görüntü verisine dönüştürülür. Renkli çekimlerde sensör tek başına doğrudan renk görmediği için kırmızı, yeşil ve mavi filtre mantığıyla çalışılır. Ardından beyaz dengesi, gürültü azaltma, renk düzeltme ve sıkıştırma gibi işlemler uygulanarak kullanılabilir bir fundus fotoğrafı elde edilir.

Medikal görüntü işleme açısından bakıldığında, fundus fotoğrafı üzerinde yapılan en temel işlemler; kırpma, arka plan ayırma, kontrast iyileştirme, yeniden boyutlandırma ve lezyonları daha belirgin hale getiren basit ön işleme adımlarıdır. Bu işlemler görüntüyü tanısal açıdan daha okunur hale getirmeyi amaçlar. Aşağıdaki örneklerde farklı görüntü kalitelerine sahip fundus fotoğrafları görülmektedir; bu çeşitlilik, aynı veri kümesi içinde dahi ön işleme ihtiyacının neden ortaya çıktığını açıklar.

Şekil 6. Modern klinik bir fundus görüntüleme arayüzüne örnek ekran görüntüsü. Görüntünün merkezde izlenmesi, hizalama yardımcıları ve kontrol paneli, çekim sürecinin operatör tarafından yönetildiğini göstermektedir.

Özellikle veri seti çalışmalarında önce siyah arka planın ayıklanması, daha sonra retina disk alanının korunması yaygın bir yaklaşımdır. Bunun ardından lokal kontrast artırma, damar yapılarının belirginleştirilmesi ve düşük kaliteli görüntülerin işaretlenmesi yapılabilir. Bu ödev açısından önemli olan nokta, görüntü işlemenin amacının görüntüyü değiştirmek değil; aynı görüntü türü üzerinde görülen klinik yapıların daha anlaşılır hale gelmesini sağlamak olduğudur.

Eğer otomatik analiz yapılacaksa, fundus fotoğrafı üzerinde mikroanevrizma, hemoraji, eksüda ve optik disk gibi hedef bölgelerin öne çıkarılması için sayısal yöntemler devreye girer. Ancak bu tür otomatik sınıflandırma süreçleri, fundus fotoğrafçılığının kendisinin anlaşılmasından sonra ikinci aşamada ele alınmalıdır.

6. Diyabetik Retinopati ve Fundus Görüntüsü ile Evreleme

Diyabetik retinopati, diyabetin retina damarlarında oluşturduğu mikrovasküler hasarın sonucudur. Bu hastalık, fundus fotoğrafçılığının en önemli kullanım alanlarından biridir; çünkü hastalığın bulguları büyük oranda retina yüzeyinde görsel olarak izlenebilir. Mikroanevrizmalar, nokta veya blot hemorajiler, sert eksüdalar, pamuksu lekeler, venöz değişiklikler ve yeni damar oluşumları, görüntü üzerinden değerlendirilen temel lezyonlardır. Klinik derecelendirme, bu bulguların yaygınlığına ve yerleşimine göre yapılır.

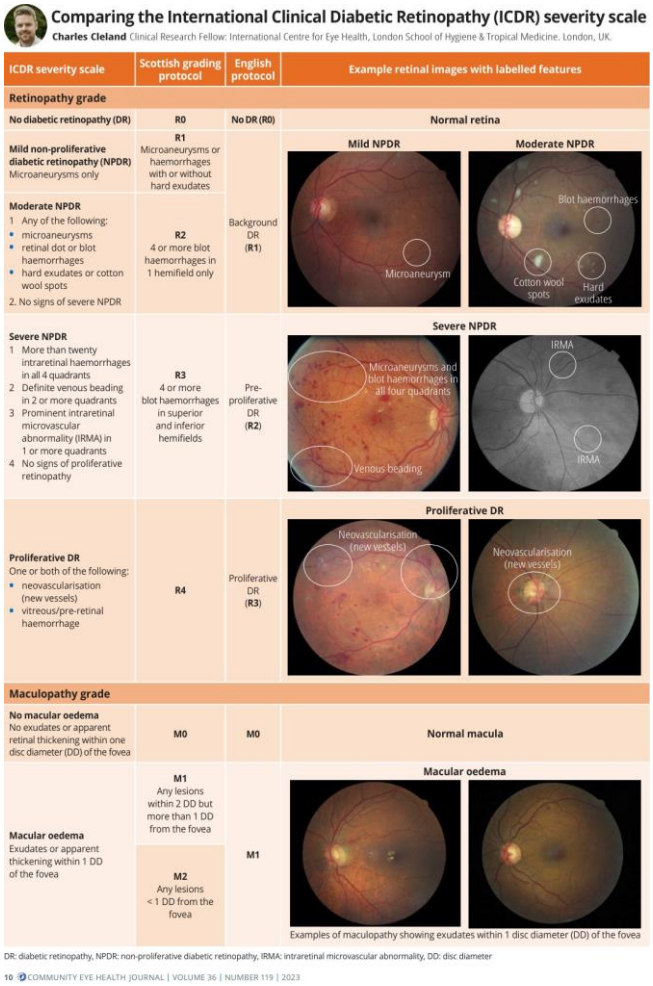

Şekil 7. Diyabetik retinopati için kullanılan uluslararası şiddet skalasını özetleyen görsel tablo. Normal retina, hafif-orta-şiddetli non-proliferatif evreler ve proliferatif evre örnek görüntülerle birlikte gösterilmiştir.

Bu sınıflama, ödev açısından çok önemlidir; çünkü fundus fotoğrafı ile hastalık derecelendirmesi arasındaki ilişkiyi doğrudan açıklar. 'No DR' sınıfında belirgin patoloji yoktur. 'Mild NPDR' evresinde yalnızca mikroanevrizma görülebilir. 'Moderate NPDR' aşamasında hemorajiler ve eksüda artar. 'Severe NPDR' evresi, yaygın intraretinal kanamalar ve damar bozulmaları ile daha ağırdır. 'Proliferative DR' ise yeni damar oluşumu ve kanama riski taşıyan en ciddi aşamadır. Bu nedenle fundus fotoğrafı, sadece görüntüleme değil; aynı zamanda evreleme ve sevk kararı açısından da kritik bir araçtır.

APTOS 2019 veri seti, bu evreleme mantığına dayalı etiketlenmiş gerçek fundus görüntüleri içermesi bakımından ders uygulamaları için uygun bir örnektir. Veri kümesinin önemli zorluğu, görüntü kalitesinin standart olmaması ve sınıf dağılımının

dengesiz olmasıdır. Fakat tam da bu özellikler, fundus fotoğrafının gerçek klinik ortamda hangi değişken koşullar altında üretildiğini göstermesi bakımından öğreticidir.

7. Kullanım Alanları, Taşınabilir Sistemler ve Tele-Oftalmoloji

Fundus fotoğrafçılığı yalnızca büyük hastanelerde kullanılan bir cihaz çıktısı değildir. Güncel uygulamalarda taşınabilir cihazlar ve akıllı telefon destekli sistemler sayesinde gözün arka segmenti saha koşullarında da görüntülenebilmektedir. Bu durum özellikle diyabet taramaları, kırsal bölgelerde hasta erişimi ve ilk basamak değerlendirmelerde büyük avantaj sağlar. Böylece uzman merkeze ulaşmadan önce bir ön tarama yapılabilir ve riskli vakalar seçilerek ileri incelemeye yönlendirilebilir.

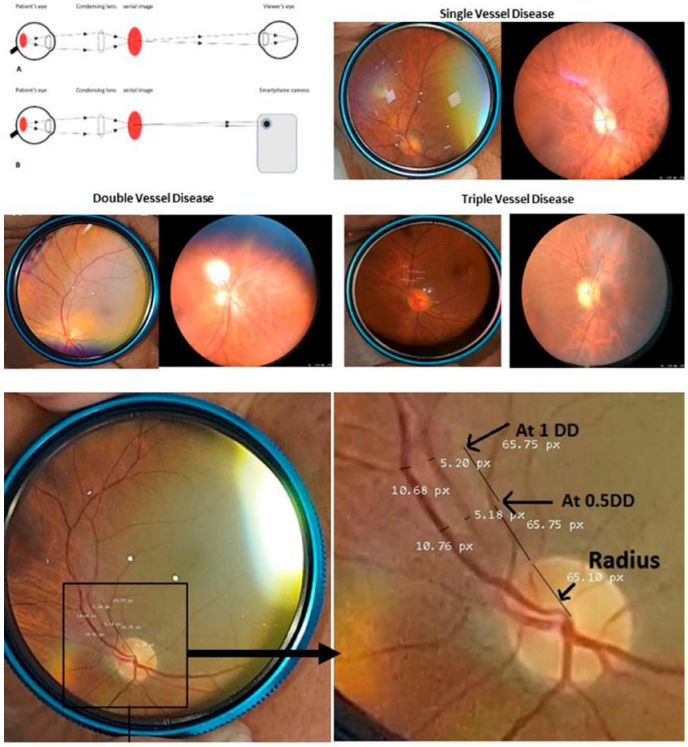

Şekil 8. Akıllı telefon ve portatif optik elemanlarla yapılan fundus benzeri görüntüleme örnekleri. Bu tip sistemler özellikle düşük maliyetli tarama, damar yapısı analizi ve temel görüntü kaydı amacıyla kullanılabilir.

Tele-oftalmoloji açısından fundus fotoğrafçılığı çok değerlidir; çünkü görüntü bir kez alındıktan sonra uzaktaki bir uzmana iletilebilir. Görüntü kalitesi yeterliyse değerlendirme merkezde yapılır, hasta gerekirse ikinci basamak ya da üçüncü basamak kuruma yönlendirilir. Bu yaklaşım, diyabetik retinopati gibi yavaş ilerleyen fakat geç fark edildiğinde ciddi görme kaybına yol açan hastalıklarda tarama başarısını artırır.

Fundus görüntüleri ayrıca glokom takibi, yaşa bağlı makula dejenerasyonu, hipertansif retinopati ve damar tıkanıklıkları gibi durumlarda da kullanılmaktadır. Bu nedenle fundus fotoğrafçılığı, hem göz hastalıkları hem de bazı sistemik hastalıkların göz bulgularını izleme açısından çok yönlü bir görüntüleme tekniğidir.

8. Avantajlar ve Sınırlılıklar

Fundus fotoğrafçılığının en önemli avantajı, non-invaziv ve hızlı bir yöntem olmasıdır. Çekim genellikle kısa sürer, hasta için ağrısızdır ve elde edilen görüntü dijital arşive

kolayca kaydedilebilir. Aynı hastadan seri görüntüler alınarak hastalık seyri zaman içinde karşılaştırılabilir. Ayrıca elde edilen görüntü bilgisayarlı analiz sistemlerine, eğitim materyallerine ve uzaktan değerlendirme süreçlerine uyarlanabilir.

Buna karşılık yöntem tamamen kusursuz değildir. Öncelikle görüntü iki boyutludur; yani retina kalınlığı ya da derinlik bilgisi vermez. Ayrıca pupil açıklığı yetersizse, kornea yüzeyi kuruysa, hasta sabit bakamıyorsa veya lens bulanıksa görüntü kalitesi bozulur. Kirpik gölgeleri, parlama, pus, renk dengesizliği ve odak hataları en sık görülen problemler arasındadır. Bu nedenle fundus fotoğrafı çok değerli bir araç olsa da, doğru çekim tekniği ve dikkatli yorum gerektirir.

9. Sonuç

Sonuç olarak fundus fotoğrafçılığı, gözün arka segmentini kaydetmeye yarayan temel bir oftalmik görüntüleme yöntemidir. Bu ödevin ana ekseni, kullanılan görüntü türünün ne olduğu ve nasıl oluştuğudur. Renkli fundus fotoğrafı; retina, optik disk, makula ve damar yapılarını gösteren, tarihsel olarak oftalmoskopiden dijital retina kameralarına uzanan bir gelişim çizgisine sahip, günümüzde ise hem klasik kliniklerde hem de taşınabilir sistemlerde kullanılabilen güçlü bir görüntüleme türüdür. Diyabetik retinopati örneği de bu görüntü tipinin klinik önemini açıkça ortaya koymaktadır.

Bu nedenle fundus fotoğrafçılığı yalnızca teknik bir cihaz konusu değil; optik, anatomi, klinik yorum ve sayısal görüntü işlemenin birleştiği çok disiplinli bir alan olarak değerlendirilmelidir. Medikal görüntü işleme dersi açısından da en öğretici yönü budur: Önce görüntünün kendisi anlaşılır, sonra bu görüntü üzerinde yapılan sayısal işlemlerin mantığı kavranır.

Kaynakça

1. Saine, P.J. ve Tyler, M.E. (2002). Ophthalmic Photography: Retinal Photography, Angiography, and Electronic Imaging (2. baskı). Butterworth-Heinemann Medical. ISBN: 978-0-7506-7372-8.

2. Ophthalmic Photographers' Society (OPS). (t.y.). Fundus Photography Overview. OPS — Ophthalmic Photographers' Society. Erişim: https://www.opsweb.org/page/fundusphotography

3. Mishra, C. ve Tripathy, K. (2023). Fundus Camera. StatPearls [Internet]. Treasure Island (FL): StatPearls Publishing. Son güncelleme: 25 Ağustos 2023. Erişim: https://pubmed.ncbi.nlm.nih.gov/36251836/

4. Cybersight — Orbis International. (t.y.). Lecture: The Fundamentals of Ophthalmic Fundus Photography. Sunucu: Buck, M., COT, Retinal Photographer, Retina Associates of Kentucky, ABD. Erişim: https://cybersight.org/library/lecture-the-fundamentals-of-ophthalmic-fundus-photography/

5. Salus University — The Eye Institute. (2019, 19 Şubat). Tech Tuesday: Fundus Photography through the Years. Salus University News. Erişim: https://www.salus.edu/news-stories/2019/02/tech-tuesday-fundus-photography-through-the-years.html

6. Cleland, C. (2023). Comparing the International Clinical Diabetic Retinopathy (ICDR) Severity Scale. Community Eye Health Journal. PMC10436766. Erişim: https://pmc.ncbi.nlm.nih.gov/articles/PMC10436766/

7. Asia Pacific Tele-Ophthalmology Society (APTOS). (2019). APTOS 2019 Dataset. Kaggle Competition. Erişim: https://www.kaggle.com/datasets/mariaherrerot/aptos2019

Hazırlayanlar: Ömer Dikmen - Beratcan Polat - Mehmet Akpınar

10. Ek Bölüm: APTOS 2019 Veri Seti Hakkında Genel Bilgiler ve İstatistikler

Bu ek bölüm, mevcut raporun ana yapısını değiştirmeden yalnızca veri setiyle ilgili bilgileri tamamlamak amacıyla hazırlanmıştır. Kullanılan yardımcı örnek veri kaynağı APTOS 2019 Blindness Detection veri ailesidir. Aşağıdaki grafikler, öğrencinin çalışma düzeninde kullanılan veri bölünmesini ve eğitim kümesindeki sınıf dağılımını özetlemektedir. Böylece raporun ilk sayfasında belirtilen "veri seti hakkında genel bilgiler ve istatistikler" başlığı daha görünür hale getirilmektedir.

Alt küme	Görüntü sayısı	Açıklama
Eğitim (Train)	2930	Model öğrenmesi için kullanılan ana küme
Doğrulama (Valid)	366	Parametre kontrolü ve ara değerlendirme
Test	366	Son değerlendirme / genel performans kontrol ü
Toplam	3662	Çalışmada kullanılan toplam görüntü sayısı

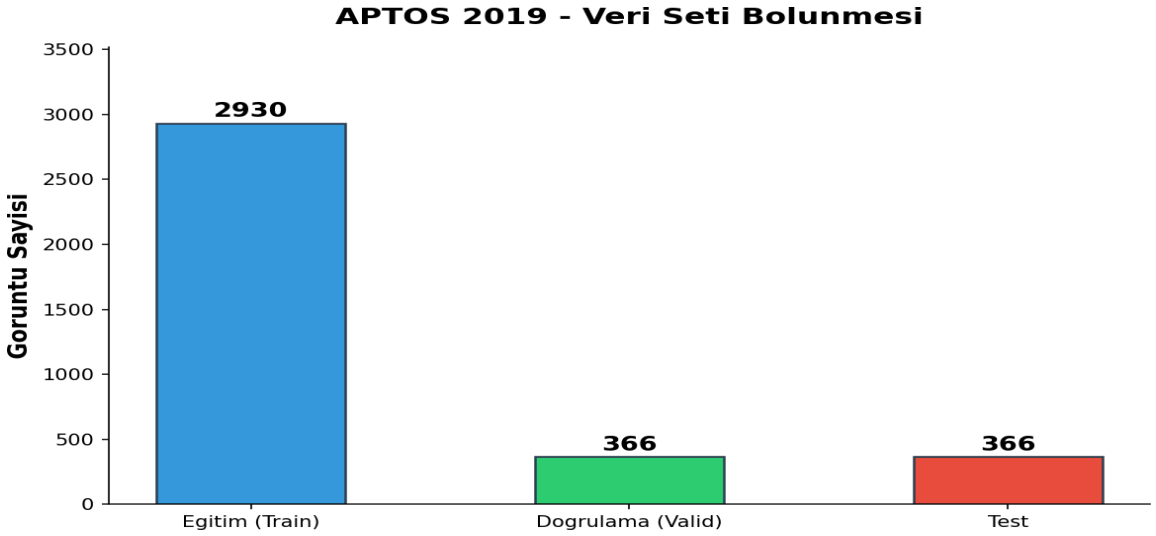

Şekil 9. Çalışmada kullanılan APTOS 2019 veri bölünmesi. Eğitim kümesi 2930 görüntü, doğrulama ve test kümeleri ise 366'şar görüntü içerecek şekilde düzenlenmiştir. Bu tür bir ayrım, hem modelin öğrenmesini hem de daha adil bir performans kontrolünü sağlar.

Veri kümesinin eğitim, doğrulama ve test olarak ayrılması medikal görüntü işleme açısından önemlidir. Eğitim kümesi modelin görüntü örüntülerini öğrenmesini sağlar. Doğrulama kümesi, öğrenme sırasında yapılan ayarların aşırı uyuma (overfitting) yol açıp açmadığını gözlemlemek için kullanılır. Test kümesi ise eğitim tamamlandıktan sonra sistemin daha genel performansını görmek amacıyla ayrılır. Bu yüzden veri seti yalnızca toplam görüntü sayısıyla değil, nasıl bölündüğü ile de değerlendirilmelidir.

10.1 Eğitim Kümesinde Sınıf Dağılımı ve Klinik Özet

APTOS 2019 veri yapısında sınıf dağılımı dengeli değildir. Eğitim kümesinde "No DR" sınıfı en yüksek sayıya sahipken, "Severe" ve "Proliferative" evreleri daha az temsil edilmektedir. Bu durum, veri setinin gerçek klinik ortama benzer biçimde homojen dağılmadığını ve daha ağır hastalık düzeylerinin daha nadir örneklerle temsil edildiğini gösterir. Aşağıdaki grafikler bu dağılımı hem ayrıntılı hem de klinik özet biçiminde göstermektedir.

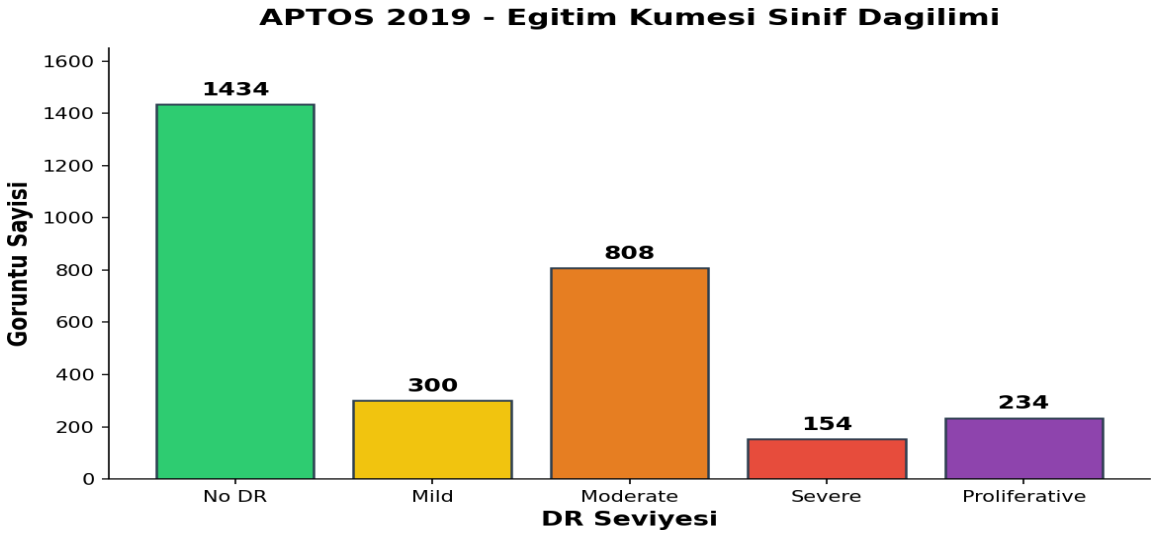

Şekil 10. Eğitim kümesindeki beş ana sınıfın görüntü sayıları. No DR: 1434, Mild: 300, Moderate: 808, Severe: 154 ve Proliferative: 234 görüntü.

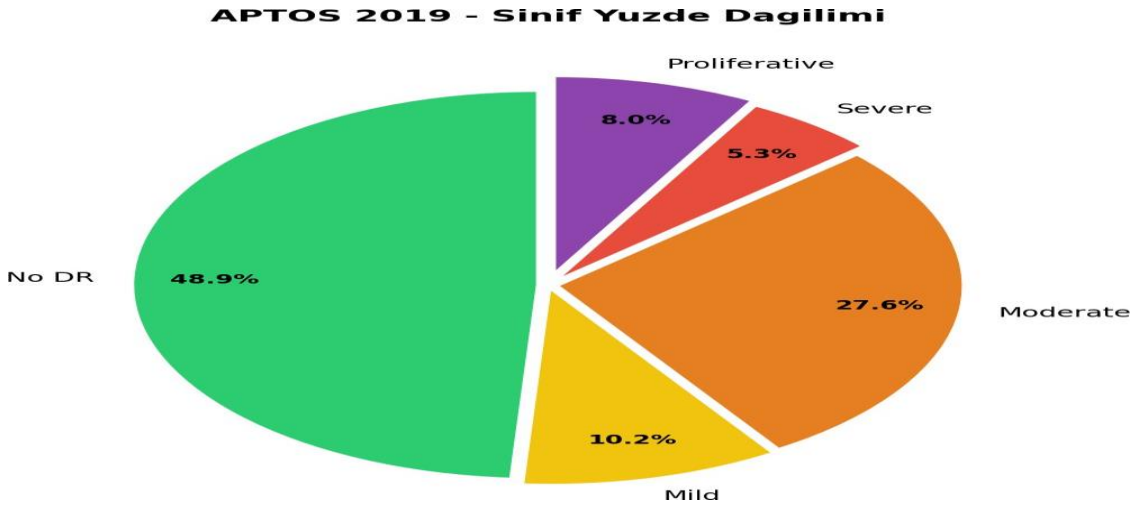

Şekil 11. Eğitim kümesindeki beş sınıfın yüzde dağılımı. Pasta grafik, veri kümesinde "No DR" ve "Moderate" sınıflarının daha baskın olduğunu, ağır evrelerin ise daha düşük oranlarda bulunduğunu görsel olarak açıklar.

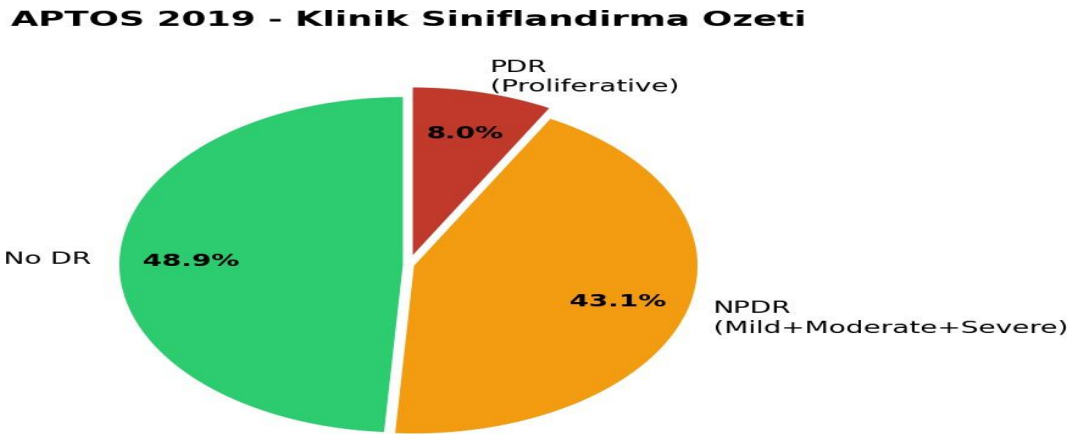

Şekil 12. Klinik özet dağılımı. No DR %48,9; NPDR (Mild + Moderate + Severe) %43,1; PDR %8,0. Bu özet, fundus fotoğraflarının klinik derecelendirme açısından nasıl gruplandırılabildiğini daha sade biçimde gösterir.

Bu istatistikler, raporun 6. bölümünde anlatılan diyabetik retinopati evrelemesini veri boyutuyla desteklemektedir. Başka bir deyişle, fundus fotoğrafı yalnızca anatomik bir görüntü değildir; aynı zamanda farklı hastalık düzeylerine göre sayısal olarak sınıflandırılabilen bir klinik veri türüdür. Bu yüzden veri seti istatistikleri, fundus görüntü türünün uygulamadaki önemini daha somut hale getiren tamamlayıcı bir bölümdür.