Datum: 11. März 2026
4/4 bestanden

1. Teil – Anamnese mit Patient

Der Fall betraf einen Patienten mit Morbus Crohn.
Wichtig ist, dass man bei diesem Patienten einige typische extraintestinale Manifestationen nicht vergisst.

Man sollte unbedingt danach fragen und darauf achten:

- Erythema nodosum – insbesondere nach Hautveränderungen oder schmerzhaften Knoten an den Beinen fragen (er hat gesagt, dass er hat, aber schmerzlos🙃)
- Gelenkbeschwerden – unbedingt nach Arthralgien fragen und die Gelenke untersuchen (ich habe MCP und Gaensler-Zeichen geprüft).

Der simulierte Patient hat dabei selbst kommentiert, was untersucht werden muss oder nicht. Zum Beispiel:

- Auf der Brust hatte er eine kleine Veränderung (vielleicht Lipom oder Atherom) und sagte direkt: „Das gehört nicht zum Fall.“

Das war etwas verwirrend, weil es nicht immer klar war, was genau man untersuchen soll.

2. Teil – Arztbrief schreiben

Den Arztbrief habe ich, wie auch alle anderen, in einem separaten Raum geschrieben.

Der Ablauf war folgender:

- Jeder Kandidat kam zu seiner eigenen Zeit.
- Man wurde nacheinander aufgerufen.
- Zuerst geht eine Person zum Patienten.
- Danach schreibt diese Person den Arztbrief.
- Gleichzeitig kommt die nächste Person usw.

Man sitzt eine Stunde allein im Raum, niemand kontrolliert einen.
Ich habe meinen Arztbrief mit Hilfe von ChatGPT geschrieben. Ich habe ihm Beispiele gegeben, wie der Brief aufgebaut sein soll, und er hat mir den Text formuliert. Allerdings war die Zeit ziemlich knapp. Etwa 10 Minuten habe ich gebraucht, um meine Anfrage zu formulieren, und die restlichen 45–50 Minuten habe ich damit verbracht, den Arztbrief zu schreiben.

Deshalb hatte ich leider keine Zeit mehr, die letzte mündliche Prüfung (Patientenvorstellung) zu üben.

3. Teil – Patientenvorstellung und praktische Fragen

Etwa 5 Minuten nach dem Schreiben des Arztbriefs wurde ich wieder aufgerufen, diesmal in einen anderen Raum, um den Patienten vor drei Prüfern vorzustellen.

Die Prüfer stellten sich kurz vor:

- eine Anästhesistin
- ein Internist
- ein Chirurg

Der Chirurg wirkte etwas streng und nicht besonders freundlich (meiner Meinung nach 😄)

Ich wusste, dass die Patientenvorstellung nicht meine stärkste Seite ist. Ich war an diesem Tag sehr nervös, außerdem arbeite ich nicht im Krankenhaus, deshalb fehlt mir hier etwas

Routine. Außerdem waren seit meiner Fachsprachprüfung bereits zwei Jahre vergangen.

Nach der Vorstellung (ohne Unterbrechung) bat Chirurg mich, zu zeigen, wie ich den Bauch untersuchen würde.

Der Patient hob selbst den Oberkörper frei.
Ich bat ihn, den Oberkörper freizumachen, um den Bauch zu untersuchen. Chirurg fragte:
„Und das reicht schon?“

Ich erklärte, dass ich zuerst die Haut inspizieren würde und schauen würde, ob Hautveränderungen vorhanden sind.

Daraufhin fragte der Prüfer:
„Reicht das, um den Bauch vollständig zu untersuchen?“

Ich antwortete:
„Nein, der Patient müsste außerdem die Hose etwas herunterziehen.“
Der Prüfer sagte:
„Dann sagen Sie ihm das.“
Der Patient ließ die Jeans etwas herunter. Danach fragte er wieder:
„Reicht das?“

Ich sagte:
„Nein, noch ein wenig weiter, damit man auch die inguinalen Lymphknoten beurteilen kann.“
Der Prüfer war noch nicht ganz zufrieden. Dann fiel mir ein weiterer Punkt ein und ich sagte:
Man müsse auch schauen, ob zum Beispiel eine inguinale Hernie vorhanden ist.
Damit war er dann zufrieden.

Danach bat mich der Chirurg, das Murphy-Zeichen zu demonstrieren.

Anschließend fragte er:
Wenn Sie eine prall-elastische, vergrößerte Gallenblase palpieren – was bedeutet das? Welche Zeichen?

Ich überlegte kurz und antwortete:
Courvoisier-Zeichen.
Damit war er zufrieden.

Danach stellte die Anästhesistin eine Frage:

Wie würden Sie bei diesem Patienten EKG-Elektroden anlegen?

Das wusste ich gut. Ich hatte nur Angst, dass sie nach den Farben der Elektroden fragt, weil man sich unter Stress leicht verwechseln kann.

Ich erklärte:

- Es gibt drei Arten von Ableitungen.
- Elektroden werden an Armen und Beinen angebracht+ Brust
- Zwischen Haut und Elektrode sollte sich eine kleine Menge Kontaktgel befinden.
- Danach erklärte ich die alle Ableitungen.

Außerdem erwähnte ich, dass es zusätzliche Ableitungen gibt:

- V7, V8, V9 zur Diagnostik eines Hinterwandinfarkts.

Die Anästhesistin war deutlich freundlicher und sagte, dass alles korrekt sei.
Der Internist stellte keine Fragen.

Damit war der zweite Prüfungsteil beendet.

4. Teil – Fachgespräch

Da ich die letzte Kandidatin war und mein Termin um 11:15 Uhr begonnen hatte, begann der letzte Prüfungsteil erst um 16:30 Uhr für mich (ich war total kaputt und hatte schon selbst Hinterwandinfarkt☹).

Ich musste also warten, bis alle anderen Kandidaten fertig waren.
Wir gingen in ein anderes Gebäude, warteten dort etwas, und dann begann der dritte Teil der Prüfung.

Jeder Prüfer stellte Fragen für genau etwa 15 Minuten (jeder hat Alarm gemacht 😁)

Das bedeutet:

- pro Kandidat 45 Minuten Fachgespräch
- danach etwa 5 Minuten Beratung der Prüfer

Anschließend wird einem gesagt, ob man bestanden hat oder nicht.
In der letzten Prüfungsphase wurden bei den Kandidaten, die vor mir geprüft wurden, verschiedene Themen abgefragt. Bei einigen Kandidaten ging es um Akutes Koronarsyndrom (ACS).
Dabei wurden unter anderem folgende Dinge gefragt:

- EKG-Befunden
- Interpretation der Röntgenbilder

Außerdem wurden Fragen zu Cholezystolithiasis gestellt.

Ein weiteres Thema war die strukturierte Vorgehensweise bei einem Notfall nach dem ABCDE-Schema. Eine Kandidatin bekam eine Fallbeschreibung mit einem Patienten im kritischen Zustand und sollte systematisch nach A – B – C – D – E vorgehen.

Bei ihr ging die Diskussion bis zum Punkt D (Disability). Dort wurde sie nach der Glasgow-Coma-Scale (GCS) gefragt:

- Welche Komponenten gehören dazu
- Wie viele Punkte jede Kategorie umfasst
- Wie die Punkte bewertet werden

Dabei ging es auch darum, dass bei einem GCS ≤ 8 in der Regel eine Intubation erforderlich ist (ich denke)

Ein anderer Kandidat wurde zur kardiopulmonalen Reanimation gefragt.
Die Situation war folgende:

im EKG war Asystolie zu sehen.
Die Frage war, wie man in diesem Fall vorgeht.

Die richtige Antwort war:

- kardiopulmonale Reanimation (CPR) durchführen
- Adrenalin alle 3–5 Minuten
- keine Defibrillation, da diese bei Asystolie nicht indiziert ist.

Als ich schließlich an der Reihe war, wusste ich nicht mehr genau, was ich noch wiederholen sollte, weil fast alles, was ich vorbereitet hatte, bereits bei den anderen Kandidaten gefragt worden war Deshalb war ich ziemlich nervös.

Als ich den Raum betrat, stellte jeder Prüfer seinen 15-Minuten-Timer, und die Fragen begannen.

Internist

Der Internist begann mit einem klinischen Fall:

Eine Frau bringt ihren Mann zum Arzt, weil sie bemerkt hat, dass

- seine Augen gelb geworden sind
- sein Bauchumfang zugenommen hat

Er fragte mich nach der wahrscheinlichsten Diagnose.

Ich wollte zunächst etwas Zeit gewinnen und weitere Informationen sammeln. Deshalb fragte ich zuerst:

Hat der Patient auch eine Gelbfärbung der Haut?

Der Prüfer antwortete:
„Nehmen wir an, ja."

Daraufhin sagte ich, dass man zunächst klären müsse, welche Art von Ikterus vorliegt:

- prähepatisch
- intrahepatisch
- posthepatisch

Der Prüfer fragte jedoch erneut:
„Aber was ist Ihre Verdachtsdiagnose? Was müssen Sie noch wissen?"

Ich sagte, dass ich weitere Informationen benötige.
Zuerst fragte ich, ob der Patient bekannte chronische Lebererkrankungen hat.

Antwort: Nein.

Dann fragte ich, ob der Patient vielleicht regelmäßig Alkohol trinkt.

Der Prüfer antwortete:
„Nun ja, er trinkt etwa eine Flasche Wein pro Tag."

Ich sagte scherzhaft:

„Und das hat seine Frau nicht bemerkt?"

Daraufhin lachten alle im Raum. Ich fügte hinzu:

„Oder vielleicht trinken sie zusammen."

Danach sagte ich, dass meine Verdachtsdiagnose eine Leberzirrhose sei.

Fragen zur Leberzirrhose

Danach stellte der Internist mehrere Fragen zu diesem Thema.

Was würden Sie bei der körperlichen Untersuchung erwarten?

Ich antwortete:

- Hepatomegalie
- Die Leber wäre mehr als 2 cm unter dem Rippenbogen tastbar
- Die Lebergröße bei der Perkussion könnte über 12 cm betragen
- Aszites

Dann fragte er:

Welche weiteren körperlichen Zeichen einer Leberzirrhose kennen Sie?

Ich nannte:

- Palmarerythem, Plantarerythem
- Spider naevi
- Teleangiektasien
- Aszites
- Caput medusae

Er fragte noch einmal speziell nach den Veränderungen an Handflächen und Fußsohlen.

Ich sagte, dass ich diese bereits erwähnt habe:
Palmar- und Plantarerythem.

Er meinte daraufhin, dass er das wohl überhört habe.

Laboruntersuchungen

Dann fragte er, welche Laborparameter ich bestimmen würde.

Ich sagte, dass ich besonders auf Cholestaseparameter achten würde.

Durch die Nervosität konnte ich mich allerdings nur an folgende erinnern:

- Gamma-GT
- Bilirubin

Ich habe leider Alkalische Phosphatase vergessen (jetzt aber weiß ich wieder 😁)

Außerdem erwähnte ich:

- CDT (Carbohydrate-Deficient Transferrin) als Marker für chronischen Alkoholkonsum

Ich wollte zusätzlich noch hämatologische Parameter und Vitamin B12 erwähnen, wurde aber unterbrochen.

Der Prüfer sagte:

„Sie haben 2 von 3 Cholestaseparametern genannt. Das reicht. Weiter.“

Danach fragte er, welche weiteren Untersuchungen ich durchführen würde.

Ich antwortete:

Sonographie der Leber:
- unregelmäßige Leberkontur
- inhomogene Parenchymstruktur

Außerdem erwähnte ich, dass man als Komplikation ein hepatozelluläres Karzinom finden kann, das häufig besser im CEUS sichtbar ist.

Damit war er zufrieden.
Was noch?

Dann sagte ich, dass man auch eine Elastographie bzw. Fibroscan durchführen könnte.

Anschließend fragte er nach Kriterien zur Beurteilung der Leberfunktion.

Ich antwortete mit dem Child-Pugh-Score.

Ich erklärte:

- Es gibt Child-Pugh A, B und C
- Er dient zur Abschätzung der Prognose, insbesondere der Überlebenswahrscheinlichkeit (1 Jahr)

Als er fragte, welche Parameter dazugehören, konnte ich wegen der Nervosität nur teilweise antworten:

- Bilirubin
- INR
-Aszites

Weitere Kriterien konnte ich in dem Moment nicht vollständig nennen (ich war wirklich sehr nervös)

Der Prüfer sagte jedoch, dass es wichtig sei, dass ich das System grundsätzlich kenne (danke)

Ätiologie der Leberzirrhose

Danach fragte er nach den Ursachen einer Leberzirrhose.

Ich nannte:

- Autoimmunhepatitis
- Hepatitis B
- Hepatitis C
- Alkoholische Steatohepatitis
- Hämochromatose
- Morbus Wilson

Besonders zufrieden war er mit den letzten beiden.

Portale Hypertension und Komplikationen

Dann sprachen wir über Caput medusae und andere Komplikationen.

Ich erklärte, dass es durch portale Hypertension entsteht. Dadurch sucht sich das Blut portosystemische Umgehungskreisläufe.

Ich nannte unter anderem:

- periumbilikale Anastomosen → Caput medusae
- ösophageale Varizen
- Fundusvarizen im Magen
-perianale

Therapie von Aszites

Er fragte anschließend:

Wie behandeln Sie Aszites?

Ich antwortete:

- Furosemid
- Torasemid p.o. hilft nicht dann i.v

Er fragte, welcher Wirkstoff noch häufig verwendet wird.

Ich kam zunächst nicht darauf.
Er nannte dann selbst Spironolacton (das kenne ich ☹)

Behandlung von Varizen / Portaler Hypertension

Danach fragte er nach einer möglichen Therapie vom erhöhten Druck in V.portae

Ich antwortete:
TIPS
Dann fragte ich, ob ich die Abkürzung erklären soll.
Er lachte und sagte, dass „TIPS“ ohne Erklärung auch einfach ein englisches Wort sein könnte.

Ich erklärte daher:

Transjugulärer intrahepatischer portosystemischer Shunt
— eine Verbindung zwischen Pfortader und Lebervene, um den Druck im portalen System zu reduzieren.

Nachdem ich erklärt hatte, dass ein TIPS ein Shunt zwischen einem Ast der Vena portae und einer Lebervene ist, fragte mich der Internist weiter, was funktionell passiert, wenn bei einer Leberzirrhose Hepatozyten zugrunde gehen.

Zuerst erwähnte ich, dass die Leber ein Speicherorgan für wasserlösliche Vitamine ist. Er wollte jedoch etwas anderes hören und fragte weiter, welche wichtigen Funktionen die Leber noch hat.

Daraufhin antwortete ich, dass die Leber eine Entgiftungsfunktion sowie eine Synthesefunktion besitzt. Besonders wichtig ist die Synthese von Gerinnungsfaktoren.

In diesem Zusammenhang erwähnte ich auch, dass man in den Laborwerten einen verminderten Quick-Wert bzw. erhöhten INR sehen kann, da die Synthese der Gerinnungsfaktoren eingeschränkt ist. Damit war er zufrieden.

Dann kamen wir noch einmal auf den TIPS zurück. Er fragte:

Was passiert mit der Leber, wenn durch den Shunt ein Teil des Blutes die Leber umgeht und sie weniger perfundiert wird?

Zunächst verstand ich die Frage nicht ganz und musste mehrmals nachfragen. Schließlich wollte er darauf hinaus, dass eine mögliche Komplikation nach TIPS auftreten kann, nämlich die hepatische Enzephalopathie. Der Grund ist, dass toxische Stoffwechselprodukte die Leber umgehen und dadurch nicht mehr ausreichend entgiftet werden.

Als Therapie erwähnte ich Lactulose-Sirup, woraufhin er zufrieden war.

Damit war seine Zeit beendet und der nächste Prüfer – der Chirurg – begann mit seinen Fragen.

Chirurgischer Teil

Der Chirurg stellte mir ein Szenario vor:

Ich bin Assistenzärztin im Nachtdienst, frisch nach der Approbation. Eine Pflegekraft ruft mich zu einem Patienten, der nach einer Operation plötzlich schlecht Luft bekommt.

Zuerst dachte ich an eine Lungenarterienembolie, aber er führte den Fall weiter aus.

Der Patient hatte kurz zuvor etwas gegessen (eine Art Citrone Bonbon), danach wurde ihm plötzlich schlecht, er bekam Hautausschlag, wurde zyanotisch und bekam Atemnot.

Daraufhin sagte ich, dass ich eine anaphylaktische Reaktion bzw. einen anaphylaktischen Schock vermute.

Ich schlug vor, Auslöser entfernen und Adrenalin intravenös zu geben.

Der Chirurg sagte jedoch, dass der Patient nicht mehr richtig atmen kann. Daraufhin antwortete ich, dass wir ihn intubieren müssten.

Er sagte jedoch, dass eine Intubation nicht möglich sei.

Ich war kurz unsicher und schlug schließlich vor, einen Notfallschnitt am Hals mit Einführen eines Tubus durchzuführen.

Er fragte mich, wie dieses Verfahren heißt.

Ich antwortete zunächst Tracheostomie.

Daraufhin diskutierten wir kurz den Unterschied. Die von mir beschriebene Notfallmaßnahme – ein Schnitt zwischen zwei Knorpeln mit einem Skalpell – entspricht eigentlich einer Koniotomie
Nachdem ich schließlich Koniotomie sagte, war er zufrieden.

Röntgenbilder

Danach zeigte er mir mehrere Röntgenbilder. Ich sollte nur die Diagnose nennen, ohne detaillierte Beschreibung.

Die Bilder zeigten unter anderem:

- Pleuraerguss
- Pneumothorax
- Dünndarmileus

Bei einem Bild vermutete ich einen paralytischen Ileus nach Operation. Auf dem Bild waren auch Fixateure interne im Bereich der Wirbelsäule sichtbar. Ich erklärte, dass der Ileus möglicherweise als postoperative Komplikation aufgetreten sein könnte. Das wurde akzeptiert.

Ein weiteres Bild zeigte eine Hohlorganperforation mit deutlicher subphrenischer Luftansammlung unter dem Zwerchfell.

Ich meine, er hat mir etwa fünf Bilder gezeigt, bin mir aber nicht mehr ganz sicher.

Als sein Timer klingelte, war dieser Teil der Prüfung beendet.

Anästhesiologischer Teil

Die letzte Prüferin war die Anästhesistin, die insgesamt sehr freundlich war.

Sie stellte mir erneut ein klinisches Szenario vor:

Wir befinden uns im Krankenhaus. Ein Patient nach einer Operation wirkt plötzlich blass, und eine Pflegekraft ruft uns. Als wir zum Patienten kommen, atmet er nicht mehr.

Ich sagte zunächst, dass wir nach dem ABCDE-Schema vorgehen.

Sie sagte jedoch direkt, dass der Patient nicht atmet.

Ich schlug vor, den Patienten zu intubieren (o nein, nicht wieder), aber sie sagte, dass das nicht möglich sei und das Notfallteam bereits gerufen wurde, jedoch noch nicht eingetroffen ist.

Ich war kurz unsicher und überlegte weiter. Schließlich fragte ich nach dem Puls.

Da der Patient nicht atmet und kein Puls vorhanden ist (a.carotis - warum carotis war die Frage), sagte ich, dass wir sofort mit der kardiopulmonalen Reanimation (CPR) beginnen.

Ich erklärte:

- Thoraxkompressionen im Verhältnis 30:2
- Der Patient sollte auf den Boden gelegt werden, um effektive Kompressionen durchführen zu können.

Als das Notfallteam eintraf, sagte ich, dass wir die Aufgaben aufteilen:

- eine Person führt die Herzdruckmassage durch
- eine Person bringt EKG-Elektroden an
- eine weitere Person legt die Defibrillationselektroden (anterolateral) an

Dann zeigte sie mir ein EKG, auf dem Asystolie zu sehen war.

Ich sagte, dass wir in diesem Fall:

- CPR fortsetzen
- Adrenalin alle 3–5 Minuten verabreichen
- keine Defibrillation durchführen

Da kein intravenöser Zugang vorhanden war, fragte sie mich nach einer Alternative.

Ich antwortete: intraossärer Zugang.

Sie fragte, wo dieser gelegt werden kann. Ich antwortete, dass er typischerweise in der Tibia (oder auch im Femur) angelegt werden kann.

Damit war sie zufrieden (nur Tibia richtig)

Danach zeigte sie mir einen weiteren Rhythmus nach der Reanimation und Adrenalingabe. Auf dem Monitor war nun Kammerflimmern zu sehen.

fragte mich die Prüferin:

„Wie würden Sie das jetzt therapieren?“

Ich antwortete, dass wir jetzt:

- defibrillieren würden
- weiterhin kardiopulmonale Reanimation durchführen
- Adrenalin nach der dritten Defibrillation geben
- sowie Amiodaron verabreichen

Ich begann zu erklären, dass man zwischen monophasischer und biphasischer Defibrillation unterscheidet und sagte zunächst, dass heute hauptsächlich monophasische Geräte verwendet werden.

Sie korrigierte mich und sagte, dass das veraltet sei und heutzutage überwiegend biphasische Defibrillatoren verwendet werden.

Daraufhin sagte ich:
„Gut, dann biphasisch mit 360 Joule.“

Auch das war nicht ganz korrekt😁 Sie erklärte, dass die genaue Energieeinstellung vom Gerät und vom Krankenhaus abhängt. Wichtig sei nur zu wissen, dass moderne Geräte meist biphasisch arbeiten.

Sie sagte aber, dass diese Details nicht so wichtig sind.

Danach sagte sie:

„Wir haben defibrilliert. Jetzt sehen wir folgendes EKG. Was erkennen Sie?
Bitte beschreiben Sie es systematisch.“

Auf dem EKG war relativ eindeutig ein Myokardinfarkt zu sehen.

Ich begann mit der systematischen EKG-Analyse:

1. Zuerst überprüfe ich Papiervorschub und woe viele Ableitungen
2. Danach beurteile ich den Rhythmus, sinus, regelmäßig
3. Anschließend die Herzfrequenz
4. Danach die Intervalle und Welle

Am Rand des EKGs stand bereits eine automatische Interpretation des Geräts, aber ich habe bewusst nicht darauf geschaut, weil man das EKG IMMER selbst interpretieren muss

Während ich das erklärte, sagte der Chirurg scherzhaft zur Anästhesistin:

„Zeig ihr diese Seite nicht, sonst kann sie einfach alles ablesen.“

Daraufhin deckte ich die Stelle ab ohne zu schauen und sagte:

„Man kann ein EKG sowieso nicht einfach nur ablesen, man muss es selbst interpretieren.“

Der Chirurg meinte daraufhin scherzhaft, dass er das natürlich könne. Die Anästhesistin lachte und sagte, dass er das eigentlich gar nicht dürfe.

Danach sollte ich konkret sagen, was ich auf dem EKG sehe.

Ich sagte, dass ich einen deutlichen Myokardinfarkt sehe, wollte mir aber kurz Zeit nehmen, um zu schauen, in welchen Ableitungen die Veränderungen sind.

Ich erkannte ST-Hebungen in den Ableitungen II, III und aVF sowie Veränderungen in V5 und V6.

Meine Diagnose war:

Inferior-lateraler Myokardinfarkt.

Damit war die Prüferin sehr zufrieden.

Ende der Prüfung

Die Anästhesistin prüfte mich insgesamt nur etwa 12 Minuten, nicht die vollen 15 Minuten.

Zu diesem Zeitpunkt war ich bereits sehr erschöpft, weil der gesamte Prüfungstag sehr lang war und ich seit dem Morgen unter großer Anspannung stand.

Ich hatte besonders Angst wegen des chirurgischen Teils und auch wegen einiger Unsicherheiten während der Fragen zur Reanimation.

Ich würde nicht sagen, dass die Prüfer – basierend auf anderen Protokollen – besonders hilfsbereit waren. Eher würde ich sagen, dass sie neutral waren und teilweise dieselben Informationen mehrmals wiederholt haben.

Am Ende sagte die Anästhesistin:

„Sie können sich entspannen. Wir müssen uns gar nicht mehr beraten. Sie haben bestanden.“

Danach fragten sie mich noch kurz nach meinen weiteren beruflichen Plänen und sagten, dass ich meinen Weg flexibel wählen könne.

Damit war die Prüfung beendet

Bilder

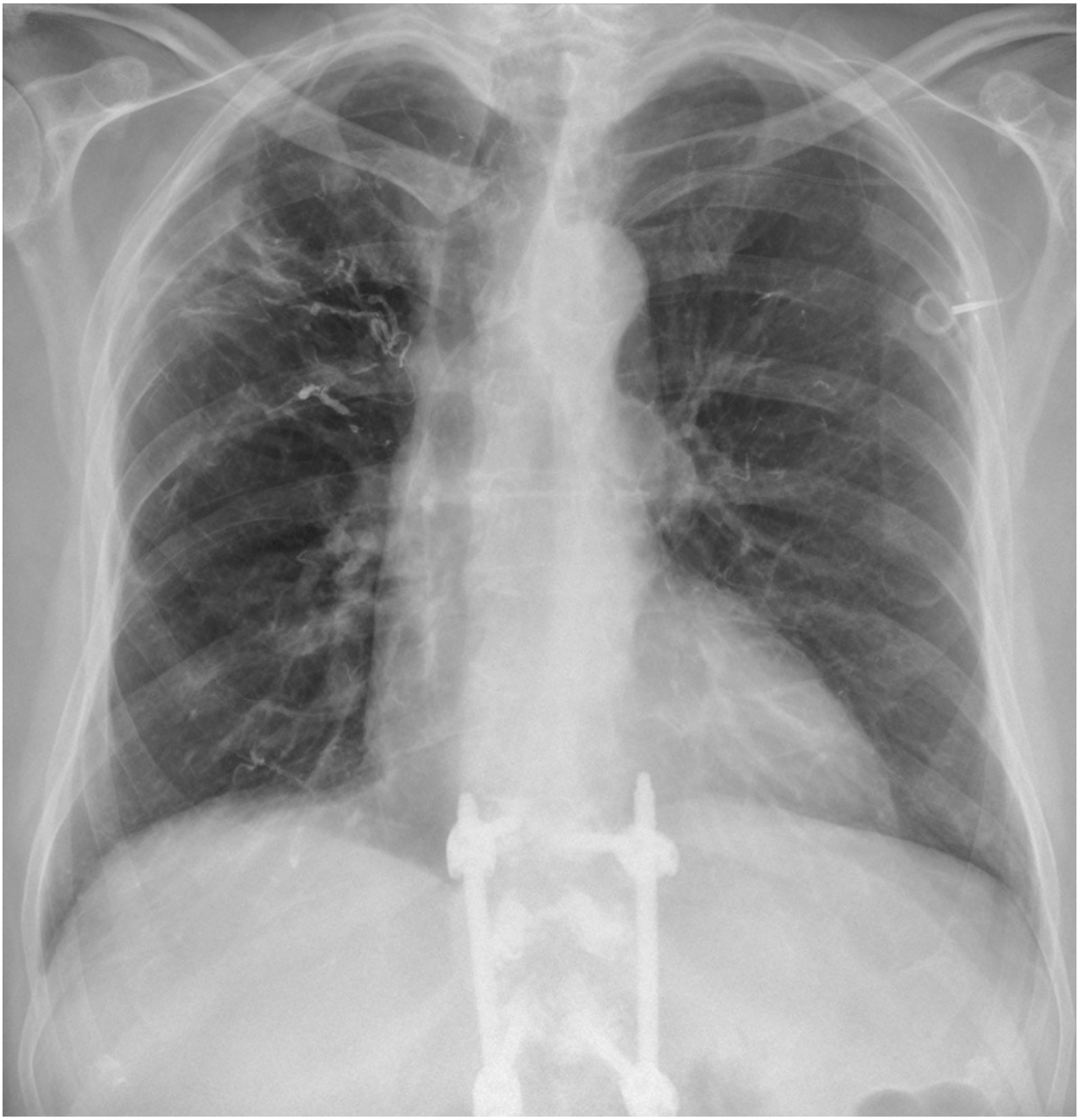

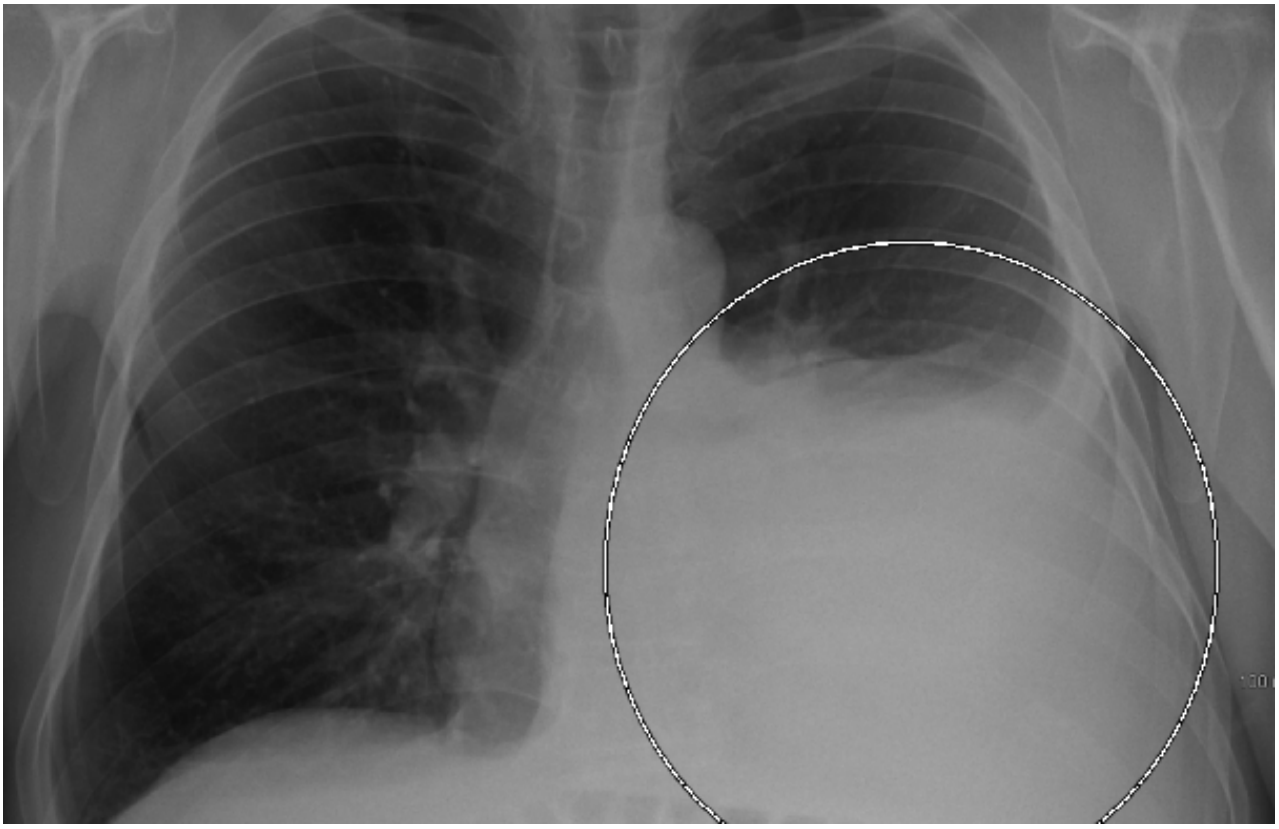

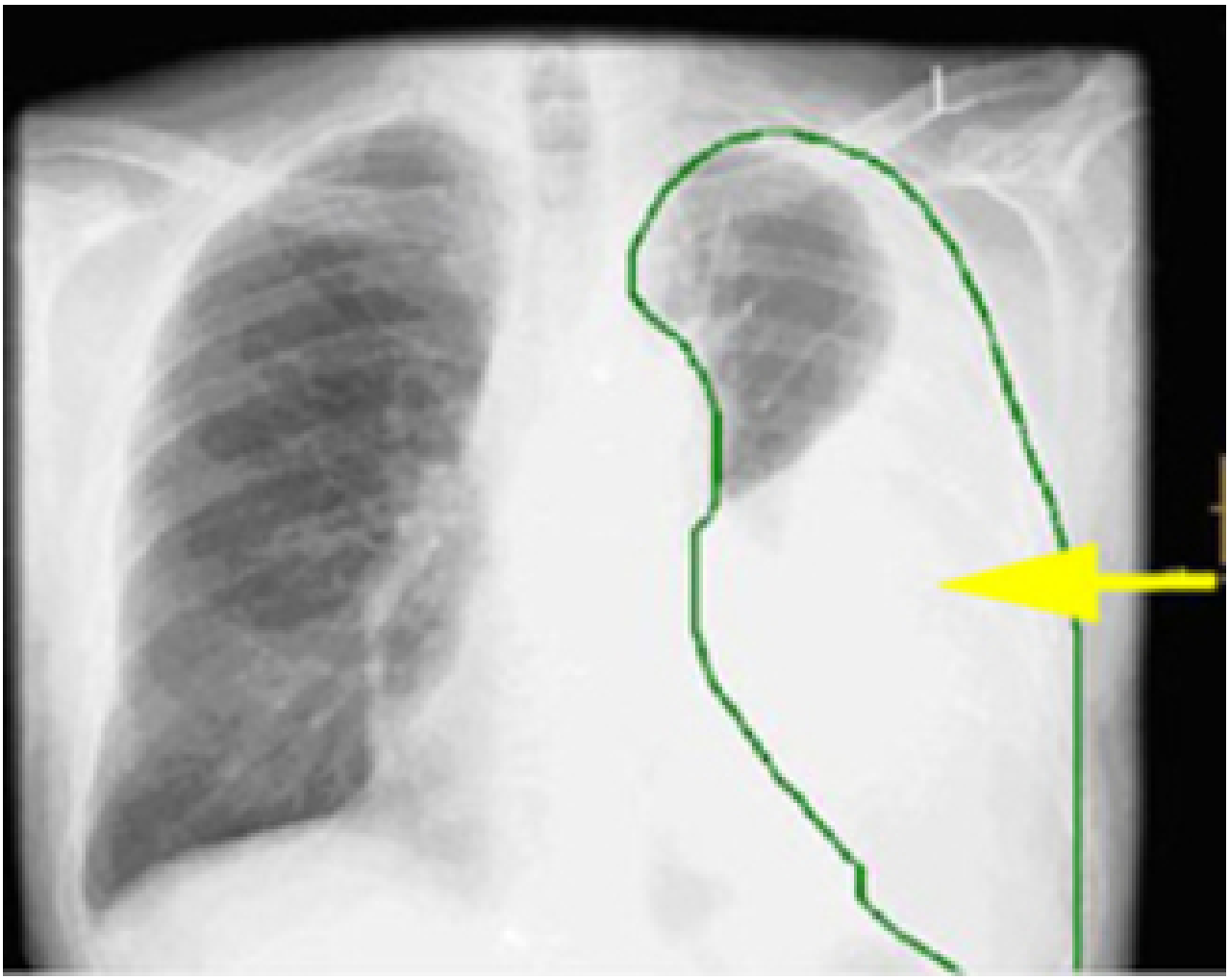

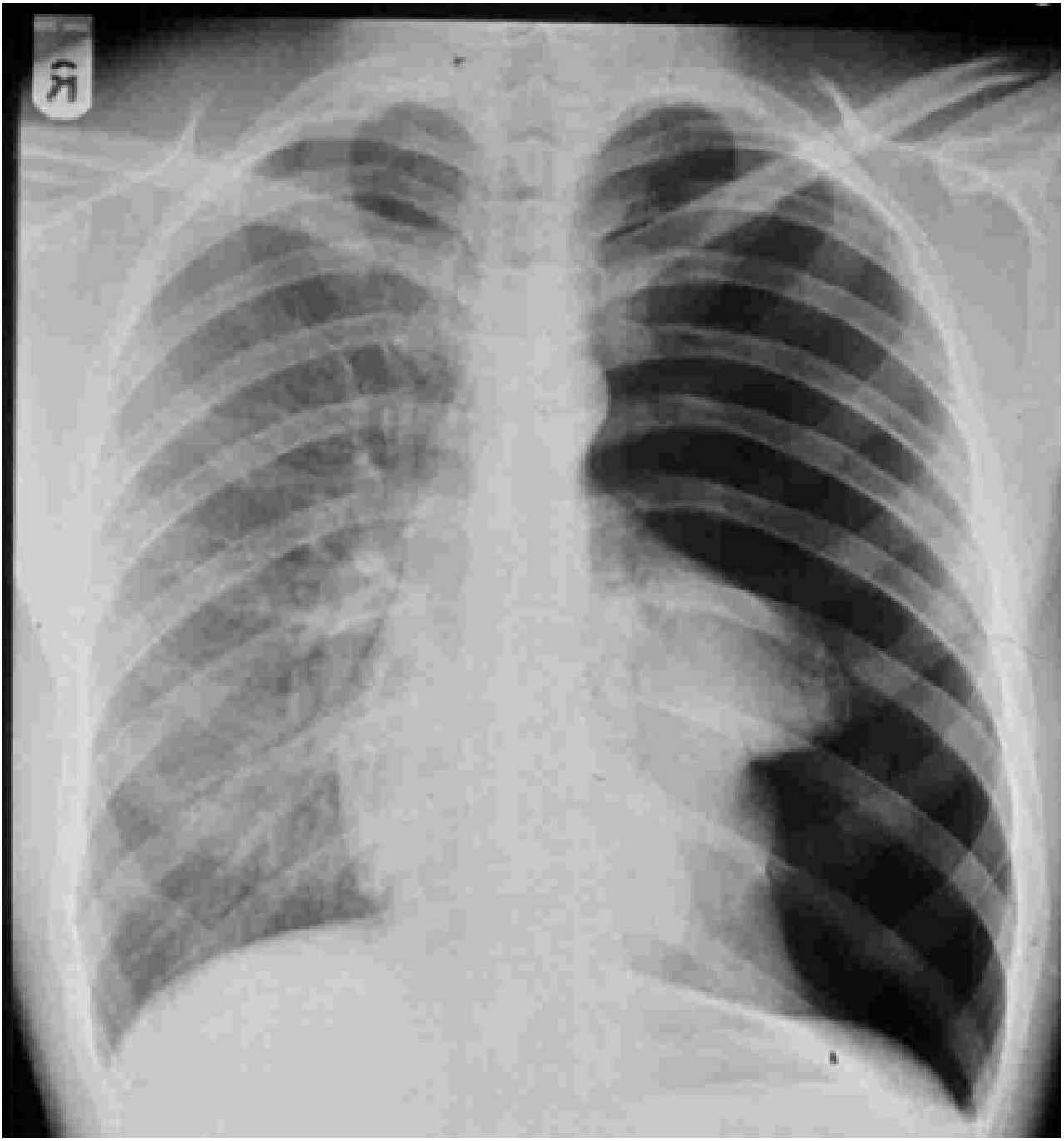
R

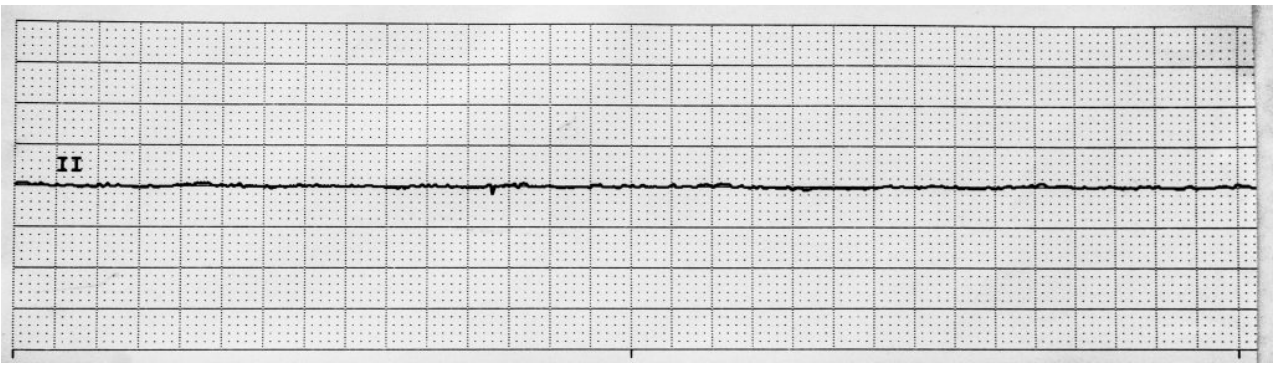
II

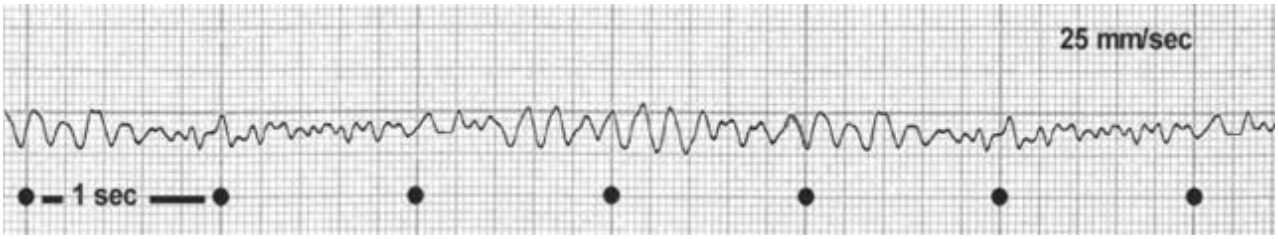
25 mm/sec
1 sec

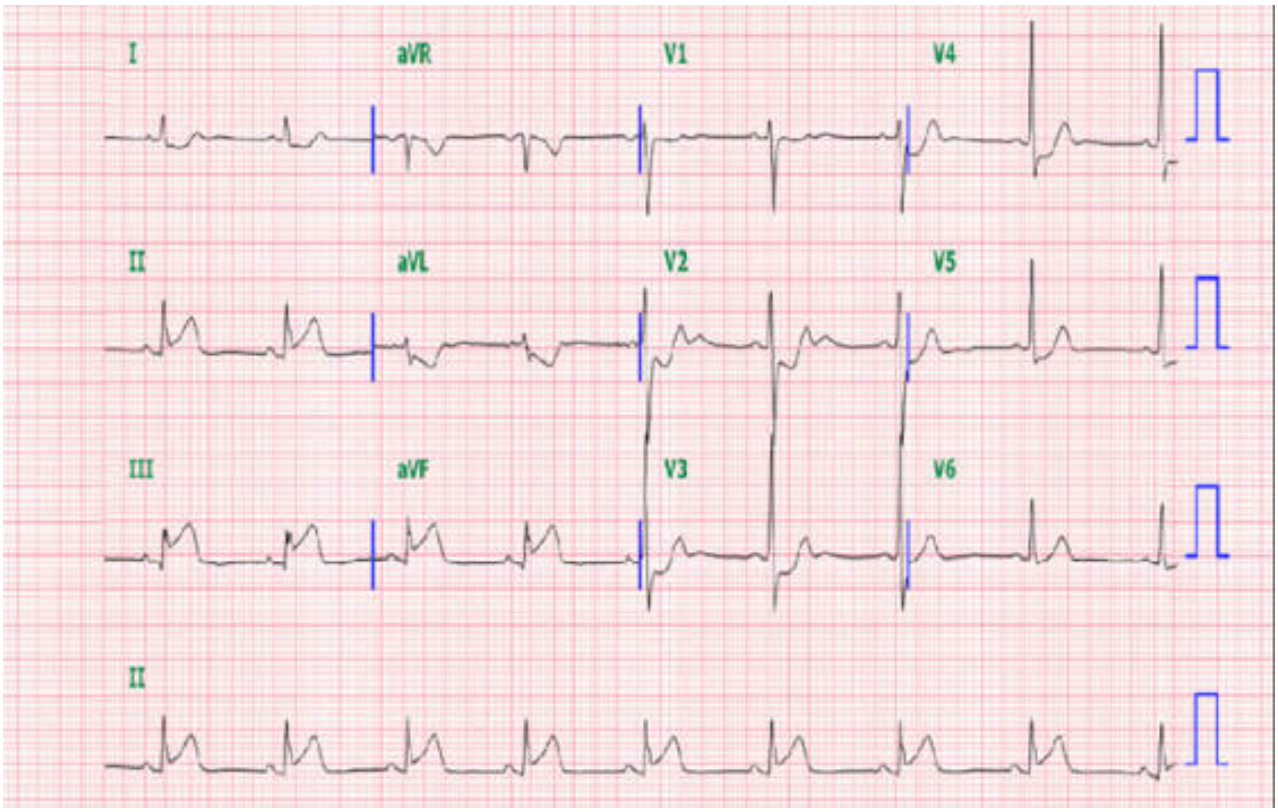
I
aVR
V1
V4
II
aVL
V2
V5
III
aVF
V3
V6
II