5 교시

감독관확인

2023년도
기초의학종합평가 문제지

응시번호		성명	

본 시험은 각 문제에서 가장 적합한 답 하나만 선택하는 최선답형 시험입니다.

응시자는 시험 종료 후 문제지를 가지고 갈 수 있습니다.
문항 내용의 무단 복제, 전재 및 재배포를 금지합니다.
본 문제의 저작권은 한국의과대학·의학전문대학원협회(KAMC)에 있으며 상업적 목적으로 사용하는 경우 「저작권법」 위반으로 민·형사상 처분을 받을 수 있습니다.

KAMC 의학교육평가사업단
KAMC Medical Education Assessment Corporation

답안지 작성 시 유의사항

1) "대학코드", "학번", "교시"를 잘못 마킹할 경우 0점 처리될 수 있으니 답안지 제출 전 확인바랍니다.

2) OMR카드에 **정답마킹 이외의 흔적은 수정테이프로 지우는 것을 권장**합니다.
특히, 답안에 펜의 종류와 상관없이 예비마킹을 한 경우는 전산 채점과정에서 **중복 마킹으로 인식되어 오답**처리 됩니다.
※ 수정테이프를 사용하여 답을 수정한 경우 반드시 손으로 눌러서 떨어지지 않게 하며 불완전한 수정처리로 발생하는 책임은 응시자에게 있음을 알려드립니다.

3) OMR카드는 구기거나 이물질로 더럽혀질 경우 인식되지 않을 수 있습니다.

4) 아래 안 좋은 마킹 예시의 경우 오답 처리 될 수 있습니다.

좋은 마킹 예시		검은사인펜으로 원 안을 가급적 많이 채워주세요.
안 좋은 마킹 예시	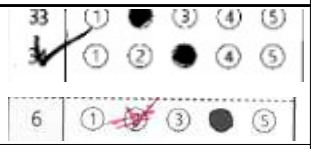	다른 펜으로 체크한 사항은 중복 마킹으로 인식되니 수정테이프를 이용하여 삭제바랍니다.
		원 안에 빈 공간이 많은 경우 인식률이 낮으며 오답 처리될 수 있습니다.
		연필로 마킹하는 경우 인식률이 낮으며 오답 처리될 수 있습니다.
		원 밖까지 과도하게 마킹하는 경우 옆 번호까지 마킹한 것으로 인식될 수 있으니 주의바랍니다.

※ 각 문제에 대해 가장 적합한 답을 하나만 고르시오.

1. 46세 남성이 6일 전부터 갑작스러운 발열과 오한, 두통, 근육통이 있어 개인의원에서 약을 처방받아 복용하였으나 증상이 호전되지 않아 병원에 왔다. 이틀 전부터 일어나면 어지럽고, 눈주위가 붓고 팔, 다리에 출혈 반점이 보여 입원하였다. 환자는 추수철이라 최근 매일 밭에서 일을 하였다고 한다. 입원 당시 혈액검사와 소변검사 소견은 아래와 같다. 입원 이틀 후 환자는 열은 떨어졌으나 소변이 잘 나오지 않았고 허리에 통증을 호소하였다. 이 병원체의 감염 경로는?

혈압: 90/60 mmHg 맥박: 84회/분 호흡: 20회/분 체온: 37.8℃ 백혈구: 25,000/mm3 혈소판: 13,000/mm3 AST/ALT: 130/14 IU/L 요단백: 3+ Hanantan virus IgM antibody : positive

① 모기
② 진드기
③ 사람 간 접촉
④ 대변-구강 경로
⑤ 쥐의 분변 흡입

2. 사람세포나 세균에서 관찰되지 않는 진균세포에만 있는 구조는?
① 엽록체(chloroplast)
② 세포벽 셀룰로스(cellulose)
③ 핵막이 없는 핵양체(nucleoid)
④ 원형질막 에르고스테롤(ergosterol)
⑤ 세포질그물(endoplasmic reticulum)

3. 바이러스가 세포를 감염시키면 바이러스와 세포의 특성에 따라 다양한 감염형태가 나타난다. 반증식허용세포(semipermissive cell)를 감염시킨 바이러스는 거대분자를 제한적으로 생산하지만, 복제는 일어나지 않는다. 이러한 감염 형태는?
① 용균감염(lytic infection)
② 형질전환(transformation)
③ 급성감염(acute infection)
④ 잠복감염(latent infection)
⑤ 불현감염(abortive infection)

4. 21세 남자 대학생이 발열과 급성복통, 백혈구증가증 등 급성 충수돌기염이 예상되어 응급수술을 받았다. 수술 결과에서 충수돌기는 정상이었고, 다수의 커진 장간막림프절이 발견되었다. 냉장보관한 장간막림프절 배양검사에서 그람음성막대균이 배양되었다. 의심되는 병원체는?
① *Bacillus cereus*
② *Escherichia coli*
③ *Campylobacter jejuni*
④ *Yersinia enterocolitica*
⑤ *Vibrio parahaemolyticus*

5. 55세 남자가 6주 동안 열, 밤에 나는 식은땀, 체중 감소로 병원에 왔다. 혈액이 섞인 가래를 동반하는 기침을 했다. 환자는 노숙 생활을 하면서 영양이 매우 결핍되어 있었다. 청진시 비정상적인 기관지 호흡음이 들렸다. 가슴X선 소견상 오른쪽 폐상엽에서 작은 동공과 선상 침윤물, 석회화된 병소와 림프절이 관찰되었다. 기관지내시경을 통한 폐 생검 조직의 항산성염색 결과는 사진**(사진1)**과 같다. 의심되는 병원체는?
① *Klebsiella pneumoniae*
② *Legionella pneumophila*
③ *Mycoplasma pneumoniae*
④ *Cryptococcus neoformans*
⑤ *Mycobacterium tuberculosis*

6. 사람유두종바이러스는 건조한 외부 환경에서 오랫동안 생존하지만, SARS-CoV-2는 알코올이나 비누 등에 쉽게 감염력을 상실한다. 이는 두 바이러스의 어떤 구조물의 차이 때문인가?
① 캡시드(capsid)
② 외피(envelope)
③ 핵산(nucleic acid)
④ 부착단백질(attachment protein)
⑤ 비구조단백질(nonstructural protein)

7. 각각의 증식단계에 작용하는 항바이러스제가 개발되고 있다. Evusheld는 SARS-CoV-2의 spike 단백에 대한 단클론 항체 치료제이다. Evusheld가 작용하는 바이러스의 증식단계는?
① 투과(penetration)
② 껍질벗김(uncoating)
③ 핵산 복제(replication)
④ 바이러스 방출(release)
⑤ 표적세포 부착(attachment)

8. 53세 남자가 두통, 관절통과 함께 간헐적인 발열이 일주일마다 반복된다며 병원에 왔다. 환자는 젖소농장을 운영하였고, 멸균하지 않은 우유를 아침마다 마셨다고 한다. 감염병이 의심되어 발열기에 혈액을 채취하여 배양한 결과 그람음성의 막대균이 관찰되었다. 의심되는 질환은?

① 큐열
② 이질
③ 발진열
④ 살모넬라증
⑤ 브루셀라증

9. IgG를 펩신(pepsin)으로 절단하여 항원과 결합할 수 있는 $F(ab)_2$ 절편을 얻었다. 이 절편을 통해 일어날 수 있는 면역반응은?

① 태반통과
② 보체활성
③ 옵소닌화
④ 독소의 중화
⑤ 항체매개세포독성

10. 64세 남자가 간경변으로 간이식을 받았다. 수술 후 면역억제제와 스테로이드를 투여받았고, 간 기능은 점차 회복되었다. 퇴원 후 환자는 39℃의 고열과 기침 증상이 나타났으며, 가슴 전산화 단층 촬영(chest CT)에서 양쪽 폐의 아래엽 기저부에서 심한 미만성 침윤이 보였다. 객담의 항산성염색에서 사진**(사진2-1)**과 같은 막대균이 관찰되고, 배양검사에서는 가지가 많은 균사(hyphae)가 관찰**(사진2-2)**된다. 이 환자는 트리메토프림-설파메톡사졸(trimethoprim-sulfamethoxazole)을 이용한 치료를 받고 5일 후 호전되고 열이 가라앉았다. 예상되는 병원체는?

사진2-1. 항산성 염색 결과 사진2-2. 세균 배양 결과

① *Rhodococcus equi*
② *Nocardia farcinica*
③ *Mycoplasma pneumoniae*
④ *Chlamydophila pneumoniae*
⑤ *Mycobacterium tuberculosis*

11. 이질균(*Shigella dysenteriae*)이 분비하는 독소와 매우 유사한 독소를 분비하여 장관염을 유발하는 대장균(*Escherichia coli*)은?

① 장침투성대장균(enteroinvasive *E. coli*, EIEC)
② 장독소생성대장균(enterotoxigenic *E. coli*, ETEC)
③ 장병원성대장균(enteropathogenic *E. coli*, EPEC)
④ 장응집성대장균(enteroaggregative *E. coli*, EAEC)
⑤ 장출혈성대장균(enterohemorrhagic *E. coli*, EHEC)

12. 전 세계적으로 유행하는 13종 혈청형의 협막다당류를 기반으로 폐렴사슬알균의 백신을 개발하였다. 다당류의 면역원성을 높이기 위해 운반체단백(carrier protein)을 사용하는 백신의 형태는?

① 아단위백신(subunit vaccine)
② 톡소이드 백신(toxoid vaccine)
③ 접합백신(conjugated vaccine)
④ 약독화 생백신(live attenuated vaccine)
⑤ 불활성화 사백신(killed inactivated vaccine)

13. 이 면역세포는 T 림프구와 반응하기 용이하도록 넓은 표면적이 넓은 전문항원제시세포(professional antigen presenting cell)이다. 미성숙 단계에서는 항원을 효과적으로 인지하여 탐식하고, 성숙 이후에는 림프절의 T 세포가 풍부한 지역으로 이동하여 T 세포에 항원을 제시할 수 있다. 이 세포는?

① B 세포(B cell)
② 중성구(neutrophil)
③ 비만세포(mast cell)
④ 큰포식세포(macrophage)
⑤ 수지상세포(dendritic cell)

14. 고름사슬알균(*Streptococcus pyogenes*)에 의한 인두염의 속발증(sequela)으로 류마티스열을 앓고 있는 18세 남자가 사랑니를 발치한 후 아급성의 세균성 심내막염(subacute bacterial endocarditis)이 나타났다. 예상되는 병원체는?

① *Escherichia coli*
② *Enterococcus faecalis*
③ *Pseudomonas aeruginosa*
④ viridans group streptococci
⑤ *Staphylococcus epidermidis*

15. 혈액을 순환하는 포식세포로 급성염증에서 가장 풍부한 세포이다. 세포외 그물(extracellular trap)을 형성해서 세균이나 진균 등의 병원체를 포획하여 선천면역에 관여하는 세포는?

① 단핵구(monocyte)
② 중성구(neutrophil)
③ 큰포식세포(macrophage)
④ 자연살해세포(natural killer cell)
⑤ 항원제시세포(antigen-presenting cell)

16. 51세 남성이 물을 삼키기가 힘들다며 병원에 왔다. 두 달 전에 개에게 물렸으나 치료하지 않고 지내다가 최근 물린 부위에 통증이 나타났고 현재는 침이 과다하게 분비된다. 원인 바이러스의 전자현미경 사진은?

① **(사진3-1)**
② **(사진3-2)**
③ **(사진3-3)**
④ **(사진3-4)**
⑤ **(사진3-5)**

17. 생후 28일 된 신생아가 고열, 빈호흡, 기침 때문에 병원에 왔다. 환아는 특유의 스타카토성 기침(distinctive staccato cough)을 하고, 가슴X선 촬영에서 간질성 폐렴(interstitial pneumonia) 소견을 보였다. 환아는 출산 과정에서 산도를 통해 감염된 것으로 추정된다. 원인체는 절대세포내 기생세균이며 세포내 봉입체(inclusion body)를 형성하는 것이 특징이다. 예상되는 병원체는?

① *Chlamydophila psittaci*
② *Neisseria gonorrhoeae*
③ *Chlamydia trachomatis*
④ *Ureaplasma urealyticum*
⑤ *Mycoplasma pneumoniae*

18. 인수공통감염병이란 사람과 동물 사이에서 상호 전파되는 병원체에 의해 유발되는 질병을 말한다. 다음 중 절지동물에게 물려서 감염되는 인수공통감염병은?

① 광견병(Rabies)
② 레지오넬라증(Legionellosis)
③ 렙토스피라증(Leptospirosis)
④ 쯔쯔가무시병(Tsutsugamushi disease)
⑤ 신증후출혈열(Hemorrhagic fever with renal syndrome)

19. 14세 남자가 양쪽 턱이 붓고 아프다며 병원에 왔다. 부기(swelling)는 턱 아래부터 귀 앞까지 나타났다. 원인 병원체는 파라믹소바이러스과에 속한다. 원인 바이러스가 바이러스혈증을 거친 후에 증식하는 조직은?

① 간
② 고환
③ 비장
④ 갑상샘
⑤ 상기도

20. 이 소독제는 병원체 단백을 변성시키는 등의 기전으로 활성을 나타낸다. 피부의 지질층을 제거하여 건조한 상태가 되기도 하지만 아포를 제외한 거의 대부분의 미생물에 탁월한 소독활성을 나타낸다. 피부 독성이 거의 없어서 정맥혈 채취 등에 흔히 사용하는 소독제는?

① 알코올(alcohol)
② 트리클로산(triclosan)
③ 요오드포화합물(iodophors)
④ 클로르헥시딘(chlorhexidine)
⑤ 파라클로로메타자이레놀(parachlorometaxylenol)

21. 호수나 강물 등에 널리 서식하며 대형건물 냉각탑과 온수 급수 및 냉풍장치, 가습기 등에서 이 병원체에 오염된 물이 비말 형태로 공기 중에 퍼졌을 때 호흡기를 통해 감염된다. 연중 산발적으로 감염이 일어나지만 고온 다습한 늦여름과 초가을에 집단감염이 발생하기도 한다. 감염 후 대개는 무증상이지만 독감유사증상 또는 중증폐렴으로 나타나기도 한다. 의심되는 병원체는?

① *Bordetella pertussis*
② *Klebsiella pneumoniae*
③ *Legionella pneumophila*
④ *Haemophilus influenzae*
⑤ *Corynebacterium diphtheriae*

22. 63세 남자가 여름철에 익히지 않은 조개와 회를 먹고 이틀 후 오한과 발열감을 느껴 응급실에 왔다. 신체검사에서 다리의 부종과 홍반, 출혈성 수포가 관찰되었다. 의심되는 병원체는?

① *Escherichia coli*
② *Vibrio vulnificus*
③ *Salmonella* Typhi
④ *Shigella dysenteriae*
⑤ *Campylobacter jejuni*

23. 생리기간 중 탐폰을 사용한 28세 여성이 고열을 동반한 의식혼미 상태로 응급실에 왔다. 40℃의 고열, 80/50 mmHg의 저혈압 활력징후(vital sign)를 보였으며, 신체검사에서 몸통과 손발바닥에서 자반성 발진(purpuric rash)이 관찰되고, 혈액검사에서는 파종성혈관내응고(disseminated intravascular coagulation)가 의심되었다. 이와 같은 증상을 유발할 수 있는 병원체와 독소가 옳게 묶인 것은?

① *Shigella dysenteriae* - Shiga toxin
② *Escherichia coli* - heat-labile enterotoxin
③ *Streptococcus pyogenes* - erythrogenic toxin
④ *Campylobacter jejuni* - cytolethal distending toxin
⑤ *Staphylococcus aureus* - toxic shock syndrome toxin-1

24. 목이 아프고 기침을 심하게 하며 37.5°C 이상의 열이 나는 환자의 호흡기 분비물을 전자현미경으로 관찰하여 다음과 같은 사진**(사진4)**을 얻었다. 이 바이러스의 전파방식은?

① 수혈
② 성접촉
③ 곤충 물림
④ 비말 감염
⑤ 설치류 배설물과의 접촉

25. 로타바이러스(rotavirus)와 노로바이러스(norovirus)가 일으키는 질환의 공통적 특징은?

① 계절성 없이 발생
② 대변-구강 경로로 전파
③ 이중가닥 RNA 유전자 보유
④ 주로 영아에서 심한 감염 초래
⑤ 청소년기에는 가벼운 질환 초래

26. *Mycobacterium leprae*에 의한 한센병(leprosy)의 임상양상은 세포내 미생물에 대한 면역반응의 활성화에 따라 다르게 나타날 수 있다. 효과적인 세포매개면역반응이 유도된 환자의 경우 조직 손상이 덜한 결핵형(tuberculoid) 한센병이 유발된다. 결핵형 한센병 환자의 육아종에서 IL-1, IFN-γ, TNF의 증가가 관찰되었을 때 이러한 사이토카인을 생산하는 주된 면역세포는?

① 1형 조력 T세포(Th1 cell)
② 2형 조력 T세포(Th2 cell)
③ 큰포식세포(macrophage)
④ 상피모양세포(epitheloid cell)
⑤ 세포독성 T세포(cytotoxic T cell)

27. 바이러스가 특정 배양세포에서 증식하면 주변 세포에 감염을 일으켜 플라크(plaque)를 형성한다. 이러한 현상은 감염질환의 원인이 바이러스임을 판정할 때도 도움이 된다. 이러한 특성을 무엇이라고 하는가?

① 독성효과(toxic effect)
② 세포자멸사(apoptosis)
③ 공동효과(cavitation effect)
④ 적혈구응집(hemagglutination)
⑤ 세포병변효과(cytopathic effect)

28. 세균의 특정 구조물의 보유 여부를 확인하기 위해 India ink로 음성염색(negative staining)을 하였다. 그 후 safranin으로 대조염색**(사진5)**을 하였다. 음성염색된 해당 구조물의 병인과정에서의 주된 역할은?

① 세균의 운동성을 증가시킨다.
② 항체 생성의 주된 면역원이다.
③ 포식세포의 식작용을 회피한다.
④ 외부 유전자를 받아들이는 수용체이다.
⑤ 고온 환경에서 살아 남기 위한 구조이다.

29. 6세 여자아이가 2개월 전부터 통증이 없는 혹(bumps)이 전신에 생겨 병원에 왔다. 처음에는 얼굴에서 시작하여 팔, 다리, 몸통으로 퍼졌다고 한다. 시간이 지날수록 혹이 커지는 것 같다고 한다. 피부 검사**(사진6)**에서 살색 혹은 분홍색의 구진(papule)이 관찰되었고, 크기는 직경 2-5 mm로 다양했다. 피부병변은 얼굴, 팔, 다리에 많고, 손바닥, 발바닥에는 보이지 않는다. 검사 결과 원인체는 DNA 바이러스인 것으로 확인되었다. 의심되는 병원체는?

① Measles virus
② Coxsackievirus
③ Epstein-Barr virus
④ Varicella-zoster virus
⑤ Molluscum contagiosum virus

30. 25세 여성이 질 분비물과 외부 생식기 가려움증으로 병원에 왔다. 부인과 검사에서 질벽 표면에 흰색 두부와 같은 물질이 관찰되었다. 가검물을 채취하여 염색하고 현미경으로 관찰하였더니 사진**(사진7)**과 같은 소견을 보였다. 예상되는 병원체는?

① *Candida albicans*
② *Malassezia globosa*
③ *Coccidioides immitis*
④ *Aspergillus fumigatus*
⑤ *Blastomyces dermatitidis*

31. 62세 남자가 3일 전부터 시작된 얼굴의 통증 때문에 병원에 왔다. 환자는 증상 발현 3주 전부터 심한 피로감을 느꼈다고 한다. 신체검사에서 오른쪽 얼굴의 구개부와 윗잇몸에서는 궤양 및 발적이, 얼굴 피부에서는 발적과 수포성 궤양이 관찰되었다. 조직검사 결과 핵 내에 바이러스를 포함하는 다수의 괴사된 상피세포와 다핵세포들이 관찰되었다. 백신으로 예방이 가능한 이 감염질환의 병원체는?

① Epstein-Barr virus
② Varicella-zoster virus
③ Human herpesvirus-7
④ Herpes simplex virus-1
⑤ Human cytomegalovirus

32. 21세 남자가 열, 기침, 가래, 콧물 때문에 병원에 왔다. 가슴 청진에서 거품소리(수포음)가 들리며, 가슴X선 촬영에서 양쪽 폐렴 소견이 보였다. 인플루엔자바이러스 감염으로 진단되었다. 바이러스의 방출에 필요한 뉴라민분해효소(neuraminidase)를 억제하는 항바이러스제는?

① 리바비린(ribavirin)
② 라미부딘(lamivudine)
③ 아시클로버(acyclovir)
④ 소포스부비르(sofosbuvir)
⑤ 오셀타미비르(oseltamivir)

33. 그람음성 나선형 막대균으로 편모 운동성이 매우 높고, 요소분해효소(urease)를 생산한다. 세포독소 관련 유전자의 산물과 공포형성 세포독소, 그리고 단백, 지질, 인산지질 등의 분해효소를 생산하여 위염과 위십이지장궤양을 유발하며 암으로 진행시키기도 하는 이 병원체는?

① *Escherichia coli*
② *Proteus vulgaris*
③ *Helicobacter pylori*
④ *Campylobacter jejuni*
⑤ *Klebsiella pneumoniae*

34. 교통사고로 응급수술을 받은 45세 남성에게 세균 감염이 의심되어 플루오로퀴놀론과 클린다마이신을 투여하였다. 치료를 시작한 지 5일째부터 복통과 설사를 동반한 장관염 증상이 나타났고 내시경 소견상 결장 점막에서 사진 **(사진8)**과 같은 황갈색 또는 회백색 플라크가 관찰되었다. 사용 중인 항균제를 메트로니다졸로 바꾸어 투여한 후 증상이 호전되었다. 의심되는 병원체는?

① *Escherichia coli*
② *Bacteroides fragilis*
③ *Clostridioides difficile*
④ *Staphylococcus aureus*
⑤ *Clostridium perfringens*

35. 들쥐가 감염되면 균을 소변으로 배출해 흙과 물을 오염시킨다. 사람은 상처 부위나 점막이 배설물 또는 오염된 물에 노출되어 감염된다. 비 온 뒤 추수 등 농작업이나 레저 활동 등을 하는 경우 감염 위험이 높다. 감염되면 급작스러운 발열, 오한, 근육통 등 독감유사 증상이 나타난다. 우리나라에서는 기침, 객혈 및 심한 폐출혈 현상이 나타나고 황달은 거의 동반되지 않는 특징이 있다. 이 가을철 급성 열성질환은?

① 뎅기열
② 라임병
③ 렙토스피라증
④ 유행성출혈열
⑤ 쯔쯔가무시병

5교시 종료