3 교시

감독관확인

2025년도
기초의학종합평가 문제지

응시번호		성명	

본 시험은 각 문제에서 가장 적합한 답 하나만 선택하는 최선답형 시험입니다.

응시자는 시험 종료 후 문제지를 가지고 갈 수 있습니다.
문항 내용의 무단 복제, 전재 및 재배포를 금지합니다.
본 문제의 저작권은 한국의과대학·의학전문대학원협회(KAMC)에 있으며 상업적 목적으로 사용하는 경우 「저작권법」 위반으로 민·형사상 처분을 받을 수 있습니다.

KAMC 의학교육평가사업단
KAMC Medical Education Assessment Corporation

답안지 작성 시 유의사항

1) "대학코드", "학번", "교시"를 잘못 마킹할 경우 0점 처리될 수 있으니 답안지 제출 전 확인바랍니다.

2) OMR카드에 **정답마킹 이외의 흔적은 수정테이프로 지우는 것을 권장**합니다.
특히, 답안에 펜의 종류와 상관없이 예비마킹을 한 경우는 전산 채점과정에서 **중복 마킹으로 인식되어 오답**처리 됩니다.
※ 수정테이프를 사용하여 답을 수정한 경우 반드시 손으로 눌러서 떨어지지 않게 하며 불완전한 수정처리로 발생하는 책임은 응시자에게 있음을 알려드립니다.

3) OMR카드는 구기거나 이물질로 더럽혀질 경우 인식되지 않을 수 있습니다.

4) 아래 안 좋은 마킹 예시의 경우 오답 처리 될 수 있습니다.

좋은 마킹 예시		검은사인펜으로 원 안을 가급적 많이 채워주세요.
안 좋은 마킹 예시	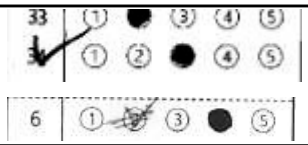	다른 펜으로 체크한 사항은 중복 마킹으로 인식되니 수정테이프를 이용하여 삭제바랍니다.
		원 안에 빈 공간이 많은 경우 인식률이 낮으며 오답 처리될 수 있습니다.
		연필로 마킹하는 경우 인식률이 낮으며 오답 처리될 수 있습니다.
		원 밖까지 과도하게 마킹하는 경우 옆 번호까지 마킹한 것으로 인식될 수 있으니 주의바랍니다.

※ 각 문제에 대해 가장 적합한 답을 하나만 고르시오.

1. 사진**(사진 1)**은 심장주기에 따른 좌심실의 압력-용적 곡선이다. 승모판이 닫히면서 제1심음이 나타나는 지점은?

① A
② B
③ C
④ D
⑤ E

2. 골격근 중 빠른연축근(Fast twitch fiber, Type II)에 비교하여 느린연축근(Slow twitch fiber, Type I)의 특징은?

① 근섬유의 크기가 크다.
② 근세포질그물이 많다.
③ 미오글로빈이 많다.
④ 미토콘드리아 수가 적다.
⑤ 백색 섬유로 불린다.

3. 45세 여자가 점점 과격해지는 비자발적인 팔다리 움직임(chorea)과 인격 변화, 우울감 등을 호소하였다. 뇌 MRI에서 줄무늬체(striatum)의 위축이 확인되었고, 가족력이 있는 것으로 파악되었다. 이 질환에서 나타나는 병태생리와 가장 관련이 깊은 바닥핵 회로의 이상 현상은?

① 간접회로의 억제 감소
② 직접회로의 활성 증가
③ 흑질에서 도파민 분비 증가
④ 시상에서 글루탐산 방출 감소
⑤ 소뇌의 전정핵 과활성

4. 35세 남자가 피로감을 느껴 병원에 왔다. 혈액검사 결과는 다음과 같다. 이 환자의 음이온 차이는 얼마인가?

Na^+: 140 mEq/L
Cl^-: 100 mEq/L
HCO_3^-: 24 mEq/L

① 0
② 12
③ 16
④ 40
⑤ 76

5. 23세 남자가 1시간 동안 근력운동을 하였다. 운동 직후 이 사람의 혈중 젖산농도가 증가하였다. 이 상황에서 나타나는 혈색소 산소해리곡선의 변화와 그 설명으로 가장 적절한 것은?

① 곡선이 오른쪽으로 이동하고 폐포 혈액의 산소 포화도가 증가한다.
② 곡선이 오른쪽으로 이동하고 조직으로 산소 방출량이 증가한다.
③ 곡선이 왼쪽으로 이동하고 조직으로 산소 방출량이 줄어든다.
④ 곡선이 왼쪽으로 이동하고 폐포 혈액의 산소 포화도가 증가한다.
⑤ 곡선의 위치 변화 없이 조직으로 산소 방출량이 증가한다.

6. 임신 29주의 32세 여자가 출산 후 모유 수유를 계획하고 있다. 임신 29주 현재 유방소엽과 꽈리발달을 촉진하여 유즙 분비를 위한 조직 구조를 형성하는 호르몬은?

① 프로락틴
② 에스트로겐
③ 프로게스테론
④ 황체형성호르몬
⑤ 난포자극호르몬

7. 52세 남자가 제2형 당뇨병으로 진단받고 약물치료를 시작하였다. 혈당을 낮추기 위한 기전 중 신장을 표적으로 하는 작용 기전은?

① 인슐린 분비 촉진
② 인슐린 감수성 증가
③ 포도당 재흡수 억제
④ 포도당 신생성 억제
⑤ 글루카곤 분비 억제

8. 환기/관류 비율이 줄면 나타나는 폐포 이산화탄소분압과 폐포 산소분압의 변화로 옳게 짝지어진 것은?

	이산화탄소분압	산소분압
①	감소	감소
②	감소	증가
③	감소	변화없음
④	증가	감소
⑤	증가	증가

9. 세포막을 통한 이온의 운반량을 증가시킬 수 있는 요인으로 옳은 것은?
① 이온의 농도 차이가 증가할 경우
② 세포 내 ATP 농도가 감소할 경우
③ 수송 대상 이온의 분자량이 클 경우
④ 막단백질의 밀도가 일정하게 유지될 경우
⑤ 이온의 평형전위와 막전위의 차이가 감소할 경우

10. 38세 남자가 우주정거장에서 6개월간의 임무를 마친 후 귀환하였다. 지구에 도착한 후 기립 시 어지러움, 하지 근력 저하, 심박수 증가, 소변량 증가 등을 호소하였다. 생리학적 검사에서는 상체로 체액 재분포, 자율신경 조절능 저하, 골밀도 감소 등이 확인되었다. 이러한 생리적 변화와 적응 현상을 적절하게 설명한 것은?
① 장기적으로 중력 자극이 없으면 체온 조절 능력은 향상된다.
② 체액이 상체로 재분포되면 신장은 이뇨를 통해 체액량을 줄인다.
③ 골밀도 감소는 운동량 감소보다는 칼슘 섭취 부족이 주요 원인이다.
④ 미세중력환경에서는 상지 근육의 하중이 증가하면서 근육량이 증가한다.
⑤ 미세중력에서 심혈관계 적응은 교감신경 활성의 지속적 증가로 발생한다.

11. 35세 여자가 최근 6개월간의 무월경과 유즙분비로 병원에 왔다. 임신은 아니고, 시야 검사에서는 양측 주변부의 시야가 좁아진 것이 발견되었다. 뇌 자기공명영상에서 터키안장(sella turcica) 부위의 종양이 발견되었다. 혈청 검사에서는 프로락틴 수치가 현저히 올라가 있다. 환자의 호르몬 이상과 연관된 샘뇌하수체 세포의 변화와 이를 해결하기 위한 기본 치료 원칙을 올바르게 연결한 것은?
① 바소프레신 분비 세포의 과형성 – 탈수 예방을 위한 수액 공급
② 성장호르몬 분비 세포의 기능 저하 – 성장호르몬 보충요법
③ 유즙분비호르몬 분비 세포의 종양 형성 – 도파민 작용제 투여
④ 부신피질자극호르몬 분비 세포의 결손 – 고용량 코르티솔 투여
⑤ 갑상선자극호르몬 분비 세포의 과다 – 요오드 제한 치료

12. 사진**(사진 2)**의 실선은 안정상태에서 우심방압력에 따른 심박출량곡선과 정맥환류량곡선을 함께 그린 것이고, 점선은 어떤 변화 이후에 나타난 심박출량곡선이다. 이 변화를 일으킨 요인으로 가장 적절한 것은?
① 총말초저항 감소
② 총말초저항 증가
③ 정맥유순도 감소
④ 혈액량 감소
⑤ 심근 수축력 증가

13. 32세 남자가 추운 겨울날 야외에서 장시간 운동을 한 후 병원에 왔다. 환자는 오한을 호소하고, 중심체온은 35.5 ℃였다. 환자의 손끝은 창백하고 차가우며, 혈압과 심박수는 약간 상승된 상태였다. 이 환자의 상태에 대한 시상하부의 체온조절 중추 기능으로 가장 적절한 설명은?
① 시상하부는 발한 반응을 활성화하여 체온을 낮춘다.
② 시상하부는 체온 상승을 위해 말초 혈관 확장을 유도한다.
③ 시상하부는 갈색지방 조직의 대사를 촉진하여 열 생성을 높인다.
④ 시상하부는 외부 온도 변화 감지에 비활성화되어 항상 일정한 반응을 보인다.
⑤ 시상하부는 체온이 낮을 때 에너지 소모를 줄이기 위해 골격근 떨림을 억제한다.

14. 68세 남자가 만성 폐쇄성 폐질환으로 외래 진료 중이다. 그는 최근 산소치료를 시작했으며, 이후 졸리고 호흡이 얕아졌다는 보호자의 보고가 있었다. 이 환자에게 산소투여 후 나타난 호흡저하의 주된 기전은?
① 말초화학수용체가 낮아진 PCO_2를 감지하여 호흡 자극이 감소한다.
② 말초화학수용체가 높아진 PO_2를 감지하여 호흡 자극이 감소한다.
③ 중심화학수용체가 낮아진 PCO_2를 감지하여 호흡 자극이 감소한다.
④ 중심화학수용체가 높아진 PCO_2를 감지하여 호흡 자극이 증가된다.
⑤ 중심화학수용체가 높아진 PO_2를 감지하여 호흡 자극이 감소한다.

15. 어떤 사람의 혈장 삼투질 농도가 300 mOsm/L, 소변 삼투질 농도가 600 mOsm/L, 요량이 1 mL/min이다. 이 사람의 자유수분청소율(free water clearance)은?
① -2 mL/min
② -1 mL/min
③ 0 mL/min
④ 1 mL/min
⑤ 2 mL/min

16. 건강한 사람이 식사를 한 후 위에서 소화된 음식물이 십이지장으로 유입될 때, 이자에서 일어나는 생리적 변화에 대한 설명으로 가장 옳은 것은?
① 미주신경이 억제되며, 이는 이자액 분비를 증가시킨다.
② 십이지장의 pH가 낮아지며, 이는 세크레틴 분비를 촉진된다.
③ 세크레틴이 분비되며, 이는 이자 관세포에 주로 작용하여 트립신 분비를 촉진한다.
④ 가스트린이 분비되며, 이는 이자 소화 효소 분비의 가장 강력한 촉진제이다.
⑤ 콜레시스토키닌이 분비되며, 이는 샘꽈리세포보다는 이자 관세포에 주로 작용한다.

17. 40세 남자가 허리 아래를 다쳐서 오랫동안 통증이 심했고 최근 들어 불면증이 나타나서 병원에 왔다. 벤조디아제핀계 안정제를 주자 불면증이 사라졌다. 안정제를 주기 전에 불면증이 있었던 이유는?

① 상해로 인해 편도핵의 활성이 억제되어 있었기 때문이다.
② 상해로 인해 편도핵의 활성이 증가되어 있었기 때문이다.
③ 상해로 인해 뇌간 망상체의 활성이 억제되어 있었기 때문이다.
④ 상해로 인해 뇌간 망상체의 활성이 증가되어 있었기 때문이다.
⑤ 상해로 인해 내장 감각이 감소되어 있었기 때문이다.

18. 세포막을 경계로 각 이온에 대해 네른스트 평형전위(Nernst equilibrium potential)가 형성되는 기전에 대한 설명으로 옳은 것은?

① 투과성이 없으면 그 이온의 평형전위는 0이 된다.
② 안정막전위는 각 이온의 평형전위의 산술평균값이다.
③ 평형전위에 도달하면 모든 이온 농도의 경사가 사라진다.
④ 모든 이온은 평형전위에서 전하량이 세포막 양측에서 동일하다.
⑤ 투과성이 있으면 농도경사가 없어도 그 이온의 평형전위가 형성된다.

19. 5세 남자아이가 야맹증으로 진단되었고, 비타민 A 결핍이 확인되었다. 이로 인해 시각 수용기에서 빛에 대한 반응성이 감소되어 있었다. 이 질환의 치료 원칙은?

① cGMP 합성 억제를 위한 약물 투여
② 녹내장 치료를 위한 안압 조절제 투여
③ 막대세포 내 GABA 활성화를 위한 보조제 투여
④ 비타민 A 전구체 보충을 통한 11-cis-retinal 회복
⑤ 빛 자극 시 칼슘 유입 촉진을 위한 이온통로 강화

20. 70세 남자가 3일 전부터 시작된 기침, 가래, 고열 및 호흡곤란으로 응급실에 왔다. 청진 시 우측 폐 하엽에서 수포음이 들렸다. 동맥혈 가스 분석 결과는 다음과 같았다. 이 환자의 폐포-동맥 산소 분압차와 이러한 결과가 나타난 가장 가능성 있는 원인은? (단, 대기압은 760 mmHg, 호흡상수(R)는 0.8로 가정한다)

pH: 7.48
흡식공기 산소분압: 150 mmHg
$PaCO_2$: 32 mmHg
PaO_2: 60 mmHg
HCO_3^-: 23 mEq/L

① 10 mmHg, 환기-관류 불균형
② 10 mmHg, 폐포 저환기
③ 20 mmHg, 정상 노화 과정
④ 50 mmHg, 환기-관류 불균형
⑤ 50 mmHg, 폐포 저환기

21. 25세 남자가 두꺼워진 손과 발, 두드러진 아래턱 돌출을 이유로 병원에 왔다. 13세부터 급격하게 성장하고 체격이 변화되었다고 한다. 최근에는 자주 피로하며 땀이 많이 난다고 하였다. 뇌 MRI에서 샘뇌하수체의 종양성 병변이 확인되었다. 이 환자에게 증가된 호르몬의 작용은?

① 부신피질 기능을 억제한다.
② 단백질 분해를 촉진하고 근육량을 감소시킨다.
③ 대사적으로 인슐린 유사 작용을 통해 혈당을 낮춘다.
④ 지방 분해를 촉진하고, 간에서 IGF-1 합성을 증가시킨다.
⑤ 말초 조직에서 인슐린 작용을 촉진하여 고혈당을 유발한다.

22. 소장에서 지방이 흡수되고 중성지방으로 재합성된 후에 이동하는 주요 경로는?

① 장 상피세포 →모세혈관 → 간
② 장 상피세포 →모세혈관 → 림프관 → 가슴림프관
③ 장 상피세포 → 모세혈관 → 가슴림프관
④ 장 상피세포 → 암죽관 → 간
⑤ 장 상피세포 → 암죽관 → 가슴림프관

23. 62세 남자가 무릎 수술 후 통증이 점차 감소하였다. 이 환자에게 척수후각의 특정 부위(substantia gelatinosa)와 수도관주위회색질(PAG)과 관련된 중추성 통증 억제가 나타난 것으로 추정된다. 이 현상에 대한 가장 적절한 설명은?

① Substantia gelatinosa의 억제성 사이신경세포 활성화는 통증 신호를 증가시킨다.
② Substantia gelatinosa를 통하여 말초 통각수용기의 탈감작을 유도한 결과이다.
③ PAG는 중뇌에서 통증을 촉진하는 경로로 작용한다.
④ PAG는 시상을 통하여 통증 자극을 억제한다.
⑤ 내인성 오피오이드가 작용하였다.

24. 54세 남자가 자율신경계의 기능 저하로 인한 배변 곤란, 복부 팽만감, 간헐적 저혈압으로 병원에 왔다. 검사 결과는 다음과 같다. 자율신경계가 지배하는 민무늬근육과 체성신경계가 지배하는 뼈대근육의 수축 기전에 대한 설명으로 옳은 것은?

대장내시경: 장 운동성 저하 자율신경계 기능검사: 교감/부교감 불균형 혈압: 기립시 저혈압 반복 발생 근전도 검사: 정상 뼈대근육 활동전위: 정상

① 민무늬근육과 뼈대근육 모두 칼슘이 트로포닌에 결합하여 수축이 발생한다.
② 뼈대근육은 단핵성이고 방추형 세포로 구성되어 있으며, 전기적 연접을 통해 활동전위가 전파된다.
③ 민무늬근육은 T-세관을 통한 빠른 활동전위 전달이 핵심이며, 고속 수축을 위해 미오신이 풍부하다.
④ 뼈대근육은 자율신경계의 영향을 받아 무의식적으로 움직이며, 민무늬근육은 의지적으로 수축할 수 있다.
⑤ 민무늬근육은 칼모듈린과 MLCK 경로를 통해 수축이 유도되며, 이 특성은 느리지만 지속적인 수축에 적합하다.

25. 54세 여자가 1년간 복용 중인 스테로이드 약물 때문에 혈당 조절이 어려워지고 근육이 위축되었다. 이 환자에게 나타나는 글루코코티코이드의 작용은?
① 간에서 포도당 신생성을 촉진한다.
② 골격근의 포도당 흡수를 증가시킨다.
③ 골격근 단백질의 합성을 증가시킨다.
④ 인슐린 분비를 감소시켜 혈당을 높인다.
⑤ 피하지방의 지방 합성을 촉진한다.

26. 호르몬, 수용체의 위치, 수용체의 종류가 바르게 연결된 것은?

	호르몬	수용체 위치	수용체 종류
①	인슐린	세포막	G단백 연결 수용체
②	글루카곤	세포막	G단백 연결 수용체
③	알도스테론	세포질/핵	티로신키나아제 수용체
④	성장호르몬	세포질/핵	핵수용체
⑤	갑상샘호르몬	세포막	사이토카인 수용체

27. 당뇨병이 있는 70세 남자가 인슐린 과다 투여로 인한 어지럼증과 빈맥으로 병원에 왔다. 평소 식습관이 불규칙하였다. 혈당은 42 mg/dL로 측정되었고, 식은땀을 흘리고 손이 떨리며 불안해하는 모습을 보였다. 이러한 상황에서 활성화되는 부신 반응으로 옳은 것은?
① 부신겉질이 위축된다.
② 부신겉질에서 카테콜아민의 분비가 증가한다.
③ 부신속질에서 분비된 카테콜아민은 β2-수용체를 자극하여 간의 글리코겐 분해를 촉진한다.
④ 부신속질에서 코티솔 분비가 증가된다.
⑤ 부신의 카테콜아민 분비는 미주신경 자극에 의해 시작된다.

28. 사진**(사진 3)**은 여성의 생리 주기에 따른 기초체온과 호르몬의 혈중 농도 변화를 나타낸 것이다. 이에 대한 설명으로 옳은 것은?
① 호르몬 (A)는 황체에서 분비된다.
② 호르몬 (C)와 (D)는 시상하부에서 분비된다.
③ 난포는 호르몬 (B)보다는 호르몬 (A)를 주로 분비한다.
④ (나) 시기에 호르몬 (A)는 정자와 난자의 수정을 촉진한다.
⑤ (나) 시기에 호르몬 (B)는 자궁내막을 두껍게 유지하고 혈액공급을 증가시킨다.

29. 64세 남자가 고혈압으로 병원에 왔다. 소변을 거의 못 보고 확장기 혈압이 120 mmHg이며 복부 잡음이 들렸다. 콩팥혈관조영술 결과 사진**(사진 4)**이다. 이 환자의 병태생리로 옳은 것은?
① 레닌 분비가 증가하였을 것이다.
② 혈중 칼륨농도가 증가하였을 것이다.
③ 알도스테론 분비가 감소하였을 것이다.
④ 혈관 수축이 억제되어 전신 혈압이 낮아졌을 것이다.
⑤ 콩팥으로 가는 혈류량이 정상보다 증가하였을 것이다.

30. 50세 남자가 최근 음식을 짜게 먹고 체중이 2 kg 늘었다. 혈압은 150/95 mmHg이고, 혈중 나트륨은 144 mmol/L로 경미하게 상승한 상태였다. 혈장 삼투압, 항이뇨호르몬, 심방나트륨이뇨펩티드의 수치도 모두 증가되었다. 이 환자에게 가장 먼저 시행해야 할 처치는?
① 수분 섭취를 늘린다.
② 염분 섭취를 엄격히 제한한다.
③ 이뇨제를 사용해 체액량을 줄인다.
④ 알도스테론 수용체 길항제를 사용해 나트륨 재흡수를 억제한다.
⑤ 레닌-안지오텐신-알도스테론 시스템 억제를 통해 알도스테론 분비를 억제한다.

31. 전신 순환계에서 심박출량과 정맥환류량이 같아지는 항정상태의 혈류량 크기를 결정하는 인자들에 대한 설명으로 옳은 것은?

① 우심방 압력이 감소하면 정맥환류량이 감소한다.
② 총말초저항이 감소하면 혈관기능곡선은 반시계방향으로 회전하여 정맥환류량이 감소한다.
③ 심근 수축력이 증가하면 심장기능곡선은 아래로 이동하여 항정상태의 심박출량이 감소한다.
④ 정맥 유순도가 증가하면 혈액이 부하 용적에서 비부하 용적으로 재분배되어 평균체순환압이 감소하므로 정맥환류량도 감소한다.
⑤ 혈액량이 감소하면 부하 용적이 증가하고 평균체순환압이 높아져 혈관기능곡선이 오른쪽으로 이동한다.

32. 적혈구형성호르몬(erythropoietin)에 대한 설명으로 가장 옳은 것은?

① 적혈구형성호르몬은 비장에서 일어나는 적혈구 파괴를 억제한다.
② 적혈구형성호르몬은 산소가 부족한 고산지대에서는 분비가 감소한다.
③ 저산소유발전사인자(HIF-1)는 적혈구형성호르몬의 발현을 억제한다.
④ 적혈구형성호르몬은 주로 신장에서 생성되지만 간에서도 일부 생산된다.
⑤ 골수 파괴를 유발할 수 있는 x-ray에 심하게 노출되는 경우 적혈구형성호르몬 분비가 줄어든다.

33. 27세 남자가 손발이 자주 붓는다고 한다. 입원 당시 소변검사에서 단백뇨가 발견되었다. 이 환자 부종의 원인을 스탈링의 법칙으로 설명한 것으로 가장 적절한 것은?

① **(사진 5-1)**
② **(사진 5-2)**
③ **(사진 5-3)**
④ **(사진 5-4)**
⑤ **(사진 5-5)**

34. 18세 남자가 무더운 여름날 오래달리기를 하면서 물을 마시지 않아 땀으로 흘린 수분을 보충하지 못하였다. 이 사람은 1 L의 땀을 흘렸으며 땀의 삼투질 농도는 160 mOsm/L였다. 달리기 전에 측정한 총체액량은 36 L, 세포외액량은 12 L, 세포내액량은 24 L, 체액의 삼투질 농도는 300 mOsm/L였다. 달리고 난 후, 이 사람의 체액 삼투질 농도는?

① 300 mOsm/L
② 304 mOsm/L
③ 308 mOsm/L
④ 312 mOsm/L
⑤ 316 mOsm/L

35. 30세 남자가 근육량을 늘리려고 저탄수화물 고단백질 식이를 하고 있다. 단백질 소화를 담당하는 췌장의 소화효소 분비를 촉진하는 물질은?

① 모틸린
② 가스트린
③ 세크레틴
④ 소마토스타틴
⑤ 콜레시스토키닌

3교시 종료