4 교시

| 감독관확인 |
| --- |
| |

# 2025년도
# 기초의학종합평가 문제지

| 응시번호 | | 성명 | |
| --- | --- | --- | --- |

본 시험은 각 문제에서 가장 적합한 답 하나만 선택하는 최선답형 시험입니다.

응시자는 시험 종료 후 문제지를 가지고 갈 수 있습니다.
문항 내용의 무단 복제, 전재 및 재배포를 금지합니다.
본 문제의 저작권은 한국의과대학·의학전문대학원협회(KAMC)에 있으며 상업적 목적으로 사용하는 경우 「저작권법」 위반으로 민·형사상 처분을 받을 수 있습니다.

KAMC 의학교육평가사업단
KAMC Medical Education Assessment Corporation

# 답안지 작성 시 유의사항

1) "대학코드", "학번", "교시"를 잘못 마킹할 경우 0점 처리될 수 있으니 답안지 제출 전 확인바랍니다.

2) OMR카드에 **정답마킹 이외의 흔적은 수정테이프로 지우는 것을 권장**합니다.
특히, 답안에 펜의 종류와 상관없이 예비마킹을 한 경우는 전산 채점과정에서 **중복 마킹으로 인식되어 오답**처리 됩니다.
※ 수정테이프를 사용하여 답을 수정한 경우 반드시 손으로 눌러서 떨어지지 않게 하며 불완전한 수정처리로 발생하는 책임은 응시자에게 있음을 알려드립니다.

3) OMR카드는 구기거나 이물질로 더럽혀질 경우 인식되지 않을 수 있습니다.

4) 아래 안 좋은 마킹 예시의 경우 오답 처리 될 수 있습니다.

| | | |
|---|---|---|
| **좋은 마킹 예시** | | 검은사인펜으로 원 안을 가급적 많이 채워주세요. |
| **안 좋은 마킹 예시** | 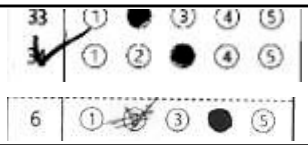 | 다른 펜으로 체크한 사항은 중복 마킹으로 인식되니 수정테이프를 이용하여 삭제바랍니다. |
| | | 원 안에 빈 공간이 많은 경우 인식률이 낮으며 오답 처리될 수 있습니다. |
| | | **연필로 마킹**하는 경우 인식률이 낮으며 오답 처리될 수 있습니다. |
| | | 원 밖까지 과도하게 마킹하는 경우 옆 번호까지 마킹한 것으로 인식될 수 있으니 주의바랍니다. |

**※ 각 문제에 대해 가장 적합한 답을 하나만 고르시오.**

**1.** 56세 여자가 건강검진에서 폐의 종괴가 발견되었다. 가슴 단층촬영검사에서 종괴는 좌상엽 가장자리에 위치한 1.4 cm 크기의 경계가 분명한 고형 종괴였고 종격동 림프절 종대는 없었다. 쐐기절제술로 종괴를 절제했을 때 종양은 주변 폐조직과의 경계가 잘 지어졌고, 단면은 엽상구조를 보였다. 현미경 소견이 사진**(사진 1)**과 같다. 진단은?

① 연골육종 (Chondrosarcoma)
② 연골과오종 (Chondroid hamartoma)
③ 경화폐세포종 (Sclerosing pneumocytoma)
④ 전이성 샘암종 (Metastatic adenocarcinoma)
⑤ 전형 카르시노이드 종양 (Typical carcinoid tumor)

**2.** 43세 여자가 자궁 종괴로 자궁 전절제술을 받았다. 종괴는 2년 전에 발견되었고 지속적으로 커졌다. 종괴의 현미경 소견 사진**(사진 2-1)**, **(사진 2-2)**이다. 유사분열이 고배율 시야 10개 당 최대 23개까지 관찰되었다. 진단은?

① 평활근종 (leiomyoma)
② 평활근육종 (leiomyosarcoma)
③ 장액성 낭선종 (serous cystadenoma)
④ 요로상피세포암종 (urothelial carcinoma)
⑤ 경계성 평활근종양 (smooth muscle tumors of uncertain malignant potential, STUMP)

**3.** 55세 여자가 상복부 통증이 반복되어 시행한 내시경 초음파검사상 위 근육층에서 기원하는 3 cm 크기의 점막하 종양이 발견되어 수술적 절제를 시행하였다. 종양에 대한 병리학적 검사에서 방추형 세포들이 사진**(사진 3)**과 같이 섬유속(fascicular pattern)으로 배열되어 있는 소견을 보였고, 면역조직화학검사에서 CD117, DOG1, CD34에 양성이었고, S100에 음성이었다. 진단은?

① Adenocarcinoma
② Gastrointestinal stromal tumor (GIST)
③ Leiomyoma
④ Neuroendocrine tumor
⑤ Schwannoma

**4.** 60세 남자가 만성 허혈성 심질환으로 심장이식 대기 중이다. 심장 생검의 조직학적 소견 상 심근 세포들의 윤곽이 유지되어 있으며 세포 내 핵은 모두 소실되어 있었다. 세포질은 강한 호산성으로 염색되고, 국소적으로 섬유아세포와 모세혈관 증식이 관찰되었다. 이러한 소견의 결과로 예상되는 장기적 변화는?

① 건락괴사로의 이행
② 지방괴사와 석회화
③ 괴사부위 섬유화와 반흔 형성
④ 대식세포 식작용에 의한 완전 재생
⑤ 세포자멸사 유도로 인한 무흉터 치유

**5.** 다음은 사르코이드증의 병리 소견에 대한 설명이다. 맞는 것은?

① 다수의 호산구가 폐포 내에 모여서 농양을 형성한다.
② 다양한 크기의 육아종 내부에 광범위한 괴사를 동반한다.
③ 괴사를 동반하지 않은 육아종이 양측 폐의 림프관을 따라 병변이 퍼진다.
④ 만성간질폐렴이 세기관지를 중심으로 퍼지면서 경계가 불분명한 육아종을 동반한다.
⑤ 국소적인 간질 섬유화가 흉막 아래 부위에 위치해 있으면서 섬유화세포 병소를 동반한다.

**6.** Alcoholic hepatitis의 병력이 있는 67세 남자가 복통으로 내원하였다. 복부 단층화촬영 검사 사진**(사진 4)**이다. 급성 췌장염과 가성낭종을 시사하는 소견이 보였고 수술 당시 복막에 하얗고 부스러지는 결절들이 다수 관찰되었다. 결절들에 대한 병리학적 검사 상 예상되는 조직 소견은?

① Fat necrosis
② Caseous necrosis
③ Fibrinoid necrosis
④ Coagulative necrosis
⑤ Liquefactive necrosis

**7.** 54세 여자가 1년 전 갑상샘(thyroid)의 수질암종(medullary carcinoma)으로 수술 후 추적관찰 하던 중 혈액 검사에서 재발이 의심되었다. 이 때 혈중에서 상승되었을 것으로 추정되는 종양표지자는?

① CA-125
② CA-19-9
③ Calcitonin
④ Catecholamine
⑤ Carcinoembryonic antigen

**8.** 사람의 췌장암 세포를 쥐에게 이식하여 자라게 한 다음 적출하여 형광면역염색을 하였다. 결과는 사진**(사진 5)**과 같다. 붉은색은 human cytokeratin, 초록색은 human vimentin, 푸른색은 세포의 핵을 나타낸다. 이 사진에서 보이는 분자생물학적 현상으로 *TWIST*, *SNAIL* 등의 유전자가 관여하며, 악성 종양의 전이에서 핵심적인 역할을 하는 현상은?

① Desmoplasia
② Angiogenesis
③ Warburg effect
④ Cell cycle progression
⑤ Epithelial-mesenchymal transition

**9.** 35세 남자가 최근 우측 고환이 좌측보다 2.5배 정도 커져서 비뇨의학과 외래를 방문하였다. 종괴는 서서히 자랐고, 통증은 없었다. 혈액검사 결과 alpha-fetoprotein은 정상, beta-hCG 및 LDH는 약간 상승되었다. 종양이 의심되어 우측 고환적출술을 시행하였고, 현미경 소견과 OCT3/4, c-kit 항체에 대한 면역조직화학 염색 소견은 사진**(사진 6)**과 같다. Cytokeratin 항체에 대한 면역조직화학 염색은 음성이었다. 진단은?

① 고환종(seminoma)
② 난황낭종양(yolk sac tumor)
③ 융모막암종(choriocarcinoma)
④ 배아암종(embryonal carcinoma)
⑤ 혼합종자세포종양(mixed germ cell tumor)

**10.** 28세 여자가 임신 12주에 질출혈과 함께 포도송이 모양의 조직을 배출하였다. 혈청 검사 결과 β-hCG가 200,000 mIU/mL이었고, 초음파 검사에서 태아는 관찰되지 않았다. 조직검사에서 모든 융모막융모가 현저한 부종성 변화를 보이고, 영양막세포의 증식이 뚜렷하게 관찰되었으며 핵의 이형성은 관찰되지 않았다. 가장 가능성이 높은 진단은?

① 융모막암종
② 완전포상기태
③ 불완전포상기태
④ 상피양 영양막종양
⑤ 태반부착부 영양막종양

**11.** 27세 여자가 우측 팔에 10년 이상 된 피부의 흑색 반점을 주소로 내원하여 조직검사를 시행하였다. 병변의 임상 사진**(사진 7-1)** 및 조직 사진**(사진 7-2)**은 다음과 같다. 이 병변의 발생 기전에서 활성화되어 있는 signaling pathway로 가능성이 높은 것은?

① RAS signaling pathway
② Notch signaling pathway
③ TGF-beta signaling pathway
④ JAK-STAT signaling pathway
⑤ Hedgehog signaling pathway

**12.** 26세 여자가 전신쇠약감, 시야혼탁, 연하곤란으로 병원에 왔다. 양측 눈꺼풀 처짐과 안면 근육의 쇠약도 관찰되었다. 흉부 컴퓨터단층촬영(CT)에서 앞쪽 세로칸에 국소적 낭성 변화를 동반하는 종괴가 발견되어 수술로 제거하였다. 다음 중 가장 가능성이 높은 진단은?

① Teratoma
② Thymoma
③ Carcinoid tumor
④ Hodgkin lymphoma
⑤ Squamous cell carcinoma

**13.** 부신 수질에 발생하는 종양으로, 현미경 소견이 사진**(사진 8-1)**, **(사진 8-2)**과 같고 potassium dichromate solution에 담그면 특징적인 진갈색으로 변하는 chromaffin 현상을 보이는 종양은?

① Neuroblastoma
② Paraganglioma
③ Pheochromocytoma
④ Adrenocortical adenoma
⑤ Adrenocortical carcinoma

**14.** 1년 전 심장이식 수술을 받은 42세 남자의 십이지장에 생긴 미란성 병변의 병리 소견**(사진 9)**이다. 감염체의 종류와 염증반응 패턴이 가장 잘 짝지어진 것은?

① Bacteria - Necrotizing inflammation
② Bacteria - Suppurative inflammation
③ Virus - Granulomatous inflammation
④ Fungus - Chronic inflammation and scarring
⑤ Virus - Cytopathic/cytoproliferative inflammation

**15.** 세포의 자멸사(apoptosis)보다 괴사(necrosis)에서 더 뚜렷하게 보이는 소견은?

① 포식세포
② 조각난 핵
③ 세포 수축
④ 염색질 응집
⑤ 주변 조직의 염증반응

**16.** 62세 남자가 1년간의 만성 기침을 이유로 내원하였다. 30갑·년의 흡연력이 있으며 흉부 x-ray 검사에서 좌측 폐 상엽에 위치한 4 cm 크기의 병변을 발견하였고 폐 컴퓨터단층촬영(CT)과 기관지 내시경 및 기관지 내시경으로 채취한 생검 조직 소견은 사진**(사진 10)**과 같다. 다음 중 이 병변과 가장 관련이 높은 환경 인자는?

① Radon
② Asbestos
③ Benzene
④ Vinyl chloride
⑤ Polycyclic aromatic hydrocarbon

**17.** 56세 남자가 계속되는 기침으로 내원하여 시행한 폐 컴퓨터단층촬영(CT) 상 오른쪽 폐문부 주변에서 종괴가 발견되었다. 사진**(사진 11)**은 종괴에 대해 시행한 생검의 조직 소견이다. 종괴는 면역조직화학염색에서 CD56에 양성이다. 진단은?

① Adenocarcinoma
② Chronic inflammation
③ Malignant mesothelioma
④ Small cell carcinoma
⑤ Squamous cell carcinoma

**18.** 22세 남자가 상기도 감염 증상이 있은 직후 발생한 육안적 혈뇨를 주소로 내원하였다. 검사 결과 혈압 150/110 mmHg, 혈중요소질소 32 mg/dL, 혈청 크레아티닌 2.1 mg/dL, 요검사에서 요단백 1+, many red blood cells(dysmorphism 95 %) 소견을 보였다. 신장의 조직 검사 결과는 사진**(사진 12-1)**, **(사진 12-2)**, **(사진 12-3)**, **(사진 12-4)**과 같다. 진단은?

① IgA 신병증(IgA nephropathy)
② 미소변화질환(minimal change disease)
③ 막사구체신염(membranous nephropathy)
④ 초점분절사구체경화증(focal segmental glomerulosclerosis)
⑤ 막증식사구체신염(membranoproliferative glomerulonephritis)

**19.** 50세 여자가 월경 때 나타나는 복통으로 병원에 왔다. 영상의학 검사 결과 왼쪽 난소에 낭종(cyst)이 있어 수술로 제거하였다. 낭종의 내부는 초콜릿 색의 끈적한 액체로 채워져 있었다. 아래 난소의 저배율**(사진 13-1)**과 고배율 현미경 사진**(사진 13-2)**에서 보이는 세포 내 축적물은 어떤 과정에 의한 것인가?

① 포식(phagocytosis)
② 세포자멸사(apoptosis)
③ 산화 스트레스(oxidative stress)
④ 유전자 돌연변이(gene mutation)
⑤ 세포 내 감염(intracellular infection)

**20.** 45세 여자의 자궁 경부에서 얻은 조직의 사진**(사진 14)**이다. 유년기에 (A)~(C) 부위를 덮고 있었을 것으로 예상되는 상피세포의 종류를 바르게 열거한 것은?

① A-원주상피, B-중층편평상피, C-원주상피
② A-중층편평상피, B-원주상피, C-원주상피
③ A-원주상피, B-원주상피, C-중층편평상피
④ A-원주상피, B-중층편평상피, C-중층편평상피
⑤ A-중층편평상피, B-중층편평상피, C-원주상피

**21.** 29세 여자가 두 달 동안 발열, 피로감이 계속되어 병원에 왔다. 신체 검진에서 중등도로 커진 림프절이 좌측 쇄골 위에서 만져졌고 여러 개의 림프절이 뭉쳐있는 듯한 양상이었다. 아래 사진**(사진 15)**은 경부림프절에서 시행한 조직 검사의 고배율 소견이다. 사진에서 보이는 핵이 큰 세포는 면역조직화학염색에서 CD30에 양성이었다. 가장 가능성이 높은 진단은?

① Tuberculosis
② Kikuchi disease
③ Burkitt lymphoma
④ Hodgkin lymphoma
⑤ Diffuse large B cell lymphoma

**22.** 80세 남자가 1년 전부터 점차 진행되는 기억력 저하로 신경과에 방문하였다. 최근에는 외출 후 집을 찾지 못하거나, 물건을 자주 잃어버리는 일이 반복되었다. 신경학적 검사에서 명확한 운동 장애나 감각 이상은 없었고, 뇌 MRI에서 해마의 위축이 관찰되었다. 이 질환의 병리학적 소견으로 가장 특징적인 것은?

① Demyelination
② Pick body 형성
③ Lewy body 형성
④ Bunina body 형성
⑤ Neurofibrillary tangle과 β-amyloid plaque 형성

**23.** 45세 남자가 비강 출혈로 병원에 왔다. 이학적 검사에서 비강 점막에 궤양성 병소가 있어 생검을 하였고 림프절외 NK/T 세포 림프종(extranodal NK/T-cell lymphoma)으로 진단되었다. 이 종양의 원인이 되는 감염체는?

① EBV
② HBV
③ HHV8
④ HPV
⑤ HTLV-1

**24.** 세포질내 농도가 증가하였을 때 다음 효소들의 활성을 증가시켜 세포막의 손상을 일으키는 이온은?

| |
|---|
| Phospholipase |
| Protease |
| Endonuclease |
| ATPase |

① K+
② Na+
③ Ca2+
④ Mg2+
⑤ Fe3+

**25.** 75세 남자가 두 달 전 갑자기 발생한 우측 편마비로 인해 치료 받고 있다. 증상 발생 두 달 후 촬영한 뇌 컴퓨터단층촬영(CT) 검사에서 좌측 전두엽에 동공성 병변이 관찰되었다. 이 환자의 뇌에 발생한 변화를 가장 적절히 묘사한 용어는?

① Fat necrosis
② Caseous necrosis
③ Liquefactive necrosis
④ Coagulative necrosis
⑤ Gangrenous necrosis

**26.** 30세 여성이 2개월간 지속된 피로감과 식욕부진으로 내원하였다. 혈액 검사 결과는 다음과 같다. 이 환자의 간 조직검사를 시행할 경우 가장 특징적으로 관찰될 것으로 예상되는 병리 소견은?

| | |
|---|---|
| 혈액 : | ALT 450 U/L |
| | AST 380 U/L |
| | 항핵항체(ANA): 양성 |
| | 항평활근항체(ASMA): 양성 |

① 간세포의 미세소포성 지방증
② Florid duct lesion과 육아종성 염증
③ 양파껍질 양상의 담관 주위 섬유화
④ Interface hepatitis와 형질세포 침윤
⑤ 문맥역 내 호산구 침윤과 담즙 정체

**27.** 끓는 물이 담긴 냄비를 손으로 잡은 후 손가락에 물집이 생겼다. 급성염증의 형태학적 분류 중 어디에 해당하는가?
① 궤양(ulcer)
② 장액염증(serous inflammation)
③ 섬유소염증(fibrinous inflammation)
④ 화농염증(suppurative inflammation)
⑤ 육아종염증(granulomatous inflammation)

**28.** 27세 남자가 최근 갑자기 심해진 두통과 시력장애로 병원에 와서 시행한 여러가지 검사에서 뇌하수체 선종과 부갑상선 기능항진증이 발견되었다. 복부 컴퓨터단층촬영(CT)검사에서는 췌장 꼬리의 고형 종괴가 발견되었고, 췌장 원위부 절제 및 비장 절제를 시행하였다. 절제된 췌장 종괴의 단면 사진**(사진 16)**이다. 진단을 위해 필요한 면역조직화학염색은?
① P53
② Smad4
③ Trypsin
④ Beta-catenin
⑤ Synaptophysin

**29.** 당뇨 병력이 있는 62세 남자가 건강 검진에서 우연히 발견된 폐 종괴를 수술하였다. 종괴에 대한 병리학적 검사 상 사진**(사진 17-1)**, **(사진 17-2)**과 같은 조직 소견을 보였다. 진단은?
① Actinomycosis
② Aspergillosis
③ Candidiasis
④ Cryptococcosis
⑤ Mucormycosis

**30.** 60세 여성이 갑작스러운 혈뇨와 피로를 주소로 내원하였다. 신장 조직검사의 광학현미경**(사진 18-1)** 및 IgG 형광현미경**(사진 18-2)** 소견이다. 대부분의 사구체에서 유사한 소견을 보였다. 이 환자에서 혈뇨가 발생하는 병태생리적 기전으로 가장 적절한 설명은?
① 면역복합체의 침착으로 인한 세포증식에 따른 혈관 누출
② 세뇨관의 재흡수 기능 이상으로 적혈구가 소변으로 누출
③ 족세포의 기능 소실로 인해 사구체 모세혈관 내피세포가 직접 손상
④ 보체 매개성 염증 반응에 의해 사구체 내 혈류가 감소하고 허혈성 손상 발생
⑤ 사구체 기저막의 콜라겐 사슬에 대한 자가항체에 의한 직접적인 기저막의 손상

**31.** 35세 여자가 건강 검진에서 시행한 자궁 경부암 검사에서 사진**(사진 19)**과 같은 자궁경부-질 도말 세포 검사 소견을 보였다. 사진에서 보이는 세포 소견과 관련이 있는 바이러스는?
① 거대세포 바이러스 (CMV)
② 단순포진 바이러스 (HSV)
③ 인간유두종 바이러스 (HPV)
④ 앱스타인 바 바이러스 (EBV)
⑤ 인간헤르페스 바이러스 (HHV)

**32.** 52세 남자의 간이식수술에서 적출한 간의 육안 소견**(사진 20)**이다. 가능성 높은 원인 감염체와 염증반응 패턴이 맞게 짝지어진 것은?
① HCV- Transforming infection
② HCV- Suppurative inflammation
③ HBV- Granulomatous inflammation
④ HCV- Granulomatous inflammation
⑤ HBV- Chronic inflammation and scarring

**33.** 사진**(사진 21)**에서 보이는 신장 조직의 손상이 일어날 가능성이 가장 높은 임상 상황은?
① Trauma
② Autoimmunity
③ Bacterial infection
④ Diabetic nephropathy
⑤ Arterial thromboembolism

**34.** 32세 여자가 복통을 주소로 내원하여 시행한 골반 초음파 검사에서 우측 난관이 부종으로 커져 있어 난관절제술을 시행하였다. 절제된 난관의 병리학적 검사 상 사진**(사진 22)**과 같은 조직 소견을 보일 때 가장 적절한 진단은?
① Acute fibrinous salpingitis
② Acute suppurative salpingitis
③ Chronic granulomatous salpingitis
④ Chronic salpingitis
⑤ Pseudoxanthomatous salpingitis

**35.** 위암의 병기 판정 기준 일부이다. (가)와 (나)에 들어갈 말을 바르게 열거한 것은?

- TX: 원발종양을 확인할 수 없다
- T0: 원발종양의 증거가 없다.
- Tis: 제자리 상피세포암 (Carcinoma in situ): 상피내 종양으로(가)에
  침범이 없는 경우: High grade dysplasia
- T1: 종양 침윤 (가), (나) or submucosa
- T1a: 종양 침윤 (가), or (나)
- T1b: 종양 침윤 submucosa

① (가) lamina propria (나) muscularis mucosae
② (가) muscularis mucosae (나) lamina propria
③ (가) muscularis mucosae (나) muscularis propria
④ (가) muscularis propria (나) muscularis mucosae
⑤ (가) lamina propria (나) muscularis propria

**36.** 56세 여자가 건강검진으로 촬영한 CT상 우연히 발견된 폐 가장자리의 종괴로 병원에 왔다. 담배는 피우지 않았다고 한다. 수술 후 종괴에 대한 병리학적 검사상 사진**(사진 23)**과 같은 조직 소견을 보였다. 이 종괴에서 발견되는 가장 흔한 유전자 변형의 형태는?

① *TP53* mutation
② *BRAF* mutation
③ *KRAS* mutation
④ *EGFR* mutation
⑤ *FGFR* mutation

**37.** 25세 여성이 발열, 관절통, 얼굴에 홍반성 발진, 그리고 거품뇨를 주소로 병원에 왔다. 혈액 검사상 빈혈과 혈소판 감소, ANA 양성, anti-dsDNA 항체 양성, 낮은 C3, C4 수치가 확인되었다. 신장 생검에서는 모세혈관벽이 두꺼워진 wire loop 병변이 관찰되며, 면역형광검사에서는 IgG, IgA, IgM, C3, C1q의 full-house 패턴이 보였다. 진단은?

① IgA nephropathy
② Membranous nephropathy
③ ANCA-associated vasculitis
④ Systemic lupus erythematosus
⑤ Post-infectious glomerulonephritis

**38.** 32세 여자가 오른쪽 유방에 만져지는 종괴가 있어 병원에 왔다. 유방 초음파 검사에서 경계가 명확한 종양이 확인되었고, 수술적 절제를 시행하였다. 병리학적 검사 상 조직 소견이 사진**(사진 24)**과 같았다. 진단은?

① Adenosis
② Adenoma
③ Fibroadenoma
④ Intraductal papilloma
⑤ Ductal carcinoma in situ

**39.** 30세 여자가 건강검진에서 시행한 유방 X선 촬영 및 초음파 검사에서 종괴가 발견되어 해당 부위에서 생검을 시행하였다. 생검 조직의 현미경 사진**(사진 25-1)** 및 E-cadherin 항체에 대한 면역조직화학염색 사진**(사진 25-2)**이다. 진단은?

① 관내유두종 (intraductal papilloma)
② 관상피내암종 (ductal carcinoma in situ)
③ 소엽상피내암종 (lobular carcinoma in situ)
④ 보통형관상피증식 (usual ductal hyperplasia)
⑤ 비정형관상피증식 (atypical ductal hyperplasia)

**40.** 45세 여자 환자가 유방에 종물이 만져져서 병원에 내원하여 시행한 생검 조직 소견 상 다음 사진과 같은 조직 소견**(사진 26-1)** 및 에스트로겐 수용체**(사진 26-2)**, 프로게스테론 수용체**(사진 26-3)**, 그리고 HER-2**(사진 26-4)** 면역조직화학염색결과를 보였다. 수술 전 선행 약물 치료 약제에 포함되어야 할 약제는?

① olaparib
② fulvestrant
③ trastuzumab
④ atezolizumab
⑤ pembrolizumab

**41.** 65세 남성이 최근 점차 심해지는 부종으로 병원에 왔다. 환자는 3년 전 2형 당뇨로 진단되었다고 하며 당뇨 망막병증은 없다. 검사 결과 단백뇨 및 혈청 전기영동에서 단세포군감마글로불린병증(monoclonal gammopathy)이 관찰된다. 신장 생검의 조직학적 소견**(사진 27-1)**과 Congo-red 염색 결과**(사진 27-2)**이다. 면역형광염색 결과는 모두 음성이다. 진단은?

① amyloidosis
② Alport`s syndrome
③ diabetic nephropathy
④ thrombotic microangiopathy
⑤ focal segmental glomerulosclerosis

**42.** 42세 여자가 상행결장암으로 진단받았다. 3년 전에는 자궁내막암을 진단받은 병력이 있다. 환자의 아버지는 대장암, 고모는 위암으로 진단받은 가족력이 있다. 수술로 제거한 상행결장 종양의 현미경 소견**(사진 28)**이다. 환자의 종양세포 및 비종양세포에서 공통적으로 돌연변이가 발견되는 유전자로 적절한 것은?

① APC
② MEN1
③ MSH2
④ STK11
⑤ BRCA1

**43.** 26세 여자가 수개월 전부터 골반부위에 통증이 있어 병원에 왔다. 복부 초음파검사에서 오른쪽 난소에 낭성 종괴가 관찰되었고, 절제된 종양의 육안 소견**(사진 29-1)**과 현미경 소견**(사진 29-2)**이다. 진단은?

① 성숙기형종
② 양성혼합종
③ 자궁내막증
④ 점액성낭샘종
⑤ 장액성낭샘종

**44.** 68세 남성이 발열, 저혈압, 의식저하로 응급실에 왔다. 활력징후는 체온 39.1 ℃, 심박수 124회/분, 혈압 78/40 mmHg, 호흡수 24회/분이었다. 피부는 따뜻하고 홍조가 있으며, 중심 정맥압은 낮고 소변량은 감소되어 있었다. 이 환자가 보이는 증상의 병태생리학적 기전은?

① 대사산물 축적으로 인한 산증
② 심근 허혈로 인한 펌프 기능 저하
③ 급성 혈액손실로 인한 전부하 감소
④ 심장 압전으로 인한 심실 충만 장애
⑤ 전신 염증 반응으로 인한 혈관 확장 및 투과성 증가

**45.** 65세 남자가 혈뇨로 병원에 왔다. 소변 세포검사에서 비정형 세포(atypical urothelial cell)가 관찰되었다. 추가 평가를 위해 시행한 방광경 검사**(사진 30-1)**와 조직 생검의 현미경 소견**(사진 30-2)**이다. 가장 가능성 높은 진단은?

① Metaplasia
② Hyperplasia
③ Carcinoma in situ
④ Invasive carcinoma
⑤ Low grade dysplasia

**46.** 30세 여자가 7일 전부터 생식기가 가렵고 화끈거리며 질분비물이 많아졌다고 병원에 왔다. 질경검사에서 질벽은 충혈되어 있고 우유색 분비물이 많다. 질분비물펴바른표본 염색결과**(사진 31)**이다. 치료는?

① 알벤다졸
② 이버멕틴
③ 클로로퀸
④ 프라지콴텔
⑤ 메트로니다졸

**47.** 65세 남자가 2일 전부터 시작된 하루 10회 이상의 설사로 병원에 왔다. 대장암으로 진단받고 항암치료를 받고 있다고 한다. 신체검사에서 탈수 소견, 복부 팽만, 장음 증가가 있다. 설사변의 변형항산성염색 결과**(사진 32)**이다. 진단은?

① 람블편모충증
② 이질아메바증
③ 톡소포자충증
④ 사람등포자충증
⑤ 작은와포자충증

**48.** 60세 남자가 사타구니 부위에 덩이가 있다고 병원에 왔다. 덩이는 2개월 전부터 만져졌고 위치가 조금씩 이동했다고 한다. 덩이는 3 cm 크기고 압통은 없다. 덩이 제거 수술에서 길이가 10 cm인 벌레**(사진 33)**를 적출하였다. 진단은?

① 고충증
② 포충증
③ 유구낭미충증
④ 유극악구충증
⑤ 회선사상충증

**49.** 5세 여아가 항문이 가렵고 자다가 자주 깬다고 병원에 왔다. 요충증이 예상된다면 최적의 검사법은?

① 대변검사
② 혈청검사
③ 피부반응검사
④ 대장내시경검사
⑤ 항문주위도말검사

**50.** 물속에 있던 꼬리유충이 노출된 피부를 뚫고 침입한 후 혈관에서 성충으로 성장하는 기생충 질환이다. 감염 부위에 만성염증을 유발하는 대표적인 열대 질환이다. 이 질환의 지역적 분포 현황을 나타낸 지도**(사진 34)**이다. 붉은색 계통으로 표시된 지역이 유행 지역이고 붉은색이 진할수록 유병률이 높은 지역이다. 기생충은?

① 사상충
② 말라리아
③ 주혈흡충
④ 파동편모충
⑤ 리슈만편모충

**51.** 27세 남자가 우상복부 통증으로 병원에 왔다. 3개월 전부터 소화도 잘 안 되고 가끔 설사를 했다고 한다. 평소 주말마다 전국을 돌며 강에서 낚시를 했고 잡은 생선을 회로 즐겨 먹었다고 한다. 혈액검사와 대변검사 결과**(사진 35)**이다. 진단은?

| |
|---|
| 직접빌리루빈 2.5 mg/dL (참고치, 0-0.4)<br>아스파트산아미노기전달효소 110 U/L (참고치, 0-40)<br>알라닌아미노기전달효소 127 U/L (참고치, 0-40) |

① 회충증
② 간흡충증
③ 간모세선충증
④ 광절열두조충증
⑤ 요코가와흡충증

**52.** 70세 남자가 3일 전부터 배가 아프고 설사가 심하게 나서 병원에 왔다. 6개월 전 콩팥을 이식받은 후 면역억제제를 계속 복용하고 있다고 한다. 혈액검사 결과 호산구가 11 %로 증가되어 있고 대변검사에서 유충**(사진 36)**이 발견되었다. 진단은?

① 편충증
② 회충증
③ 분선충증
④ 고래회충증
⑤ 장모세선충

**53.** 25세 여자가 5일 전부터 오른쪽 눈이 찌르는 것처럼 아프고 시야가 흐리다고 병원에 왔다. 7년 전부터 콘택트렌즈를 상시 착용하였고 간혹 수돗물을 이용하여 렌즈를 보관하고 세척하였으며, 인근 하천에서 물놀이를 즐겨했다고 한다. 세극등현미경검사 결과와 각막스왑검체 배양검사 결과**(사진 37)**이다. 진단은?

| |
|---|
| - 우안 각막: 중심부 상피 결손, 상피 하층의 경미한 혼탁<br>- 홍채 반사 (+) |

① 동양안충증
② 가시아메바증
③ 로아사상충증
④ 유극악구충증
⑤ 회선사상충증

**54.** 51세 여자 환자가 3일 전부터 열이 나고 온몸이 쑤시고 아파서 병원에 왔다. 2주 전에 야생멧돼지 육회를 먹었다고 한다. 신체검사에서 눈 주위에 부종이 관찰되었다. 혈압 130/70 mmHg, 맥박 78회/분, 호흡 15회/분, 체온 37.5 ℃이다. 혈액검사 결과이다. 압통이 있는 근육에서 시행한 생검 결과**(사진 38)**이다. 진단은?

| |
|---|
| 백혈구 9,500/$mm^3$<br>호산구 15 % (참고치, 1-5)<br>크레아틴인산화효소 315 U/L (참고치, 20-200)<br>젖산탈수소효소 350 U/L (참고치, 115-220) |

① 포충증
② 사상충증
③ 선모충증
④ 유구낭미충증
⑤ 톡소포자충증

**55.** 51세 남자가 대변에서 움직이는 벌레가 발견되어 병원에 왔다. 평소에 별다른 증상은 없었고 송어회를 즐겨 먹었다고 한다. 마디로 구성된 약 15 cm 크기의 벌레**(사진 39-1)**를 압평염색한 결과**(사진 39-2)**이다. 기생충은?

① 단방조충
② 무구조충
③ 왜소조충
④ 유구조충
⑤ 광절열두조충

**56.** 65세 남자가 1일 전 항문 주위에서 발견한 길이 약 3 cm의 납작한 벌레를 가지고 병원에 왔다. 처음 발견했을 때는 살아서 꿈틀거렸다고 한다. 평소 집 근처의 도축장에서 돼지의 간과 내장을 구입하여 날로 먹는 것을 즐겨왔다고 한다. 신체검사에서 특이소견은 없다. 벌레의 슬라이드 압평염색**(사진 40-1)**과 대변검사 결과**(사진 40-2)**이다. 진단은?

① 포충증
② 개조충증
③ 왜소조충증
④ 아시아조충증
⑤ 광절열두조충증

**57.** 43세 남자가 7일 전부터 머리가 아프고 열이 난다고 병원에 왔다. 2주 전 등산을 하다가 벌레에 물린 자리에 딱지**(사진 41)**가 생겼다고 한다. 혈압 130/80 mmHg, 맥박 70회/분, 호흡 16회/분, 체온 37.8 ℃이다. 혈액검사 결과이다. 매개체는?

| |
|---|
| 백혈구 7,470/$mm^3$ |
| 혈색소 13.1 g/dl (참고치, 13-16) |
| 적혈구용적률 37 % (참고치, 38-52) |
| 혈소판 159,000/$mm^3$ (참고치, 150,000-400,000) |
| 아스파트산아미노기전달효소 58 U/L (참고치, 0-40) |
| 알라닌아미노기전달효소 38 U/L (참고치, 0-40) |
| 젖산탈수소효소 265 U/L (참고치, 100-250) |
| 오리엔티아쓰쓰가무시 IgG (+), IgM (+) |

① 옴진드기
② 참진드기
③ 털진드기
④ 공주진드기
⑤ 털집진드기

**58.** 34세 남자가 2개월 전부터 미열이 있고 왼쪽 발에 보행불편감이 있어 병원에 왔다. 6개월 전부터 자주 피로하고 열이 나서 해열제를 자주 복용하였다고 한다. 5년 동안 인도네시아 농촌지역에서 선교사로 지내다 1개월 전 귀국했다. 신체검사에서 발등과 발목에 부종이 보였고 피부는 거칠었다. 림프사상충증이 예상되어 미세사상충을 검출하려면 채혈하기에 가장 적절한 시간대는?

① 오전 5시 ~ 오전 8시
② 오전 9시 ~ 오후 12시
③ 오후 1시 ~ 오후 4시
④ 오후 6시 ~ 오후 9시
⑤ 오후 11시 ~ 오전 2시

**59.** 67세 여자가 2일간 지속된 설사와 복통으로 병원에 왔다. 10일 전 섬진강 유역에서 은어회를 먹었다고 한다. 대변검사 결과**(사진 42)**이다. 진단은?

① 간질증
② 간흡충증
③ 유구조충증
④ 주혈흡충증
⑤ 요코가와흡충증

**60.** 52세 남자가 춥고 열이 나며 온몸이 쑤시고 아프다고 병원에 왔다. 파주시에 거주하며 해외여행 경험은 없다고 한다. 2일 전에도 비슷한 증상이 있었으나 나아졌다고 한다. 혈압 130/75 mmHg, 맥박 87회/분, 호흡 20회/분, 체온 38.9 ℃이다. 말초혈액펴바른검사 결과**(사진 43)**이다. 기생충은?

① 난형열원충
② 사일열원충
③ 삼일열원충
④ 열대열원충
⑤ 바베스열원충

**4교시 종료**