5 교시

감독관확인

2025년도
기초의학종합평가 문제지

응시번호		성명	

본 시험은 각 문제에서 가장 적합한 답 하나만 선택하는 최선답형 시험입니다.

응시자는 시험 종료 후 문제지를 가지고 갈 수 있습니다.
문항 내용의 무단 복제, 전재 및 재배포를 금지합니다.
본 문제의 저작권은 한국의과대학·의학전문대학원협회(KAMC)에 있으며 상업적 목적으로 사용하는 경우 「저작권법」 위반으로 민·형사상 처분을 받을 수 있습니다.

KAMC 의학교육평가사업단
KAMC Medical Education Assessment Corporation

답안지 작성 시 유의사항

1) "대학코드", "학번", "교시"를 잘못 마킹할 경우 0점 처리될 수 있으니 답안지 제출 전 확인바랍니다.

2) OMR카드에 **정답마킹 이외의 흔적은 수정테이프로 지우는 것을 권장**합니다.
특히, 답안에 펜의 종류와 상관없이 예비마킹을 한 경우는 전산 채점과정에서 **중복 마킹으로 인식되어 오답**처리 됩니다.
※ 수정테이프를 사용하여 답을 수정한 경우 반드시 손으로 눌러서 떨어지지 않게 하며 불완전한 수정처리로 발생하는 책임은 응시자에게 있음을 알려드립니다.

3) OMR카드는 구기거나 이물질로 더럽혀질 경우 인식되지 않을 수 있습니다.

4) 아래 안 좋은 마킹 예시의 경우 오답 처리 될 수 있습니다.

좋은 마킹 예시		검은사인펜으로 원 안을 가급적 많이 채워주세요.
안 좋은 마킹 예시	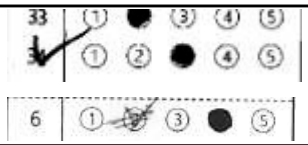	다른 펜으로 체크한 사항은 중복 마킹으로 인식되니 수정테이프를 이용하여 삭제바랍니다.
		원 안에 빈 공간이 많은 경우 인식률이 낮으며 오답 처리될 수 있습니다.
		연필로 마킹하는 경우 인식률이 낮으며 오답 처리될 수 있습니다.
		원 밖까지 과도하게 마킹하는 경우 옆 번호까지 마킹한 것으로 인식될 수 있으니 주의바랍니다.

※ 각 문제에 대해 가장 적합한 답을 하나만 고르시오.

1. 인플루엔자바이러스는 분절된 RNA 유전체와 외피를 보유하고 있다. 표면 당단백질인 hemagglutinin (HA)과 neuraminidase (NA) 유전자에 점진적으로 돌연변이가 축적되면 기존 백신으로 유도된 면역반응을 회피할 수 있다. 이러한 인플루엔자바이러스의 항원성 변화를 무엇이라고 하는가?

① 항원 전환
② 항원 소변이
③ 항원 대변이
④ 항체 유도 억제
⑤ 항원 유전형 변환

2. 2009년 인플루엔자 A 바이러스(influenza A virus, H1N1pdm09) 범유행(pandemic)이 발생하는 동안, 리노바이러스(rhinovirus) 가을 유행(epidemic)이 발생한 몇몇 유럽 국가에서는 인플루엔자 A 바이러스 감염환자가 현저히 감소했다. 이러한 현상은 다른 바이러스가 한 세포에 동시에 감염되기 어려운 현상이 기저 원인이라는 주장이 있다. 이러한 현상은?

① 간섭(interference)
② 재편성(reassortment)
③ 재조합(recombination)
④ 보완(complementation)
⑤ 유전자 삭제(genetic deletion)

3. 22세 여성이 새우를 먹은 직후 전신 두드러기, 호흡곤란, 혈압 저하를 보여 응급실에 왔다. 과거에도 새우 섭취 시 경미한 가려움과 발진이 있었으며, 이번에는 증상이 급격히 진행되었다. 이 환자에게서 발생한 면역반응은?

① I형 과민반응 – IgE 매개
② II형 과민반응 – 항체 매개 세포독성
③ III형 과민반응 – 면역복합체 매개
④ IV형 과민반응 – 지연형 T세포 반응
⑤ I형과 III형의 복합적 과민성반응

4. 70세의 남성이 갑작스런 고열, 기침, 흉통 및 호흡곤란으로 병원에 왔다. 검사 결과는 아래와 같다. 이 환자에게서 분리된 세균은?

흉부 X-ray상에서 경계가 뚜렷한 엽성 폐렴의 소견이 보였다. 객담에서 그람양성의 알균이 검출되었다. 혈액우무배지에서 알파용혈을 보였다. Catalase 음성이며 optochin에 감수성을 나타냈다.

① *Bacillus* spp.
② *Klebsiella* spp.
③ *Neisseria* spp.
④ *Streptococcus* spp.
⑤ *Staphylococcus* spp.

5. SARS-CoV-2 바이러스는 표면돌기당단백질(spike protein)을 이용하여 숙주세포의 수용체에 결합한다. 해당 과정은 바이러스의 생활사에서 어느 단계인가?

① 성숙(maturation)
② 부착(attachment)
③ 투과(penetration)
④ 생합성(synthesis)
⑤ 탈외피(uncoating)

6. 52세 남자가 소화가 안 된다고 병원에 왔다. 식도위내시경 검사 사진**(사진 1)**이다. 위염을 동반한 저등급 점막연관림프조직 림프종을 진단받았다. 분리된 세균은 신속요소분해검사상 양성이었다. 그람염색 결과 원인 병원체는?

① 양성 알균
② 음성 알균
③ 양성 막대균
④ 음성 막대균
⑤ 양성 나선균

7. 50세 여자 환자가 비정상적인 질출혈로 내원하였다. 출혈은 월경주기와 관련 없이 나타났으며, 부인과 검사 결과 자궁경부에서 약 2 cm의 종괴가 확인되어 조직검사를 수행하였다. 병리조직검사 결과 편평상피세포암(squamous cell carcinoma)으로 진단되었다. 이 환자의 암 발생과 관계가 깊은 바이러스는?

① Adenovirus
② Vaccinia virus
③ Cytomegalovirus
④ Human papillomavirus
⑤ Human immunodeficiency virus

8. 23세 남자 군인에게서 오한, 두통, 근육통이 갑자기 나타났고, 3일 후에 전신 피부 및 눈 흰자위에 출혈이 생겼다. 일주일 후 혼수상태에 빠져 응급실에 실려 왔다. 3주 전 대민봉사로 추수를 며칠간 도왔다고 한다. 청색증과 저혈압이 관찰되었으나, 진드기에 물린 상처는 보이지 않았다. 검사 결과는 다음과 같다. 이 질환의 감염경로는?

요단백 ++ 신사구체여과율 15 mL/분 (참고치, ≥60) 혈청크레아티닌 7.0 mg/dL (참고치, ≤1.5) 혈액요소질소 80 mg/dL (참고치, 6~20)

① 모기
② 수혈
③ 성행위
④ 오염된 물 섭취
⑤ 들쥐 배설물 흡입

9. 46세 남자가 야외 활동 중 손등이 가시덤불에 긁혔다. 상처 부위에 농이 생겼으며 농이 팔 전체로 점점 퍼져 병원에 왔다. 농은 상처가 있는 팔의 피하 림프관을 따라 퍼지는 것으로 보였고 통증은 없었다. 결절성 병변도 관찰되었으나 발열은 없었다. 농과 조직에서 균 배양을 실시하였는데, 37 ℃에서는 시가 담배 모양의 효모균으로, 실온에서는 균사 형태 진균으로 자라는 두형태(dimorphic) 곰팡이였다. 원인체는?

① *Candida albicans*
② *Sporothrix schenckii*
③ *Coccidioides immitis*
④ *Aspergillus fumigatus*
⑤ *Cryptococcus neoformans*

10. 세균의 독소 유전자나 항생제 내성 유전자는 박테리오파지에 의해 다른 세균으로 수평적 유전자 이동(horizontal gene transfer)이 되기도 한다. 이러한 유전자 전달과정은?

① 접합(Conjugation)
② 핵산전달(Transfection)
③ 형질도입(Transduction)
④ 형질전환(Transformation)
⑤ 유전자변이(Genetic variation)

11. 40세 남자가 외상 때문에 병원에 입원하여 수술한 지 1주일 후, 심한 통증과 함께 근육부위에 괴사가 일어나고, 괴사된 조직 내에서 가스가 검출되었다. 병변 부위에서 채취한 가검물을 영양우무배지에서 배양한 결과 세균이 자라지 않았으나 thioglycollate 액체배지의 바닥 부분에 세균이 배양되었다**(사진 2)**. 원인 병원체는?

① *Bacillus anthracis*
② *Klebsiella pneumoniae*
③ *Staphylococcus aureus*
④ *Clostridium perfringens*
⑤ *Streptococcus pyogenes*

12. 65세의 남성이 낙상사고로 다리를 다쳐 장기간 중환자실에 입원하고 있다. 거동이 불편하여 소변 배출을 위해 요도 카테터를 삽입하고 있다. 며칠 전부터 배뇨 시 통증이 있고 소변에 피가 섞여 나왔다. 환자의 소변 검체에서 그람 양성 쌍알균이 관찰되었고 이 균을 혈액우무배지에 배양한 결과 비용혈 소견이 관찰되었다. 균은 optochin에 내성이 있었고 담즙 저항성을 보였다. 항균제 daptomycin으로 치료하여 증상이 호전되었다. 원인 병원체는?

① *Escherichia coli*
② *Enterococcus faecalis*
③ *Neisseria gonorrhoeae*
④ *Staphylococcus aureus*
⑤ *Streptococcus pneumoniae*

13. 49세 여성이 복통, 설사, 약한 발열 증세로 병원에 왔다. 환자는 양계장에서 일하는 근로자로, 매일 아침 닭이 낳은 계란을 익히지 않고 먹었다고 한다. 감염병이 의심되어 환자의 대변 검체를 채취하여 맥콩키우무배지에 배양한 결과 무색의 집락이 관찰되었다. 예측되는 질환은?

① 큐열
② 살모넬라증
③ 브루셀라증
④ 대장균 식중독
⑤ 황색포도알균 식중독

14. 20세의 대학생이 입술 주위의 심한 수포로 동네 내과에 내원하였다. 원인체는 환자 체내의 삼차신경절에서 평생 잠복할 것으로 추정된다. 잠복의 정의에 대한 설명으로 맞는 것은?

진찰 결과 수포는 구강 점막과 혀에서도 관찰되었으며 항바이러스제를 투여한 결과 며칠 후 증상은 소실되었다.

① 원인체의 외피가 신경세포에 존재한다.
② 원인체의 RNA가 신경세포에 존재한다.
③ 원인체의 DNA가 신경세포에 존재한다.
④ 원인체의 비리온이 신경세포에 존재한다.
⑤ 원인체의 캡시드가 신경세포에 존재한다.

15. 사진**(사진 3)**은 일차감염에서 바이러스에 의한 병리 증상을 일으킨 후에 잠복하다가 때때로 숙주의 면역상태에 따라 재활성화되어 바이러스 생성과 병리 증상이 다시 나타나는 만성바이러스의 감염양상을 나타낸다. 이러한 감염양상이 특징적인 바이러스는?

① Rotavirus
② Adenovirus
③ Influenza virus
④ Human cytomegalovirus
⑤ Human immunodeficiency virus

16. 6세 남아가 고열과 입안 통증으로 병원에 왔다. 입안 점막에서 수포성 궤양이 관찰되고, 손과 발에 홍반성 발진이 동반되었다. 원인 바이러스는 RNA 바이러스이며 산안정성(acid-stable)을 보인다. 분변-경구(fecal-oral) 경로로 주로 전파되는 이 바이러스는?

① Poliovirus
② Coronavirus
③ Influenza virus
④ Coxsackievirus
⑤ Varicella-zoster virus

17. 40대 남성이 1개월 전부터 피로감, 식욕 부진, 체중 감소, 기침, 야간 발한 및 간헐적인 객혈 증상을 보여 병원을 방문하였다. 흉부 X-ray에서 상엽 침범이 관찰되었으며, 객담을 Ziehl-Neelsen 염색한 결과는 사진**(사진 4)**과 같다. 이 환자에게 추가적으로 수행할 면역학적 검사로 가장 적절한 것은?

① 피부내 비만세포검사
② 자가혈청 피부반응검사
③ 의심항원 피부접촉검사
④ 피부내 T 세포 침윤검사
⑤ 투베르쿨린 피부반응검사

18. 50세 남자가 2일 전부터 쌀뜨물과 같은 설사를 하여 병원에 왔다. 동남아 여행을 마치고 귀국한 다음 날부터 설사가 시작되었다고 한다. 대변 검체의 염색 사진**(사진 5)**이다. 이 균에 의한 설사 기전은?

① EF-1 억제
② EF-2 억제
③ cAMP 생산
④ VAMP 분해
⑤ SNARE 분해

19. 7세의 남아가 발열, 복통, 설사 증세로 병원에 왔다. 환자는 가족과 함께 1주일 전에 북유럽 지역을 여행하였고 현지의 농장을 방문하여 생우유를 마셨다고 한다. 냉장보관한 환자의 대변 검체에서 다수의 그람음성막대균이 배양되었다. 이와 같은 증상을 유발하는 병원체와 독소가 옳게 묶인 것은?

① *Shigella dysenteriae* - Shiga toxin
② *Staphylococcus aureus* - enterotoxin
③ *Escherichia coli* - heat-labile enterotoxin
④ *Helicobacter pylori* - vacuolating cytotoxin A
⑤ *Yersinia enterocolitica* - heat-stable enterotoxin

20. 마이코박테륨, 노카르디아 같은 세균의 동정은 그람염색보다 항산성염색이 유용하다. 항산성염색을 가능하게 하는 세균 구조물은?

① 세포질내 리보솜
② 세포벽의 지방산
③ 세포 주위의 협막
④ 세포막의 지질다당질
⑤ 세포벽의 펩티도글리칸

21. 이 바이러스는 구강 상피세포 및 B 세포를 감염시켜 비정상적인 T 세포 활성화를 유도하여 감염성단핵구증(infectious mononucleosis)을 일으킬 수 있다. 버킷림프종(Burkitt`s lymphoma), 코인두암종(nasopharyngeal carcinoma) 등 암 발생과도 관련되는 이 바이러스는?

① Adenovirus
② Epstein-Barr virus
③ Human papillomavirus
④ Human T-cell leukemia virus
⑤ Kaposi's sarcoma-associated herpesvirus

22. 이 바이러스는 여름철 작은빨간집모기에 의해 전파된다. 돼지는 혈중 바이러스 농도가 높게 유지되어 바이러스 전파에 중요한 증폭숙주이나 사람은 낮은 바이러스 증식으로 인해 전파에는 기여하지 못하는 종말숙주(dead-end host)이다. 이러한 역학적 특징이 있는 바이러스는?

① Dengue virus
② West Nile virus
③ Yellow fever virus
④ Chikungunya virus
⑤ Japanese encephalitis virus

23. 간염을 유발하는 바이러스 중 RNA 유전체를 가지며, 분변-경구 경로(fecal-oral route)로 전파되는 바이러스는?

① Hepatitis A virus
② Hepatitis B virus
③ Hepatitis C virus
④ Hepatitis D virus
⑤ Hepatitis G virus

24. 바이러스 중 영유아에게서 하부 호흡기 감염의 가장 흔한 원인체이며 음성 단일가닥 RNA 유전체가 있고 세포배양 시 합포체를 형성하는 특징을 보이는 것은?

① Echovirus
② Rhinovirus
③ Coronavirus
④ Measles virus
⑤ Respiratory syncytial virus

25. 신종 감염병은 이전에 보고된 적이 없는 새로운 병원체에 의한 질환이며, 재출현 감염병은 과거에 문제가 되었던 병원체가 새로운 특성으로 재등장하는 질환이다. 다음 중 신종 감염병은?

① 홍역
② A형 간염
③ 말라리아
④ 코로나바이러스병-19
⑤ 장출혈성대장균감염증

26. 항원제시 과정에서 transporter associated with antigen processing(TAP)은 세포질 항원을 소포체로 운반하여 MHC class I에 결합시킨다. TAP이 기능하지 않을 경우 나타나는 주요 결과는?

① B세포 분화 억제
② $CD4^+$ T세포 수 감소
③ 조절T세포 활성화 증가
④ $CD8^+$ T세포 항원 인식 감소
⑤ MHC class II 항원 제시 증가

27. 24세 남자가 5일 전부터 왼쪽 발가락 사이에 발적과 작은 수포가 생겨, 병원에서 처방받은 국소 스테로이드, 겐타마이신의 혼합연고를 사용하였으나 증세가 악화되어 병원에 다시 왔다. 피부찰과표본의 KOH 용액 처리 후 현미경에서 관찰될 수 있는 것은?

① 자낭포자(ascospore)
② 접합포자(zygospore)
③ 담자포자(basidiospore)
④ 별모양포자(staurospore)
⑤ 실모양 균사(thread-like hyphae)

28. 4세 남자 아이가 고열, 기침, 콧물, 결막충혈 증상으로 병원에 왔다. 증상은 3일 전부터 시작되었으며, 어제부터 입안 점막에서 작은 흰색 반점이 관찰되었다. 현재는 얼굴에서 시작된 발진이 전신으로 확산되어 있다. 보호자에 따르면, 환자는 생후 1년 이내에 백신 기본 접종을 받지 않았다. 이와 같은 증세를 유발한 병원체는?

① Adenovirus
② Rubella virus
③ Measles virus
④ Parainfluenza virus
⑤ Varicella-zoster virus

29. 대장균의 *lac* 오페론은 동일한 프로모터(P)로부터 *lacZ, lacY, lacA* 유전자가 하나의 polycistronic mRNA로 전사된다. 다음 중 *lacZ* 발현이 최대치인 경우는?

① 포도당(glucose): 있음, 젖당(lactose): 있음
② 포도당(glucose): 있음, 젖당(lactose): 없음
③ 포도당(glucose): 없음, 젖당(lactose): 있음
④ 포도당(glucose): 없음, 젖당(lactose): 없음
⑤ 포도당(glucose): 있음, 알로락토스(allolactose): 있음

30. 한 연구팀이 폐암 환자의 종양조직에서 면역세포 침윤을 분석한 결과, $CD8^+$ T세포의 활성이 억제되어 있고, PD-L1이 종양세포 표면에 고도로 발현되어 있음을 확인하였다. 이 상황에서 사용 가능한 면역치료와 치료 기제가 옳게 묶인 것는?

① IL-10 투여 - NK세포 활성 억제
② 종양세포의 MHC class I 제거 - T세포 인식 회피
③ 보체 단백질 주입 - 종양세포에 대한 용해반응 유도
④ 종양항원에 대한 항체 주입 - 항체의존세포매개세포독성(ADCC) 유도
⑤ 면역관문 억제제(anti-PD-1 또는 anti-PD-L1 항체) 투여 - T세포 활성 회복

31. 8세 소아 환자가 바이러스 감염 후 감염세포의 MHC class I 발현이 감소되어 면역반응이 약하게 나타나는 것이 확인되었다. 환자의 감염세포 제거에 가장 주된 역할을 하는 세포는?

① B세포
② NK세포
③ 대식세포
④ $CD4^+$ T세포
⑤ $CD8^+$ T세포

32. 55세 남성이 1주 전부터 마른기침과 근육통, 두통, 전신 쇠약감, 위장관 장애 등을 보여 내원하였다. 최근 가습기를 사용하기 시작하였고, 부인 또한 비슷한 증상을 보인다고 한다. 흉부 X-선 검사에서 폐렴 소견을 보였다. 가래와 기관지흡인물 배양검사 결과 활성탄효모추출완충배지(buffered charcoal yeast extract, BCYE)에서 3일째 집락이 관찰되었고 가늘고 다양한 형태의 그람음성막대균이 확인되었다. 원인균은?

① *Bordetella pertussis*
② *Klebsiella pneumoniae*
③ *Legionella pneumophila*
④ *Haemophilus influenzae*
⑤ *Streptococcus pneumoniae*

33. 수두-대상포진 바이러스(varicella-zoster virus)는 주로 호흡기를 통해 어린이에게 처음 감염되며, 체내의 림프절, 간, 비장 등에서 증식한 후 혈류를 통해 피부에 수포성 발진을 일으킨다. 이후 바이러스가 신경절에 잠복해 있다가 재활성화하여 피부에 발진을 나타내기도 한다. 이러한 대상포진은 백신으로 예방이 가능하다. 권장되는 접종군은?

① 임산부
② 건강한 어린이
③ 건강한 20대 성인
④ 50세 이상의 성인
⑤ 천식 증상을 가진 20대 성인

34. 60세 남성이 발열, 기침, 호흡곤란 증상을 호소하며 병원에 왔다. 폐렴 소견과 신장 기능 저하가 확인되었다. 최근 해외 여행 중 낙타 타기 체험프로그램에 참여했다고 한다. 환자는 특별한 기저 질환은 없었다. 이 환자의 질환 원인으로 가능성이 높은 병원체는?

① Dengue virus
② West Nile virus (WNV)
③ Respiratory Syncytial Virus (RSV)
④ Middle East Respiratory Syndrome Coronavirus (MERS-CoV)
⑤ Severe Fever with Thrombocytopenia Syndrome virus (SFTSV)

35. 김밥을 먹은 지 4시간 후부터 심한 구토와 복부경련, 복통, 설사 등의 증상이 발생하였다. 김밥 시료의 세균배양을 통하여 그람양성알균이 검출되었다. 원인 병원체의 병원성 인자는?

① 아포
② 협막
③ 용혈소
④ 장독소
⑤ 발열외독소

5교시 종료