1 교시

감독관확인

2023년도
기초의학종합평가 문제지

응시번호		성명	

본 시험은 각 문제에서 가장 적합한 답 하나만 선택하는 최선답형 시험입니다.

응시자는 시험 종료 후 문제지를 가지고 갈 수 있습니다.
문항 내용의 무단 복제, 전재 및 재배포를 금지합니다.
본 문제의 저작권은 한국의과대학·의학전문대학원협회(KAMC)에 있으며 상업적 목적으로 사용하는 경우 「저작권법」 위반으로 민·형사상 처분을 받을 수 있습니다.

KAMC 의학교육평가사업단
KAMC Medical Education Assessment Corporation

답안지 작성 시 유의사항

1) "대학코드", "학번", "교시"를 잘못 마킹할 경우 0점 처리될 수 있으니 답안지 제출 전 확인바랍니다.

2) OMR카드에 **정답마킹 이외의 흔적은 수정테이프로 지우는 것을 권장**합니다.
특히, 답안에 펜의 종류와 상관없이 예비마킹을 한 경우는 전산 채점과정에서 **중복 마킹으로 인식되어 오답**처리 됩니다.
※ 수정테이프를 사용하여 답을 수정한 경우 반드시 손으로 눌러서 떨어지지 않게 하며 불완전한 수정처리로 발생하는 책임은 응시자에게 있음을 알려드립니다.

3) OMR카드는 구기거나 이물질로 더럽혀질 경우 인식되지 않을 수 있습니다.

4) 아래 안 좋은 마킹 예시의 경우 오답 처리 될 수 있습니다.

좋은 마킹 예시		검은사인펜으로 원 안을 가급적 많이 채워주세요.
안 좋은 마킹 예시	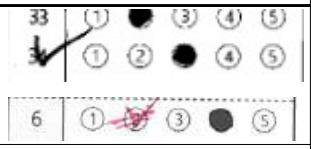	다른 펜으로 체크한 사항은 중복 마킹으로 인식되니 수정테이프를 이용하여 삭제바랍니다.
		원 안에 빈 공간이 많은 경우 인식률이 낮으며 오답 처리될 수 있습니다.
		연필로 마킹하는 경우 인식률이 낮으며 오답 처리될 수 있습니다.
		원 밖까지 과도하게 마킹하는 경우 옆 번호까지 마킹한 것으로 인식될 수 있으니 주의바랍니다.

※ 각 문제에 대해 가장 적합한 답을 하나만 고르시오.

1. 52세 여자가 입안이 마른다며 병원에 왔다. 입안 그림**(사진1)**에서 화살표가 가리키는 부위로 열리는 구조물의 기능 저하가 원인이었다. 해당하는 구조물은?
① 혀편도(lingual tonsil)
② 귀밑샘(parotid gland)
③ 혀밑샘(sublingual gland)
④ 목구멍편도(palatine tonsil)
⑤ 턱밑샘(submandibular gland)

2. 사진**(사진2)**에서 촉각소체(Meissner's corpuscle)가 위치하는 곳은?
① 가
② 나
③ 다
④ 라
⑤ 마

3. 신생아에게 허리천자로 뇌척수액검사를 시행할 때, 손상받지 않도록 가장 주의해야 할 구조물은?
① 말총(cauda equina)
② 종말끈(filum terminale)
③ 척수원뿔(conus medullaris)
④ 척수신경절(spinal ganglion)
⑤ 허리척수신경(lumbar spinal nerve)

4. 전립샘(prostatic gland)을 지나는 요도(urethra) 뒷벽의 그림**(사진3)**이다. 사정관(ejaculatory duct)이 열리는 부위는?
① A
② B
③ C
④ D
⑤ E

5. 6개월 남자아이가 뇌수막염을 심하게 앓은 후에 자주 토해서 병원에 왔다. 뇌 영상 검사 결과 모든 뇌실과 거미막밑공간(subarachnoid space)이 커져 있었다. 검사 결과 뇌척수액 배출의 장애가 원인이었다. 뇌실계통의 변화와 관계된 구조물은?
① 맥락얼기(choroid plexus)
② 정중구멍(median aperture)
③ 거미막과립(arachnoid granulation)
④ 뇌실사이구멍(interventricular foramen)
⑤ 중간뇌수도관(mesencephalic aqueduct)

6. 허파꽈리(alveolus)의 현미경사진**(사진4)**이다. 표면활성물질(surfactant)을 분비하는 세포는?
① A
② B
③ C
④ D
⑤ E

7. 38세 여자가 평소보다 물을 많이 마시고 묽은 소변을 많이 본다고 한다. 검사결과 콩팥의 이상은 발견되지 않았으나, 뇌하수체 줄기가 두꺼워져 있었다. 수분제한검사 결과, 혈액 삼투압의 증가와 소변 삼투압의 감소가 관찰되었다. 호르몬 검사 결과 'A' 호르몬의 감소가 확인되었다. 'A' 호르몬이 합성되는 부위는?
① 시상하부(hypothalamus)
② 부신겉질(adrenal cortex)
③ 부신속질(adrenal medulla)
④ 뇌하수체 앞엽(anterior lobe of pituitary gland)
⑤ 뇌하수체 뒤엽(posterior lobe of pituitary gland)

8. 넓적다리의 컴퓨터단층촬영 혈관조영 사진**(사진5-1)**과 이를 활용한 3차원 재건 사진**(사진5-2)**이다. (a)~(d)는 주요 혈관을, 흰 점선은 고샅인대를 나타낸다. 화살표로 표시한 동맥으로 혈액을 공급받는 근육은?
① 두덩정강근(gracilis muscle)
② 엉덩허리근(iliopsoas muscle)
③ 큰볼기근(gluteus maximus muscle)
④ 넙다리두갈래근(biceps femoris muscle)
⑤ 넙다리네갈래근(quadriceps femoris muscle)

9. 교통사고로 병원에 온 환자가 잘 안들린다고 한다. 검사에서 대뇌겉질 손상이 발견되었다. 해당 부위는?
① 위이마이랑
② 위관자이랑
③ 중심앞이랑
④ 중심뒤이랑
⑤ 모서리위이랑

10. 가슴방사선 사진**(사진6)**이다. 앞세로칸에 해당하는 부위(A)와 성인에서 이 부위에 주로 있는 조직의 종류(B)는?

	A	B
①	가	지방조직
②	가	림프조직
③	나	지방조직
④	나	림프조직
⑤	다	림프조직

11. 50세 남자가 최근 글자가 휘어져 보인다며 병원에 왔다. 시력검사 결과 시력은 평소 시력보다 많이 떨어져 있고, 색과 명암을 구별하는 능력도 감소되어 있다. 검안경검사 결과**(사진7)**이다. 문제가 있는 부위는?

① 공막(sclera)
② 맥락막(choroid)
③ 황반(macula lutea)
④ 유리체(vitreous body)
⑤ 시각신경원반(optic disc)

12. 지라(spleen)는 혈액 내 항원에 대한 면역반응을 일으키는 한편, 수명을 다한 적혈구가 파괴되는 기관이다. 지라의 현미경 사진(H&E 염색)**(사진8)**에서 적혈구가 파괴되는 곳은?

① 가
② 나
③ 다
④ 라
⑤ 마

13. 58세 남자가 피를 토해 병원에 왔다. 간경화로 치료를 받는 중이라고 한다. 신체검사 사진**(사진9)**이다. 신체검사에서 배꼽부위 정맥류(varicose vein)가 관찰되었다. 변형된 정맥은?

① 큰두렁정맥(great saphenous vein)
② 아래배벽정맥(inferior epigastric vein)
③ 얕은배벽정맥(superficial epigastric vein)
④ 얕은엉덩휘돌이정맥(superficial circumflex iliac vein)
⑤ 얕은바깥음부정맥(superficial external pudendal vein)

14. 뇌출혈 후 회복 중인 환자가 그린 시계 숫자판 그림**(사진10)**이다. 손상되었을 것으로 예상되는 뇌 부위은?

① 뇌들보(corpus callosum)
② 방추겉질(fusiform cortex)
③ 이마연합영역(frontal association area)
④ 뒤마루엽겉질(posterior parietal cortex)
⑤ 관자연합영역(temporal association area)

15. 79세 남자가 숨이 차고 피곤하다며 병원에 왔다. 방사선영상에서 오른심방이 커져 있어서 삼첨판역류를 추측하였다. 그림**(사진11)**에서 적절한 청진 위치는?

① A
② B
③ C
④ D
⑤ E

16. 신경관이 형성되는 과정에서 신경고랑에서 떨어져 나온 세포에서 유래한 것은?

① 가슴막(pleura)
② 피부 표피(epidermis)
③ 뇌신경(cranial nerve)
④ 부신겉질(adrenal cortex)
⑤ 척수신경절(spinal ganglion)

17. 10세 남자아이가 3일 전부터 기침과 열이 나서 병원에 왔다. 신체진찰 결과 목 안이 부어 있고, 턱밑에서 림프절이 몇 개 만져졌다. 사진**(사진12)**에서 커져 있는 부위는?

① A
② B
③ C
④ D
⑤ E

18. 태아기에 나타나는 주요 현상이다. 이 중, 가장 먼저 나타나는 것은?

① 엄마가 태동을 감지함
② 바깥생식기관으로 남녀 구분이 가능함
③ 표면활성물질(surfactant)의 분비감 시작됨
④ 동공빛반사(pupillary light reflex)가 나타남
⑤ 피부가 태아기름막(vernix caseosa)으로 모두 덮임

19. 자궁절제(hysterectomy)를 받은 환자가 수술 후 소변량이 감소하였다. 그림**(사진13)**에서 수술 중 손상되었을 것으로 가장 예상되는 구조물은?

① ①
② ②
③ ③
④ ④
⑤ ⑤

20. 걸을 때 골반을 기울여 반대쪽 다리를 들어올리고 전진시킴으로써 걷기을 돕는 근육은?

① 넙다리빗근(sartorius muscle)
② 궁둥구멍근(piriformis muscle)
③ 큰볼기근(gluteus maximus muscle)
④ 중간볼기근(gluteus medius muscle)
⑤ 넙다리네갈래근(quadriceps femoris muscle)

21. 콩팥단위 일부분의 모식도**(사진14)**이다. 혈압을 조절하는 내분비 기능 세포로, 단백질 분해효소 물질을 혈액으로 분비하여 안지오텐신I이 생산되도록 작용하는 세포는?

① A
② B
③ C
④ D
⑤ E

22. 다음은 난포의 현미경사진**(사진15)**이다. 태아기 3개월째 관찰되며 생식샘자극호르몬(gonadotropin)의 자극과는 무관하게 발달하는 난포는?
① 가
② 나
③ 다
④ 라
⑤ 마

23. 34세 남자가 공사 현장에서 일을 하다가 위팔 앞쪽 중간 부위에 깨진 유리가 깊이 박히는 상처를 입은 후 아래팔 가쪽 감각이 저하되었다. 손상이 예상되는 신경은?
① 자신경(ulnar nerve)
② 노신경(radial nerve)
③ 정중신경(median nerve)
④ 겨드랑신경(axillary nerve)
⑤ 근육피부신경(musculocutaneous nerve)

24. 둘째허리뼈(L2) 높이의 배부위 수평절단면 사진**(사진16)**이다. 복막뒤공간(retroperitoneal space)에 있으며 외분비와 내분비 기능을 모두 수행하는 기관은?
① A
② B
③ C
④ D
⑤ E

25. 9세 남자아이가 미끄럼틀에서 떨어져 응급실에 왔다. 오른팔 팔꿈치 부위 방사선영상**(사진17-1)**에서 골절이 발견되었다. 그림**(사진17-2)**에서 감각저하가 일어날 확률이 높은 부위는?
① A
② B
③ C
④ D
⑤ E

26. 지라 사진**(사진18)**이다. 지라(spleen)에 혈액을 공급하는 주된 동맥은?
① 가
② 나
③ 다
④ 라
⑤ 마

27. 오른손잡이가 질문은 잘 이해하지만, 질문에 대한 답은 더듬거리면서 어눌하게 했다. 손상이 예상되는 대뇌겉질 부위는?
① 왼쪽 대뇌반구 마루엽
② 왼쪽 대뇌반구 이마엽
③ 왼쪽 대뇌반구 관자엽
④ 오른쪽 대뇌반구 이마엽
⑤ 오른쪽 대뇌반구 관자엽

28. 48세 남자가 극심한 두통을 느끼며 갑자기 쓰러져 응급실에 왔다. 뇌혈관 컴퓨터단층촬영에서 중간대뇌동맥(middle cerebral artery) 시작 부위의 동맥류(aneurysm)에서 출혈이 관찰되었다. 유출된 혈액이 모이는 공간은?
① 경막바깥공간(epidural space)
② 경막밑공간(subdural space)
③ 거미막밑공간(subarachnoid space)
④ 연질막밑공간(subpial space)
⑤ 뇌실내공간(intraventricular space)

29. 혈관 밖으로 이동하여 간에서 별큰포식세포(쿠퍼세포, Kupffer cell)로 분화하는 세포는?
① **(사진19-1)**
② **(사진19-2)**
③ **(사진19-3)**
④ **(사진19-4)**
⑤ **(사진19-5)**

30. 기관지경술(bronchoscopy) 사진**(사진20)**이다. 화살표가 가리키는 구조물은?
① 성대주름(vocal fold)
② 안뜰주름(vestibular fold)
③ 후두실(laryngeal ventricle)
④ 모뿔덮개주름(aryepiglottic fold)
⑤ 쐐기연골결절(cuneiform tubercle)

31. 52세 남자가 갑자기 사망하여 부검을 하였다. 그림**(사진21)**은 이 환자의 연속 심장절단면에서 괴사된 부위(검은색)를 나타낸다. 손상된 혈관은?
① 오른모서리가지(right marginal branch)
② 왼심장동맥의 휘돌이가지(circumflex branch)
③ 앞심실사이가지(anterior interventricular branch)
④ 뒤심실사이가지(posterior interventricular branch)
⑤ 오른심장동맥의 굴심방결절가지(sinuatrial nodal branch)

32. 정세관(seminiferous tubule)의 단면을 도식화한 그림**(사진22)**이다. 혈액고환장벽(blood testis barrier)의 형성에 관여하는, 화살표가 가리키는 세포는?
① 버팀세포(Sertoli cell)
② 섬유모세포(fibroblast)
③ 사이질세포(interstitial cell)
④ 일차정모세포(primary spermatocyte)
⑤ 이차정모세포(secondary spermatocyte)

33. 23세 남자가 운동 중 다리를 다친 후 발등굽힘(dorsiflexion)과 안쪽번짐(inversion)이 잘 되지 않았다. 손상된 근육은?
① 앞정강근(tibialis anterior muscle)
② 긴종아리근(fibularis longus muscle)
③ 짧은종아리근(fibularis brevis muscle)
④ 셋째종아리근(fibularis tertius muscle)
⑤ 긴발가락폄근(extensor digitorum longus muscle)

34. 중간콩팥관(mesonephric duct, Wolffian duct)은 성별에 따라 다르게 분화한다. 이와는 달리 남녀가 동일하게 중간콩팥관에서 분화하는 구조물은?
① 요관(ureter)
② 요도(urethra)
③ 큰술잔(major calyx)
④ 콩팥깔때기(renal pelvis)
⑤ 방광삼각(trigone of urinary bladder)

35. 간으로 들어간 혈액이 굴모양혈관(sinusoid)과 중심정맥(central vein)을 순차적으로 통과한 직후 도달하는 혈관은?
① 간정맥(hepatic vein)
② 간동맥(hepatic artery)
③ 간문맥(hepatic portal vein)
④ 위대정맥(superior vena cava)
⑤ 아래대정맥(inferior vena cava)

36. 현미경 사진**(사진23)**이다. 화살표로 표시한 구조물과 분비 방식이 같은 샘 조직은?
① 갑상샘(thyroid gland)
② 젖샘(mammary gland)
③ 턱밑샘(submandibular gland)
④ 땀분비땀샘(eccrine sweat gland)
⑤ 샘창자점막밑샘(duodenal submucosal gland)

37. 소화관 현미경 사진**(사진24)**이다. 이 장기는?
① 위(stomach)
② 돌창자(ileum)
③ 잘록창자(colon)
④ 빈창자(jejunum)
⑤ 샘창자(duodenum)

38. 43세 남자가 차에 치여 응급실에 왔다. 무릎 부위 방사선영상에서 사진**(사진25-1)**의 골절이 발견되었다. 그림**(사진25-2)**에서 근력저하가 일어날 확률이 높은 근막칸은?
① A, B
② A, D
③ B, C
④ B, D
⑤ C, D

39. 왼쪽 아래팔 근육**(사진26)**에서 운동을 지배하는 신경이 다른 것은?
① A
② B
③ C
④ D
⑤ E

40. 44세 남자가 심한 두통으로 병원에 왔다. 응급실에서 받은 신체검사 소견은 아래와 같다. 복부 컴퓨터단층촬영(CT)에서 왼쪽 부신(adrenal gland)이 커져 있었다. 부신 그림**(사진27)**에서 이와 가장 관련되는 부위는?

혈압: 180/100 mmHg (정상치 120/80 mmHg) 맥박수: 120회/분 (정상치 60~80회/분) 호흡수: 30회/분 (정상치 12~20회/분)

① A
② B
③ C
④ D
⑤ E

41. 앞배벽의 구조물 중 속정삭근막(internal spermatic fascia)과 연결된 것은?
① 피부밑조직
② 배바깥빗근 널힘줄
③ 배속빗근 널힘줄
④ 배가로근막
⑤ 복막

42. 현미경 사진**(사진28)**에서 적혈구의 크기를 기준으로 화살표로 표시된 곳에서 추정한 혈관의 너비는?
① 5-10 μm
② 15-20 μm
③ 25-30 μm
④ 35-40 μm
⑤ 45-50 μm

43. 16세 남자가 전동킥보드를 타다가 넘어진 후, 갑자기 다리에 감각이 사라지는 증상이 나타났다. 뇌줄기 단면**(사진29)**에서 이 증상과 관련되는 구조물은?

① A
② B
③ C
④ D
⑤ E

44. 신생아의 창자가 그림**(사진30)**과 같이 탯줄 쪽으로 빠져나가 있다. 선천 이상의 원인은?

① 배벽이 형성되지 못함
② 신경관이 융합되지 않음
③ 배설강막(cloacal membrane)이 열리지 않음
④ 요로곧창자사이벽(urorectal septum)이 형성되지 않음
⑤ 생리적배꼽탈장(physiological umbilical hernia)이 지속됨

45. 35세 여자가 월경이 없다고 병원에 왔다. 진찰 결과 얼굴, 목, 가슴 등에 지방이 축적되어 있고, 배에 자주색 줄무늬 현상이 있으며, 팔과 다리의 근육이 위축되어 있다. 덱사메타손 억제검사 결과는 다음과 같다. 부신 조직 현미경 사진**(사진31)**에서 이와 같은 증상을 일으키는 호르몬이 주로 분비되는 곳은?

코티솔 12 μg/dL (참고치, < 5 μg/dL)

① A
② B
③ C
④ D
⑤ E

46. 25세 운동선수가 달리기 연습 중에 갑자기 넓적다리 뒤 부위를 잡고 쓰러져서 응급실에 왔다. 통증이 심해 무릎을 굽히지 못한다. 손상되었을 것으로 예상되는 근육은?

① 큰모음근(adductor magnus)
② 장딴지근(gastrocnemius muscle)
③ 앞정강근(tibialis anterior muscle)
④ 반막근(semimembranosus muscle)
⑤ 넙다리네갈래근(quadriceps femoris muscle)

47. 가슴부위 컴퓨터단층촬영 사진**(사진32)**이다. 사진에 대한 설명으로 옳은 것은?

① '1'과 '4' 사이에 승모판막이 있다.
② '6'과 '7'은 온몸순환과 관련된다.
③ '2'의 벽은 '1'의 벽보다 더 두껍다.
④ '5'의 왼쪽에 사이막모서리기둥이 있다.
⑤ '4'의 빗살근육은 '3'의 빗살근육에 비해 더 뚜렷하다.

48. 55세 남자가 두통으로 병원에 왔다. 검사결과 뇌전이암으로 진단을 받고 그림**(사진33-1)**과 같이 파란색 부분이 보이지 않는 시야결손이 생겼다. 그림**(사진33-2)**에서 손상이 예상되는 부위는?

① 1
② 2
③ 3
④ 4
⑤ 5

49. 콩팥소체(renal corpuscle) 일부의 투과전자현미경 사진**(사진34)**이다. 발세포(podocyte)의 발돌기(foot process)가 형성하는 여과틈새(filtration slit)에 해당하는 구조물은?

① A
② B
③ C
④ D
⑤ E

50. 교통사고를 당한 환자에게서 척추손상이 예상된다. 신경계진찰에서 배꼽 주위의 피부 감각은 정상이었으나, 고샅인대 근처의 피부 감각이 소실되었다. 손상이 예상되는 척수분절은?

① T5
② T9
③ T11
④ L1
⑤ L3

51. 뇌의 혈관조영사진**(사진35)**이다. 뇌바닥동맥(basilar artery)의 끝가지로 위소뇌동맥(superior cerebellar artery) 위쪽에서 이것과 나란히 가쪽으로 달려 관자엽(temporal lobe)과 뒤통수엽(occipital lobe)에 분포하는 동맥은?

① A
② B
③ C
④ D
⑤ E

52. 5세 남자아이가 왼팔의 발달지연과 감각저하 및 저림으로 병원에 왔다. 이는 혈관 기형에 따른 증상이라고 한다. 그림**(사진36)**에서 기형이 있을 것으로 예상되는 혈관은?

① A
② B
③ C
④ D
⑤ E

53. 허파 조직의 현미경 사진**(사진37)**이다. 표시한 상피의 종류는?
① 단층입방상피
② 중층편평상피
③ 단층편평상피
④ 중층입방상피
⑤ 단층섬모입방상피

54. 26세 여자가 참기 힘들 정도로 배가 아파 병원에 왔다. 평소에도 소화가 잘 되지 않았으며 공복 시에 속이 쓰렸다고 한다. 위내시경검사에서 위 몸통 부위에서 여러 개의 작은 궤양이 확인되었다. 통증을 전달하는 신경은?
① 미주신경(vagus nerve)
② 큰내장신경(greater splanchnic nerve)
③ 작은내장신경(lesser splanchnic nerve)
④ 맨아래내장신경(least splanchnic nerve)
⑤ 허리내장신경(lumbar splanchnic nerve)

55. 기관지의 점액층은 들어온 공기를 축축하게 하고, 노폐물을 흡착하는 역할을 한다. 점액을 분비하는 세포는?
① 바닥세포(basal cell)
② 술잔세포(goblet cell)
③ 섬모세포(ciliated cell)
④ 미세융모세포(microvillous cell)
⑤ 신경내분비세포(neuroendocrine cell)

56. 65세 여자가 손바닥으로 땅을 짚으며 넘어졌다. 손목의 가쪽에 통증이 있으며, 통증은 특히 손목을 펴고 벌릴 때 심하다. 손목 방사선영상 사진**(사진38)**에 표시된, 골절이 일어난 뼈는?
① 반달뼈(lunate)
② 손배뼈(scaphoid)
③ 알머리뼈(capitate)
④ 큰마름뼈(trapezium)
⑤ 작은마름뼈(trapezoid)

57. 출산의 통증을 완화하기 위해 신경차단마취를 실시할 때 질 속으로 손가락을 집어 넣어 궁둥뼈가시(ischial spine)를 촉지한 후 주삿바늘을 궁둥뼈가시의 안쪽면과 엉치가시인대(sacrospinous ligament) 주위의 피부를 통해 주사해야 한다. 이때 마취되는 신경은?
① 음부신경(pudendal nerve)
② 항문꼬리신경(anococcygeal nerve)
③ 위볼기신경(superior gluteal nerve)
④ 골반내장신경(pelvic splanchnic nerve)
⑤ 속폐쇄근신경(nerve to obturator internus muscle)

58. 혈액 투석을 받던 53세 만성 신부전 환자가 콩팥 이식을 받기 위해 병원에 왔다. 콩팥 이식 수술을 담당하는 의사로서 알아야 하는 콩팥의 해부학적 구조로 옳은 것은?
① 오른콩팥동맥은 왼콩팥동맥보다 짧음
② 왼콩팥은 오른콩팥보다 조금 아래 있음
③ 왼콩팥정맥은 대동맥과 왼콩팥동맥의 앞을 지남
④ 콩팥근막(renal fascia)은 부신을 둘러싸지 않음
⑤ 콩팥주위지방피막(perirenal fat capsule)은 콩팥근막의 바깥쪽에 있음

59. 큰창자의 내시경 사진**(사진39)**이다. 화살표로 표시된 삼각형 주름은 A 구조물에 의하여 수동적으로 만들어진 구조물이다. A 구조물은?
① 잘록창자띠(taenia coli)
② 돌림주름(plica circularis)
③ 잘록창자팽대(haustra coli)
④ 돌막창자주름(ileocecal fold)
⑤ 복막주렁(epiploic appendices)

60. 임신 초기 난소의 황체를 유지하는 데 관여하는 호르몬은?
① 황체형성호르몬(LH)
② 난포자극호르몬(FSH)
③ 에스트로겐(estrogen)
④ 프로제스테론(progesterone)
⑤ 사람융모막생식샘자극호르몬(hCG)

1교시 종료