4 교시

감독관확인

2023년도
기초의학종합평가 문제지

응시번호		성명	

본 시험은 각 문제에서 가장 적합한 답 하나만 선택하는 최선답형 시험입니다.

응시자는 시험 종료 후 문제지를 가지고 갈 수 있습니다.
문항 내용의 무단 복제, 전재 및 재배포를 금지합니다.
본 문제의 저작권은 한국의과대학·의학전문대학원협회(KAMC)에 있으며 상업적 목적으로 사용하는 경우 「저작권법」 위반으로 민·형사상 처분을 받을 수 있습니다.

KAMC 의학교육평가사업단
KAMC Medical Education Assessment Corporation

답안지 작성 시 유의사항

1) "대학코드", "학번", "교시"를 잘못 마킹할 경우 0점 처리될 수 있으니 답안지 제출 전 확인바랍니다.

2) OMR카드에 **정답마킹 이외의 흔적은 수정테이프로 지우는 것을 권장**합니다.
특히, 답안에 펜의 종류와 상관없이 예비마킹을 한 경우는 전산 채점과정에서 **중복 마킹으로 인식되어 오답**처리 됩니다.
※ 수정테이프를 사용하여 답을 수정한 경우 반드시 손으로 눌러서 떨어지지 않게 하며 불완전한 수정처리로 발생하는 책임은 응시자에게 있음을 알려드립니다.

3) OMR카드는 구기거나 이물질로 더럽혀질 경우 인식되지 않을 수 있습니다.

4) 아래 안 좋은 마킹 예시의 경우 오답 처리 될 수 있습니다.

좋은 마킹 예시		검은사인펜으로 원 안을 가급적 많이 채워주세요.
안 좋은 마킹 예시	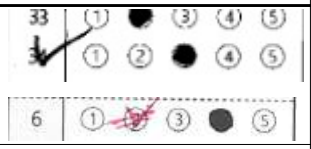	다른 펜으로 체크한 사항은 중복 마킹으로 인식되니 수정테이프를 이용하여 삭제바랍니다.
		원 안에 빈 공간이 많은 경우 인식률이 낮으며 오답 처리될 수 있습니다.
		연필로 마킹하는 경우 인식률이 낮으며 오답 처리될 수 있습니다.
		원 밖까지 과도하게 마킹하는 경우 옆 번호까지 마킹한 것으로 인식될 수 있으니 주의바랍니다.

※ 각 문제에 대해 가장 적합한 답을 하나만 고르시오.

1. 77세 남자가 갑작스러운 복통으로 병원에 왔다. 영상의학검사 결과 상행결장과 폐 우상엽에 덩이가 있어서 우결장반절제수술 및 폐 쐐기절제술을 시행하였다. 사진**(사진1-1, 사진1-2)**은 폐에서 얻은 조직의 현미경 소견이다. 진단은?

① 악성중피종
② 전이샘암종
③ 원발폐샘암종
④ 신경내분비종양
⑤ 편평상피세포암종

2. 77세 남자가 흉부 전산화 단층 촬영 검사에서 종격과 우상엽을 침범하는 큰 덩이가 발견되었다. 기관지경하 생검을 시행하였고 조직학적 소견은 사진**(사진2)**과 같다. 면역조직화학염색에서 종양세포가 TTF1, CD56, chromogranin에 양성 소견을 보였다. 이 종양에서 가장 흔히 돌연변이를 일으키는 유전자는?

① *RB1*
② *MYC*
③ *MEN1*
④ *EGFR*
⑤ *STK11*

3. 52세 남자가 혈뇨와 단백뇨가 있으며 MPO-ANCA 양성이다. 사진**(사진3)**은 신장생검 조직이다. 사진에서 관찰되는 병리 소견은?

① 초승달(crescent)
② 돌기 형성(spike formation)
③ 섬유소모양 괴사(fibrionoid necrosis)
④ 사구체 기저막 이중화(double contour)
⑤ 메산지움 증식(mesangial proliferation)

4. 35세 여자가 오른쪽 유방에 덩어리가 만져져 병원에 왔다. 침생검 검사에서 유방암종으로 진단되었다. 환자의 언니는 최근 난소암 진단을 받았고, 큰이모는 5년 전 유방암으로 치료를 받았다. 환자에게 권유해야 할 유전자 검사는?

① *ATM*
② *BRCA1*
③ *CDH1*
④ *NF1*
⑤ *WT1*

5. 42세 여자가 3주간 지속되는 마른 기침으로 병원에 왔다. 가슴 전산화단층촬영**(사진4-1)**에서 양측 폐문림프절의 비대와 양측 폐실질에 1 cm 이하의 작은 결절 여러 개가 관찰되었다. 기관지내시경으로 폐문부 림프절 생검을 시행하였다. 생검 조직에서 시행한 결핵균 PCR 검사와 GMS 염색은 음성**(사진4-2)**이다. 진단은?

① 결핵
② 과민폐렴증
③ 사코이드증
④ 악성림프종
⑤ 크립토코쿠스증

6. 41세 여자가 정기검진 목적으로 위내시경을 시행받았다. 점막하종양이 의심되어 내시경적 절제술을 시행하였다. 조직검사 소견은 사진**(사진5)**과 같다. 다음 중 해당하는 것은?

① 기형종(teratoma)
② 과오종(hamartoma)
③ 이소종(choristoma)
④ 혼합종(mixed tumor)
⑤ 과증식성 용종(hyperplastic polyp)

7. 72세 남자가 객혈을 하여 병원에 왔다. 환자는 50갑년 흡연자이고 5년 전 성대에 암종이 발생하여 성대절제술을 받은 병력이 있다. 기관지내시경을 시행한 결과 좌상엽 기관지 내강을 막고 있는 덩이가 발견되었고 조직검사 소견은 사진**(사진6-1, 사진6-2)**과 같다. 주변 기관지가 국소적으로 두꺼워지고 점막에 발적이 있어서 추가 조직검사를 시행하였다. 이 부위에서 예견되는 소견은?

① 유암종
② 편평상피유두종
③ 비정형샘종증식
④ 편평상피세포이형성
⑤ 특발성 폐 신경내분비세포증식증

8. 42세 여자가 1년 전 왼쪽 난소의 악성상피성종양으로 수술 후 추적 관찰 중 복부전산화단층촬영에서 왼쪽 복벽에 이상 소견이 보였다. 종양 재발을 감시하기 위해 가장 도움이 되는 혈액 검사는?

① CA-125
② CA-19-9
③ 칼시토닌
④ 알파태아단백
⑤ 태아성암항원

9. 화상으로 생긴 병변의 육안과 조직 소견**(사진7)**이다. 급성염증의 형태학적 분류 중 어디에 속하는가?

① 궤양
② 고름염증
③ 장액염증
④ 섬유소염증
⑤ 유리질염증

10. 생후 1개월 된 신생아가 다운증후군 소견을 보여 핵형검사를 한 결과 46, XX, der(14 ; 21)(q10 ; q10), +21로 나왔다. 다음 모식도 중 이 신생아의 핵형을 만든 염색체의 구조적 이상은 어느 것인가?

① **(사진8-1)**
② **(사진8-2)**
③ **(사진8-3)**
④ **(사진8-4)**
⑤ **(사진8-5)**

11. 45세 남자의 위내시경에서 덩이가 관찰되었다. A는 비종양 부위의 와틴-스타리 염색 소견이며 B()는 종양 부위에서 채취한 조직**(사진9)**이다. 이 종양의 기원 세포는?

① 림프구
② 점막상피세포
③ Cajal 간질세포
④ 민무늬근육세포
⑤ 신경내분비세포

12. 71세 남자가 급성심근경색으로 경피적 관상동맥 스텐트 삽입술을 받고 1주일 후 신장 기능이 급격히 저하되었다. 사진**(사진10)**은 원인을 알기 위해 시행한 신장조직검사 소견이다. 화살표로 표시한, 혈관 내강을 막고 있는 물질은?

① 당원 (Glycogen)
② 아밀로이드 (Amyloid)
③ 중성지방 (Triglyceride)
④ 지방갈색소 (Lipofuscin)
⑤ 콜레스테롤 (Cholesterol)

13. 유전성 비용종성 대장암(Hereditary nonpolyposis colon cancer)을 주제로 다기관 암 연구를 진행 중이다. 연구에 등록된 한 중년 환자의 대장 내시경 검사에서 다수의 병변이 관찰되었고, 해당 병변에서 *hPMS1*, *hPMS2*, *hMLH1*의 변이가 확인되었다. 연관된 발암 기전은?

① 암 신생혈관 생성
② 손상된 DNA 복구 기능 상실
③ 종양 개시제(tumor initiators)에 의한 돌연변이
④ 종양 촉진제(tumor promoters)에 의한 종양세포 증식
⑤ 전위(translocation)에 의한 종양유전자(oncogene)의 변이

14. 35세 여자가 유전 상담을 위해 왔다. 환자는 3세에 뇌종양, 사춘기 때 골육종, 30세에 유방암을 진단받은 과거력이 있다. 혈액에서 생어 염기 서열 분석법(Sanger sequencing)을 시행한 결과, 염색체 17p13.1에 위치한 유전자의 기능 소실돌연변이가 발견되었다. 이 유전자는?

① *ALK*
② *BRAF*
③ *KRAS*
④ *MYC*
⑤ *TP53*

15. 65세 남자가 왼쪽 옆구리 통증과 혈뇨로 병원에 왔다. 영상의학 검사에서 콩팥종양이 의심되어 바늘 생검 후 신장적출술을 받았다. 육안**(사진11-1)** 및 현미경 사진**(사진11-2)**이다. 이 종양의 발생과 관련 있는 유전자는?

① *KIT*
② *MET*
③ *VHL*
④ *TFE3*
⑤ *TSC1*

16. 다음 현상 또는 질병 발생에 공통적으로 관여하는 혈류역동 장애는?

식도정맥류 치핵 메두사머리

① 경색
② 부종
③ 색전
④ 울혈
⑤ 충혈

17. 22세 남자가 호흡곤란으로 입원하였다. 환자는 3년 전 항인지질항체증후군(antiphospholipid syndrome)을 진단받았다. 한 달 전 고속버스를 타고 장시간 여행한 후부터 오른쪽 장딴지에 통증이 있었으며, 10일 전부터 시작된 호흡곤란이 내원 하루 전부터 급격히 악화되었다. 흉부 컴퓨터단층촬영(Computed tomography, CT)에서 양측 폐동맥 색전증**(사진12-1 A, B, C, 흰색 화살표)**과 심장의 심방중격결손(atrial septal defect)이 발견되었다**(사진12-1 D, 검은색 화살표)**. 입원 4일째 갑자기 발생한 오른쪽 상지와 하지의 근력 약화로 시행한 뇌 CT 에서 왼쪽 중대뇌동맥 주변에서 뇌경색 소견이 관찰되었다**(사진12-2, 흰색 화살표)**. 이 환자에게서 뇌경색이 발생한 이유를 가장 잘 설명한 용어는?

① 모순색전증 (Paradoxical embolism)
② 골수색전증 (Bone marrow embolism)
③ 동정맥기형 (Arteriovenous malformation)
④ 혈관 내피세포 활성화 (Endothelial activation)
⑤ 파종성 혈관내 응고증 (Disseminated intravascular coagulation)

18. 60세 남자가 반복되는 객혈로 병원에 왔다. 환자는 1년 전 폐 이식 수술을 받았고 수술 이후 사이클로스포린을 포함한 면역 억제제를 복용하였다. 항산균 검사 및 결핵균 중합효소사슬반응은 음성이다. 반복적으로 기관지 동맥 색전술을 시행하였음에도 객혈이 조절되지 않아서 폐엽절제술을 시행하였다. 폐엽절제술 검체에서 관찰된 소견**(사진13)**이다. 진단은?

① 칸디다증(Candidiasis)
② 분아균증(Blastomycosis)
③ 아스페르길루스증(Aspergillosis)
④ 히스토플라즈마증(Histoplasmosis)
⑤ 콕시디오이데스 진균증(Coccidioidomycosis)

19. 55세 여자가 유방촬영검사에서 오른쪽 유방 위쪽에 3cm 크기의 덩이가 발견되어 침생검을 시행받았다. 현미경**(사진14-1)** 및 면역조직화학염색 소견**(사진14-2, 사진14-3, 사진14-4)**이다. 이 암종의 분자병리학적 분류는?

① 내강A형
② 내강B형
③ 삼중음성형
④ HER2 발현형
⑤ 정상유방유사형

20. 70세 남자가 폐암 수술 후 항암치료를 받던 중 장출혈이 발생하였다. 대장내시경과 조직검사 소견**(사진15-1, 사진15-2, H&E 및 PAS 염색)**이다. 사진에서 보이는 감염체는?

① 아메바
② 리케차
③ 황색포도알균
④ 칸디다 알비칸스
⑤ 거대세포바이러스

21. 66세 여자가 개인병원에서 폐결핵이 의심되는 병변을 발견하여 항결핵제 치료를 받았으나 병변의 크기가 커져 전원되었다. 흡연력은 없다. 흉부 전산화 단층 촬영 검사**(사진16)**에서 폐우상엽에서 약 3 cm 크기의 덩이가 발견되었다. 병변에서 얻은 조직검사 소견은 사진과 같고, 면역조직화학염색에서 종양 세포가 Thyroid transcription factor-1 (TTF-1)에 양성을 보였다. 이 종양에서 가장 흔히 돌연변이를 보이는 유전자는?

① *ALK*
② *BRAF*
③ *EGFR*
④ *KRAS*
⑤ *ROS1*

22. 자궁경부와 기관지의 조직소견**(사진17)**이다. 두 조직에서 공통적으로 관찰되는 세포적응기전은?

① 비대
② 위축
③ 증식
④ 화생
⑤ 석회화

23. 18세 여자가 1주일 전부터 손과 다리가 심하게 붓고 열이 나 응급실에 왔다. 한 달 전부터 피곤하고 손, 다리, 얼굴이 붓는 것 같았고 체중이 2 kg 늘었다. 일어서지 못하고 두통 및 어지러움을 심하게 호소하며, 혈압 119/79 mmHg, 맥박 120 회/min, 호흡 20 회/min, 체온 38.8 ℃이다. 혈액검사 및 소변검사 결과는 다음과 같다. 신장에서 시행한 조직검사 소견**(사진18)**이다. 진단은?

- Blood test:
  = WBC 2.1 ×10^6/μL, RBC 3.05 ×10^6/μL, Hb 8.6 g/dL, Platelet 252 ×10^6/μL
  = BUN 25 mg/dL, Creatinine 0.93 mg/dL, Uric acid 8.2 mg/dL, Protein 6.8 g/dL, Albumin 2.4 g/dL
  = eGFR(Schwarts) 71 ml/min/1.73m2, Total cholesterol 184 mg/dL
  = ANA Homogenous 1:1280, ANCA Negative
  = C3 15.8 mg/dL, C4 0.6 mg/dL, CH50 <10.0 mg/dL
- Urine analysis:
  = Specific gravity 1.020, Albumin +++, Occult blood ++++
  = Protein/Cr ratio 4945.3 mg/g, Albumin/Cr ratio 3614.5 mg/g

① IgA신병증
② 초승달사구체신염
③ 막증식사구체신염
④ 전신홍반루프스신염
⑤ 국소분절사구체신염

24. 수술로 제거한 충수돌기의 조직학적 소견**(사진19)**이다. 이 현상이 일어나는 데 가장 크게 기여한 케모카인은?
① MCP-1
② RANTES
③ Fractalkine
④ Interleukin-8
⑤ Lymphotactin

25. 25세 남자가 수개월 전부터 지속된 피로감, 체중감소, 발열로 병원에 왔다. 가슴 X선 검사에서 폐실질에 여러 개의 작은 결절이 관찰되었고, 다수의 폐문림프절이 커져 있었다. 폐 결절의 조직 사진**(사진20)**이다. 이 질환의 발병기전에 관여하는 면역반응은?
① 아나필락시스
② 지연형 과민반응
③ 체액성 면역반응
④ 면역복합체 혈관반응
⑤ 항체의존성 과민반응

26. 50세 남자가 객담을 동반한 기침과 간헐적인 발열이 5개월 동안 지속되어 병원에 왔다. 환자는 30갑년의 흡연력이 있다. 흉부 방사선 촬영**(사진21-1)**, 흉부 전산화 단층촬영**(사진21-1)**, 그리고 경기관지폐생검 조직 소견**(사진21-2)**은 다음과 같다. 진단은?
① 아밀로이드증(amyloidosis)
② 폐포단백질증(pulmonary alveolar proteinosis)
③ 통상성 간질성 폐렴(usual interstitial pneumonia)
④ 박리사이질폐렴(desquamative interstitial pneumonia)
⑤ 비특이성 간질성 폐렴(nonspecific interstitial pneumonia)

27. 53세 여자가 1년 전부터 눈이 건조하고 입이 말라 음식을 삼키기 어렵다고 병원에 왔다. 침샘 조직검사 소견**(사진 22)**이다. 혈청에서 검출될 것으로 예상되는 자가항체는?
① 항Sm 항체
② 항DNA 항체
③ 항Scl70 항체
④ 항인지질항체
⑤ 항SS-A / SS-B 항체

28. 62세 여자가 한 달 이상 지속된 기침과 미열로 병원에 왔다. 흉부 방사선 촬영에서 우측 폐 첨부에 결절과 침윤 소견이 관찰되었고, 조직검사 소견은 사진**(사진23)**과 같다. 진단은?
① 결핵(tuberculosis)
② 유육종증(sarcoidosis)
③ 진균성 폐렴(fungal pneumonia)
④ 세균성 폐렴(bacterial pneumonia)
⑤ 바이러스성 폐렴(viral pneumonia)

29. 상처 치유 후 조직의 복구 과정의 이상으로 생긴 후유증 중 사진**(사진24)**과 같이 보이는 것은?
① 궤양
② 구축
③ 비후흉터
④ 켈로이드
⑤ 육아조직

30. 55세 남자가 만성 피로, 체중 감소로 병원에 왔다. 이학적 검사상 상지에서 맥박이 잘 촉지되지 않았다. 대동맥조영술 소견은 사진**(사진25-1)**과 같다. 환자는 6개월 후 사망하여 부검을 시행하였다. 혈관의 육안단면**(사진25-2)** 및 현미경 소견**(사진25-3)**이다. 진단은?
① Giant cell arteritis
② Takayasu arteritis
③ Kawasaki disease
④ Polyarteritis nodosa
⑤ Granulomatosis with polyangiitis

31. 위암의 병기 판정 기준의 일부**(사진26)**이다. (A)와 (B)에 들어갈 말로 바르게 묶인 것은?

① (A) Lamina propria (B) Muscularis propria
② (A) Lamina propria (B) Muscularis mucosae
③ (A) Muscularis mucosae (B) Lamina propria
④ (A) Muscularis mucosae (B) Muscularis propria
⑤ (A) Muscularis propria (B) Muscularis mucosae

32. 31세 여자가 등과 옆구리의 간헐적 통증으로 병원에 왔다. 복부 전산화 단층촬영**(사진27-1)**에서 췌장 미부에 비교적 경계가 좋은 장경 3 cm 크기의 낭성 종양이 발견되어 절제술을 시행하였다. 사진**(사진27-2)**은 이 종양의 조직학적 소견 및 β-catenin에 대한 면역조직화학 염색 결과이며, β-catenin 유전자 (*CTNNB1*)의 돌연변이가 관찰되었다. 진단은?

① Pseudocyst
② Serous cystic neoplasm
③ Mucinous cystic neoplasm
④ Solid pseudopapillary neoplasm
⑤ Intraductal pancreatic mucinous neoplasm

33. 47세 여자가 성관계 후 질 출혈이 있어서 병원에 왔다. 자궁경부에서 채취한 세포에서 고위험군 사람유두종바이러스(16형)가 검출되었으며 액상세포펴바른표본검사에서 저등급편평상피내병터로 진단되었다. 사진**(사진28)**은 자궁경부 펀치생검 조직 소견이다. 진단은?

① 편평상피화생
② 편평세포암종
③ 반응성 변화: 위축
④ 고등급편평상피내병터
⑤ 저등급편평상피내병터

34. 5세 남아가 흉부 및 복부에 발생한 다발성 수포를 주소로 병원에 왔다. 환아는 수포가 발생하기 이틀 전부터 흉부와 복부에 붉은색의 다발성 발진이 생겼고, 발진과 같은 위치에 수포가 발생했다고 한다. 약 5일 후 수포가 터지기 시작하였고, 얼굴 및 사지로 번지는 양상이었다. 병변의 조직 생검시 관찰 가능한 조직학적 소견은?

① 섬유화
② 고름염증
③ 육아종성 염증
④ 특이 소견 없음
⑤ 상피세포 내 핵내봉입체

35. 세포질 내 농도가 높아졌을 때 다음 효소들을 활성화하여 세포막 손상을 일으키는 이온은?

Phospholipase
Protease
Endonuclease
ATPase

① K^+
② Na^+
③ Ca^{2+}
④ Fe^{3+}
⑤ Mg^{2+}

36. 64세 여자가 수년에 걸쳐 입술 주위 피부가 딱딱해진다며 병원에 왔다. 추운 곳에 나가면 손가락이 창백해지고 점차 푸르스름해지면서 저리고 아픈 느낌도 생긴다고 한다. 환자의 입술 주위 피부에서 시행한 조직 검사 소견**(사진29)**이다. 진단은?

① 피부경화증(scleroderma)
② 강직척추염(ankylosing spondylitis)
③ IgG4관련질환(Ig4 related disease)
④ 굿패스처증후군(Goodpasture syndrome)
⑤ 전신성 홍반성 루푸스(systemic lupus erythematosus)

37. 1년 전 심장이식 수술을 받은 42세 남자의 십이지장에 생긴 미란성 병변의 병리 소견**(사진30)**이다. 감염원의 종류와 염증반응 패턴이 바르게 짝 지어진 것은?

① 박테리아-괴사성 염증
② 박테리아-화농성 염증
③ 바이러스-육아종성 염증
④ 곰팡이-만성염증 및 흉터형성
⑤ 바이러스-세포변성/세포증식 염증

38. 12개월 된 남아가 출생 시부터 반복되는 황색포도알균(Staphylococcus) 감염으로 병원에 왔다. 환아의 혈액에서 중성구를 분리하여 세균 살상력을 측정하였다. 환아의 중성구를 정상인의 혈청에 넣었을 때는 대식세포가 세균을 포식하였으나, 환아의 혈청에 넣었을 때는 세균을 포식하지 못하였다. 환아의 혈청 속에 있는 물질 중 부족할 가능성이 높은 것은?

① C3a
② C3b
③ C5a
④ Interferon-γ
⑤ Transforming growth factor-β

39. 정상인의 혈액에서 T 림프구와 대식세포를 분리하여 각각 배양하였다. 배양된 T 림프구에 항원을 처리하여 활성화한 후 4시간 뒤 T 림프구 배양접시의 상층액을 채취하였다. 이 상층액을 대식세포 배양접시에 첨가하자 대식세포의 포식 능력이 크게 증가하였다. 상층액에는 어떤 물질이 포함되어 있는가?

① Histamine
② Interferon-γ
③ Leukotriene B4
④ Prostaglandin E2
⑤ 5-hydroxyeicosatetraenoic acid (5-HETE)

40. 35세 남자가 대장 내시경을 받기 위해 병원에 왔다. 가족 중 여러 명에게 대장암이 발생했다고 한다. 대장에서 수백 개의 용종과 함께 1cm 크기의 궤양성 병변이 확인되었고, 이를 절제하여 시행한 조직 검사상 점막하층까지 침윤한 샘암종이 관찰되었다. 이 암종의 발암 단계 초기에 기여하고, 환자에게 선천적으로 있었을 것으로 추정되는 변이 유전자는?

① *APC*
② *TP53*
③ *KRAS*
④ *SMAD4*
⑤ *CTNNB1*

41. 39세 남자가 3일 전부터 몸이 부어서 내과에 왔다. 일주일 전에 비해 체중이 5 kg 늘었다. 혈압 153/88 mmHg, 맥박 87 회/min, 호흡 18 회/min, 체온 36.7 ℃이다. 혈액검사 및 소변검사 결과는 다음과 같다. 신장에서 시행한 조직검사 소견**(사진31)**이다. 일차성 사구체질환일 경우 발병 기전은?

- Blood test:
  = BUN 14.2 mg/dL, Creatinine 0.84 mg/dL,
  Protein 3.8 g/dL Albumin 1.4 g/dL
  = eGFR(CKD-EPI) 92 ml/min/1.73m2,
  Total cholesterol 428 mg/dL
  = ANA Negative, ANCA Negative
- Urine analysis:
  = Specific gravity 1.019, Albumin +++,
  Occult blood +, RBC 5-10 /HPF, WBC 0-3 /HPF,
  = Protein/Cr ratio 4223.5 mg/g

① 제1형 과민반응
② 제2형 과민반응
③ 제3형 과민반응
④ 제4형 과민반응
⑤ 제5형 과민반응

42. 65세 남자가 두 달간 지속된 명치 통증과 황달로 병원에 왔다. 최근 3개월간 체중이 6 kg 줄었다고 한다. 혈압 120/70 mmHg, 맥박 98회/분, 체온 37.3 ℃이다. 혈액검사 결과는 다음과 같다. 복부 전산화 단층 촬영 사진**(사진32,A)**에서 췌장에 저음영 병변이 보였다. 병변 부위에서 얻은 조직의 현미경 소견**(사진32,B)**이다. 진단은?

백혈구 4500/mm^3, 혈색소 11.5 g/dL, 혈소판 184000/mm^3
Na^+ 139 meq/L, K^+ 3.5 meq/L, Cl^- 104 meq/L
CRP 0.08 mg/dL
CA19-9 2265 U/mL

① 췌장샘암종
② 자가면역췌장염
③ 췌장내분비종양
④ 췌관내 유두상 점액종양
⑤ 췌장 고형 가유두상 종양

43. 34세 남자가 사망한 채로 발견되었다. 알코올 중독의 병력이 있다. 부검 시 창자사이 장간막(mesentery)에서 사진**(사진33)**과 같은 소견을 발견하였다. 사망의 원인이 된 질병으로 가장 확률이 높은 것은?

① 급성담낭염
② 급성췌장염
③ 지방색전증
④ 알콜성 간경변증
⑤ 장간막동맥경색증

44. 27세 여자가 숨이 차고 심박동수가 빨라지는 증상과 불면증, 신경질적인 감정 변화와 정서적 불안정을 주소로 내원하였다. 환자는 저체중이었고, 환자의 눈은 앞으로 많이 돌출되어 있었으며, 앞 목 부위가 넓게 커져있다. 환자는 갑상선 전절제술을 시행받았다. 사진**(사진34)**은 절제된 갑상선 단면이다. 수술 전 혈액검사 결과로 가장 가능성이 높은 것은?

① TSH 증가
② 혈당 저하
③ 혈청 유리 T_3 감소
④ 카테콜아민 활성 저하
⑤ 항-TSH 수용체 자가항체 양성

45. 35세 여자가 난임 클리닉에 왔다. 원인을 찾던 중 난소에서 다발성 낭종을 발견하여 낭종 제거술을 시행하였다. 낭종은 짙은 초콜릿 색의 끈끈한 물질로 가득 차 있었다. 사진**(사진35-1, 사진35-2)**은 낭종의 조직 소견이다. 진단은?

① 기형종
② 샘암종
③ 장액샘종
④ 점액샘종
⑤ 자궁내막증

46. 흑파리(먹파리)에 의해 전파되는 기생충 질환으로 세계보건기구에서 기생충 퇴치를 위한 예방적 치료(Preventive Chemotherapy, PC)를 시행하는 지역을 나타낸 그림**(사진36)**이다. 감염 시 피부염을 일으키고, 만성기에 시력 상실을 유발할 수 있는 이 질환의 원인 기생충은?

① 열대열원충
② 회선사상충
③ 만손주혈흡충
④ 큰리슈만편모충
⑤ 크루스파동편모충

47. 50세 남자가 한 달 전부터 가끔 속이 불편하고 설사할 때가 있다고 병원에 왔다. 위내시경에서 특이 소견은 발견되지 않았다. 대변검사 결과**(사진37)**이다. 치료는?

① 알벤다졸
② 이버멕틱
③ 클로로퀸
④ 프라지콴텔
⑤ 메트로니다졸

48. 42세 여자가 왼쪽 유방에서 한 달 전부터 아프지 않은 조그만 멍울이 만져진다고 병원에 왔다. 신체검사에서 약 2 cm 크기의 덩이가 만져졌으며 피부색의 변화나 피부의 수축은 없다. 유방영상**(사진38-1)**에서 유두 근처에 약 2.3 cm 크기의 낭이 관찰되어, 수술로 제거**(사진38-2)**하였다. 낭 안에서 길이 약 1 cm 크기의 벌레가 관찰**(사진38-3)**되었다. 진단은?

① 고충증
② 폐흡충증
③ 유구조충증
④ 이질아메바증
⑤ 요코가와흡충증

49. 23세 여성이 소변볼 때 불편감이 있고 소변 색이 붉다고 병원에 왔다. 최근 5년 동안 아프리카의 케냐와 말라위에서 생활하였다고 한다. 소변검사에서 다수의 적혈구가 관찰되었고, 혈액검사 결과 호산구가 증가되었다(19.5%). 컴퓨터단층촬영에서 방광벽이 두꺼워져 있었고, 방광경 검사에서 점막에 다수의 궤양성 병변과 출혈부위가 관찰되었다. 병변부위 조직 검사 소견**(사진39)**이다. 진단은?

① 고충증
② 요충증
③ 사상충증
④ 주혈흡충증
⑤ 질편모충증

50. 60세 남자가 2일 전부터 하루 5~8회의 심한 설사가 난다고 병원에 왔다. 동남아여행을 마치고 5일 전에 귀국했다고 한다. 신체검사에서 복부는 팽만되어 있고 장음이 증가되어 있다. 대변 변형항산염색 결과**(사진40)**이다. 진단은?

① 원포자충증
② 장아메바증
③ 람블편모충증
④ 사람등포자충증
⑤ 작은와포자충증

51. 23세 남자가 2주 전부터 가끔 배가 아프고 대변에 피가 섞여 나온다고 병원에 왔다. 6개월 동안 아프리카에 여행을 다녀왔다고 한다. 여행기간 중 물놀이를 자주 하였으며, 물놀이 후 피부가 가렵고 발진도 있었다고 한다. 대장내시경에서 결장에 여러 개의 용종이 관찰되어 조직검사를 시행**(사진41)**하였다. 진단은?

① 선모충증
② 폐흡충증
③ 유구낭미충증
④ 이질아메바증
⑤ 만손주혈흡충증

52. 36세 여자가 7일 전부터 외음부가 가렵고 불쾌한 냄새가 나는 분비물이 많아졌다고 병원에 왔다. 질분비물 펴바른표본**(사진42)**(김사염색)이다. 감염형은?

① 포낭
② 난포낭
③ 영양형
④ 분열소체
⑤ 포자소체

53. 28세 여자가 얼굴에 생긴 피부 병변이 좀처럼 낫지 않는다고 병원에 왔다. 6개월 동안 중동 지역에 거주하다 귀국했다고 한다. 삼출액이 많지 않은 궤양에서 가피가 관찰**(사진43-1)**되었다. 궤양 부위 피부조직에서 약 2 ㎛ 크기의 충체가 다수 발견**(사진43-2)**되었다. 진단은?

① 가시아메바증
② 고양이구충증
③ 이질아메바증
④ 파동편모충증
⑤ 리슈만편모충증

54. 기생충의 생활사를 나타낸 그림**(사진44)**이다. 기생충이 조직을 이행하는 시기(6번)에 특징적으로 증가 비율이 높아지는 면역세포는?

① 단핵구
② 림프구
③ 호산구
④ 호염구
⑤ 호중구

55. 50세 남자가 건강검진으로 시행한 대장내시경에서 약 4 cm 가량의 사진**(사진45)**과 같은 충체를 적출하였다. 평소에 별다른 증상은 없었다고 한다. 이 기생충은?

① 회충
② 구충
③ 편충
④ 요충
⑤ 분선충

56. 54세 남자가 가랑이 부위 덩이가 있어 병원에 왔다. 수개월 전에 비해 덩이의 위치가 변했다고 한다. 신체검사에서 4 cm 크기의 둥근 모양 덩이가 만져졌고, 압통은 없었다. 수술 후 적출한 충체**(사진46-1)** 및 충체의 조직소견**(사진46-2)**이다. 진단은?

① 고충증
② 포충증
③ 개구충증
④ 유구낭미충증
⑤ 회선사상충증

57. 65세 남자가 2일 전부터 배가 아프고 설사가 나며 가스가 많이 찬다고 병원에 왔다. 열흘 전 섬진강 지류의 한 식당에서 은어회를 먹었다고 한다. 대변검사 결과**(사진47)**이다. 진단은?

① 간흡충증
② 분선충증
③ 람블편모충증
④ 요코가와흡충증
⑤ 광절열두조충증

58. 아래의 일반적인 특징을 갖는 인체감염 기생충의 분류는?

- 자웅이체이다.
- 체강이 있다
- 체형은 가늘고 긴 원통상이다.
- 구강, 식도, 장, 항문으로 구성된 소화기관이 있다.

① 선충류
② 원충류
③ 흡충류
④ 원엽조충류
⑤ 의엽조충류

59. 75세 남자가 3주 전부터 손가락 사이가 심하게 가렵다고 병원에 왔다. 요양원에서 생활한다고 한다. 손가락 사이에는 다수의 수포성 구진이 관찰되었다. 병변 인설 부위의 피부를 긁어내 현미경으로 관찰하였더니 살아 있는 벌레(길이 약 0.3 mm)가 관찰**(사진48)**되었다. 이 절지동물은?

① 벼룩
② 빈대
③ 옴진드기
④ 털집진드기
⑤ 집먼지진드기

60. 삼일열말라리아와 난형열말라리아의 경우 감염된 모기의 흡혈로 인체 내에 유입된 포자소체가 간세포 내에서 장기간 비활성 상태로 유지되는 경우가 있다. 이로 인해 잠복기가 길어지거나 재발이 되기도 한다. 이러한 수면소체의 활성을 방지하기 위해 투여해야 할 약제는?

① 퀴닌
② 메플로퀸
③ 이버멕틴
④ 클로로퀸
⑤ 프리마퀸

4교시 종료