1 교시

감독관확인

2025년도
기초의학종합평가 문제지

응시번호		성명	

본 시험은 각 문제에서 가장 적합한 답 하나만 선택하는 최선답형 시험입니다.

응시자는 시험 종료 후 문제지를 가지고 갈 수 있습니다.
문항 내용의 무단 복제, 전재 및 재배포를 금지합니다.
본 문제의 저작권은 한국의과대학·의학전문대학원협회(KAMC)에 있으며, 문제를 상업적 목적으로 사용하는 경우 「저작권법」 위반으로 민·형사상 처분을 받을 수 있습니다.

KAMC 의학교육평가사업단
KAMC Medical Education Assessment Corporation

답안지 작성 시 유의사항

1) "대학코드", "학번", "교시"를 잘못 마킹할 경우 0점 처리될 수 있으니 답안지 제출 전 확인바랍니다.

2) OMR카드에 **정답마킹 이외의 흔적은 수정테이프로 지우는 것을 권장**합니다.
특히, 답안에 펜의 종류와 상관없이 예비마킹을 한 경우는 전산 채점과정에서 **중복 마킹으로 인식되어 오답**처리 됩니다.
※ 수정테이프를 사용하여 답을 수정한 경우 반드시 손으로 눌러서 떨어지지 않게 하며 불완전한 수정처리로 발생하는 책임은 응시자에게 있음을 알려드립니다.

3) OMR카드는 구기거나 이물질로 더럽혀질 경우 인식되지 않을 수 있습니다.

4) 아래 안 좋은 마킹 예시의 경우 오답 처리 될 수 있습니다.

좋은 마킹 예시		검은사인펜으로 원 안을 가급적 많이 채워주세요.
안 좋은 마킹 예시	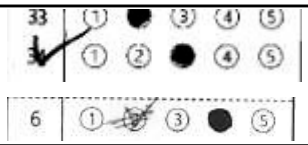	다른 펜으로 체크한 사항은 중복 마킹으로 인식되니 수정테이프를 이용하여 삭제바랍니다.
		원 안에 빈 공간이 많은 경우 인식률이 낮으며 오답 처리될 수 있습니다.
		연필로 마킹하는 경우 인식률이 낮으며 오답 처리될 수 있습니다.
		원 밖까지 과도하게 마킹하는 경우 옆 번호까지 마킹한 것으로 인식될 수 있으니 주의바랍니다.

※ 각 문제에 대해 가장 적합한 답을 하나만 고르시오.

1. 복강경으로 난소절제술(oophorectomy)을 하는 도중에 난소동맥(ovarian artery)을 묶으려고 한다. 사진**(사진 1)**에서 난소동맥을 포함하는 구조물은?

① A
② B
③ C
④ D
⑤ E

2. 사진**(사진 2)**에서 온몸순환과 관계된 판막으로, 심장주기 중 이완기에 닫히는 판막의 소리를 가장 잘 들을 수 있는 청진 위치는?

① ①
② ②
③ ③
④ ④
⑤ ⑤

3. 위(stomach)의 H&E 염색 광학현미경 사진**(사진 3)**이다. 점막에 속하는 층으로, 점막(mucosa)을 직접 이완하거나 수축시켜 소화를 돕는 층은?

① 가
② 나
③ 다
④ 라
⑤ 마

4. 72세 남자가 가슴통증으로 병원에 왔다. 청진에서 수축기 심잡음이 들렸고, 심전도검사에서 심실사이막(interventricular septum)의 근육부분에서 경색 소견이 발견되었다. 기능 손상이 발생할 가능성이 가장 높은 판막은?

① 승모판막
② 삼첨판막
③ 대동맥판막
④ 허파동맥판막
⑤ 심장정맥굴판막

5. 35세 여자가 왼손에 힘이 없어 병원에 왔다. 환자의 둘째와 셋째 손가락 사이에 종이를 끼우고 꽉 붙잡으라고 한 상태에서 종이를 잡아당기는 검사와 환자의 두 손가락을 붙잡은 상태에서 벌리게 하는 검사를 시행하였다. 두 가지 검사 모두 오른손에 비해 왼손의 힘이 뚜렷하게 약해진 것을 확인하였다. 손상이 의심되는 신경은?

① 노신경
② 자신경
③ 정중신경
④ 겨드랑신경
⑤ 근육피부신경

6. 50세 남자가 가슴통증으로 응급실에 왔다. 심전도검사에서 굴심방결절(sinuatrial node)의 전도이상을 발견하였다. 검사 결과, 심장동맥의 막힘이 원인이었다. 사진**(사진 4)**에서 막힌 혈관은?

① 1
② 2
③ 3
④ 4
⑤ 5

7. 28세 남자가 오토바이를 타다가 넘어진 후, 의식을 잃었다가 깨어났다. 한쪽 팔과 손가락이 잘 움직여지지 않았다. 뇌줄기 단면**(사진 5)**에서 이 증상과 관련이 있는 부위는?

① A
② B
③ C
④ D
⑤ E

8. 관상단면 자기공명영상 사진**(사진 6)**이다. A에 해당하는 구조는?

① 대뇌낫(falx cerebri)
② 소뇌낫(falx cerebelli)
③ 소뇌천막(tentorium cerebelli)
④ 안장가로막(diaphragma sellae)
⑤ 치아인대(denticulate ligament)

9. 위식도역류(gastroesophageal reflux)와 동반한 가슴통증을 치료하기 위하여 양성자펌프억제제(proton pump inhibitor)를 처방하였다. 이 약이 작용하는 세포는?

① 으뜸세포(chief cell)
② 벽세포(parietal cell)
③ 목점액세포(mucous neck cell)
④ 장내분비세포(enteroendocrine cell)
⑤ 장크롬친화세포(enterochromaffin cell)

10. 39세 여자가 달덩이처럼 둥근 얼굴모양을 보이고 목 뒤와 어깨에 피하지방이 과도하게 축적되었다. 1 mg의 덱사메타손을 밤 11시에 복용 후, 다음 날 아침 8시에 혈장 코티솔 농도를 측정하였는데 코티솔의 농도가 10 μg/dL(정상 참고치 5 μg/dL 미만)이었다. 사진**(사진 7)**에서 코티솔을 주로 분비하는 부위는?

① A
② B
③ C
④ D
⑤ E

11. 신경관형성(neurulation) 과정에서 형성된 신경능선(neural crest) 세포에서 유래한 것은?

① 망막(retina)
② 표피(epidermis)
③ 심장막(pericardium)
④ 부신속질(adrenal medulla)
⑤ 속귀 막미로(membranous labyrinth)

12. 입안(oral cavity)을 보여주는 사진**(사진 8)**이다. 물렁입천장(soft palate)과 인두(pharynx)를 연결하는 근육이 포함된 구조물은?

① 1
② 2
③ 3
④ 4
⑤ 5

13. 62세 남자가 소화불량과 오른쪽 갈비뼈 아래부분의 불편감을 호소하였다. 신체검사에서 공막과 얼굴에 황달이 있고, 배꼽주변 모양은 사진**(사진 9)**과 같다. 이 환자가 갑작스런 토혈을 하였다면, 토혈과 관련된 혈관은?

① 중심정맥(central vein)
② 지라정맥(splenic vein)
③ 식도정맥(esophageal vein)
④ 아래곧창자정맥(inferior rectal vein)
⑤ 위창자간막정맥(superior mesenteric vein)

14. COVID-19 감염으로 사망한 남자의 부검 결과 고환 조직에 염증세포가 침윤되어 있었고, 치밀이음(tight junction)에 관여하는 단백질의 발현이 감소되어 있었다. 면역공격으로부터 정자를 보호하는데 핵심적인 역할을 하는 치밀이음을 형성하는 세포는?

① Leydig cell
② Myoid cell
③ Primary spermatocyte
④ Sertoli cell
⑤ Spermatid

15. 40세 여자가 질 출혈로 응급실에 왔다. 출혈 위치가 자궁임을 확인하고 자궁동맥색전술(uterine artery embolization)을 시행하여 출혈을 멈출 수 있었다. 자궁동맥과 연결되어 자궁의 곁순환을 담당할 수 있는 동맥은?

① 난소동맥(ovarian artery)
② 바깥엉덩동맥(external iliac artery)
③ 속음부동맥(internal pudendal artery)
④ 위창자간막동맥(superior mesenteric artery)
⑤ 아래창자간막동맥(inferior mesenteric artery)

16. 47세 여자가 오른쪽 어깨 통증으로 병원에 왔다. 한 달 전부터 오른쪽으로 누우면 통증이 있다고 한다. 영상검사에서 오른쪽 가시위근의 석회화가 보였다. 신체검사에서 주로 제한될 것으로 예상되는 어깨의 움직임은?

① 모음
② 벌림
③ 굽힘
④ 안쪽돌림
⑤ 바깥돌림

17. 화살표 부위**(사진 10)**를 H&E 염색하여 광학현미경으로 관찰했을 때, 호산세포(acidophilic cell)가 관찰되었다면 이 세포가 분비할 수 있는 호르몬은?

① 도파민(dopamin)
② 프로락틴(prolactin)
③ 난포자극호르몬(FSH)
④ 갑상샘자극호르몬(TSH)
⑤ 부신겉질자극호르몬(ACTH)

18. 사진**(사진 11)**은 각각의 세포에서 일어나는 유사분열(mitosis)과 감수분열(meiosis)의 과정이다. 다음 중 염색체 수가 줄어드는 단계는?

① A
② B
③ C
④ D
⑤ E

19. 소아과 의사가 생후 6개월 영아의 허리천자(lumbar puncture)를 시행하려고 한다. 성인의 경우 L3/L4 또는 L4/L5 척추 사이 공간에서 요추 천자를 시행하는 것이 일반적이지만, 영아에게는 이보다 더 낮은 척추 레벨에서 시행해야 하는 경우가 많다. 가장 주요한 요인은?

① 좁은 척추관
② 적은 척수액 양
③ 골화가 덜 된 척추뼈
④ 조밀한 척수신경뿌리
⑤ 척수원뿔의 낮은 위치

20. 봉우리빗장관절(acromioclavicular joint)은 자전거 운동을 하다 넘어지면 흔히 다치는 부위이다. 이 관절 안에는 뼈 사이에 관절원반이 있어 뼈끼리 직접 닿지 않게 해준다. 이와 같이 관절원반이 있는 관절은?

① 엉덩관절(hip joint)
② 팔꿉관절(elbow joint)
③ 어깨관절(shoulder joint)
④ 복장빗장관절(sternoclavicular joint)
⑤ 몸쪽노자관절(proximal radioulnar joint)

21. 몸통 주요 구조물의 위치를 가늠할 때 같은 높이의 척추뼈를 알면 도움이 된다. 기관(trachea)이 오른기관지와 왼기관지로 나뉘는 척추뼈의 높이는?

① 일곱째목뼈-첫째등뼈
② 둘째-셋째등뼈
③ 넷째-다섯째등뼈
④ 여섯째-일곱째등뼈
⑤ 여덟째-아홉째등뼈

22. 산모의 제왕절개를 위해 척추마취를 할 때, T4 척수신경의 수준까지 산모가 마취되었는지를 평가하기 위해 사용할 수 있는 구조물은?

① 겨드랑
② 젖꼭지
③ 명치부위
④ 배꼽부위
⑤ 두덩부위

23. 알칼로이드 계열의 항암제인 콜히친(colchicine)은 유사분열방추(mitotic spindle)의 형성을 억제한다. 사진**(사진 12)**에서 이와 같은 작용이 일어나는 분열단계는?

① A
② B
③ C
④ D
⑤ E

24. 척수 단면 염색 사진**(사진 13)**이다. 화살표가 가리키는 것은 널판다발(fasciculus gracilis)과 쐐기다발(fasciculus cuneatus)이다. 해당하는 척수 분절은?

① 목분절
② 가슴분절
③ 허리분절
④ 엉치분절
⑤ 꼬리분절

25. 46세 남자가 다양한 부위의 부종으로 병원에 왔다. 부종이 가슴관(thoracic duct)의 막힘이 원인이었다면, 이 환자에서 부종이 발생할 가능성이 가장 적은 부위는?

① 골반
② 왼쪽 팔
③ 왼쪽 다리
④ 오른쪽 팔
⑤ 오른쪽 다리

26. 콩팥의 광학현미경 사진**(사진 14)**이다. 화살표 부위에 위치하는 구조물은?

① 곧은혈관(vasa recta)
② 집합관(collecting duct)
③ 교감신경섬유(sympathetic nerve fiber)
④ 토리쪽곱슬세관(proximal convoluted tubule)
⑤ 헨레고리 가는부분(thin limb of Henle`s loop)

27. 5세 남자 아이가 어지러움으로 병원에 왔다. 혈액 검사에서 헤모글로빈 수치가 감소하였으며 말초혈액펴바른검사 사진**(사진 15-1)**에서 특이한 적혈구(화살표)가 관찰된다. 지라의 H&E 염색 광학현미경 사진**(사진 15-2)**에서 헤모글로빈 수치 감소와 관계가 깊은 부분은?

① (1)
② (2)
③ (3)
④ (4)
⑤ (5)

28. 27세 남자가 오른쪽 아랫배가 아프고 열이 나서 병원에 왔다. 신체 검진에서 오른쪽 아랫배를 누르거나 누른 손을 뗄 때 아프다고 하였다. 급성막창자꼬리염을 의심해 수술을 들어가서 부풀어오른 막창자꼬리를 절제하던 중 막창자꼬리동맥의 심한 출혈을 확인하였다. 이 동맥으로 주로 혈액을 공급하는 동맥은?

① 복강동맥
② 속엉덩동맥
③ 바깥엉덩동맥
④ 위창자간막동맥
⑤ 아래창자간막동맥

29. 60세 남자의 위세로칸(superior mediastinum)에서 빠르게 커지는 종양이 발견되었다. 이에 의한 압박을 받을 가능성이 <u>낮은</u> 구조물은?

① 기관(trachea)
② 대동맥활(aortic arch)
③ 반홀정맥(hemiazygos vein)
④ 팔머리정맥(brachiocephalic vein)
⑤ 왼온목동맥(left common carotid artery)

30. 41세 남자가 땀이 날 정도로 운동을 하면 가슴이 심하게 뛰고 어지러운 증상이 있다고 병원에 왔다. 병원에서 잰 혈압은 180/120 mmHg이었다. 가족 중 어머니와 남동생이 고혈압이 있다고 한다. 혈액검사에서 레닌과 알도스테론 수치가 상승되어 있었고, 혈중 칼륨은 2.9 mmol/L로 정상보다 낮았다. 이 환자의 고혈압을 유발하는데 관여하는 호르몬을 분비하는 부위**(사진 16)**는?

① A
② B
③ C
④ D
⑤ E

31. 후두내시경검사 사진**(사진 17-1)**과 모식도**(사진 17-2)**이다. 화살표가 가리키는 구조물은?

① A
② B
③ C
④ D
⑤ E

32. 78세 여자에게 위를 쳐다보게 했을 때 양쪽 이마 모두에 주름이 잡혔지만, 눈을 세게 감으라고 했을 때 오른쪽 눈은 완전히 감기지 않았다**(사진 18)**. 그 외 귀 뒤의 통증, 미각 및 청각 이상은 없었다. 소뇌기능검사와 깊은힘줄반사도 모두 정상이었다. 15년 전부터 고혈압과 당뇨로 항고혈압제와 경구혈당강하제를 복용 중이다. 가장 가능성이 높은 질환은?

① 왼쪽 귀밑샘염
② 오른쪽 귀밑샘염
③ 오른쪽 대상포진
④ 왼쪽 중간대뇌동맥 경색증
⑤ 오른쪽 중간대뇌동맥 경색증

33. 뇌 자기공명영상 단면 사진**(사진 19)**이다. 속섬유막의 뒷다리(posterior limb of internal capsule)에 경색증(infarction) 있다. 이 부위 병터 때문에 발생할 수 있는 증상은?

① 감각언어 장애
② 같은쪽 시야 결손
③ 반대쪽 시야 결손
④ 같은쪽 얼굴 및 사지의 수의운동 장애
⑤ 반대쪽 얼굴 및 사지의 수의운동 장애

34. 50세 남자가 귀밑에서 만져지는 덩어리를 발견하고 병원에 왔다. 자기공명영상 사진**(사진 20)**이다. 종양이 발견되어 절제 수술을 시행하기로 결정하였다. 수술 중 가장 손상되기 쉬운 신경은?

① 얼굴신경(facial nerve)
② 미주신경(vagus nerve)
③ 삼차신경(trigeminal nerve)
④ 혀밑신경(hypoglossal nerve)
⑤ 혀인두신경(glossopharyngeal nerve)

35. 천식(asthma)은 민무늬근육과 술잔세포(goblet cell)가 과민하게 반응해 일시적으로 기도가 막히는 질환이다. 이러한 현상이 일어나는 구조물은?

① 기관(trachea)
② 엽기관지(lobar bronchus)
③ 구역기관지(segmental bronchus)
④ 호흡세기관지(respiratory bronchiole)
⑤ 허파꽈리관(alveolar duct)

36. 정상 태반의 융모막융모(chorionic villus) 모식도**(사진 21)**이다. 모체부분(maternal part)은?

① A
② B
③ C
④ D
⑤ E

37. 위 모식도**(사진 22)**이다. 위(stomach)에 혈액을 공급하는 동맥들 가운데 짧은위동맥(short gastric arteries)이 혈액을 공급하는 부위는?

① A
② B
③ C
④ D
⑤ E

38. 7세 여자 아이가 목이 아프고 뻣뻣하다고 병원에 왔다. 통증은 아이가 아침에 일어났을 때 시작되었고, 하루 종일 점차 심해졌으며 고개를 왼쪽으로 돌리려고 할 때 통증이 더 심하다고 한다. 최근에 외상이나 특별한 징후는 없었다고 한다. 아이의 목을 왼쪽으로 돌렸을 때 사진**(사진 23)**처럼 목 부위에 강직된 근육이 두드러지게 돌출되어 있었다. 이 근육을 지배하는 신경은?

① 미주신경(vagus nerve)
② 더부신경(accessory nerve)
③ 목신경고리(ansa cervicalis)
④ 등쪽어깨신경(dorsal scapular nerve)
⑤ 가로목신경(transverse cervical nerve)

39. 항문관은 빗살선(pectinate line)을 기준으로 발생학적 기원, 신경 분포, 혈관 공급 등이 서로 다르다. 항문관에서 빗살선의 윗부분에 대한 설명으로 옳은 것은?

① 음부신경(pudendal nerve)에 의해 지배됨
② 신경분포는 배변 시 바깥항문조임근에 관여함
③ 통증에 민감하여, 수술 시 충분한 마취가 필요함
④ 내장감각신경이 주로 분포하며, 통증에는 민감하지 않음
⑤ 아래곧창자동맥(inferior rectal artery)에서 혈액을 공급받음

40. 32세 남자가 축구 경기 도중 무릎에 강한 충격을 받은 뒤 무릎이 붓고 통증이 심해져 병원에 왔다. 무릎을 굽히고 정강뼈를 앞쪽으로 당겼을 때 정강뼈가 끌려나왔다. 손상이 의심되는 구조물은?

① 무릎힘줄(patellar tendon)
② 안쪽반달(medial meniscus)
③ 가쪽곁인대(lateral collateral ligament)
④ 앞십자인대(anterior cruciate ligament)
⑤ 뒤십자인대(posterior cruciate ligament)

41. 45세 여자가 갑자기 아랫배가 불편하다며 응급실에 왔다. 검사 결과 자궁탈출증(uterine prolapse)으로 진단되었다. 자궁을 지지하는 구조물은?
① 자궁간막(mesometrium)
② 자궁관간막(mesosalpinx)
③ 기본인대(cardinal ligament)
④ 자궁원인대(round ligament of uterus)
⑤ 넓은자궁인대(broad ligament of uterus)

42. H&E 염색 광학현미경 사진**(사진 24)**이다. 적혈구의 크기를 기준으로 화살표로 표시된 혈관의 너비를 추정하면?
① 5-10 μm
② 15-20 μm
③ 25-30 μm
④ 35-40 μm
⑤ 45-50 μm

43. 크레실 바이올렛(cresyl violet)으로 염색한 척수 앞뿔 조직 사진**(사진 25)**이다. 화살표로 지시한 것처럼 구조물의 염색특성이 나타나는 이유는?
① 활발한 ATP 생산
② 활발한 단백질 합성
③ 높은 칼슘이온 농도
④ 활발한 세포 소화 작용
⑤ 활발한 세포 운동 작용

44. 25세 여자가 소변이 마렵지만 배뇨가 원활하지 않아 병원에 왔다. 영상검사 결과 방광목이 비정상적으로 수축된 것으로 나타났다. 이와 가장 관련이 깊은 구조물은?
① 배뇨근(detrusor muscle)
② 방광삼각(vesical trigone)
③ 두덩요도근(pubourethral muscle)
④ 속요도조임근(internal urethral sphincter)
⑤ 바깥요도조임근(external urethral sphincter)

45. 면역조직화학염색(immunohistochemical staining) 기법으로 뇌조직의 아교세포섬유산성단백질(glial fibrillary acidic protein, GFAP)을 염색한 사진**(사진 26)**이다. 이 세포는 모세혈관에 돌기를 뻗어 혈관내피세포를 둘러싸 혈관뇌장벽(blood brain barrier)를 형성하고 영양분, 노폐물, 대사물 이동의 조절에 관여한다. 이 신경아교세포는?
① 별아교세포(astrocyte)
② 위성세포(satellite cell)
③ 미세아교세포(microglia)
④ 뇌실막세포(ependymal cell)
⑤ 희소돌기아교세포(oligodendrocyte)

46. 31세 남자의 정상 손목 방사선 사진**(사진 27-1)**과 7세 남자아이의 정상 손목 방사선 사진**(사진 27-2)**이다. 화살표로 지시된 부위를 구성하는 주요 성분은?
① 해면뼈(spongy bone)
② 치밀뼈(compact bone)
③ 탄력연골(elastic cartilage)
④ 섬유연골(fibrous cartilage)
⑤ 유리연골(hyaline cartilage)

47. 40세의 여자 가수가 갑상샘암 진단을 받고 갑상샘절제술을 받았다. 갑상샘 수술을 하면서 위갑상동맥(superior thyroid artery)을 묶었는데, 수술 후에 환자의 목소리가 변하였고 노래를 부르면 다양한 음색이 나오지 않고 단조로운 목소리만 나왔다. 위후두신경(superior laryngeal nerve)의 바깥가지가 손상된 것이라면, 기능에 이상이 생겼을 근육은?
① 성대근(vocalis muscle)
② 갑상목뿔근(thyrohyoid muscle)
③ 반지갑상근(cricothyroid muscle)
④ 복장목뿔근(sternohyoid muscle)
⑤ 복장갑상근(sternothyroid muscle)

48. 8세 남자 아이가 머리가 아파서 병원에 왔다. 시상면 자기공명영상 검사 결과 사진**(사진 28)**이다. 별표 부분이 정상보다 커져 있었다. 뇌실계통의 변화의 원인이 되는 구조물은?
① 맥락얼기(choroid plexus)
② 정중구멍(median aperture)
③ 거미막과립(arachnoid granulation)
④ 뇌실사이구멍(interventricular foramen)
⑤ 중간뇌수도관(mesencephalic aqueduct)

49. 걷는 과정에서 한쪽 다리를 들어 올릴 때 골반이 기울어지지 않도록 붙잡아주는 주된 근육은?
① 궁둥구멍근(piriformis muscle)
② 넓적다리빗근(sartorius muscle)
③ 큰볼기근(gluteus maximus muscle)
④ 중간볼기근(gluteus medius muscle)
⑤ 넓적다리네갈래근(quadriceps femoris muscle)

50. 68세 남자가 3일 전부터 발열과 오한, 기침을 동반한 호흡곤란으로 병원에 왔다. 청진에서 오른허파에서 수포음이 들렸으며 혈액검사 결과 백혈구 18,000/μL, 혈색소 11.5 g/dL가 관찰되었다. 급성 폐렴으로 진단되었을 때, 혈액펴바른표본에서 정상보다 가장 많이 증가된 것으로 보이는 세포는?

① **(사진 29-1)**
② **(사진 29-2)**
③ **(사진 29-3)**
④ **(사진 29-4)**
⑤ **(사진 29-5)**

51. 모세혈관의 전자현미경 사진**(사진 30)**이다. 이와 같은 유형의 모세혈관이 관찰되는 장기는?

① 뇌
② 근육
③ 심장
④ 콩팥
⑤ 허파

52. 사진**(사진 31)**에서 착상 직전 주머니배(blastocyst, 수정 후 4~8일) 속세포덩이(inner cell mass)의 분리가 원인이 되어 발생한 일란성쌍둥이의 가장 흔한 태아막 형태는?

① A
② B
③ C
④ D
⑤ E

53. 15세 여자가 쉽게 피곤하고 어지러워서 병원에 왔다. 헤모글로빈 수치는 8.2 g/dL였으며 그물적혈구(reticulocyte)가 증가하였다. 말초혈액펴바른검사 결과**(사진 32)**이다. 적혈구 막구성 단백의 유전적 이상으로 인한 질병으로 진단되었을 때, 가장 관계가 깊은 단백질은?

① Selectin
② Spectrin
③ Aquaporin 1
④ Duffy antigen
⑤ Glycophorin A

54. 21세 여자가 양쪽 손바닥에 땀이 너무 많이 나서 스마트폰 화면을 만지기가 힘들 정도라며 병원에 왔다. 긴장되는 상황에서는 더 심해져서 일상생활이 어렵다고 한다. 땀 냄새가 심하지는 않다고 한다. 원인이 되는 구조는?

① 털주머니(hair follicle)
② 털세움근(arrector pili)
③ 피부기름샘(sebaceous gland)
④ 에크린땀샘(eccrine sweat gland)
⑤ 아포크린땀샘(apocrine sweat gland)

55. 60세 남자가 머리가 심하게 아파서 병원에 왔다. 혈관조영검사 결과**(사진 33)**이다. 대뇌동맥고리(cerebral arterial circle) 중에서 동맥류(aneurysm)가 있는 혈관은?

① 속목동맥(internal carotid artery)
② 앞대뇌동맥(anterior cerebral artery)
③ 중간대뇌동맥(middle cerebral artery)
④ 뒤대뇌동맥(posterior cerebral artery)
⑤ 뒤교통동맥(posterior communicating artery)

56. 콩팥에서 관찰되는 세포의 모식도**(사진 34)**이다. 화살표가 가리키는 것은 솔가장자리(brush border)이다. 이와 같은 구조가 가장 잘 관찰되는 부위는?

① 헨레고리(loop of Henle)
② 사구체주머니(glomerular capsule)
③ 먼쪽곱슬세관(distal convoluted tubule)
④ 사구체옆장치(juxtaglomerular apparatus)
⑤ 토리쪽곱슬세관(proximal convoluted tubule)

57. 사진**(사진 35)**과 같은 선천결함이 생길 수 있는 가능성이 큰 시기는?

① 발생 1~2주차
② 발생 4~8주차
③ 발생 9~13주차
④ 발생 14~27주차
⑤ 발생 28~40주차

58. 6세 남자 아이가 오른쪽 음낭이 커져서 병원에 왔다. 특별한 외상이나, 감염, 수술 병력은 없으며, 열이나 요로감염 증상도 없다고 한다. 통증은 없지만, 걸을 때 약간 불편하다고 한다. 광투과검사(transillumination test)에서 음낭이 밝게 빛이 통과하였다. 사진**(사진 36)**에서이 상태의 원인과 관련이 큰 구조물은?

① a
② b
③ c
④ d
⑤ e

59. 40세 남자가 교통사고로 정강뼈 몸쪽 1/3 지점에 분쇄골절(comminuted fracture)이 발생하였다. 수술 중에 뼈사이막 앞면에서 신경이 손상된 것을 확인하였다. 이 손상으로 장애를 일으킬 수 있는 운동은?

① 발등굽힘(dorsiflexion)
② 발 가쪽번짐(eversion)
③ 엄지발가락 굽힘(flexion)
④ 둘째-다섯째발가락 굽힘(flexion)
⑤ 둘째-다섯째발가락 벌림(abduction)

60. 정세관(seminiferous tubule)의 H&E 염색 광학현미경 사진**(사진 37)**이다. 테스토스테론(testosterone)을 합성하는 세포는?

① A
② B
③ C
④ D
⑤ E

1교시 종료