KARIN KLAS, MELITTA HORAK,
BETTINA BACHMANN-SCHRITTESSER

Lernen mit 85 komplexen Fallsituationen

Ein Arbeitsbuch für das Erlernen der präzisen Pflegediagnostik in Studium und Praxis

facultas

Karin Klas, Melitta Horak, Bettina Bachmann-Schrittesser

Lernen mit 85 komplexen Fallsituationen

Ein Arbeitsbuch fur das Erlernen der prazisen Pflegediagnostik in Studium und Praxis

Karin Klas, Melitta Horak,
Bettina Bachmann-Schrittesser

Lernen mit 85 komplexen Fallsituationen

Ein Arbeitsbuch für das Erlernen der präzisen Pflegediagnostik in Studium und Praxis

Unter Mitarbeit von:
Anita Mitterdorfer
Katrin Knes

Besonderer Dank gilt den Studierenden der Fachhochschule Kärnten für ihren Input zu den Fällen

facultas

Eine geschlechtergerechte Schreibweise wird in diesem Buch vorwiegend durch die Verwendung der Schreibung mit Stern * realisiert. Ist eine korrekte, alle Endungen berucksichtigende Schreibung auf diese Weise nicht moglich oder erfordert sie Erganzungen, die den Lesefluss hemmen, so wird stellvertretend fur alle Geschlechter die weibliche und mannliche Form abgewechselt.

Einige der Fallbeispiele im vorliegenden Band wurden aus dem Vorgangerwerk 50 komplexe Fallsituationen. Ein Arbeitsbuch fur Studierende und Lehrende der Bachelorstudiengange Gesundheits- und Krankenpflege, herausgegeben von Karin Klas und Stefanie Mayrhofer, ubernommen.

Bibliografische Information der Deutschen Nationalbibliothek
Die Deutsche Nationalbibliothek verzeichnet diese Publikation in der Deutschen Nationalbibliografie; detaillierte bibliografische Daten sind im Internet uber http://dnb.dnb.de abrufbar.
Alle Rechte, insbesondere das Recht der Vervielfaltigung und der Verbreitung sowie der Ubersetzung, sind vorbehalten.
Alle Angaben in diesem Fachbuch erfolgen trotz sorgfaltiger Bearbeitung ohne Gewahr, eine Haftung der Autorinnen oder des Verlages ist ausgeschlossen.

1. Auflage 2024
Copyright 2024 Facultas Verlags- und Buchhandels AG
facultas Verlag, 1050 Wien, Osterreich
Umschlagfoto: simarik, istockphoto.com
Satz: Wandl Multimedia-Agentur, Gro Weikersdorf
Lektorat: Laura Hodl, Wien
Druck: Facultas Verlags- und Buchhandels AG
Printed in the EU
ISBN 978-3-7089-2440-3
E-ISBN 978-3-99111-843-5

Vorwort

Professionelle Pflege zeichnet sich durch eine doppelte Handlungslogik aus, indem eine individuelle Situation vor dem Hintergrund des bestehenden Fachwissens ausgelegt wird. Die Auslegung wird auch als hermeneutisches Fallverstehen bezeichnet und muss gelernt, geubt und standig weiterentwickelt werden. Dieser Lern- und Entwicklungsprozess erfolgt auf der Basis zweier Denksysteme. Denksystem eins arbeitet automatisch, schnell und mit wenig Kontrolle, es folgt dem Prinzip sehen und wissen, was es bedeutet. Denksystem zwei arbeitet uberlegt, langsam und kontrolliert. Die Aufmerksamkeit ist dabei auf das eigene Denken und Handeln und auf subjektive Erfahrungen gerichtet. Das automatische Denksystem eins kann nur uber das langsame Denksystem zwei verandert bzw. verbessert werden (Kahnemann, 2011). Letzteres ist fur das pflegerische Handeln von Bedeutung, soll verhindert werden, dass Versuch und Irrtum oder unhinterfragte Rituale die Praxis des Handelns bestimmen. Dies gilt umso mehr in komplexen Pflegesituationen, mit denen die Pflegepraxis zunehmend konfrontiert ist.

Komplexe Pflegesituationen ergeben sich aus den Bedurfnissen der zu Pflegenden, die in Lebens- und Krankengeschichten eingebettet und vom sozialen und raumlichen Umfeld beeinflusst sind. Bestimmend sind hierbei die Biographie, die Lebenswelt und der Alltag sowie Co- und Multimorbiditat, einhergehend mit Alterserscheinungen und daraus resultierenden psychischen und physischen Einschrankungen. Die Komplexitat von Pflegesituationen wird ein weiteres Mal bestimmt durch organisatorische Entwicklungen wie Qualitatsanforderungen, verkurzte Aufenthaltsdauern, Sparprogramme sowie durch das Schwinden des privaten und professionellen Pflegepotenzials und daraus resultierenden Versorgungs- und Finanzierungsengpasse. In der Kombination ergeben sich Pflegesituationen, deren Losungen nicht im Lehrbuch stehen, sondern die im individuellen Fall zu entwic keln

sind. Dabei ist der Ruckgriff auf Fachwissen, klinische Erfahrungen und auf die Praferenzen der zu Pflegenden notig. Die Suche nach individuellen Losungen benotigt jedoch Zeit, die in der aktuellen Entscheidungssituation oft nicht gegeben ist. Es stehen begrenzte Informationen zur Verfugung bzw. konnen nicht alle Moglichkeiten in Erwagung gezogen werden. Und so kommt es oft nicht zur besten Losung, sondern zu der im Moment zufriedenstellendsten Losung. Voraussetzung fur eine gute Entscheidung bei Entscheidungsnotwendigkeit und begrenzten Zeitressourcen ist dabei das Situationsbewusstsein, d. h. das Wissen, was der Fall ist, indem die Situation rasch eingeschatzt wird, die Handlungsmoglichkeiten abgewogen und die Konsequenzen des Handelns abgeschatzt werden. Zur Entwicklung dieses Situationsbewusstseins bedarf es des langsamen Denksystems und passender Instrumente. Hierzu bieten sich die Methode der Fallarbeit und das Concept Mapping an. In der Fallarbeit werden konkrete Pflegesituationen vor dem Hintergrund theoretischer Erkenntnisse und praktischer Erfahrungen einer Losung zugefuhrt. So konnen komplexe Situationen, die undeutlich, zweifelhaft, konfliktreich oder irritierend sind, in klare, verstandliche, entschiedene und harmonische Situationen transformiert werden. Mittels Concept Mapping werden die Informationen geordnet auf ihre Zusammenhange gepruft bzw. Muster erkannt und mogliche Ansatzpunkte des Handelns abgeleitet. Damit wird nicht nur das Situationsbewusstsein entwickelt und gefordert, es werden auch die Problemlosungsfahigkeit und die pflegerischen Kernkompetenzen als zentrale Anforderungen beruflichen Handelns gestarkt.

Dazu liegt nun eine aktualisierte und erweiterte Version des Arbeitsbuches vor, das sowohl Lernenden als auch Lehrenden eine reiche Auswahl an Ubungsmoglichkeiten fur alle Pflegesettings bietet. Den Autorinnen sei Dank fur die Aufbereitung der Fallschilderungen, sie liefern damit nicht nur Ubungsmaterial, sondern zeigen, womit Pflege im 21. Jahrhundert konfrontiert ist und was sie im besten Fall zu leisten vermag.

Herbst 2023

Berta Schrems

Inhaltsverzeichnis

Vorwort

1 Einleitung

2 Aufbau & Struktur der Fälle

2.1 Situationsbeschreibung
2.2 Problembeschreibung

3 Fallbearbeitung

3.1 Methodik der Fallarbeit die Hermeneutik
3.2 Schritte der klinischen Entscheidungsfindung
3.3 Die Fallbeschreibung
3.3.1 Erster Schritt Erfassung der Reaktionen, relevanten Daten und Informationen
3.3.2 Zweiter Schritt Erkennen von Mustern
3.3.3 Dritter Schritt Klinische Entscheidungsfindung
3.3.4 Vierter Schritt prazise Diagnostik
3.4 Ableitung von moglichen Pflegediagnosen
3.4.1 Priorisierung der Pflegediagnosen
3.4.2 Ausformulierung der zu hochst priorisierenden Pflegediagnose

4 Beispielfall

5 Fallbeispiele

Setting Akutpflege

Fallbeispiel 1: Urologischer Patient
Fallbeispiel 2: Patientin mit Myokardinfarkt
Fallbeispiel 3: Patient mit multipler Sklerose
Fallbeispiel 4: Patientin mit HIV
Fallbeispiel 5: Patient nach Cholezystekomie
Fallbeispiel 6: Patientin in beginnendem Coma hepaticum
Fallbeispiel 7: Junger Patient mit Apoplex
Fallbeispiel 8: Patientin mit frisch angelegtem Colostoma
Fallbeispiel 9: Patient mit diabetischem Fu
Fallbeispiel 10: Patientin mit COPD
Fallbeispiel 11: Patientin mit Hysterektomie

Fallbeispiel 12: Patient nach TIA
Fallbeispiel 13: Patient mit diabetischem Fu syndrom in ambulanter Behandlung
Fallbeispiel 14: Patient mit akuter Cholezystitis
Fallbeispiel 15: Patientin mit Konzentrationsstorungen und St. p. Unfall
Fallbeispiel 16: Patient mit kardialer Dekompensation, Dyspnoe und Covid-19-Infektion
Fallbeispiel 17: Patientin mit akutem Insult
Fallbeispiel 18: Patientin mit Brustkrebs
Fallbeispiel 19: Patient mit Myokardinfarkt
Fallbeispiel 20: Patientin mit Multipler Sklerose
Fallbeispiel 21: Patient mit Prostataoperation
Fallbeispiel 22: Patient mit Pneumonie und HIV
Fallbeispiel 23: Patientin nach Cholezystektomie
Fallbeispiel 24: Patientin im Coma diabeticum
Fallbeispiel 25: Patient mit Insult
Fallbeispiel 26: Patient mit Ileostoma
Fallbeispiel 27: Patient mit Ulcus Cruris
Fallbeispiel 28: Patient mit COPD und Bronchitis
Fallbeispiel 29: Patientin mit totalem Huftgelenksersatz
Fallbeispiel 30: Patientin mit kardialer Erkrankung
Fallbeispiel 31: Patientin mit Verdacht auf Bronchialkarzinom
Fallbeispiel 32: Patient mit Krebs im Endstadium in Palliativpflege
Fallbeispiel 33: Patient mit Kardiomyopathie und Herzinsuffizienz
Fallbeispiel 34: Patientin mit kardialer Begleiterkrankung
Fallbeispiel 35: Patient nach bauchchirurgischer Operation
Fallbeispiel 36: Patientin mit neurologischem Problem
Fallbeispiel 37: Patientin mit Huftfraktur
Fallbeispiel 38: Patient nach laparaskopischem Eingriff
Fallbeispiel 39: Patient St. p. Apoplex mit Verdacht auf Tumor
Fallbeispiel 40: Patient mit Diabetes mellitus Typ 2 und Folgeerkrankung
Fallbeispiel 41: Patientin mit Verdacht auf Darmtumor
Fallbeispiel 42: Patient mit Pankreastumor
Fallbeispiel 43: Patient mit postoperativer Infektion
Fallbeispiel 44: Patientin mit Diabetes Typ 2 und Folgeerkrankungen
Fallbeispiel 45: Patientin mit gynakologischem Eingriff
Fallbeispiel 46: Patient mit Colostoma nach Tumor-OP
Fallbeispiel 47: Patientin nach Unfall
Fallbeispiel 48: Patientin mit Brustkrebs

Setting Langzeitpflege

Fallbeispiel 49: Bewohnerin im Wachkoma
Fallbeispiel 50: Bewohnerin mit apallischem Syndrom
Fallbeispiel 51: Patientin nach Darmperforation und geplanter Verlegung in Langzeitpflege
Fallbeispiel 52: Patient mit chronischer Erkrankung Vorbereitung auf die Langzeitpflege
Fallbeispiel 53: Morbider Patient in einer Langzeitpflegeeinrichtung

Setting Mobile Pflege und Betreuung

Fallbeispiel 54: Klientin mit Hemiparese im hauslichen Setting
Fallbeispiel 55: Klient mit Dialyse
Fallbeispiel 56: Patient nach Oberschenkelhalsfraktur in Heimversorgung

Fallbeispiel 57: Klientin mit Herzinsuffizienz und Ulcus cruris venosum
Fallbeispiel 58: Alterer Herr mit einer Amputation
Fallbeispiel 59: Unzureichende extramurale Versorgung eines Klienten
Fallbeispiel 60: Klient mit zunehmendem Pflegeaufwand
Fallbeispiel 61: Einschneidende Lebensveranderung eines Klienten durch eine schwerwiegende Erkrankung
Fallbeispiel 62: Patient mit multifaktoriellen Gesundheitsproblemen
Fallbeispiel 63: Patient nach Apoplex
Fallbeispiel 64: Patient mit COPD

Setting Pädiatrie

Fallbeispiel 65: Kind mit Tonsillektomie
Fallbeispiel 66: Kind mit Phimose
Fallbeispiel 67: Kind mit Commotio Cerebri
Fallbeispiel 68: Kind mit akuter Bronchitis
Fallbeispiel 69: Kind mit akuten Bauchschmerzen
Fallbeispiel 70: Saugling mit akuter Atemwegsinfektion
Fallbeispiel 71: Saugling mit akuter Enteritis
Fallbeispiel 72: Kind mit selbstverletzendem Verhalten
Fallbeispiel 73: Kind mit Hundebissverletzung
Fallbeispiel 74: Neugeborenes mit Missbildungen

Psychiatrisches Setting

Fallbeispiel 75: Depressiver Patient nach Covid-19-Infektion
Fallbeispiel 76: Patientin mit Anorexia juvenilis
Fallbeispiel 77: Patientin mit bipolarer Storung
Fallbeispiel 78: Patientin mit Substanzmissbrauch
Fallbeispiel 79: Patientin mit Substanzmittelmissbrauch und Suizidanamnese
Fallbeispiel 80: Patient nach Suizidversuch und mit Covid-19-Erkrankung
Fallbeispiel 81: Patientin mit akuter Psychose
Fallbeispiel 82: Patient mit schweren depressiven Episoden, psychotischen Symptomen und Suizidversuch
Fallbeispiel 83: Teenager mit Anorexia nervosa

Rehabilitative Pflege

Fallbeispiel 84: Patient nach Apoplex
Fallbeispiel 85: Patientin mit PTBS

Abkürzungsverzeichnis

Verwendete Literatur

1 Einleitung

Pflegerisches Handeln und Entscheiden ist stets in mehrdimensionale, multikausale und oftmals komplexe Situationen eingebettet. Vor diesem Hintergrund ist es bereits im Rahmen des Studiums der Gesundheits- und Krankenpflege essentiell, vernetztes Denken sowie eine handlungsorientierte Anwendung theoretischen Wissens zu fordern. Ziel dieses Buches ist es, eine theoretische Fundierung sowie einen Fundus an Fallen fur die Auseinandersetzung und den Umgang mit komplexen Fallsituationen bereitzustellen. Zu diesem Zweck wurden spezifische pflegerische Themenfelder in Form von 85 komplexen Fallsituationen aufbereitet. Grundlagen der Pflege, Elemente des Pflegeprozesses sowie Aspekte der pflegerischen und medizinischen Diagnostik und Therapie werden in Form praxisnaher Fallbeispiele dargestellt und durch eine fallspezifische Sozialanamnese erganzt. Zentrale Anforderung dabei ist, die Situation im Fall ganzheitlich zu betrachten sowie strukturiert zu analysieren, Zusammenhange zu erkennen und anhand der Schritte des Pflegeprozesses mit klinischer Entscheidungsfindung und praziser Diagnostik den pflegerischen Handlungsbedarf mithilfe relevanter Pflegediagnosen abzuleiten. Dabei ist es das Ziel, nicht nur Einzelphanomene aus einer komplexen Fallsituation abzubilden, sondern eine entsprechende Pflegediagnose zu generieren, von der, ausgehend von einem umfassenden und ganzheitlichen Verstandnis hinsichtlich der Bedeutung aller relevanten Phanomene, eine entsprechende Pflege- und Betreuungsplanung abgeleitet werden kann. Dadurch werden nicht nur die Analysefahigkeit, sondern auch Fach-, Handlungs- und Sozialkompetenz gezielt gefordert, sowie die Fahigkeit zur Reflexion, Entscheidungsfindung und Problemlosung gestarkt. Die angefuhrten Falle konnen damit sowohl als Grundlage fur handlungsorientiertes Lehren und Lernen in Theorie und Praxis als auch fur die fallorientierte Gestaltung von Prufungen herangezogen werden.

2 Aufbau & Struktur der Fälle

Um in der Praxis mit Fallen zu arbeiten, bedarf es einer mundlichen oder schriftlichen Fallbeschreibung, die das Ereignis im Zusammenhang darstellt und von jener Person beschrieben wird, die konkrete Aussagen zur Situation benennen kann. Hierbei soll klar werden, welche Herausforderungen und Fragen geklart werden mussen. Dabei ist es essentiell, dass die Fallbeschreibung die folgenden Inhalte widerspiegelt: umfassende und fokussierte Informationen, authentische, nicht vorinterpretierte Beschreibung, ein logischer Aufbau sowie eine kurze und eindeutige Sprache. Komplexe Fallbeschreibungen sollten sich nach Schrems (2022) zum besseren Verstandnis in eine Situations- und eine Problembeschreibung gliedern. In dieser Publikation sind die Falle in Form einer durchgehenden Fallbeschreibung belassen. Die Trennung von Situations- und Problembeschreibung ist die erste Aufgabenstellung in der Fallbearbeitung. Nachfolgend wird zum besseren Verstandnis die getrennte Fallbeschreibung detailliert beschrieben.

2.1 Situationsbeschreibung

Grundsatzlich werden im Rahmen der *Situationsbeschreibung* die Art und der Ausloser des Problems bzw. der zu behandelnden Thematik dargelegt. Sie erfasst das kritische Ereignis im Fall und den auslosenden Moment als Schlussel zur Vorgeschichte.

Weiters wird beschrieben, welche Personen und welche Organisationen, Organisationseinheiten und/oder welche Einrichtungen an der Fallsituation beteiligt sind.

Man stellt sich die Fragen:

Wer ist beteiligt?

Wie geht es den beteiligten Personen?

2.2 Problembeschreibung

Die *Problembeschreibung* ist definiert durch die Kontextinformationen aus drei unterschiedlichen Bereichen. Inhaltlich umfassen nach Schrems (2016) diese drei Bereiche folgende Aspekte:

Aspekte aus der Anamnese wie die Sozialdaten (u. a. Geschlecht, Alter, Beruf, okonomische Lebensumstande, familiare Situation), biografische Daten, Erfahrungen durch fruhere Krankenhausaufenthalte, Ressourcen, Gewohnheiten oder Informationen zum raumlichen Umfeld.

Klinische Informationen wie Diagnosen, Symptome, Befunde, physische und psychische Konstitution, das Erleben, Erfahrungen, nonverbale Informationen (z. B. Korperhaltungen bezogen auf psychische und physische Probleme) oder die Art der Situationsbewaltigung.

Bisher gesetzte Pflegeinterventionen sowie deren Outcome, die Selbstmanagementfahigkeiten und die bereits durch die betroffene Person gesetzten Ma nahmen.

Fallberichte (sogenannte Case Reports) stellen generell fur die Beteiligten sowie fur Unbeteiligte eine Moglichkeit dar, aus vergangenen Fallen zu lernen. Dabei kommt es zu einer umfassenden Beschreibung der Gegebenheiten in der Situation, indem die Gesundheits- und Krankheitsereignisse sowie die Reaktionen und Erfahrungen von einzelnen Menschen oder Gruppen beschrieben werden. Hierbei sollte sichergestellt werden, dass die Fallberichte in ihren Ausfuhrungen gleichwertig dargestellt werden, um die Transparenz zu erhohen. Dafur entwickelte eine Expertengruppe die Case-Reporting(CARE)-Guideline von Gagnier et al. (2013) und adaptierte die vormals medizinlastige Guideline mit Elementen aus der Pflege, um eine Checkliste mit gleichbleibenden Inhalten zur Prasentation des Fallberichtes zur Verfugung zu stellen. Dadurch kann auch eine interdisziplinare Fallbesprechung mit

inhaltlicher Annaherung gewahrleistet werden. In der Publikation von Schrems (2022, S. 176 177) findet sich eine Darstellung der Checkliste der fur die Pflege adaptierten Leitlinie von Gagnier et. al (2013).

Tabelle 1: Adaptierte CARE-Leitlinie-Checkliste (Pflege, 2020 (14); zitiert nach Schrems, 2022, S. 177)

Die für die Pflege adaptierte CARE-Leitlinie-Checkliste		
Item Name	**Item Nr.**	**Kurze Beschreibung**
Titel	1	Das Wort Fallbericht (oder Case Report) soll im Titel erscheinen, au erdem der primar interessierende Sachverhalt (z. B. Pflegephanomen, Pflegediagnose, Pflegeintervention, Pflegeoutcome)
Schlüsselwörter	2	2 5 Schlusselworter zu dem Fall
Zusammenfassung	3	a. Einleitung: Welche neuen Informationen liefert der Fall? b. Falldarstellung Hauptsymptome/-beschwerden des/der Patient*in: die wichtigen klinischen Befunde die wichtigen Diagnosen und Interventionen die wichtigen Ergebnisse c. Schlussfolgerung Was ist die Quintessenz des Fallberichts?
Einleitung	4	Kurzer Uberblick zum Hintergrund des Falles, relevante pflegerische Literatur
Information über den/die Patient*in	5	a. Demographische Charakteristika (z. B. Alter, Geschlecht, ethnisch-kultureller Hintergrund, Beruf) b. Hauptsymptome des/der Patient*in (Hauptbeschwerden), relevante Begleiterkrankungen c. Pflegerische, familiare, psychosoziale Anamnese und Details zu relevanten Begleiterkrankungen, bisherigen Interventionen und deren Ergebnisse
Klinische Befunde	6	Sofern zutreffend: relevante Befunde der korperlichen Untersuchung (KU)

Zeitachse	7	Darstellung wichtiger Zeitpunkte und Verlaufe des Falles (Tabelle oder Abbildung)
Diagnostischer Prozess	8	a. Diagnostische Methoden (z. B. Beobachtung, Korperuntersuchung, Gesprach, Assessmentinstrument) b. Diagnostische Herausforderungen (z. B. sprachlich, kulturell) c. Diagnostische Uberlegungen einschlie lich anderer in Betracht gezogener Diagnosen

3 Fallbearbeitung

Voraussetzung fur eine professionelle Auseinandersetzung mit komplexen Fallsituationen sind vertiefende Kenntnisse des Pflegeprozesses, vor allem hinsichtlich praziser Pflegediagnostik. Dabei ist es entscheidend, dass eine Fallbeschreibung schriftlich oder mundlich dargestellt wird, um die Daten, Informationen und Reaktionen der Patient*innen abzubilden. Die beschriebenen Situationen konnen bereits Auslegungen und eventuelle Losungen beinhalten bzw. lassen unterschiedliche Interpretationen zu. Pflegepersonen treffen im Alltag in unterschiedlichen Settings wiederholt in kurzen Abstanden Entscheidungen und sollten dabei durch das Einbeziehen von Werten, Fachwissen, Erfahrungswissen und Verantwortlichkeit die Unsicherheit uber das Ergebnis und somit Fehleinschatzungen so gering wie moglich halten. Fur die Optimierung des Denkprozesses, des Bildes vom Fall an sich, benotigen Pflegende eine *Bildformung*, die auf Grundlage von Fachwissen und Erfahrungswissen durchgefuhrt wird und die zu einer moglichen Hypothese, die verifiziert oder falsifiziert werden muss, fuhrt. Der Vorgang der klinischen Entscheidungsfindung im Pflegeprozess hat das Ziel, durch diese Vorgehensweise die Herausforderungen eines Menschen in der momentanen Situation zu erfassen und durch den Einsatz von Pflegeinterventionen einen abgestimmten Sollzustand (Ziel) zu erreichen (Schrems, 2022). Diese Inhalte stellen die Grundlagen fur die nachfolgend dargestellte Vorgehensweise zur Fallbearbeitung dar.

3.1 Methodik der Fallarbeit – die Hermeneutik

Das hermeneutische Fallverstehen nach Schrems (2022) bietet in der Anwendung die Moglichkeit, dass im Rahmen des

hermeneutischen Zirkels zuvor Unverstandliches in einer Fallsituation verstandlicher wird. Dabei stehen Phanomene im Mittelpunkt, die Pflegepersonen bei den zu betreuenden Menschen beobachten und wahrnehmen und im Weiteren auf ihre Bedeutung hin uberprufen. Damit konnen sie sich dem Verstehen der menschlichen Reaktionen, der Relevanz von fallspezifischen Daten und Informationen, annahern. Im ersten Schritt wird die Bewertung dieser Reaktionen, Daten und Informationen aufgrund von Fachwissen, Erfahrung und den vorhandenen Begleitumstanden vorgenommen. Die Auslegung ist dabei die Basis der Hermeneutik, um Beobachtungen adaquat auf die Situation hin einordnen zu konnen. Dafur benotigen Pflegepersonen ein Vorverstandnis, welches sich aus ihren eigenen Erlebnissen, den eigenen Erfahrungen, dem spezifischen Fachwissen und den bereits generierten wissenschaftlichen Erkenntnissen zusammensetzt. Aufgrund dessen wird eine Vermutung (Hypothese) uber die Beobachtung oder Wahrnehmung angestellt, die im Weiteren vertieft sowie reflektiert und mit neuen Informationen weiterentwickelt wird. Dabei kann es durch den vertieften Erkenntnisgewinn zu neuen Vermutungen kommen, bestehende konnen prazisiert oder auch verworfen werden. Aufbauend darauf wird die nun prazisierte Vermutung mit Fachwissen bzw. Beurteilungsinstrumenten auf Merkmale hin uberpruft und in Form einer moglichen Pflegediagnose abgeleitet. Im letzten Schritt wird das Phanomen in Zusammenschau mit der Lebenswelt betrachtet, um die Bedeutung des Phanomens im Leben des Menschen und die wechselseitigen Einflusse zu erkennen. In komplexen Fallsituationen ist es angebracht, die Teilbereiche separat zu analysieren, um eine angemessene Losung der Herausforderungen in der Situation zu erreichen.

Nachfolgend wird die Vorgehensweise bei der klinischen Entscheidungsfindung anhand einer Fallsituation in einzelnen Schritten dargestellt, um Nachvollziehbarkeit bestmoglich gewahrleisten zu konnen.

3.2 Schritte der klinischen Entscheidungsfindung

Die Schritte der klinischen Entscheidungsfindung orientieren sich an den Ausfuhrungen von Gordon & Bartholomeyczik (2001).

- **Erster Schritt:**
  Erfassung der Reaktionen, relevanten Daten und Informationen mittels schriftlicher Darstellung Informationen aus Anamnese, Assessments
  Clustern

- **Zweiter Schritt:**
  Erkennen und Hinterfragen der Bedeutung Erfassen der Zusammenhange
  Erkennen von Mustern

- **Dritter Schritt:**
  Hinter diesen Mustern aktuelle Gesundheitsprobleme und Lebensprozesse erfassen konnen
  Klinische Beurteilung

- **Vierter Schritt:**
  Ableiten der moglichen Pflegediagnosen, Priorisierung der relevantesten Pflegediagnose
  Präzise Diagnostik

3.3 Die Fallbeschreibung

Fr. Sommer ist 74 Jahre alt. Sie wohnt alleine in ihrer Wohnung im 3. Stock, ohne Lift, am Stadtrand. Aufgrund eines Sturzes wurde sie auf die chirurgische Abteilung eines Krankenhauses eingeliefert. Diagnose: Oberschenkelhalsfraktur. Bei der OP wurde eine Totalendoprothese (TEP) eingesetzt. Fr. Sommer kann laut dem operierenden Arzt zugig nach dem vorliegenden

Mobilisationsschema mobilisiert werden. Bei allen Schritten der Mobilisierung und wahrend der gesamten Unterstutzung bei den beeintrachtigten Aktivitaten des taglichen Lebens (ATLs) zeigt sich, dass Fr. Sommer sehr angstlich ist und auch immer wieder in Tranen ausbricht. Sie au ert daruber hinaus, gro e Angst zu haben, erneut zu sturzen, und mochte so schnell wie moglich wieder nach Hause. Ihre Tochter, die sie hin und wieder besucht, ist auch sehr in Sorge und kann sich nicht vorstellen, wie Fr. Sommer die Situation zu Hause bewaltigen soll.

Die Umsetzung der Schritte der klinischen Entscheidungsfindung wird nun anhand der Erstellung einer Concept Map visualisiert.

3.3.1 Erster Schritt – Erfassung der Reaktionen, relevanten Daten und Informationen

Der erste Schritt dient dazu, die Reaktionen, relevanten Daten und Informationen aus der Fallsituation durch ein sogenanntes *Clustern* zu visualisieren und schriftlich darzustellen. Dadurch werden, ident mit der Definition der Pflegediagnostik, vor allem die Reaktionen aller Beteiligten in den Vordergrund geruckt und anhand der nachfolgenden Prozessschritte kann die klinische Beurteilung abgeleitet werden.

Die Definition der Pflegediagnose lautet:

Eine Pflegediagnose stellt eine klinische Beurteilung menschlicher Reaktionen auf Gesundheitsprobleme/Lebensprozesse oder der Gefahr (Vulnerabilitat) dieser Reaktion eines Individuums, der Familie oder einer Gemeinschaft dar (Doenges et al., 2016).

In der nachfolgenden Abbildung wird anhand der Fallsituation die Erstellung dieser Visualisierung/das Clustern aufgezeigt. Die relevanten Daten und Informationen und vor allem die Reaktionen werden dargestellt.

Wie bereits vorhergehend beschrieben, ist es in diesem Schritt von gro ter Bedeutung, dass die Visualisierung authentisch aufgezeigt wird und keine eigenen Interpretationen und Ableitungen getatigt werden.

3.3.2 Zweiter Schritt – Erkennen von Mustern

In diesem Schritt geht es um die Analyse der Reaktionen, Daten und Informationen. Ressourcen und Herausforderungen werden analysiert und mit roter (herausfordernde/gefahrdende Faktoren) und blauer (fordernde/forderliche Faktoren) Farbe umrahmt. Dabei konnen bei entsprechender Begrundung die einzelnen Cluster auch beides darstellen, Herausforderungen/gefahrdende Faktoren und Ressourcen/fordernde Faktoren werden dann mit beiden Farben (rot und blau) umrahmt. Es hangt entscheidend vom eigenen Vorverstandnis, von eigenen Vorerfahrungen, vom eigenen Wissensstand und der eigenen Perspektive ab, was als forderlicher oder gefahrdender Faktor erfasst wird. Diese Reflexion und Erkenntnis ist ein wichtiger Bestandteil dieses Prozessschrittes.

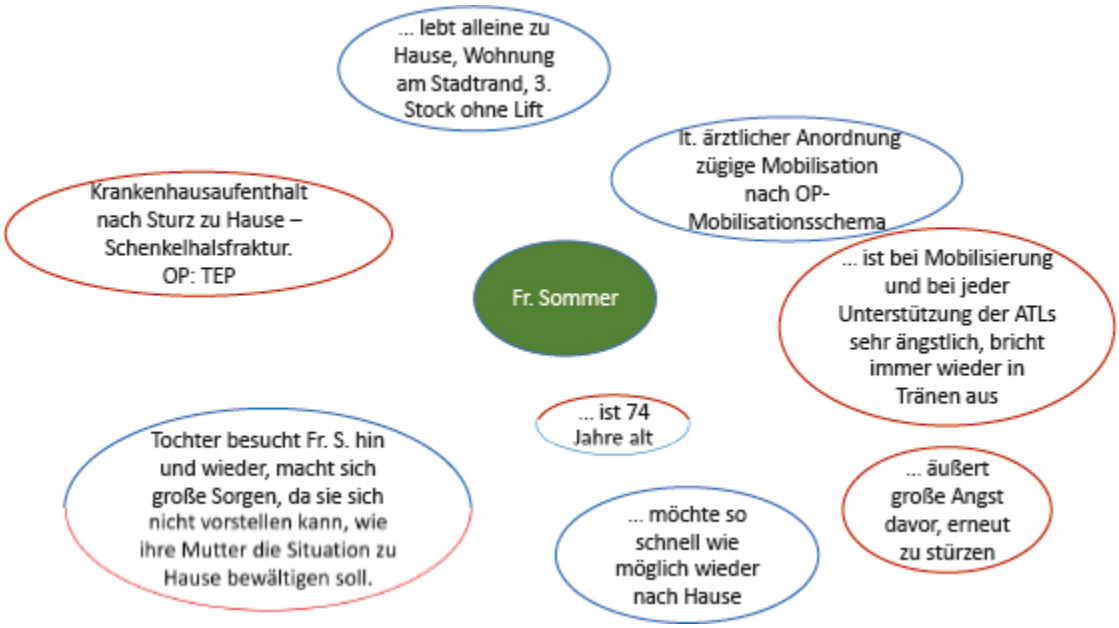

Das Erfassen der Zusammenhange mit der Zuschreibung der Bedeutung der Reaktionen fur die betroffene Person wird durch Pfeile mit plus + und minus dargestellt. Dabei ist es wichtig, hemmende/gefahrdende Zusammenhange und forderliche/fordernde Zusammenhange zu analysieren und zu thematisieren und nicht positive und negative Zusammenhange, denn die Erfahrung der Verfasserinnen zeigt, dass die Worter negativ und positiv sehr polarisieren und offene Denkprozesse beeinflussen.

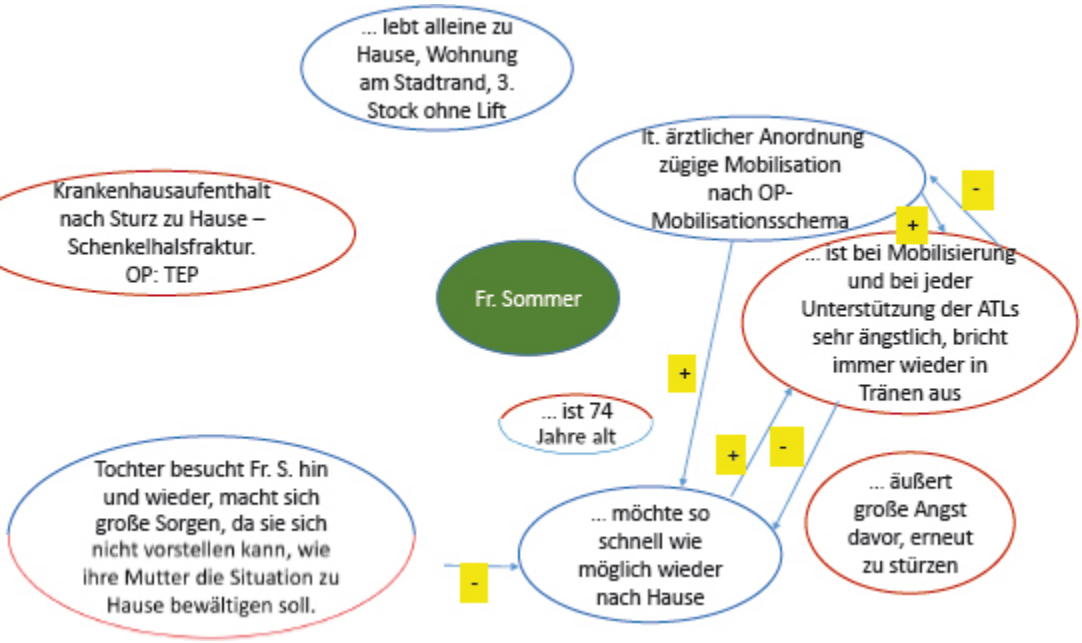

In diesem Schritt konnen die Zusammenhange und Muster zwischen den Reaktionen, Daten und Informationen immer besser erkannt und das Fallverstandnis sukzessive erweitert werden.

3.3.3 Dritter Schritt – klinische Entscheidungsfindung

Ausgehend von diesem Erkenntnisgewinn konnen Lebensprozesse und Gesundheitsprobleme definiert sowie Gesundheitsprobleme in Lebensprozessen abgeleitet werden.

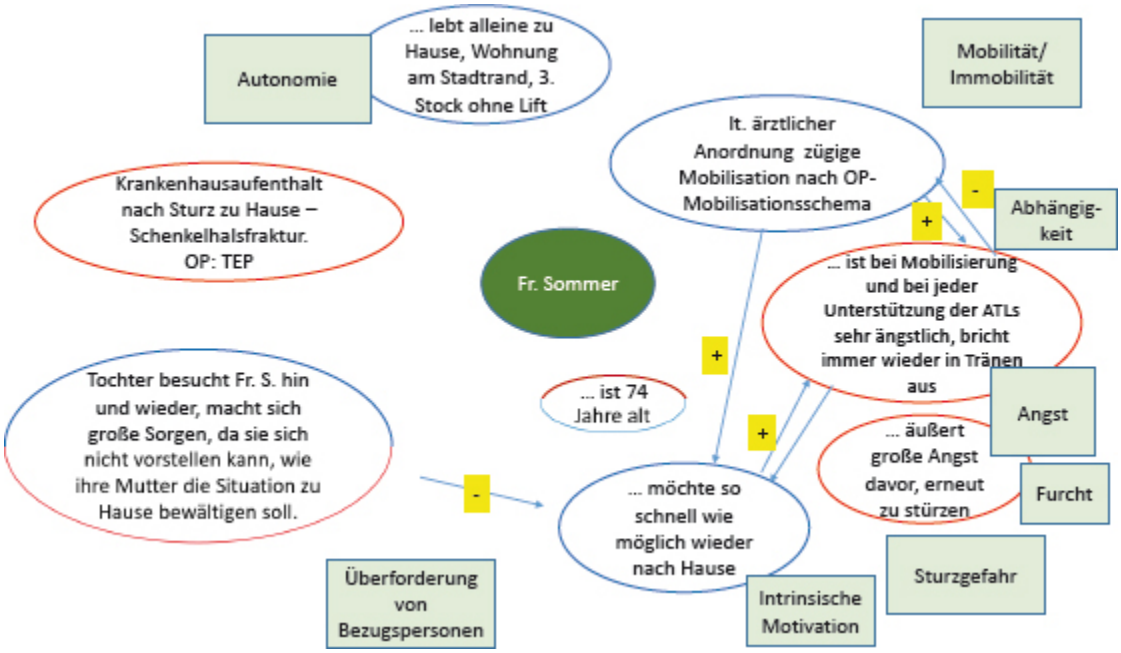

Diese Ableitungen von Gesundheitsproblemen und Lebensprozessen sollen offen formuliert werden. Eine Orientierung an den Bezeichnungen der Domanen des NANDA-I-Klassifikationssystems ist moglich. Auch Benennungen von Pflegediagnosetiteln konnen bereits angefuhrt werden. Aber eine Offenheit im Denkprozess ist wichtig, da nicht alle Phanomene menschlichen Seins in Pflegediagnosen abgebildet werden konnen und es auch nicht sind.

Der nachste Schritt fuhrt dann zur Ableitung aller moglichen Pflegediagnosen, die in der Fallsituation relevant sind.

3.3.4 Vierter Schritt – präzise Diagnostik

Im letzten Schritt, dem Prozessschritt der prazisen Diagnostik, werden zuerst alle Pflegediagnosen, die sich aus der Concept Map ableiten lassen, dargestellt. Die Ableitung, ausgehend von den Gesundheitsproblemen und Lebensprozessen, muss fachlich fundiert anhand der zugrundeliegenden Reaktionen, Daten und Informationen, die aus der Concept Map abgeleitet werden konnen, begrundet werden. Mit dieser Begrundung wird auch bereits ersichtlich, welche Diagnosen eine entsprechende Reichweite und das Potenzial haben, die relevanten Aspekte der Fallsituation umfassend zu berucksichtigen. Diese Reichweite zeigt sich darin, dass sich viele Reaktionen, Daten und Informationen aus der Fallsituation entweder als beeinflussende Faktoren oder Symptome in einer problemzentrierten Diagnose oder als Risikofaktoren in einer Risikodiagnose zeigen, oder aber in einer Syndromdiagnose gebundelt dargestellt werden konnen. Auch die Bereitschaft mitzuwirken kann anhand von Reaktionen oder Beobachtungen erfasst und in einer Gesundheitsforderungsdiagnose abgebildet werden. Gerade die Gesundheitsforderungsdiagnosen haben eine sehr gro e Bedeutung fur das zukunftige pflegerische Handlungsfeld.

Nachfolgend wird anhand der angefuhrten Fallsituation der Prozess der Priorisierung aufgezeigt.

3.4 Ableitung von möglichen Pflegediagnosen

Die Relevanz wird mit der Definition der Pflegediagnose abgeglichenen und anhand der entsprechenden Daten, Informationen und Reaktionen aus der Fallsituation heraus begrundet. Diese Reaktionen, Daten und Informationen werden mit den Ausfuhrungen im jeweils zugehorigen, evidenzbasierten Pflegediagnosenkonzept abgeglichen. Die unten angefuhrten

Pflegediagnosen wurden aus dem Buch *Pflegediagnosen und Pflegemaßnahmen* von Doenges et al. (2016) abgeleitet und beziehen sich hier auf die in den vorhergehenden Prozessschritten der klinischen Entscheidungsfindung bearbeitete Fallsituation von Fr. Sommer. Im Rahmen der Begrundung ist es wichtig, zu entscheiden, ob ableitbare Daten, Informationen und Reaktionen in der Fallsituation gegeben sind oder ob sich aus den Daten, Informationen oder Reaktionen Annahmen ableiten lassen, zu denen noch weitere Informationen gesammelt werden mussen.

Gefahr eines Frailty-Syndroms im Alter
Ableitbare Daten, Informationen und Reaktionen: Alter, weibliches Geschlecht, Angst, Furcht vor dem Sturz, Sturz in der Vorgeschichte, Beeintrachtigung der Mobilitat, alleinlebend

Selbstversorgungsdefizit: sich kleiden, Korperpflege, Toilettenbenutzung
Es ist davon auszugehen, dass diese ATLs aufgrund der Folgen der TEP-OP und der sich daraus ergebenden Einschrankungen beeintrachtigt sind genaue Informationen mussen noch gesammelt werden.

Bereitschaft fur eine gesteigerte Hoffnung
Fr. Sommer au ert den Wunsch, so schnell wie moglich nach Hause zu wollen. Das weist auf intrinsische Motivation und Bereitschaft fur eine gesteigerte Hoffnung hin.

Gefahr eines situationsbedingt geringen Selbstwertgefuhls
Erfasste Risikofaktoren: Reduzierte Kontrolle uber das Umfeld (Krankenhausumgebung, TEP-OP), Veranderung des Korperbilds (Fraktur mit Beeintrachtigungen, TEP-OP), funktionale Beeintrachtigung in Bezug auf die Mobilitat (Sturzangst, Fraktur, TEP-OP)

Beeintrachtigte soziale Interaktion
Es ist davon auszugehen, dass durch die beeintrachtigte Mobilitat auch ein Einfluss auf die soziale Interaktion gegeben ist. Weitere

Beobachtungen und Informationen mussen noch gesammelt werden.

Gefahr einer Rollenuberlastung der pflegenden Bezugsperson
Unvorhersehbarkeit des Krankheitsverlaufs ist aufgrund folgender Reaktionen gegeben: Bei allen Schritten der Mobilisierung und wahrend der gesamten Unterstutzung bei den beeintrachtigten ATLs zeigt sich, dass Fr. Sommer sehr angstlich ist und auch immer wieder in Tranen ausbricht. Sie au ert daruber hinaus, gro e Angst zu haben, erneut zu sturzen, und auch die Reaktion der Tochter unterstutzt die Diagnose: Ihre Tochter, die sie hin und wieder besucht, ist auch sehr in Sorge und kann sich nicht vorstellen, wie Fr. Sommer die Situation zu Hause bewaltigen soll.

Angst
Reaktionen: Bei allen Schritten der Mobilisierung und wahrend der gesamten Unterstutzung bei den beeintrachtigten ATLs zeigt sich, dass Fr. Sommer sehr angstlich ist und auch immer wieder in Tranen ausbricht. Sie au ert daruber hinaus gro e Angst vor einem erneuten Sturz.

Gefahrdetes familiares Coping
Reaktionen: Ihre Tochter, die sie hin und wieder besucht, ist auch sehr in Sorge und kann sich nicht vorstellen, wie Fr. Sommer die Situation zu Hause bewaltigen soll.

Gefahr einer Machtlosigkeit
Risikofaktoren, Angst, unwirksame Copingstrategien, Rolle der pflegenden Bezugsperson, Unvorhersehbarkeit des Krankheitsverlaufs, Schmerzen (genauere Informationen werden benotigt)

Gefahr einer beeintrachtigten Resilienz
Mehrere gleichzeitig vorliegende nachteilige Situationen.

Daten und Informationen: Sturz, TEP-OP, Krankenhausaufenthalt.

Reaktionen: Bei allen Schritten der Mobilisierung und wahrend der gesamten Unterstutzung bei den beeintrachtigten ATLs zeigt sich, dass Fr. Sommer sehr angstlich ist und auch immer wieder in Tranen ausbricht. Sie au ert daruber hinaus, gro e Angst zu haben, erneut zu sturzen, und mochte so schnell wie moglich wieder nach Hause. Ihre Tochter, die sie hin und wieder besucht, ist auch sehr in Sorge und kann sich nicht vorstellen, wie Fr. Sommer die Situation zu Hause bewaltigen soll.

Bereitschaft fur eine verbesserte Selbstbestimmung
Fr. Sommer mochte so schnell wie moglich wieder nach Hause. Das zeigt von einer Bereitschaft fur eine verbesserte Selbstbestimmung.

Stressuberlastung

Stressoren:

Daten und Informationen: Krankenhausaufenthalt, TEP-OP

Reaktionen: Bei allen Schritten der Mobilisierung und wahrend der gesamten Unterstutzung bei den beeintrachtigten ATLs zeigt sich, dass Fr. Sommer sehr angstlich ist und auch immer wieder in Tranen ausbricht. Sie au ert daruber hinaus, gro e Angst zu haben, erneut zu sturzen, und mochte so schnell wie moglich wieder nach Hause. Ihre Tochter, die sie hin und wieder besucht, ist auch sehr in Sorge und kann sich nicht vorstellen, wie Fr. Sommer die Situation zu Hause bewaltigen soll.

Gefahr einer verzogerten postoperativen Erholung

Reaktionen: Bei allen Schritten der Mobilisierung und wahrend der gesamten Unterstutzung bei den beeintrachtigten ATLs zeigt sich, dass Fr. Sommer sehr angstlich ist und auch immer wieder in Tranen ausbricht. Sie au ert daruber hinaus, gro e Angst zu haben, erneut zu sturzen, und mochte so schnell wie moglich wieder nach Hause. Ihre Tochter, die sie hin und wieder besucht,

ist auch sehr in Sorge und kann sich nicht vorstellen, wie Fr. Sommer die Situation zu Hause bewaltigen soll.

Sturzgefahr

Daten und Informationen: Alter, alleinlebend, postoperative Erholungsphase, Sturz in der Vorgeschichte, beeintrachtigte Mobilitat, korperlicher Zustand, der den Fu beeinflusst. Es ist davon auszugehen, dass sie ein Hilfsmittel benotigt, z. B. Unterarmgehstutzen. Beeintrachtigter Komfort.

Reaktionen: Bei allen Schritten der Mobilisierung und wahrend der gesamten Unterstutzung bei den beeintrachtigten ATLs zeigt sich, dass Fr. Sommer sehr angstlich ist und auch immer wieder in Tranen ausbricht. Sie au ert daruber hinaus, gro e Angst zu haben, erneut zu sturzen, und mochte so schnell wie moglich wieder nach Hause. Ihre Tochter, die sie hin und wieder besucht, ist auch sehr in Sorge und kann sich nicht vorstellen, wie Fr. Sommer die Situation zu Hause bewaltigen soll.

Akuter Schmerz
Es ist davon auszugehen, dass es aufgrund der OP zu Schmerzen kommt, genaue Informationen mussen jedoch noch gesammelt werden.

3.4.1 Priorisierung der Pflegediagnosen

Nach diesem Schritt wird die am hochsten zu priorisierende Pflegediagnose bestimmt. Sie hat das Potenzial, alle anderen Diagnosen durch die gesetzten Interventionen mitzubeeinflussen. Auch die Reichweite der Diagnose bezuglich der Erfassung der Reaktionen, Daten und Informationen ist ein entscheidender Faktor. Hilfreich dabei ist auch eine Skala zur Messung der Genauigkeit, die von Lunney (2007) entwickelt wurde.

Lunney untersuchte erstmals 1990 in Studien, wie sich die Ausbildung der Pflegenden zur Pflegediagnostik auf die Ableitung

von Pflegediagnosen auswirkte. Dafur entwickelte sie eine Moglichkeit zur Messung der Genauigkeit von Pflegediagnosen anhand einer sieben-Punkte-Skala. Dabei konnte sie nachweisen, dass Pflegende, die kontinuierlich mit dem Pflegeprozess arbeiteten, prazisere Pflegediagnosen ableiteten (Lunney, 2007). Diese Skala kann nun umgekehrt auch zur Prazisierung von Diagnosen eingesetzt werden.

Tabelle 2: Skala zur Messung der Genauigkeit von Pflegediagnosen (Lunney, 1990; 1992; Lunney, Karlik, Kiss & Murphey, 1997; zitiert nach Lunney, 2007, S. 64)

Zahl	Kriterien
+5	Die Pflegediagnose stimmt mit allen Merkmalen uberein und wird durch hochrelevante Merkmale gestutzt. Sie ist akkurat.
+4	Die Pflegediagnose stimmt mit den meisten oder allen Merkmalen uberein und wird durch relevante, nicht aber durch ein oder einige hoch relevante Merkmal(e) gestutzt.
+3	Die Pflegediagnose stimmt mit vielen Merkmalen uberein, erfasst jedoch nicht das Wesentliche der vorhandenen Merkmale.
+2	Einige Merkmale verweisen auf die Pflegediagnose, aber die Anzahl der diagnoserelevanten Merkmale ist zu gering und/oder die Pflegediagnose ist weniger wichtig als andere Pflegediagnosen.
+1	Nur ein oder einige wenige Merkmal(e) verweisen auf die Pflegediagnose.
0	Es gibt keine Merkmale, die auf die Pflegediagnose verweisen. Es wird trotz ausreichend vorhandener Merkmale keine Pflegediagnose formuliert. Die Pflegediagnose kann nicht bewertet werden
1	Es gibt mehr als ein Merkmal fur die Pflegediagnose. Sie ist jedoch aufgrund der Existenz zweier diskrepanter Merkmale auszuschlie en.

Nachfolgend wird anhand von vier ausgewahlten Pflegediagnosen aufgezeigt, wie eine gegenseitige Beeinflussung der Diagnosen durch Interventionen aussehen kann. Alle vier Pflegediagnosen konnten aufgrund ihrer Reichweite als Pflegediagnose von hochster Prioritat eingesetzt werden. Aufgrund der gegebenen Reaktionen,

die in dieser kurzen Fallsituation die gro te Beeinflussung auf die beteiligten Personen zeigen, wurde die Angst als die Diagnose von hochster Prioritat abgeleitet

1. Angst
2. Korperliche Mobilitat beeintrachtigt
3. Gefahr eines Frailty-Syndroms
4. Bereitschaft fur eine gesteigerte Hoffnung

Begründung der Priorisierung und Aufzeigen der Beeinflussung der anderen Pflegediagnosen:

Reduziert sich das angstliche Verhalten von Fr. Sommer, das sich bei allen beeintrachtigten ATLs, bei der Mobilitat sowie bei der Angst vor einem Sturz zeigt (sehr gro e Reichweite), dann konnen auch die Interventionen zur Verbesserung der Mobilitat laut Mobilitatsschema zugig voranschreiten und Fortschritte in der Mobilitat erzielt werden. Die Gefahr eines Frailty-Syndroms verringert sich in Bezug auf die Angst sowie die Mobilitat und die Bereitschaft fur gesteigerte Hoffnung wird gestarkt. Fr. Sommer wird ihrem Wunsch, so schnell wie moglich nach Hause gehen zu konnen, immer naher kommen.

3.4.2 Ausformulierung der zu höchst priorisierenden Pflegediagnose

Pflegediagnosentitel Angst:

Definiton: Unbestimmtes Gefuhl des Unbehagens und der Bedrohung, das von einer autonomen Reaktion begleitet wird (haufig unbestimmte oder dem Individuum unbekannte Quelle); eine Besorgnis, die durch die vorweggenommene Gefahr hervorgerufen wird. Es ist ein Warnsignal fur drohende Gefahr und ermoglicht es dem Individuum, Ma nahmen zum Umgang mit dieser Gefahr einzuleiten. (Doenges, Moorhouse & Murr, 2016, S. 148)

Beinflussende Faktoren/Einflussfaktoren/[E]:

Wesentliche Anderung der Umgebung/des Gesundheitszustandes, Stressoren, Bedrohung des aktuellen Status: *Krankenhausaufenthalt*

nach Sturz zu Hause, chirurgischer Eingriff Totalendoprothese

Wesentliche Anderung der Rollenfunktion, zwischenmenschliche Ubertragung: *Die Tochter ist sehr in Sorge und kann sich nicht vorstellen, wie Fr. Sommer die Situation zu Hause bewältigen soll.*

Unbefriedigende Bedurfnisse: *Fr. Sommer möchte so schnell wie möglich wieder nach Hause.*

Bestimmende Merkmale/Symptome [S]:

Verhaltens- und gefuhlsbezogen/Besorgnis/Unsicherheit, kognitiv:

Furcht: *Fr. Sommer zeigt sich bei allen Schritten der Mobilisierung und während der gesamten Unterstützung bei den beeinträchtigten ATLs sehr ängstlich und bricht auch immer wieder in Tränen aus, äußert darüber hinaus große Angst davor, erneut zu stürzen.*

Ziele:

Nahziel (bis zum 3. postoperativen Tag)
Die Patientin kann bis zum 3. postoperativen Tag ihre Angste bei der Unterstutzung der beeintrachtigen ATLs und der Mobilisierung aussprechen. Fr. Sommer kennt diesbezuglich die Ausloser ihrer Angste und kann sie benennen.
Fr. Sommer au ert, dass die Angst sich auf ein fur sie ertragliches Ma reduziert hat.
Die Tochter au ert, dass sich ihre Sorge um die Situation in Bezug auf die Entlassung ihrer Mutter reduziert hat.

Fernziel (bis zur Entlassung)
Fr. Sommer benennt bis zur Entlassung Copingstrategien, die ihr helfen, mit ihren Angsten bezuglich der ATLs und der Mobilitat umzugehen. Fr. Sommer kann bis zur Entlassung die beeintrachtigten ATLs und die Mobilitatsschritte nach dem Mobilitatsschema ohne Unterstutzung einer Pflegeperson durchfuhren.
Die Tochter kann bis zum Tag der Entlassung ihrer Mutter Unterstutzungsmoglichkeiten benennen, die ihrer Mutter helfen, die Situation zu Hause zu bewaltigen.

Interventionen

- **Pflegepriorität 1: Einschätzen des Ausmaßes der Angst**

  Die DGKP fuhrt Montag, Mittwoch und Freitag nach der Korperpflege ein Assessment zur Einschatzung und Verlaufskontrolle der Gefuhlssituation von Fr. Sommer in Bezug auf das angstliche Verhalten durch.

  Die DGKP ermutigt am Dienstag und Donnerstag in der Besuchszeit um 14:00 die Tochter von Fr. Sommer, uber ihre Angste zu sprechen.

  Die DGKP fuhrt mit Fr. Sommer und ihrer Tochter ein 15-Minute-Family-Interview durch, um ihnen die Moglichkeit zu geben, die gegenseitigen Angste und Sorgen zu erfahren.

- **Pflegepriorität 2: Unterstützung der Klientin in der Auseinandersetzung mit ihren Problemen** sowie

- **Pflegepriorität 3: Fördern von Wohlbefinden (Schulungs- und Entlastungsmethoden)**

  DGKP, PFA und PA vermeiden Stressubertragungsphanomene, nehmen sich bei jedem Kontakt mit Fr. Sommer bewusst Zeit und lassen sich auf sie ein.

  DGKP, PFA und PA geben Fr. Sommer bei jeder Unterstutzung wahrend der beeintrachtigen ATLs und bei der Mobilisation Zeit, um uber ihre Gefuhle zu sprechen.

  Die DGKP fuhrt jeden Morgen vor der Korperpflege mit Fr. Sommer ein Informationsgesprach uber den geplanten Ablauf des Tages und die vorgesehenen Interventionen durch.

  Die DGKP ermutigt Fr. Sommer nach der Unterstutzung bei der Korperpflege, uber bisherige Bewaltigungsstrategien in schwierigen Situationen nachzudenken.

Die DGKP ermutigt Fr. Sommer nach der Durchfuhrung der Mobilisation laut Mobilisationsschema, uber ihre Gefuhle zu sprechen.

Die DGKP fuhrt jeden Tag nach der Korperpflege mit Fr. Sommer zusatzlich Mikroschulungen durch, um ihr Sicherheit bei Bewegungen zu geben, bei denen Fr. Sommer angstliches Verhalten zeigte.

Die DGKP fuhrt mit Fr. Sommer einmalig am Montag um 13:00 ein Informationsgesprach uber Bewaltigungsstrategien durch.

Die DGKP fuhrt mit Fr. Sommer am Montag, Mittwoch und Freitag am Nachmittag um 14:00 ein Motivational Interview durch, um ihr die Auseinandersetzung mit ihren Gefuhlen und Bewaltigungsstrategien zu ermoglichen.

Die DGKP erstellt und erweitert nach jedem Motivational Interview mit Fr. Sommer eine Liste mit Bewaltigungsstrategien, die Fr. Sommer bisher geholfen haben und/oder die sie ausprobieren mochte.

Die DGKP fuhrt mit der Tochter jeden Dienstag um 14:00 ein Motivational Interview durch, um ihr eine Auseinandersetzung mit ihren Sorgen und ihrer Rolle in dieser Situation zu ermoglichen.

Die DGKP vereinbart eine Woche vor der Entlassung mit Fr. Sommer und ihrer Tochter einen Termin fur ein Informationsgesprach uber den geplanten Reha-Aufenthalt und die Moglichkeiten der Betreuung zu Hause.

Die DGKP fuhrt 3 Tage vor der Entlassung am Nachmittag um 14:00 ein Familiengesprach durch, in dem sich Mutter und Tochter gemeinsam uber die weitere Vorgehensweise in Bezug auf die Entlassung beraten und entscheiden konnen.

4 Beispielfall

Im Folgenden findet sich ein weiterer Beispielfall, der als Orientierung fur die Ausarbeitung der weiteren Falle dienen soll. Die Ergebnisse werden im Anschluss an den Fall in Form eines moglichen Losungsansatzes dargestellt. Dabei gilt es zu beachten, dass die Ausarbeitung dieses Falles als hermeneutische Fallinterpretation von Pflegenden bzw. Lehrenden mit ihrem jeweils individuellen fachlichen Wissen und unterschiedlichen praktischen Vorerfahrungen erfolgt ist. Es soll verdeutlicht werden, dass es fur eine solche Fallbearbeitung nicht DIE einzig wahre Losung geben kann, da im Sinne eines hermeneutischen Fallverstandnisses mehrere Wege gegangen werden konnen. Zentral ist, die getroffene Entscheidung fur die priorisierten Pflegediagnosen nachvollziehbar darzustellen und die Auswahl begrunden zu konnen. Ziel in der Bearbeitung ist die Identifikation der Pflegediagnosen mit der hochsten Prioritat fur die Steigerung des Wohlbefindens und/oder die Verbesserung des Gesundungsprozesses des vorgestellten Patienten im Kontext seines Umfeldes.

Bei Bearbeitungen erfolgt die fachlich korrekte Anwendung des Pflegeprozesses anhand der folgenden Schritte:

- Identifikation und Ableitung der zu hochst priorisierenden Pflegediagnose
- Darstellung der bestimmenden Merkmale und beeinflussenden Faktoren oder der Risikofaktoren
- fachlich korrekte Ableitung und Formulierung der Pflegeziele
- fachlich korrekte Ableitung und Formulierung der Pflegema nahmen/ Interventionen
- Festlegung eines ersten Evaluationszeitpunktes

Es wurden anhand der Erarbeitung im Rahmen der Concept Map relevante Pflegediagnosen abgeleitet und die Pflegediagnose mit der hochsten Prioritat ausgearbeitet.

Muster-Fallbeispiel

Situationsbeschreibung:

Dieses Fallbeispiel ist auf S. 80 abgedruckt, sollten Sie es zuerst selbst durcharbeiten wollen.

Vor drei Tagen wurde Hr. M. auf der kardiologischen Intensivstation mit Verdacht auf akuten Myokardinfarkt aufgenommen. Grund fur die Aufnahme war die Tatsache, dass er wahrend einer Besprechung in seiner Redaktion plotzlich akute thorakale Beschwerden au erte und kurz darauf bewusstlos am Boden zusammenbrach. Die Kolleg*innen begannen umgehend mit der Reanimation und Hr. M. erlangte auch nach kurzer Zeit spontan wieder das Bewusstsein. Er wirkte jedoch sehr benommen und hatte weiterhin Beschwerden. Es wurde umgehend die Rettung verstandigt, die nach wenigen Minuten vor Ort war und Hrn. M. entsprechend versorgte. Die aktuellen Laborwerte und die Ergebnisse der durchgefuhrten Herzkatheteruntersuchung bestatigten den Verschluss eines Koronargefa es, welches mit drei Stents wiedereroffnet werden konnte.

Nach drei Tagen intensivmedizinischer Behandlung und Betreuung wird Hr. M. nun auf die Normalstation verlegt. Bei der Ubernahme des Patienten von der Intensivstation erhalten Sie die Information, dass der Patient leicht hypoton ist (RR 100/60 mmHg). Des Weiteren weist er einen Ruhepuls von 100 Schlagen pro Minute sowie bei Mobilisation einen Puls von 135 Schlagen pro Minute auf. Ebenso zeigt der Patient ausgepragte Belastungsdyspnoe mit Schwindelgefuhl, weshalb bisher lediglich eine Mobilisation ins Herzbett moglich war. In dieser Position ist es ihm moglich, selbststandig kleine Mengen zu essen. Ebenso fuhrt Hr. M. die Korperpflege im Herzbett durch. Dabei wascht er sich Gesicht, Arme, Hande und Oberkorper selbst, die weitere Korperpflege wird von einer Pflegeperson unterstutzend ubernommen. Dies ist ihm jedoch sehr unangenehm und peinlich, v. a. in Anbetracht der Tatsache, dass weitere Patienten im Zimmer sind und zusehen konnen. Bezuglich der Ausscheidung verwendet Hr. M. selbststandig die Harnflasche, wenn

diese in Reichweite gebracht wurde. Er hofft und wunscht sich, dass er so rasch wie moglich wieder Selbststandigkeit in den Aktivitaten des taglichen Lebens erlangt, damit er sich nicht mehr so abhangig und hilflos fuhlt.

Weiters ist derzeit eine kontinuierliche Uberwachung der Vitalparameter Blutdruck, Atemfrequenz, Puls und Sauerstoffsattigung mittels Monitor erforderlich. Die Gerausche und Alarme des Gerats sorgen bei Hrn. M. fur Unsicherheit. Vor allem in der Nacht fuhlt er sich dadurch gestort, hat Schwierigkeiten beim Ein- und Durchschlafen. Zudem hat der Patient eine vorgegebene Flussigkeitseinschrankung von 1,5 l aufgrund seiner eingeschrankten Linksventrikelfunktion. Hr. M. erhalt aufgrund seiner Atemnot und peripheren Sauerstoffsattigung von 90 % kontinuierlich 2 Liter Sauerstoff uber die Nasenbrille, bei Belastung und Abfall der O_2-Sattigung kann die O_2-Gabe laut arztlicher Anordnung auf bis zu 5 l/min erhoht werden. Er hat am linken Unterarm eine periphere Venenverweilkanule (grun, liegt den 4. Tag), welche mit einem Folienverband versorgt wurde. Er erhalt derzeit Antikoagulantien p. o., Antihypertensiva p. o., Lasix i. v. sowie einen Lipidsenker p. o.

Problembeschreibung:

Hr. M. ist 51 Jahre alt, 175 cm gro und wiegt 94 kg. Er ist Redaktionsleiter einer kleinen Zeitschrift und hat sechs Mitarbeiter*innen in seinem Team, fur die er verantwortlich ist. Er ist geschieden und hat zwei erwachsene Kinder zu denen er wenig, aber guten Kontakt hat.

Er wohnt in einem Appartement im 8. Stock mit Lift. Er arbeitet ca. 65 Stunden in der Woche, liest gerne Tageszeitung und geht sofern es die Zeit zulasst mit Freund*innen gelegentlich in Jazzclubs. Er hat eine Vorliebe fur gutes Essen auch relativ fettige Hausmannskost, wie z. B. Schweinsbraten, in Schmalz herausgebackene Schnitzel oder Grammelknodel, dazu durfen fur Hrn. M. ein bis zwei Glaser Bier oder Wein nicht fehlen. Auch am Abend trinkt er gerne ein oder zwei Glaser Wein, damit er besser schlafen kann. Sport bzw. Bewegung betreibt Hr. M. fast gar nicht. Er fahrt z. B. auch die kurze Strecke zur Arbeit mit seinem fetzigen Porsche Cabriolet, wie er erzahlt.

Klinische Informationen und Diagnosen:
- Myokardinfarkt (Ramus circumflexus)
- St. p. Reanimation
- Linksventrikulare Dysfunktion
- Adipositas

Aktuelle Medikation:
- Antikoagulantien p. o.
- Antihypertensiva p. o.
- Sauerstofftherapie von 2 l 5 l O_2/min
- Diuretikum i. v.
- Lipidsenker p. o.

Fallbearbeitung – Beispiel

Die fur die Bearbeitung herangezogene, grundlegende Vorgehensweise wurde bereits in den vorhergehenden Kapiteln erlautert.

Die Ressourcen wurden in der folgenden Concept Map blau, alle Herausforderungen rot umrandet. Die Zusammenhange und deren Richtungen wurden mit Pfeilen dargestellt. Konnte aufgrund der Informationen in der Situations- bzw. Problembeschreibung identifiziert werden, ob die Zusammenhange der Aspekte einen forderlichen (**+**) oder einen gefahrdenden (**–**) Einfluss haben, so wurden die Pfeile mit Symbolen gekennzeichnet. Anhand der Verbindungen wurden aktuelle Gesundheitsprobleme und Lebensprozesse ersichtlich. Diese wurden in der Concept Map mittels rechteckiger Kastchen und in gruner Schrift dargestellt. Von diesen wurden im Folgeschritt die moglichen Pflegediagnosen abgeleitet.

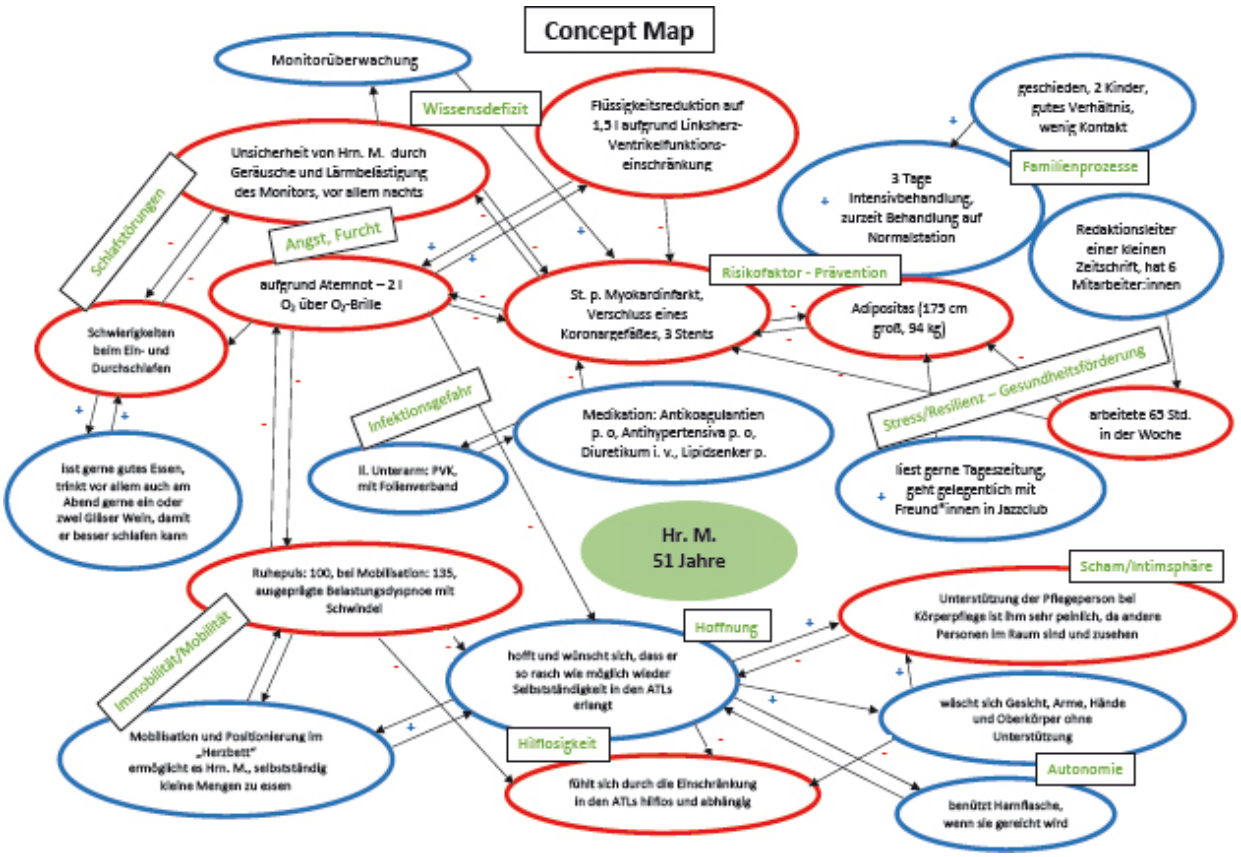

Pflegeplanung Hr. M.

Pflegediagnose: Gefahr einer Aktivitätsintoleranz

Definition: Risiko, einen Mangel an ungenugender physiologischer oder psychischer Energie zu erfahren, um erforderliche oder erwunschte alltagliche Aktivitaten durchzuhalten oder abzuschlie en (Doenges, Moorhouse & Murr, 2016, S. 141).

Diese Diagnose wurde gewahlt, da sich darunter die meisten Aspekte aus der Concept Map, die fur Hrn. M. derzeit belastend sind, subsummieren und beeinflussen lassen.

Risikofaktoren

St. p. Myokardinfarkt mit Stents
vorhandene Kreislaufprobleme (Hypotonie, Tachykardie)
Belastungsdyspnoe mit Schwindelgefuhl
Sauerstofftherapie wegen Atemnot und Sauerstoffsattigung = 90 %

Unerfahrenheit in der Ausubung der Aktivitaten des taglichen Lebens bedingt durch neue Lebenssituation (reduzierter Allgemeinzustand) mit Einschrankungen in den ATLs essen und trinken, waschen und kleiden, Ausscheidung
Unkenntnis uber die Zusammenhange seiner Erkrankung mit Faktoren wie Stress, Adipositas, Dyspnoe, korperliche Schwache
psychische Herausforderungen: Gefuhle der Unsicherheit, Angst, Furcht, Scham

Ressourcen

Hr. M hofft und wunscht sich, dass er so rasch wie moglich wieder Selbststandigkeit in den Aktivitaten des taglichen Lebens erlangt.

Hr. M. hat zwei Kinder, zu denen er guten Kontakt hat.

Hr. M. kann seine Korperpflege teilweise selbst durchfuhren (wascht sich derzeit Gesicht, Arme, Hande und Oberkorper ohne Unterstutzung).

Ziele

Nahziele

Hr. M. teilt mit, dass er die Auswirkungen seiner Erkrankung und die Zusammenhange hinsichtlich der Therapiema nahmen, wie Sauerstoffgabe, Monitoruberwachung der Vitalparameter und Flussigkeitseinschrankung versteht und benennen kann. (nach 3 Tagen)

Hr. M. gibt an, zu verstehen, dass sein gegenwartiger Gesundheitszustand eine Einschrankung der Selbststandigkeit und Aktivitat mit sich bringt und Unterstutzung notwendig ist. (3 Tage)

Hr. M. au ert, dass die Unsicherheit hinsichtlich der Gerausche und Alarme der Monitoruberwachung reduziert und seine Schlafqualitat verbessert ist. (1 Woche)

Hr. M. nimmt am interdisziplinaren, individuell angepassten Aktivierungsplan teil, um seine Leistungsfahigkeit zu verbessern. (taglich)

Hr. M. au ert, dass sich sein Gefuhl der Hilflosigkeit und Unselbststandigkeit verringert hat. (1 Woche)

Fernziele

Hr. M. benennt und erkennt Symptome (zunehmende Zyanose, Atemnot, Tachykardie, Schwindel), die im Rahmen des Selbstmanagements im Umgang mit seiner Erkrankung eine medizinische Abklarung erfordern. (1 Tag vor der Entlassung/nach 3 Wochen)

Hr. M. au ert, dass er motiviert ist, an einem weiterfuhrenden Aktivierungsprogramm teilzunehmen, um seine erwunschten alltaglichen Aktivitaten wieder durchfuhren zu konnen. (1 Tag vor der Entlassung/3 Wochen)

Hr. M. kann Personen (z. B. Familie, Freund*innen etc.) in seinem Leben benennen, die als unterstutzende Faktoren und Widerstandsressourcen in herausfordernden Situationen (z. B. psychische Belastungen, soziale Aspekte wie Einsamkeit etc.) genutzt werden konnen. (1 Tag vor der Entlassung/3 Wochen)

Hr. M. kennt, versteht und benennt die Zusammenhange zwischen Adipositas, seiner Erkrankung und aktivitatsfordernden Elementen wie z. B. Bewegung. (2 Wochen)

Maßnahmen

Interdisziplinäre Zusammenarbeit

Vermittlung eines Arztgespraches zur grundsatzlichen Aufklarung hinsichtlich der Erkrankung und der therapeutischen Ma nahmen
DGKP dispensiert die verordnete Medikation und kontrolliert die Einnahme (1 x tgl. im Rahmen der stationsublichen Arbeitsablaufe)
Interdisziplinare und multiprofessionelle Erstellung eines angepassten Aktivierungsplanes entsprechend dem Allgemeinzustand von Hrn. M. durch Physiotherapie, Medizin und Pflege (DGKP)

Beobachtung und Kontrolle der Vitalparameter (Herzfrequenz, Blutdruck, Atemfrequenz, SpO_2) laut arztlicher Anordnung und vor/wahrend/nach der Mobilisation und Korperpflege (DGKP, PFA)
Beobachtung des Patienten hinsichtlich Symptomen wie Belastungsdyspnoe und Schwindel bei der Durchfuhrung aller pflegerischen Ma nahmen (DGKP, PFA)
Bei Abweichungen der Vitalparameter vom arztlich vorgegebenen Toleranzbereich Abbruch der jeweiligen Intervention und sofortiger Kontakt mit dem medizinischen Team (DGKP, PFA)

Familien- und Patientenedukation

Informationsvermittlung/Aufklarung/Anleitung

Aufklarung des Patienten hinsichtlich des arztlich definierten Toleranzbereiches der Vitalparameter und Hinweis auf die Bedeutung dieser im Rahmen seiner Erkrankung. Durchfuhrung: taglich im Rahmen der Kontrolle der Vitalparameter (DGKP)
Anleitung zur Selbstbeobachtung der Zeichen einer Dyspnoe im Rahmen von Aktivitaten und Mobilisation (DGKP)
Information hinsichtlich der Zusammenhange zwischen dem Auftreten einer Dyspnoe und der Erkrankung des Patienten wahrend Aktivitaten und Mobilisation. Durchfuhrung: im Rahmen eines geplanten Informationsgespraches in der ersten und dritten Behandlungswoche (DGKP)
Aufklarung des Patienten hinsichtlich der Vorgehensweise und der zu beachtenden Aspekte bei der Verabreichung von Sauerstoff. Durchfuhrung: im Rahmen eines geplanten Informationsgespraches zu Beginn der Sauerstofftherapie und falls erforderlich (z. B. Patient zeigt Wissensdefizite, hinterfragt die Notwendigkeit) geplante Wiederholungen der Informationssequenz (DGKP)
Aufklarung des Patienten uber die Notwendigkeit der Erstellung einer Flussigkeitsbilanz im Zusammenhang mit seiner Erkrankung und Anleitung zum Fuhren eines Trinkprotokolls. Durchfuhrung: im Rahmen eines geplanten Informationsgespraches zu Beginn der Ein- und Ausfuhrdokumentation und falls erforderlich (z. B. Patient zeigt Wissensdefizite, hinterfragt die Notwendigkeit) geplante Wiederholungen der Informationssequenz (DGKP)

Schulung

umfassende Schulung hinsichtlich Symptommanagement, Erkennen von Risikofaktoren (z. B. Adipositas) und Gesundheitsforderung/Pravention (z. B. Teilnahme und Weiterfuhrung des Aktivierungsplans). Durchfuhrung: nach Stabilisation der Akutsituation, spatestens 2 3 Tage vor der Entlassung (DGKP, evtl. in Kooperation mit dem Behandlungsteam)

Beratung

Organisation und Durchfuhrung eines 15-Minute-Family-Interviews (nach Wright & Leahey; systemische Beratung) zur Erfassung gesundheitsgefahrdender und gesundheitsfordernder Aspekte in und au erhalb der Familie. Durchfuhrung: nach Stabilisierung der Akutsituation, spatestens eine Woche vor der geplanten Entlassung (DGKP)

Spezifische Pflegemaßnahmen im Rahmen der ATLs

Klientenzentrierte Gesprachsfuhrung, um eine vertrauensvolle Pflegebeziehung zu ermoglichen und zu fordern. Durchfuhrung: bei jedem Kontakt zwischen Pflegepersonen und Patient (DGKP, PFA, PA)

Aktivierende, ressourcenorientierte Unterstutzung bei der Korperpflege in Abhangigkeit von der Gesamtsituation des Patienten und unter Berucksichtigung der Intimsphare. Durchfuhrung: mindestens 1 x taglich, z. B. morgens oder abends und nach Wunsch des Patienten (DGKP, PFA)

Forderung der Selbststandigkeit bei der Nahrungsaufnahme und Berucksichtigung von individuellen Wunschen unter Beachtung der gesundheitlichen Situation. Durchfuhrung: bei jeder Nahrungsaufnahme (DGKP, PFA)

Forderung der Selbststandigkeit bei der Ausscheidung (z. B. Benutzung von Harnflasche, situationsabhangige Begleitung beim Toilettengang) unter Beachtung der gesundheitlichen Situation. Durchfuhrung: bei jedem Ausscheidungsvorgang (DGKP, PFA, PA)

Sicherstellung eines schlafermoglichenden Umfeldes durch Larmreduktion (z. B. leiserer Alarmton wahrend der Nachtstunden, Ohropax anbieten und bereitstellen, leise Gesprache wahrend der

Nacht), Lichtreduktion und Anwendung von individuellen Schlafritualen. Durchfuhrung: jede Nacht (DGKP, PFA, PA)

Weitere in Betracht gezogene Pflegediagnosen nach *NANDA Pflegediagnosen 2015–2017* waren unter anderem:

Bereitschaft für gesteigerte Hoffnung
Gefahr eines Immobilitätssyndroms
Bereitschaft für eine verbesserte Resilienz
Schlaf – beeinträchtigt

Nachfolgend werden 85 Fallsituationen fur eine weitere Bearbeitung im Sinne einer prazisen Diagnostik dargestellt.

5 Fallbeispiele

Setting Akutpflege

Fallbeispiel 1
Urologischer Patient

Hr. M. ist ein 73-jahriger Patient, der seit einigen Jahren an einer Prostatahyperthropie leidet. Er ist bereits langer in urologischer Behandlung deswegen. In letzter Zeit verschlechterte sich die Situation und es ist ihm nur mehr schwer moglich, physiologisch zu urinieren. Sein Urologe hat deshalb vorgeschlagen, die Prostata operativ zu entfernen. Weiters hat er den Verdacht geau ert, dass sich bei Hrn. M. ein Karzinom entwickelt haben konnte. Erhohte Tumormarker geben Anlass fur diesen Verdacht. Hr. M. wird heute bei Ihnen auf der Station 5 der urologischen Abteilung stationar zur geplanten Operation aufgenommen. Geplant ist eine transurethrale Prostataresektion. Hr. M. wurde daruber aufgeklart, dass er in den ersten postoperativen Tagen einen transurethralen Spulkatheter haben wird. Davor furchtet er sich sehr, wie er Ihnen beim Aufnahmegesprach mitteilt. Uberhaupt ist ihm die Situation sehr peinlich, da er sich schamt, weil er dann sein Genitalien entblo en musse, wie er sagt. Au erdem sei er da unten sehr empfindlich. Die vorangegangenen Untersuchungen (z. B. Zystoskopien, Urinstrahlmessung, Einmalkatheterismus) hat er als sehr schlimm empfunden. Er sagt Ihnen auch, dass er sich schon sehr vor der Katheterpflege furchtet, weil ihm das peinlich und unangenehm ist, wenn junge Pflegerinnen ihn dort anfassen.

Hr. M. ist Pensionist, er war fruher Amtsleiter, ist verheiratet und hat zwei erwachsene Tochter, mit denen er distanzierten Kontakt hat, wie er sagt. Die beiden sind verheiratet und haben auch schon

Kinder. Zu seinen Enkel*innen hat er ein sehr gutes Verhaltnis. Seine Gattin hat ihn bei der Aufnahme begleitet und macht auf Sie einen sehr netten Eindruck. Sie versucht, ihren Mann zu beruhigen, und meint, dass er sich doch nicht schamen musse, denn solche Eingriffe und Tatigkeiten seien fur das Pflegepersonal ja tagliches Brot und nichts Besonderes. Sie erwahnt, dass Hr. M. aus einem sehr pruden Elternhaus kommt.

Hr. M. hat sonst keine relevanten Vo erkrankungen, lediglich einen etwas erhohten Blutdruck. Allerdings ist er mit einer Korpergro e von 178 cm und einem Korpergewicht von 152 kg sehr adipos. Seine Frau erwahnt noch, dass er immer wieder in der Leiste Rotungen hatte, weil er so stark schwitzt.

Hr. und Fr. M. leben in einer Altbauwohnung in Wien ohne Lift. Die Gattin wirkt sehr offen und einfuhlsam ihrem Mann gegenuber. Hr. M. liest sehr gerne, mit korperlicher Bewegung hat er nicht viel am Hut, wie seine Gattin beilaufig erwahnt. Er wirkt auf Sie auch ein bisschen tollpatschig und ungelenk in seinen Bewegungen.

Als Sie Hrn. M. fur die OP vorbereiten und im Genitalbereich rasieren, bemerken Sie, dass er in beiden Leisten und der Bauchfalte starke Rotungen aufweist. Er selbst hat diese bisher nicht bemerkt und gibt weder Juckreiz noch Schmerzen an.

Nach der Operation kommt Hr. M. mit einem Spulkatheter zuruck auf die Station. Sie erfahren vom Operateur, dass dieser wahrscheinlich 2 4 Tage liegen bleiben wird. Bei der Mobilisation bemerken Sie, dass es Hrn. M. sehr schwer fallt, aufzustehen. Er kommt kaum damit zurecht, mit dem Katheter aus dem Bett aufzustehen, und verheddert sich mit dem Ableitschlauch. Von der Physiotherapeutin erfahren Sie auch, dass er sich weigert, mit dem Katheter aus dem Zimmer zu gehen. Er schamt sich dafur, dass alle seinen Urin sehen konnen.

Wenn seine Gattin kommt, hilft sie ihm gerne beim Aufstehen und geht mit ihm wenigstens ein paar Runden im Zimmer. Der Urologe hat Ihnen mitgeteilt, dass er mit dem Ehepaar M. sprechen mochte. Er hat leider keine guten Nachrichten fur Hrn. M.: Erstens hat sich seine Verdachtsdiagnose bestatigt und zweitens wird er den

Katheter fur einige Zeit behalten mussen. Sie bekommen den Auftrag, Hrn. M. und seine Gattin im Handling mit dem Katheter fur daheim zu schulen.

Notizen

Fallbeispiel 2
Patientin mit Myokardinfarkt

Fr. K. (62) wurde vor zwei Tagen auf der kardiologischen Intensivstation mit Verdacht auf akuten Myokardinfarkt aufgenommen. Sie bekam wahrend eines Einkaufs im Supermarkt plotzlich starke thorakale Beschwerden und brach kurz darauf bewusstlos zusammen. Zwei Passant*innen begannen sofort mit der Reanimation und setzten einen Defibrillator (AED) ein. Es wurde umgehend die Rettung verstandigt, die bereits nach wenigen Minuten vor Ort war, die weitere Versorgung ubernahm und sie ins Krankenhaus brachte. Bei der Aufnahme zeigte sich wieder ein Herzrhythmus und Fr. K. war bedingt ansprechbar. Die Laborwerte, das EKG und die Herzkatheteruntersuchung bestatigten den Myokardinfarkt. Der Verschluss des Koronargefa es (Ramus circumflexus) konnte wahrend der Angiographie mit zwei Stents wiedereroffnet werden.

Nach drei Tagen intensivmedizinischer Betreuung kann Fr. K. wieder auf die Normalstation verlegt werden. Bei der Ubernahme von der Intensivstation erhalten Sie die Information, dass die Patientin leicht hyperton ist (RR 150/90 mmHg), mit einem Ruhepuls von 100 Schlagen pro Minute. Die Mobilisationsversuche sind fur Fr. K. noch sehr anstrengend und sie reagiert dabei mit einem Anstieg der Herzfrequenz auf bis zu 140 Schlagen pro Minute. Dabei zeigt sie auch eine ausgepragte Belastungsdyspnoe mit Schwindelgefuhl. Mehr als die Mobilisation ins Herzbett war deshalb bisher noch nicht moglich.

In der Herzbettpositionierung fuhlt sich Fr. K. am besten, sie kann selbststandig kleine Portionen essen und ist in der Lage, sich Gesicht, Arme, Hande und Oberkorper selbst zu waschen. Fur die weitere Korperpflege benotigt sie Unterstutzung von einer Pflegeperson. Bezuglich der Urinausscheidung ist Fr. K. noch mit einem transurethralen Katheter versorgt, auch weil sie noch eine Therapie zur forcierten Diurese erhalt. Sie fuhlt sich derzeit sehr abhangig und hilflos. Fr. K. ist normalerweise eine sehr selbststandige Frau, die nicht gerne Hilfe von anderen in Anspruch nimmt.

Ihre Vitalparameter werden derzeit noch kontinuierlich mit einem Monitor uberwacht. Die Gerausche und Alarme des Gerates machen Fr. K. unsicher, sie fuhlt sich vor allem nachts dadurch gestort und hat Schwierigkeiten beim Ein- und Durchschlafen. Es ist ihr auch peinlich, dass sie immer wieder Larm macht und deshalb die anderen Patientinnen im Zimmer nicht schlafen konnen. Ihre Bettnachbarin hat sich diesbezuglich schon mehrmals beschwert. Fr. K. benotigt aufgrund ihrer Dyspnoe und der immer wieder absinkenden peripheren Sauerstoffsattigung auf unter 90 % kontinuierlich 2 Liter Sauerstoff uber die Nasenbrille. Sie ist mit einem zweilumigen ZVK (zentralen Venenkatheter) in der rechten V. jugularis versorgt. Dieser wurde mit einer Folie verbunden.

Fr. K. ist pensionierte Lehrerin, geschieden, 172 cm gro und sie wiegt 64 kg. Sie lebt allein mit einer Katze in einem kleinen Reihenhaus in einer Kleinstadt. Fr. K. ist sehr belesen, interessiert sich fur Kultur und Geschichte und geht gerne wandern. Ihr einziges Laster, wie sie sagt, ist das Rauchen (ca. 20 25 Zigaretten pro Tag), das sie sich nicht abgewohnen kann. Au erdem hat sie schon seit Jahren erhohte Cholesterinwerte. Sie hat eine enge Freundin, mit der sie gerne verreist. Derzeit macht sie sich gro e Sorgen, wer ihre Katze versorgt.

Notizen

Fallbeispiel 3
Patient mit multipler Sklerose

Hr. E., 49 Jahre alt, verheiratet, arbeitet Teilzeit (25 h/Woche) als Architekt. Vor fast 20 Jahren wurde eine Multiple Sklerose, die in den letzten Jahren schubformig verlief, diagnostiziert. Den letzten Schub hatte er vor mehr als 3 Jahren. Er lebt seit der Diagnose sehr gesundheitsbewusst, ist normalgewichtig und macht taglich Spaziergange mit seinem Ehemann, der sich seine Arbeitszeit gut selbst einteilen kann.

Im Pflegeanamnesegesprach ist Hr. E. weinerlich, da er nicht mochte, dass sein Mann zusatzlich belastet werden soll. Hr. E.s Gatte ist gesundheitlich angeschlagen, er hatte vor zwei Jahren einen Herzinfarkt, was die Situation nicht einfacher macht, da er immer mehr Hilfestellung im taglichen Leben benotigt. Hr. E. macht sich gro e Sorgen, dass er nach dem neuerlichen Schub vielleicht nicht wieder arbeiten gehen kann. Das ware fur ihn sehr schwer, da er seinen Beruf sehr liebt und die gemeinsame Arbeit im Architekturburo mit seinem Mann ein Schwerpunkt in seinem Leben ist. Die beiden leben in einem zweistockigen Einfamilienhaus am Stadtrand.

Hr. E. wird liegend auf Ihre Station auf der Neurologie gebracht. Seine Vitalzeichen sind im Normbereich. In den letzten Tagen hat er eine zunehmende Spastik, besonders in der rechten oberen Extremitat, bemerkt. Nach Rucksprache mit seiner Neurologin hat diese eine Klinikeinweisung veranlasst, um die Symptome abzuklaren. Hr. E. erwahnt bei der Aufnahme, dass er in den letzten Tagen einen vermehrten Harndrang verspurt und sagt, dass er vermutet, wieder einen Harnwegsinfekt zu haben.

Die Spastik nimmt in den nachsten Tagen auch in der unteren Extremitat deutlich zu. Hr. E. versucht aufgrund des haufigen Harndranges immer wieder aufzustehen und auf die Toilette zu gehen, die er meist nicht rechtzeitig erreicht, was fur ihn sehr belastend ist, denn Windeln in seinem Alter zu tragen, ist peinlich. Er ist bereits zwei Mal in seiner Urinpfutze ausgerutscht und

gesturzt. Beim zweiten Sturz hat er sich am Hinterkopf eine Platzwunde zugezogen, die genaht werden musste.

Im Rahmen der Pflegehandlungen fallen Ihnen die zusammengesunkene Sitzhaltung und seine tollpatschig wirkenden Bewegungen auf. Er kann ein volles Glas mit der rechten Hand nicht heben, da er seine Kraft beim Greifen nicht dosieren kann. Seine visuelle Wahrnehmung ist momentan am rechten Auge hochgradig eingeschrankt und er prasentiert eine verwaschene und stockende Sprache, weshalb er schwer zu verstehen ist. Die deshalb oftmals notwendigen Nachfragen machen ihn wutend.

Einen Besuch seines Mannes lehnt er derzeit ab, da ihm sein Zustand peinlich ist und er nicht mochte, dass ihn sein Ehemann so sieht. Fur diesen ist die Situation fast unertraglich und er ruft mehrmals auf der Station an, um sich nach Hrn. E. zu erkundigen.

Notizen

Fallbeispiel 4
Patientin mit HIV

Fr. U., 32 Jahre, wird mit der Rettung mit der Verdachtsdiagnose akute Pneumonie zur stationaren Aufnahme gebracht. Sie ist kurzatmig, hustet sehr stark und zeigt eine Dyspnoe in Ruhe. Sie ist mit einer Herzfrequenz von 125 Schlagen/min und bei einem Blutdruck von 110/60 mmHg tachykard. Die Korpertemperatur betragt 37,8 °C. Bei der Aufnahme sagt sie gleich, dass sie HIV-positiv ware.

Fr. U. zeigt einen stark reduzierten Allgemeinzustand, ihr Gewicht betragt 53 kg bei einer Korpergro e von 173 cm. Sie gibt an, regelma ig kleine Portionen zu essen, sie hatte aber in den letzten Wochen mehr als 5 kg abgenommen. Sie erwahnt, dass sie sich deutlich schwacher fuhlt und ihr oftmals die Kraft fehlt, etwas zu kochen oder einkaufen zu gehen. Sie lebte gemeinsam im Haushalt mit ihrer Mutter, die aber vor einem Jahr nach einem Autounfall

verstorben ist. Seither hat sie auch niemanden mehr, der sich um sie kummert. Fr. U. trinkt kaum mehr als 500 600 ml am Tag, da sie kaum Durst verspurt. Zusatzlich zum starken Husten leidet sie seit mehreren Tagen unter massiver Diarrhoe und es fallt ihr schwer, immer rechtzeitig die Toilette zu erreichen. Sie schamt sich sehr, dass auch auf dem Transport ins Krankenhaus etwas in die Hose gegangen ist. Fr. U. wirkt allgemein verwahrlost und ungepflegt und es ist ein Geruch nach Exkrementen wahrnehmbar. Die anhaltende Diarrhoe und der ununterbrochene Husten sind fur die Patientin korperlich sehr anstrengend, sie wirkt kraftlos.

In der Aufnahmeabteilung wurde ihr bereits Blut abgenommen und eine periphere Venenverweilkanule gelegt. Sie erhielt daruber bereits 1000 ml Ringerlosung mit Vitaminen.

Fr. U. erzahlt beim Anamnesegesprach, dass ihre HIV-Infektion vor 12 Jahren diagnostiziert worden ist. Sie hatte zu der Zeit ein Drogenproblem und war heroinabhangig. Beim Krankenhausaufenthalt wegen einer Uberdosis wurde die Infektion festgestellt. Nach einem Entzug nahm sie ihre Mutter auf und begleitete und betreute sie. Es gelang ihr sogar, eine Ausbildung als IT-Technikerin zu machen, und die Dauertherapie gegen HIV zeigte Wirkung. Nach dem plotzlichen Tod der Mutter sei sie aber in ein tiefes Loch gefallen und habe ihre Therapie nicht mehr regelma ig wahrgenommen es kam zum Ausbruch der Krankheit. Seither ist es ihr nur mehr moglich, wenige berufliche Auftrage zu erledigen. Dies brachte Fr. U. in zunehmende finanzielle Schwierigkeiten. Fr. U. ist sich ihres Zustandes bewusst, zeitweise scheint sie sehr niedergeschlagen und depressiv. Wenn sie von ihrer verstorbenen Mutter erzahlt, kullern ihr Tranen uber die Wangen.

Nachdem Sie die Aufnahmeformalitaten erledigt haben, bieten Sie Fr. U. an, sie bei der Korperpflege/Dusche zu unterstutzen, damit sie sich frischer fuhlt. Das nimmt sie gerne an.

Auf den neben dem Bett bereitgestellten Toilettenstuhl schafft sie es mit der Hilfe von zwei Pflegepersonen, vorausgesetzt diese sind rasch im Zimmer, wenn sie lautet. Bei weiteren Pflegehandlungen ist sie zeitweise zynisch und verbal aggressiv und sagt, sie wolle sich

nicht gangeln lassen. Eine Versorgung mit Inkontinenzversorgungsprodukten lehnt sie ab, sie ware ja kein Baby.

Sie verwendet fur den Auswurf den bereitgestellten Zellstoff, allerdings nicht die bereitgestellten Nierenschalen fur den Abfall. Sie finden die zusammengeknullten Zellstofftucher im Bett, auf dem Nachttisch und auf dem Boden.

Die Zimmernachbarin beschwert sich uber die unappetitliche Patientin.

Notizen

Fallbeispiel 5
Patient nach Cholezystekomie

Ein 32-jahriger Patient (Hr. N.) kommt mit starken Oberbauchschmerzen und Brechreiz zu Fu in die Notaufnahme. Beim Aufnahmegesprach gibt er an, dass sein Stuhl seit zwei Tagen ganz hell und graulich ist. Es fallen Ihnen die gelben Skleren auf.

Nachdem die akut erhobenen Blutbefunde massiv erhohte Leberwerte und Entzundungsparameter ergeben und bei einem Bauchultraschall eine Cholezystitis mit Cholezystolithiasis festgestellt wird, wird er auf der Chirurgie zur OP stationar aufgenommen. Aufgrund der Adipositas per magna (163 kg bei 162 cm Korpergro e) ist nicht klar, ob die OP mit einer Laparoskopie durchgefuhrt werden kann. Hr. N. war noch nie im Krankenhaus und hat gro e Angst vor Nadeln. Sein Hausarzt hatte ihm bereits mehrmals vorgeschlagen, die immer wieder auftretenden kolikartigen Schmerzen abklaren zu lassen, aber er hatte Blutabnahmen immer verweigert und wollte einfach ein paar Tabletten.

Die Operation wird fur den nachsten Tag geplant, da noch einige zusatzliche Untersuchungen durchgefuhrt werden sollen (z. B. CT

Abdomen, internistisches Konsil). Sollte sich die Situation jedoch verschlechtern, muss akut operiert werden. Am spaten Nachmittag klagt Hr. N. plotzlich uber extrem starke Schmerzen, bekommt uber 39,5 °C Fieber und einen Schuttelfrost. Die OP muss noch am selben Abend angesetzt werden, da der Verdacht im Raum steht, dass die Gallenblase geplatzt ist. Bei Vorbereitung des Patienten auf die OP und Unterstutzung beim Ankleiden des OP-Hemdes bemerken Sie Rotungen und Mazerationen in beiden Brustfalten, der Bauchfalte und inguinal. Auf Nachfrage bei Hr. N. sagt dieser, dass ihm das noch nicht aufgefallen ware, aber es wurde ihn dort immer jucken.

Hr. N. erhalt noch einmal Schmerzmedikamente und es ist geplant, dass er nach der OP auf der Uberwachungsstation aufgenommen werden soll, da davon auszugehen ist, dass er eine Peritonitis hat. Er wirkt au erst nervos und aufgebracht, als ihm der Arzt dies mitteilt, und mochte auf keinen Fall dorthin, weil er Angst vor all den Geraten hat. Er mochte, dass seine Mutter sofort kommt, denn die musse ihn beschutzen. Auf Nachfrage finden Sie heraus, dass er ein sehr enges Verhaltnis zu seiner Mutter hat, die ihn nach dem Tod des Vaters vergottert, sehr verwohnt und ihm alles abnimmt. Wenn er nach der Arbeit in einem Buro heimkommt, steht schon ein gutes Essen auf dem Tisch. Er muss sich auch nicht am Haushalt beteiligen.

Nach einem Telefonat mit seiner Mutter ist diese sofort bereit, zu kommen, um ihrem Sohn beizustehen. Sie erfahren von ihr, dass Hr. N. seine hausliche Situation wahrheitsgema dargestellt hat. Allerdings bedient seine Mutter ihn nicht ganz freiwillig, sondern macht dies aufgrund ihres schlechten Gewissens. Sie hatte den Unfall, bei dem der Vater verstorben war und Hr. N. schwer verletzt wurde, verursacht, weshalb ihr der Sohn noch immer schwere Vorwurfe macht. Das massive Ubergewicht und die ungesunde Lebensweise des Sohnes machen ihr gro e Sorgen, aber sie wei nicht, wie er das in den Griff bekommen soll.

Notizen

Fallbeispiel 6
Patientin in beginnendem Coma hepaticum

Fr. P. (78) wird liegend mit der Rettung vom Pflegeheim ins Krankenhaus zur stationaren Aufnahme gebracht. Die Patientin ist bei Aufnahme somnolent, reagiert kaum auf Ansprache und atmet flach. Sie bemerken Rasselgerausche beim Atmen, einen ausgepragten Mundgeruch, die Extremitaten sind schlaff und sie hat sich eingenasst. Bei der Vitalparameterkontrolle zeigt sich eine Pulsrate von 120 Schlagen pro Minute, ein Blutdruck von 100/50 mmHg und eine Korpertemperatur von 36,5 °C.

In den Begleitdokumenten aus dem Pflegeheim ist vermerkt, dass Fr. P. eine Alkoholanamnese mit Leberzirrhose hat und schon einmal wegen einer Osophagusvarizzenblutung behandelt wurde. Sie ist zur Ubergangspflege und Remobilisation nach einer gro en Bauch-OP im Pflegeheim und derzeit kaum mobil. Fr. P. ist 162 cm gro , wiegt 89 kg und es fallt Ihnen auf, dass sie starke Odeme an Beinen, Armen und den Flanken aufweist.

Aufgrund des Zustandes von Fr. P. ist eine Aufnahmeanamnese mit ihr nicht moglich. Die Tochter wurde bereits vom Pflegeheim verstandigt und ist auf dem Weg ins Krankenhaus. Beim Auskleiden der Patientin bemerken Sie ihre sehr trockene, leicht gelblich verfarbte Haut und Kratzspuren. Am Gesa fallt Ihnen eine fast kreisrunde Rotung sacral auf, ebenso an beiden Fersen.

Bei den Blutbefunden zeigen sich leicht erhohte Entzundungsparameter, eine ausgepragte Anamie und ein stark erhohter Ammoniakspiegel. Als Sie die Mundpflege durchfuhren, bemerken Sie schwarz-braune Belage auf der Zunge und den Zahnen. Der kurz danach abgesetzte Stuhl ist schwarz verfarbt und ubelriechend. Die Patientin ist derzeit aufgrund der Bewusstseinssituation inkontinent.

Als Sie am nachsten Tag wieder in den Dienst kommen, hat die Patientin einen zweilumigen Cavakatheter in der Vena femoralis liegen. Sie ist mit einer Schutzhose versorgt, liegt auf dem Rucken und bekommt Sauerstoff (4 l) uber eine Nasenbrille. Die Rotung

sacral und auf den Fersen hat sich verschlechtert. Sie bekommt eine Infusionstherapie, Entwasserungstherapie (aufgrund des beginnenden Lungenodems und der generalisierten Odeme) und es wurde eine Gastroskopie zur Abklarung der Blutungen im Magen-Darm-Trakt vorgeschlagen. Nach Aussage der Tochter hatte Fr. P. aber alle invasiven Eingriffe abgelehnt, sie wolle auch nicht mehr auf eine Intensivstation oder operiert werden. Aus diesem Grund wird mit der Gastroskopie noch gewartet.

Fr. P. kommt Ihnen am Nachmittag etwas wacher vor, sie macht auf Ansprache die Augen auf und dreht den Kopf. Ansonsten liegt sie unbeweglich im Bett.

Notizen

Fallbeispiel 7
Junger Patient mit Apoplex

Vor einer Woche bemerkte Hr. K., 35 Jahre alt, nach dem Aufwachen, dass etwas komisch war. Als er aus dem Bett aufstehen wollte, hatte er seine Beine nicht unter Kontrolle und fiel auf den Boden. Er war noch in der Lage, sein Handy am Nachttisch zu erreichen, und rief seinen Geschaftspartner an, mit dem er am Vormittag einen Termin hatte. Dieser konnte allerdings aufgrund der verwaschenen und teilweise unzusammenhangenden Sprache kein Wort verstehen, verstandigte sofort die Rettung und fuhr zum Haus von Hrn. K. Dort angekommen fand er den jungen Kollegen auf dem Boden liegend vor, die Rettung traf kurz nach ihm ein. Hr. K. wurde aufgrund der eindeutigen Symptomatik sofort in eine neurologische Spezialklinik gebracht und die im Krankenhaus durchgefuhrte Computertomographie bestatigte die Verdachtsdiagnose eines ischamischen Insultes. Da Hr. K. zwischenzeitlich das Bewusstsein verloren hatte, wurde er auf der Stroke Unit ubernommen. Es wurde eine Lyse durchgefuhrt.

Nach Stabilisation des Zustandes kann der Patient auf die Normalstation verlegt werden. Bei Ubernahme zeigt sich eine leichte Hemiparese rechts sowie eine motorische Aphasie, weshalb Hr. K. Probleme damit hat, sich verstandlich auszudrucken. Das Sprachverstandnis ist nicht eingeschrankt, er kann aber nur unter Anstrengung und sehr langsam in kurzen, fehlerhaften und oft schwer verstandlichen Satzen seine Bedurfnisse au ern. Der Bewusstseinszustand des Patienten ist wieder voll hergestellt, er kann auch mithilfe eines Rollators und mit Unterstutzung wieder kleine Distanzen gehen.

Hr. K. wirkt sehr in sich gekehrt, denn es ist ihm unbegreiflich, wie es in solch jungen Jahren zu einem Schlaganfall kommen konnte. Er lebt gesund, betreibt Sport, hat keine Risikofaktoren (z. B. hoher Blutdruck, Ubergewicht) und ist Nichtraucher. Besonders in Situationen, in denen Hr. K. aufgrund seiner Aphasie trotz seiner Bemuhungen von anderen nicht verstanden wird, wirkt er zeitweise aggressiv, frustriert und verzweifelt.

Hr. K. lebt allein in einem sehr kleinen alten Haus in einem Dorf. Er ist gerade dabei, in der Nachbargemeinde ein altes Bauernhaus zu renovieren, das dann zukunftig sein Zuhause sein soll. Er hat mit seinem Partner, der ihn auch gefunden hat, eine eigene Firma, in der die beiden als Architekt und Baumeister tatig sind. In seiner Freizeit spielt er viel Tennis und segelt am nahegelegenen See.

Bei den Untersuchungen stellt sich heraus, dass er den Apoplex aufgrund eines offenen Foramen ovale erlitten hat. Die behandelnden Mediziner*innen haben ihn darauf vorbereitet, dass er deshalb bis zur Sanierung dieses Loches im Herzen eine Antikoagulationstherapie benotigen wird. Zur weiteren Vorgehensweise bezuglich dieses Herzfehlers musste er allerdings in ein anderes Krankenhaus verlegt werden.

Hr. K. ist nach diesen Informationen einerseits erleichtert, da jetzt bekannt ist, warum er den Schlaganfall hatte, andererseits ist er verunsichert wie es jetzt mit ihm weitergehen soll. Als selbststandiger Architekt braucht er seine Sprachfahigkeit, au erdem hat er Angst vor den Nebenwirkungen der

Antikoagulationstherapie, wenn er sich auf Baustellen aufhalt. Ganz abgesehen davon, dass er beim Gehen noch immer den Rollator benotigt.

Notizen

Fallbeispiel 8
Patientin mit frisch angelegtem Colostoma

Fr. A., 48 Jahre alt, hat schon lange mit Verdauungsproblemen zu kampfen. Sie leidet seit Jahren an chronischer Obstipation, hat mehrere Divertikel und bei der letzten Coloskopie vor 6 Wochen wurden mehrere Polypen entfernt. Einer dieser Polypen war maligen entartet, weshalb Fr. A. heute zur geplanten Darm-OP aufgenommen wird. Sie wurde bereits im Vorhinein uber die bevorstehende Colonresektion und die Notwendigkeit einer zeitweiligen Stoma-Anlage informiert. Bezuglich des Stomas kann sie sich nicht wirklich vorstellen, was das fur bedeutet, sie hat es einfach zur Kenntnis genommen, aber nicht nachgefragt. Am Tag nach der OP wird die Patientin von der IMCU ubernommen. Die Operation, bei der wie geplant die Anlage eines zweilumigen Colostomas erfolgte, ist komplikationslos verlaufen. Fr. A. ist mit einem Blasenkatheter, einer Redondrainage ohne Sog in der Abdominalwunde und einer Robinsondrainage im Bereich der Anastomosen sowie mit einem zweilumigen ZVK in der V. jugularis rechts versorgt. Das Stoma wurde im OP mit einem postoperativen Ausstreifbeutel versorgt, morgen soll der erste Versorgungswechsel erfolgen.

Fr. A. wirkt sehr schweigsam und passiv, ganz anders als praoperativ. Dies zeigt sich auch, da sie sich kaum zur Mithilfe an Pflegehandlungen motivieren lasst. Ihr Verhalten steht im Widerspruch zu dem, was sie Ihnen mitteilt, namlich, dass sie so rasch wie moglich wieder nach Hause mochte.

Ihre Vitalparameter sind im physiologischen Bereich, sie ist fieberfrei. Derzeit muss sie noch eine orale Nahrungskarenz einhalten, sie darf aber schluckweise Wasser oder Tee trinken. Sie wird parenteral ernahrt und gibt an, derzeit keinen Hunger zu verspuren.

Gegen Abend lautet die Patientin mehrmals kurz hintereinander, sie ist sehr ungeduldig und besteht darauf, dass sofort jemand kommt. Als Sie das Zimmer betreten, sitzt die Patientin im Bett, das Nachthemd und das Bett sind mit Stuhl verschmiert und Fr. A. weint und ist aufgebracht. Der Colostomiebeutel hat sich abgelost und Stuhl ist ausgelaufen. Die Patientin ist entsetzt, dass so etwas passieren kann, au erdem bemerken Sie, dass es sie aufgrund des Geruches und des Ekelgefuhls wurgt. Sie beginnt zu weinen und meint, dass man ihr nicht gesagt hatte, was da auf sie zukame. Wie sich die Arzt*innen das vorstellen wurden, wie sie mit so einem Schlamassel leben und arbeiten solle. Man stelle sich nur vor, so etwas passiert wahrend der Arbeit in der Anwaltskanzlei nicht auszudenken! Uber die Operationssituation ist sie bisher noch nicht informiert und aufgeklart worden.

Fr. A. ist Chefsekretarin in einer Anwaltskanzlei und geht ihrem Beruf sehr gerne nach. Sie hat keine Kinder und die Kanzlei ist quasi ihre Familie. Sie ist dort sehr geschatzt und hat auch ein privates Verhaltnis zu ihrem Chef, wie sie sagt. Fr. A. lebt in einer sehr schonen Dachgeschosswohnung mit Terrasse. Aufgrund der vielen Arbeit kocht sie sehr wenig, isst unregelma ig und kauft haufig auf dem Weg nach Hause eine Kleinigkeit ein. Ab und zu geht sie mit dem Chef in ein Restaurant zum Abendessen. Mittags isst sie meist nicht viel, da ihr dafur die Zeit fehlt. Sie knabbert ein paar Kekse oder isst ein paar Su igkeiten, die sie haufig von Klient*innen bekommt. Sport betreibt Fr. A. nicht, dazu fehlt ihr die Zeit, wie sie sagt. Sie ist sehr gepflegt und legt gro en Wert auf stilvolle und korperbetonte Kleidung. Sie ist sehr stolz auf ihre gute Figur.

Notizen

Fallbeispiel 9
Patient mit diabetischem Fuß

Hr. B., 62 Jahre alt, wird mit einer gro en, ubelriechenden Wunde am rechten Fu bei Ihnen auf der Station aufgenommen. Er gibt an, dass er die Wunde schon langer hatte. Er wei nicht genau, wie lange, aber zu Beginn war es lediglich eine kleine Druckstelle, die nicht abheilte. Hr. B. versorgte diese mit einem Pflaster und Salben, der Hausarzt hatte ihm Bader mit Betaisodona verordnet. Er gibt zu, dass er ein bisschen schlampig mit der Wundversorgung war, weshalb sich diese immer mehr verschlechterte, Schmerzen hatte er aber kaum. Als die Wunde immer gro er wurde, stark nasste und begann, ubel zu riechen, beschloss er, noch einmal zu seinem Hausarzt zu gehen. Dieser kennt den Patienten schon lange und hat ihn immer wieder auf die Notwendigkeit der konsequenten Behandlung seines Diabetes aufmerksam gemacht, ihn vor Folgen gewarnt und versucht, ihn zu mehr Therapietreue zu motivieren. Hr. B. halt sich nicht an die Diat, immer haufiger sundigt er in Form von Mehlspeisen, die er sehr liebt. Er ist seit Jahren insulinpflichtig und benotigt immer wieder zusatzlich zu seinen morgendlichen und abendlichen Injektionen auch zwischendurch Insulin. Allerdings nimmt er auch die Zuckerkontrollen nicht sehr genau, was zur Folge hat, dass sein Langzeitzucker stark erhoht ist. Beim Hausarzt gab er auch zu, dass er es mit den Insulinspritzen nicht immer so genau nimmt. Er meint, dass er fur solchen Schnick-Schnack als Reitstallbesitzer keine Zeit hatte. Au erdem gehe es ihm ja sonst gut. Als der Hausarzt die Wunde ansehen wollte, bemerkte er, dass Hr. B. einen dicken Verband angelegt hatte, der vollig durchnasst war und ubelst roch. Nach dem Entfernen des Verbandes zeigte sich eine gangranose Wunde im Ausma von 12 x 15 cm. Die Wundumgebung war stark odematos aufgetrieben und gerotet. Die Kontrolle des Blutzuckers zeigte nicht mehr messbare Werte. Daraufhin lie der Hausarzt Hrn. B. mit der Rettung sofort ins Krankenhaus bringen.

Hr. B. meint, dass der Hausarzt ein bisschen ubertreibe und geht davon aus, dass er noch am selben Tag wieder nach Hause konne.

Im Krankenhaus werden erneut die Blutwerte erhoben und die extreme Blutzuckerentgleisung wird bestatigt. Gleichzeitig sind die Nierenwerte stark erhoht und der Patient verliert Eiwei uber den Urin. Der zugezogene Internist spricht von einem diabetischen pra-Nierenversagen. Es werden au erdem Wundabstriche genommen und ein Spezialist fur die Versorgung der Wunde am Fu geholt. Eine antibiotische Behandlung der Infektion wird angeordnet, eine umfangreiche Wundsanierung wird noch am Aufnahmetag durchgefuhrt. Als Hr. B. wieder auf die Station kommt, ist er mit einer negative-pressure-wound-Therapie (CNP) versorgt und wundert sich uber das Kastchen, mit dem sein Fu verbunden ist. Er gibt an, durstig zu sein, und mochte eine Cola oder einen Apfelsaft. Als Sie ihn informieren, dass dies nicht die richtigen Getranke in seiner momentanen Situation sind, wird er ausfallig und schreit Sie an, dass er sich von so einer jungen Trutschen* gar nichts sagen lasst. Er wisse selbst, was gut fur ihn sei. Weil er sich nicht beruhigt, rufen Sie den diensthabenden Arzt. Was Hr. B. noch nicht wei , ist, dass moglicherweise eine Amputation im Raum steht.

Hr. B. hat ein Gestut mit Reitstall. Er selbst ist den ganzen Tag auf den Beinen, gibt Reitunterricht und hat mit vielen jungen Menschen zu tun. Seine Lebensgefahrtin gibt an, dass er ein Macho ist, der sich vor allem von Frauen generell nichts sagen lasst. Bezuglich seines Diabetes sagt sie, dass Hr. B. diesen einfach ignoriert. Wenn sie versucht, auf ihn einzuwirken, gesunder zu essen, keine Softdrinks zu sich zu nehmen und regelma ig den BZ zu kontrollieren bzw. sein Insulin zu spritzen, schnauzt er sie immer nur an. Aus diesem Grund hat sie aufgegeben, mit ihm daruber zu reden.

Notizen

---

* Beleidigender Ausdruck

Fallbeispiel 10
Patientin mit COPD

Fr. J. hat schon seit langerer Zeit einen Husten, der in den letzten zwei Tagen deutlich schlechter geworden ist. Sie hat massiv gelben Auswurf und seit heute auch Fieber uber 38,5 °C. Die 62-Jahrige wird in Begleitung ihrer Gattin stationar aufgenommen. Ins Krankenhaus sind die beiden gegangen, weil Fr. J. zunehmende Atemnot bekam und auch nach der Inhalation eines Bronchospasmolytikums (dieses hatte sie im letzten Winter bei einer Bronchitis verordnet bekommen) keine Besserung zeigte. Eine derartige Situation hat sie noch nie erlebt, obwohl sie immer wieder mit den Bronchien zu kampfen hat. Die plotzlich auftretende Atemnot hat Fr. J. gro e Angst gemacht und die Dyspnoe noch verstarkt. Im Thoraxrontgen zeigt sich eine beginnende Pneumonie links. Im daraufhin angeordneten CT sind auch Veranderungen im Lungengewebe erkennbar, die Verdachtsdiagnose chronisch obstruktive Bronchitis (COPD) erhartet sich. Fr. J. ist von der Diagnose uberfordert, sie hat keine Ahnung, was das fur sie nun bedeutet, es macht ihr aber gro e Angst, denn eine ihrer besten Freundinnen ist an einer COPD verstorben. Diese war jahrelang sauerstoffpflichtig und hat sehr unter der Erkrankung gelitten. So wie die Hanni mochte ich nicht sterben mussen, sagt sie, da bring ich mich lieber gleich um!

Fr. J. benotigt aufgrund ihres derzeit reduzierten Allgemeinzustands und der starken Dyspnoe Unterstutzung bei der Korperpflege, v. a. beim Waschen des Ruckens und der Beine. Sie ist sehr schlank, ihr Blutdruck betragt 100/60 mmHg und sie gibt an, seit zwei Wochen an Appetitlosigkeit zu leiden. Fr. J. trinkt taglich ca. 800 ml Flussigkeit und hat immer wieder mit Obstipation zu kampfen. Beim Urinieren hat sie keine Probleme. Zusatzlich zur anhaltenden Dyspnoe au ert die Patientin, das zahe Sekret nur schwer abhusten zu konnen, was ihr das Atmen zusatzlich schwer macht. Dadurch und durch den starken Husten hat sie bereits mehrere Tage sehr schlecht geschlafen und fuhlt sich mude und schlapp. Auch klagt sie uber Schmerzen am linken Rippenbogen, wenn sie husten muss.

Derzeit benotigt Fr. J. eine kontinuierliche O_2 Therapie mit 2 4 l Sauerstoff uber eine Nasenbrille. Die Sauerstoffsattigung fallt immer wieder, vor allem bei der Mobilisation, auf Werte um die 80 % ab, was eine starke Atemnot und Angst auslost. Fr. J. ist kaum in der Lage, ein paar Schritte zu gehen, sie macht lediglich Katzenwasche im Bett, denn Hilfe will sie nicht annehmen. Sie verbringt fast den ganzen Tag im Bett, weil sie sich so schlapp fuhlt. Auch ihre Gattin kann sie nicht motivieren, wenigstens kurz im Rollstuhl eine Runde zu drehen.

Sie bekommt derzeit Antibiotika, Schmerzmittel und Bronchospasmolytika i. v. uber eine periphere Verweilkanule. Weiters erhalt sie eine Inhalationstherapie.

Fr. J. soll im nachsten Jahr in Pension gehen. Sie ist Historikerin und arbeitet als Professorin an der Universitat. Ihr Beruf hat sie sehr erfullt, vor allem, weil sie keine Kinder bekommen konnte. Sie lebt mit ihrer Gattin in einer schonen Villa am Stadtrand. Das Paar hat nach uber zehn Jahren wilder Ehe beschlossen, sich zu outen, weshalb die beiden Damen in der konservativen Nachbarschaft immer wieder angefeindet wurden. Seit der Heirat vor funf Jahren hat sich die Situation aber gebessert und sie brauchen sich nicht mehr zu verstecken. Fr. J. hat fruher sehr viel geraucht, aber nach der Hochzeit mit dem Rauchen aufgehort, das war ihr Hochzeitsgeschenk an ihre Gattin. Diese hatte sich wegen des chronischen Hustens immer gro e Sorgen um Fr. J. gemacht und Angst gehabt, dass diese an Lungenkrebs erkranken wurde.

Notizen

Fallbeispiel 11
Patientin nach Hysterektomie

Fr. K. wird aufgrund einer Hysterektomie stationar aufgenommen. Sie ist 47 Jahre alt und lebt zusammen mit ihren Eltern in einem gro en Haus am Land. Ihre Mutter leidet unter Demenz und ihr

Vater sitzt im Rollstuhl, da er aufgrund eines Insults halbseitig gelahmt ist. Beide Elternteile sind uber 80 Jahre alt. Fr. K. hat keine Geschwister, weshalb sie als pflegende Angehorige auf niemanden aus der Familie zuruckgreifen kann, zumal sie vor drei Jahren ihren geliebten Ehemann verlor und die Ehe leider kinderlos blieb. Die Kinderlosigkeit, aber auch den fruhen Verlust des Gatten, hat sie noch nicht uberwunden. Eine neue Partnerschaft lehnt sie kategorisch ab. Au erdem verlangen ihr der Alltag als berufstatige Kindergartenpadagogin und die Pflege ihrer Eltern zu viel ab. Leider schreitet die Demenz ihrer Mutter immer rascher voran, weshalb sie sich gezwungen sieht, ihre Mutter in ein Heim zu geben oder eine 24-Stunden-Betreuung zu organisieren. Auf keinen Fall aber mochte sie ihren Job aufgeben, da ihr die Arbeit mit den Kindern gro e Freude bereitet. Wahrend des Aufenthaltes im Krankenhaus versorgt ihre Nachbarin die Eltern. Diese hat ihr auch weiterhin Unterstutzung angeboten, bis Fr. K. wieder vollstandig genesen ist. Fr. K. mochte die Nachbarin aber so wenig wie moglich belasten und deshalb schnell wieder nach Hause, um der Pflege ihrer Eltern nachzukommen.

Die Hysterektomie muss aufgrund von zahlreichen Myomen, sehr starken Menstruationsblutungen und Schmerzen durchgefuhrt werden. Diese Situation erschwert den Alltag der Patientin zusatzlich. Uber den postoperativen Verlauf wurde sie bereits informiert. Bei dieser Aufklarung au ert sie auch ihren Unmut gegenuber dem Blasenverweilkatheter. Am Abend vor der Operation gibt die Patientin an, dass sie jetzt noch nicht wei , ob sie durch die Operation ins Klimakterium versetzt wird. Dieser Gedanke lasst sie nicht los, mit bruchiger Stimme au ert sie ihre Bedenken hinsichtlich der Hitzewallungen und der Stimmungsschwankungen. Da sie ohnehin schon an Depressionen leidet, erwartet die Patientin eine Verschlimmerung ihres Zustandes. Au erdem hat ihr eine Freundin erzahlt, dass sie aufgrund des veranderten Hormonhaushaltes mit einer deutlichen Gewichtszunahme zu rechnen hat. Die ganze Situation macht ihr sehr zu schaffen.

Sie leidet au erdem an einer Gonarthrose im linken Knie. Durch die Bewegungseinschrankung und die Schmerzen, aber auch durch den

Zeitmangel aufgrund der Pflege der Eltern, konnte sie sich nicht mehr um ihr Pferd kummern und ausreiten. Das veranlasste sie, das Pferd zu verkaufen. Jetzt erinnert sie sich daran, wie sehr sie die langen Ausritte und die Zeit mit dem Pferd genossen hat. Ihr wird bewusst, wie sehr sie diese Erlebnisse und die Zeit vermisst. Ihr Pferd war Hobby und Entspannung vom teilweise sehr stressigen Alltag.

Das Einzige, was ihr neben der Arbeit mit den Kindern noch geblieben ist, ist das Kochen. Sie kocht sehr gerne und ist es von ihrer Mutter gewohnt, immer alles frisch zuzubereiten. Dafur verwendet sie gerne Gemuse und Krauter aus dem Garten. Sie sagt auch selbst, dass sie dieses schone Hobby nie verlieren mochte, da sie ja auch fur ihre Eltern und ab und zu fur ihre Nachbarin kocht.

Notizen

Fallbeispiel 12
Patient nach TIA

Hr. L. ist 81 Jahre alt. Er kommt mit der Rettung liegend zur neurologischen Ambulanz. Er ist um 23:00 aufgrund eines Schwachegefuhls im linken Arm und im linken Bein auf der Toilette plotzlich gesturzt. Seine Frau wurde durch den Sturz geweckt und verstandigte die Rettung. Im Krankenhaus angekommen ist die Kraft im Bein und im Arm fast vollstandig wieder vorhanden. Eine Fazialisparese links ist noch deutlich zu erkennen und Hr. L. zeigt sich verwirrt hinsichtlich der ortlichen Orientierung. Nach der bildgebenden und laborchemischen Diagnostik in der Notfallambulanz gibt Hr. L. an, dass es ihm zunehmend schlechter gehe und er sich komisch fuhle. Kurz darauf kann er sich nur mehr sehr schwer verstandigen und die linke Korperhalfte ist wieder kraftlos und taub. Daraufhin wird sofort ein Kontrastmittel MRT angeordnet, das einen Infarkt im Bereich des rechten posterioren Thalamus und der Inselrinde zeigt. Eine Lyse kommt aufgrund des Zeitfensters mittlerweile nicht mehr in Frage.

Hr. L. liegt nun auf der Stroke Unit. Es ist weiterhin die Hemiparese und eine Fazialisparese links vorhanden. Er wird kontinuierlich mit einem Monitor uberwacht und der neurologische Status ist dreimal taglich zu erheben. Er will unbedingt zu seiner Frau nach Hause und gibt an, sich sehr gut zu fuhlen. Seine neurologischen Defizite verneint er zur Ganze. Es ist eine starke Konzentration auf die rechte Korperhalfte zu beobachten. Immer ofter ignoriert er Personen, die sich von links nahern und nimmt Gegenstande, die links von ihm positioniert sind, nicht mehr wahr. Zeitgleich gibt er bei den Telefonaten mit seiner Frau immer wieder an, nach Hause zu wollen, er ist der Meinung, es gabe keinen Grund fur einen langeren Aufenthalt im Krankenhaus. Seine Frau war ihn bisher erst einmal besuchen und wirkte dabei sichtlich verschreckt. Ein Gefuhl der Nicht-Bewaltigbarkeit breitete sich in ihr aus. Sie wei nicht, ob sie es zu Hause alleine schaffen kann. Zusatzlich scheint Hr. L. unter Stimmungsschwankungen zu leiden, er fangt haufig an zu weinen und zeigt sich aber kurz darauf wieder frohlich bzw. entspannt.

Seine Frau wei nicht, wie sie mit der ganzen Symptomatik umgehen soll, denn ihr Mann und sie sind sehr aktiv und fit. Beide gehen gerne wandern und sind viel gereist. Sie sind beide sehr gesellig und verstehen sich mit allen Nachbar*innen in der Umgebung gut. Sie gehen jeden Sonntag zur Kirche und sind aktive Mitglieder der Kirchengemeinde. Hr. L. war 40 Jahre lang Buchhalter und eine seiner Leidenschaften ist das Rechnen. Die selbststandige Versorgung im eigenen Haus funktionierte bisher einwandfrei.

Notizen

Fallbeispiel 13
Patient mit diabetischem Fußsyndrom in ambulanter Behandlung

Hr. M. (79 Jahre) kommt gemeinsam mit seiner Tochter in die dermatologische Ambulanz. Grund fur seinen Besuch ist ein

diabetischer Fu ulkus am Gro zehenballen links.

Als Nebendiagnosen konnen ein Diabetes mellitus Typ 2, eine Adipositas, eine PaVK sowie eine Polyneuropathie und eine Penicillinallergie eruiert werden. Bei einer Gro e von 174 cm wiegt er 102 kg. Daraus ergibt sich ein BMI von 33,7.

Der Patient wohnt gemeinsam mit seiner Gattin in einer kleinen Erdgeschosswohnung mit Garten am Stadtrand. Die hauswirtschaftlichen Tatigkeiten werden hauptsachlich von der 78-jahrigen Gattin bestritten, wobei ihr das Kochen sowie die Verbandswechsel des Gatten immer schwerer fallen. Die gemeinsamen Kinder (eine Tochter, 48 Jahre, und ein Sohn, 42 Jahre) sind beide Vollzeit berufstatig, besuchen ihn jedoch einmal in der Woche. Die Tochter erzahlt der DGKP im Zuge der Untersuchung des Vaters, dass dieser uneinsichtig in Hinblick auf den Diabetes ist. Er misst selten seinen Blutzucker, bewegt sich wenig und halt sich nicht an die Ernahrungsempfehlungen. Auf Nachfrage beim Patienten gibt dieser an, dass ihm ja nichts weh tue und ihm das ganze Getue auf die Nerven gehe.

Die Verbande konnen von seiner Gattin nur ein- bis zweimal wochentlich erneuert werden, weil er bezuglich der Haufigkeit und Notwendigkeit von regelma igen Verbandswechseln uneinsichtig ist. Er halt die Ma nahmen fur ubertrieben und versteht den Trubel um seinen Blutzucker bzw. seinen Fu nicht.

Nach Angabe der Tochter ist die Familie mit der Gesamtsituation uberfordert. Sie verstehen die Sturheit und Ignoranz des Vaters nicht. Hr. M. gibt an, keine Schmerzen am linken Gro zehenballen zu haben, lediglich das Kribbeln in den Beinen stort ihn, da es ihn am Einschlafen hindert. Da der Patient selbst keine Beschwerden im Bereich des Ulkus verspurt, sieht er nicht ein, warum er den speziell fur ihn angepassten Entlastungsschuh tragen soll. Zu Hause ist er bis jetzt weitestgehend selbststandig und hat keinerlei Unterstutzung benotigt. Nach dem Gesprach mit der Tochter misst die DGKP zuerst den Blutzucker (350 mg/dl). Als Hr. M. seine Hose auszieht, bemerkt die DGKP, dass er eine Kompressionsbandage am linken Fu tragt. Sie entfernt die Kompression und den Verband und

bemerkt, dass sein Fu kalt sowie die Fu pulse kaum spurbar sind. Die Wunde selbst ist ubelriechend, stark mit alten Salbenresten belegt, am Wundrand gerotet und mazeriert.

Wahrend der Arzt den Ulkus genauer betrachtet, sucht die DGKP erneut das Gesprach mit der anwesenden Tochter. Sie mochte von ihr wissen, wer diesen Verband angeordnet hat (in Bezug auf die gewahlten Materialien und die Verbandsinterwalle). Die Tochter gibt an, dass bis zum jetzigen Zeitpunkt die Wunde des Patienten nicht begutachtet wurde, da sich ihr Vater gegen jeglichen arztlichen Besuch wehrt. Deshalb habe die Familie bis dato die Wunde nach bestem Wissen und Gewissen zu Hause selbst versorgt. Die DGKP fragt die Tochter, ob sie oder die anderen Angehorigen sich mit den Themen Diabetes mellitus Typ 2, Polyneuropathie und PaVK auskennen (Krankheitsentstehung/Grund, Behandlung inkl. Folgen). Die Tochter verneint dies. Sie versteht aber grundsatzlich, dass sich die Situation des diabetischen Fu syndroms ihres Vaters verschlechtern wird, wenn nicht sofort gehandelt wird.

Es wird ein adaptiertes Versorgungsschema der Wunden geplant, Verbandsstoffe und Versorgung werden angepasst und bis auf Weiteres Verbandswechsel alle 2 3 Tage geplant.

Notizen

Fallbeispiel 14
Patient mit akuter Cholezystitis

Hr. E. ist 61 Jahre alt und lebt mit seiner Ehefrau in einem Einfamilienhaus. Seine Frau kummert sich liebevoll um ihren Mann. Hr. E. ist eigentlich sehr sportlich und ubt mehrere Sportarten aus, aber aufgrund der momentan sehr starken Schmerzen verbringt er seine Tage meist auf der Couch. Er leidet schon seit langerer Zeit unter starken Schmerzen im Bereich des rechten Oberbauchs. Seit zwei Tagen sind die Schmerzen so stark, dass Hr. E. sich nicht mehr bewegen kann und seine Frau ihn mit aller Kraft unterstutzen muss,

um ihn ins Bett zu bringen. Mutter, Vater und die Sohne haben ein sehr gutes Verhaltnis zueinander. Die Sohne sind schon seit mehreren Jahren ausgezogen, wohnen aber in unmittelbarer Nahe. Hr. E. ist ein pensionierter LKW-Fahrer. Er hat noch guten Kontakt zu seinen ehemaligen Arbeitskolleg*innen. Am Wochenende feiert er gerne und trinkt ein paar Bier. In letzter Zeit musste er jedoch den Kontakt zu seinen Freund*innen verringern, da seine Schmerzen in immer kurzeren Zeitabstanden auftraten.

Heute Morgen waren seine zwei Sohne zu Besuch. Nach dem Fruhstuck begannen die stechenden Schmerzen im Oberbauch erneut. Die Sohne riefen gegen den Willen von Hrn. E. das Rote Kreuz. Er meinte, die Schmerzen wurden schon wieder weggehen. Nach einem langeren Gesprach mit den Sanitater*innen konnten ihn diese davon uberzeugen, mit dem Rettungsteam mitzufahren. In der Vergangenheit machte er schlechte Erfahrungen mit Krankenhausern. Er war schon mehrmals wegen seiner Bauchschmerzen im Krankenhaus gewesen und dann mit einer Medikamentenanpassung nach Hause geschickt worden, da bisher keine Ursache fur die Schmerzen gefunden werden konnte. Hr. E. meint, dass es diesmal sicher wieder so sein wird.

Bei der Ankunft im Krankenhaus wirkt Hr. E. sehr frustriert und abweisend gegenuber dem Pflegepersonal. Seine Schmerzen sind so stark, dass die Umlagerung nur mithilfe des Pflegepersonals moglich ist. Er versucht, das Pflegepersonal wegzusto en, da er sich nicht helfen lassen mochte. Gleich nach der Aufnahme werden die Vitalzeichen kontrolliert, eine Blutabnahme und ein EKG durchgefuhrt. Des Weiteren wird noch ein abdomineller Ultraschall und ein CT des Abdomen veranlasst. Die Befunde zeigen, dass er eine akute Cholezystitis mit Steinbildung hat und sofort eine Cholezystektomie durchgefuhrt werden muss. Hr. E. scheint subjektiv erleichtert und gleichzeitig auch angespannt. Er mochte zuvor noch mit seiner Frau sprechen. Nach dem Telefonat au ert Hr. E. Bedenken hinsichtlich des postoperativen Unterstutzungsbedarfs durch das Pflegepersonal und des Verwendens einer Harnflasche. Der zustandige Chirurg fuhrt gleich im Anschluss das Aufklarungsgesprach durch. Dabei wirkt der

Patient verloren. Der Chirurg und die anwesende DGKP haben den Eindruck, dass er mehr und mehr vom Gesprach abdriftet. Zum Schluss willigt der Patient in die Operation ein.

Die OP wird fur den heutigen Abend festgesetzt. Hr. E soll schleunigst auf sein Zimmer gebracht werden, damit die OP-Vorbereitungen beginnen konnen. Nachdem der Arzt den Untersuchungsraum verlassen hat, beginnt der Patient zu weinen und meint: Ich habe gar nichts verstanden.

Notizen

Fallbeispiel 15
Patientin mit Konzentrationsstörungen und St. p. Unfall

Fr. H. ist 52 Jahre alt und wohnt gemeinsam mit ihrem Mann in einer kleinen Wohnung in der Stadt. Die zwei Kinder sind bereits erwachsen und ausgezogen. Fr. H. ist gelernte Kochin und hat bereits 35 Jahre Berufserfahrung im Bereich der Gastronomie. Vor ungefahr 8 Jahren hat sie sich ihren Kindheitstraum erfullt, ein eigenes Restaurant zu fuhren. Zu Beginn war es eine schwierige Zeit mit vielen Herausforderungen, da in dem Gasthaus viel renoviert und umgebaut werden musste. Hr. H. ist Vertreter und beruflich viel unterwegs, deshalb musste Fr. H. bei den Renovierungsarbeiten viel selbst machen und hatte kaum Unterstutzung von ihrem Mann. Als vor ca. 3 Jahren alle baulichen Arbeiten fertig waren, war die Erleichterung bei Fr. H. gro . Hr. H. ist dieses Jahr in Pension gegangen und hatte somit auch wieder mehr Zeit, um seine Frau zu unterstutzen. Sie war dafur sehr dankbar und genoss die gemeinsame Zeit, die in den letzten Jahren aufgrund des Berufs ihres Mannes sehr knapp war. Vor allem in der jetzigen Situation mit der Covid-Pandemie ist Fr. H. allerdings sehr angespannt, da sie ihr Gasthaus fur einige Monate schlie en musste und nun einen Lieferservice anbietet. Aufgrund der gro en Einnahmensverluste musste sie, schweren Herzens, bereits zwei ihrer Mitarbeiterinnen entlassen. Zum Gluck lauft der Lieferservice gut und Fr. H. muss mit

keinen allzu gro en weiteren finanziellen Verlusten dieses Jahr rechnen. Dennoch machen ihr die Unsicherheit uber die Zukunft und die Frage, wie es weitergehen wird, gro e Sorgen. Nicht selten bleibt sie bis Mitternacht im Buro und tatigt Bestellungen fur die nachste Woche, uberlegt sich neue Strategien, um die finanzielle Lage zu verbessern oder plant eine sprit- und zeitsparende Route fur den nachsten Tag, um das Essen punktlich auszuliefern. Wenn sie dann fertig und endlich zu Hause angekommen ist, fallt ihr das Einschlafen sehr schwer. Immer wieder kommen ihr Gedanken in den Sinn und es eroffnen sich neue Probleme, fur die sie keinen Ausweg wei . Haufig bricht Fr. H. aus Verzweiflung in Tranen aus. Meistens gelingt es ihr erst gegen 1:30 einzuschlafen. Nicht nur das Einschlafen sondern auch das Durchschlafen ist erschwert. Tagsuber ist Fr. H. sehr angespannt und ihre Stimmungslage ist aufgrund des Schlafmangels deutlich gedruckt. Sie merkt auch, dass sie sich schlecht konzentrieren kann und die Konzentrationsstorungen zunehmen, was sich vor allem bei der Essensbestellung zeigt. Oft vergisst Fr. H. die Adressen, an die das Essen geliefert werden soll, auf den Lieferscheinen zu vermerken oder sie notiert eine falsche Uhrzeit. Einige der Gaste sind dadurch sehr verargert. Dieses Verhalten ist bereits seit eineinhalb Wochen unverandert. Hr. H. ist sehr besorgt um seine Frau und sucht Rat bei seinen Kindern. Diese stehen jedoch aufgrund der Covid-Situation auch sehr unter Stress und haben ihre eigenen Probleme. Dennoch sind sie bereit, ihren Eltern unter die Arme zu greifen und sie zu unterstutzen, wenn es notwendig ist. Fr. H. ist jedoch davon uberzeugt, dass sie diese Situation allein bewaltigen kann und lehnt jede Hilfe ihrer Kinder ab.

Eines Tages, als Fr. H. gerade mit dem Auto unterwegs ist, um die letzten Essensbestellungen auszuliefern, schlaft sie am Steuer ihres Autos ein. Als sie wieder aufwacht, liegt sie im Krankenhaus in einem Patientenbett. Ihr Mann sitzt neben ihr und halt ihre Hand. Als sie ihn fragt, was passiert sei, antwortet er unter Tranen: Du hattest einen Autounfall. Du warst gerade dabei das Essen auszuliefern, da hattest du einen Sekundenschlaf und bist in einen Baum gekracht. Das Auto hat einen Totalschaden, aber du hast dir zum Gluck nur das Bein gebrochen und eine leichte Gehirnerschutterung. Zum

Gluck ist dir nicht mehr passiert, mein Schatz. Ich hatte solche Angst um dich. Nach einer kurzen Pause fragt Fr. H.: Und was ist jetzt mit dem Gasthaus? Wir mussen doch das Essen ausliefern, sonst bekommen wir kein Geld. Vollig entsetzt antwortet Hr. H.: Melli, was ist mit dir los? Vergiss doch jetzt das Gasthaus, jetzt musst du erst mal wieder gesund werden.

Auch in den nachsten Tagen im Krankenhaus gelingt es Fr. H. nicht, einbeziehungsweise durchzuschlafen. Ununterbrochen kreisen ihre Gedanken und sie macht sich gro e Sorgen. Sie hat keine Ahnung, wie sie das alles schaffen soll, denn sie kann mit ihrem gebrochenen Bein weder gehen noch stehen oder Auto fahren.

Das Pflegepersonal versucht, Fr. H. Mut zu machen, und sie bei der Durchfuhrung der Korperpflege und der Mobilisation mit den Krucken anzuleiten. Auch hier machen sich wieder die Konzentrationsstorungen bemerkbar. Zudem ist Fr. H. auch sehr ungeduldig, das hei t, wenn sie Gehversuche mit den Krucken versucht und es ihr nicht sofort gelingt, probiert sie es kein weiteres Mal, setzt sich wieder in den Rollstuhl und fordert die Pflegeperson auf, sie wieder in ihr Zimmer zuruckzubringen. Durch dieses Verhalten ist es Fr. H. auch nach mehreren Tagen noch nicht moglich, mit Krucken zu gehen und sie ist auch bei der Korperpflege noch auf Hilfe angewiesen. Immer wieder berichtet die Zimmernachbarin von Fr. H., dass sie abends sehr lange munter ist und haufig weint. In einem Gesprach mit der DGKP, Hrn. H. und den Kindern bricht auch Hr. H. in Tranen aus. Er wei einfach nicht, wie er seine Frau unterstutzen kann.

Das Gasthaus wird in der Zwischenzeit von der Kochin gefuhrt und auch die Kinder und Hr. H. helfen flei ig mit.

Notizen

Fallbeispiel 16
Patient mit kardialer Dekompensation, Dyspnoe und Covid-19-Infektion

Hr. F. ist 78 Jahre alt und wird aufgrund einer kardialen Dekompensation und Dyspnoe mit der Rettung ins Krankenhaus eingeliefert. Bei der Aufnahme wird ein SpO_2-Wert von 88 % ermittelt, dem eine Anordnung zur O_2-Gabe von 2 l uber die Nasenbrille folgt. Des Weiteren zeigen sich ausgepragte Beinodeme sowie ein Odem am Hoden. Der Covid-19-Antigentest ist negativ, ein PCR-Test wird sicherheitshalber auch noch abgenommen. Dieses Ergebnis ist noch ausstandig.

Am nachsten Tag verschlechtert sich der hamodynamische und respiratorische Zustand des Patienten. Aufgrund der schlechten Sauerstoffwerte (SpO_2 von < 70 %) ist eine Intubation und die Verlegung auf die Intensivstation zur Beatmung erforderlich. Dort wird der Patient isoliert, da der durchgefuhrte PCR-Test positiv ist. Nach gut 2 Wochen Intubation und Beatmung haben sich die hamodynamischen und respiratorischen Werte gebessert und Hr. F. kann wieder extubiert werden. Aufgrund seiner schlechten Hamodynamik in der Akutphase konnte Hr. F. nicht positioniert werden und es entwickelte sich sakral ein Dekubitus unklarer Tiefe im Ausma von ca. 2 x 4 cm. Die Mobilisation ist aufgrund seiner korperlichen Schwache und seines Korpergewichtes (128 kg auf 185 cm) nur mit Unterstutzung von 2 Pflegepersonen bzw. Physiotherapeut*innen moglich. Hr. F. toleriert diese aber sehr gut und die Abwechslung im Lehnsessel gefallt ihm sichtlich. Mikrolagerungen fuhrt er selbststandig durch und auch bei der Positionierung hilft er aktiv mit, so gut er kann. Einmal pro Tag kommt die Ergotherapeutin und fuhrt diverse Ubungen mit Hrn. F. durch. Den vor einigen Tagen begonnenen oralen Kostaufbau vertragt er gut. Aufgrund seines diagnostizierten Diabetes mellitus erhalt er eine angepasste Diat.

Sein Zustand bessert sich zusehends und er kann wieder auf die Normalstation (Covid-19-Station) verlegt werden. Der Patient ist derzeit noch mit einem Harnkatheter versorgt. Bei der Korperpflege fallt auf, dass es Hrn. F. unangenehm ist, wenn die Intimpflege durchgefuhrt wird. Sein massives Hodenodem stellt fur ihn eine zusatzliche Belastung dar. Er au ert gro e Schmerzen aufgrund der gespannten Haut. Der Dekubitus sakral bessert sich etwas und wird

von der Wundmanagerin versorgt. Liegt Hr. F. im Bett, soll darauf geachtet werden, dass moglichst wenig Druck sakral herrscht.

Hr. F. ist gelernter Tischlermeister und lebt fur seinen Beruf. Aufgewachsen ist er in eher armlicheren Verhaltnissen mit 7 Geschwistern, von denen heute noch 4 leben. Er pflegt einen guten Kontakt zu ihnen. Hr. F. lebte bis Dezember gemeinsam mit seiner Frau in einem Zweifamilienhaus im ersten Stock. Das Haus ist barrierefrei gebaut. Seine Frau ist im Dezember, kurz vor seiner Einlieferung ins Krankenhaus, in derselben Klinik verstorben. Hr. F. leidet noch immer sehr unter dem Verlust seiner Gattin und es scheint, dass er nicht wahrhaben will, dass er jetzt Witwer ist. Sie haben 3 gemeinsame Kinder. Eine Tochter lebt mit ihrer Familie in Wien, ein Sohn mit seiner Familie in Oberosterreich und der jungste Sohn der beiden lebt gemeinsam mit seiner Frau und den beiden Kindern im selben Haus wie Hr. F. im Erdgescho . Zu Hause sind Rollstuhl, Pflegebett und WC-Sitzerhohung noch von Fr. F. vorhanden. Hr. und Fr. F. wurden zu Hause von einem mobilen Pflegedienst betreut sowie die meiste Zeit mit Essen auf Radern versorgt. Der mobile Pflegedienst unterstutzte die beiden bei der taglichen Korperpflege sowie beim Ankleiden. Fr. F. wurde von den Pflegekraften taglich in den Rollstuhl mobilisiert und abends dann zuruck ins Pflegebett. Sie war nach einem Apoplex vor zwei Jahren hemiplegisch. Unterstutzung bekamen die beiden zusatzlich noch vom Sohn sowie der Schwiegertochter. Diese erledigten Einkaufe, kochten hin und wieder fur die beiden, wenn ihnen das Menu des Essensdienstes nicht schmeckte, und unternahmen ab und zu Ausfluge mit ihnen.

Sein Sohn und die Schwiegertochter erkundigen sich jeden Tag nach dem Gesundheitszustand von Hrn. F. Besuchen durfen sie ihn derzeit noch nicht, da er noch auf der Covid-Station betreut wird.

Hr. F. ist sich bewusst, dass er korperlich aufgrund seiner kardialen Situation und der schweren Covid-19-Infektion noch sehr schwach ist und in allen AEDLs/ATLs Unterstutzung benotigt. Er scheint aber trotz dieser Situation nicht begeistert zu sein, dass er daheim weiterhin die Unterstutzung der mobilen Pflege benotigen wird. Bei Gesprachen mit der Sozialarbeiterin verdeutlicht er, dass er sich

schon wieder sehr auf sein Zuhause und seine Frau freue. Es scheint, als hatte er vergessen, dass seine Frau verstorben ist und sie beide bereits vor seiner Erkrankung die Hilfe des Pflegedienstes benotigt hatten.

Notizen

Fallbeispiel 17
Patientin mit akutem Insult

Fr. S. ist 62 Jahre alt. Sie lebt seit dem Tod ihres Mannes vor zwei Jahren in einer Wohnung im zweiten Stock. Fr. S. liebte ihren Beruf als Volksschullehrerin und war stets eine lustige, gepflegte und hilfsbereite Person. Ihre 35-jahrige Tochter Marie erkannte bei einem Besuch, dass mit ihrer Mutter etwas nicht stimmte. Fr. S. hatte eine graue Gesichtsfarbe, war schwei ig und hatte einen hangenden Mundwinkel. Zudem konnte sie die linke Korperhalfte nicht richtig bewegen und reagierte auf keine Zurufe der Tochter. Marie verstandigte sofort die Rettung und durfte mit ins Krankenhaus fahren. Bei der Aufnahme berichtet sie, wie sie ihre Mutter vorgefunden hat. Es wird ein ischamischer Insult mit schlaffer Lahmung der linken Korperseite festgestellt. Fr. S. ist zeitlich nicht orientiert, sie wei nicht, welcher Tag heute ist. Sie versteht den Ernst der Lage nicht, kann die Situation nicht einschatzen und sie spricht das Pflegepersonal wiederholt an, warum um ihre Person so eine Hektik herrscht. Trotz verordneter Bettruhe versucht sie standig, das Krankenbett zu verlassen, um nach Hause zu gehen. Sie wird auf der Stroke Unit aufgenommen.

Am nachsten Morgen bemerkt die zustandige DGKP, dass Fr. S. verquollene Augen hat und sie sich schnell einige Tranen wegwischen mochte. Mit der Situation, dass sie nun gro e Unterstutzung bei der Korperpflege benotigt und zudem harninkontinent ist, kommt sie sehr schlecht zurecht. Sie beginnt bei der Pflege immer wieder zu weinen. Sie kann ohne fremde Hilfe die Toilette nicht erreichen, was sie zusatzlich sehr traurig macht. Fr. S.

betont, dass es ihr peinlich ist, von anderen Menschen nackt gesehen zu werden. Ihr au eres Erscheinungsbild war ihr immer sehr wichtig, daher war sie es gewohnt, jeden Tag zu duschen und sich danach ausgiebig mit einer wohlduftenden Korperlotion einzucremen. Sie au ert auch, dass sie schnell wieder nach Hause in ihre Wohnung mochte und gestikuliert dabei mit ihrer rechten Hand. Die taglichen Spaziergange am fruhen Morgen im Wald fehlen ihr sehr. Sie hat Angst, dass sie alleine nicht mehr zurechtkommt und ihr Leben nicht mehr wie vorher sein wird. Sie mochte ihrer Tochter und deren Ehemann nicht zur Last fallen, da sie beide beruflich sehr beschaftigt sind und au erdem zwei kleine Kinder haben. Sie erhofft sich, dass sich ihre Hemiparese auf der linken Korperseite bessert und sie einige Dinge wieder selbststandig machen kann. Ihr gro ter Wunsch ist es, nicht in einem Pflegeheim wohnen zu mussen und nicht komplett pflegeabhangig zu sein.

Notizen

Fallbeispiel 18
Patientin mit Brustkrebs

Fr. U. ist 27 Jahre alt und lebt gemeinsam mit ihrem Ehemann und ihren zwei Kindern (ein und drei Jahre alt) in einem Einfamilienhaus. Neben ihrem Beruf als Buchhalterin ist sie leidenschaftliche Tennisspielerin in einem Verein ihrer Gemeinde, wo sie im Laufe der Zeit enge Freundschaften geknupft hat.

Vor vier Jahren hat sie gemeinsam mit ihrem Mann entschieden, ihren Traum vom Eigenheim zu verwirklichen. Die beiden haben dafur einen Kredit aufgenommen. Ihre zwei Tochter sind derzeit noch in der Krabbelstube untergebracht. Die Eltern von Fr. U. sind noch sehr aktiv und gesundheitlich in guter Form, weshalb die Kinder haufig bei ihnen zu Besuch sind. Die Gro eltern ubernehmen auch die Betreuung der Kleinkinder nach der Krabbelstube, wenn Fr. U. arbeitet. Fr. U.s Ehemann arbeitet als IT-Techniker.

Gemeinsam besucht die Familie sonntags den Gottesdienst, da der Glaube fur Fr. U. eine zentrale Rolle in ihrem Leben eingenommen hat. Ihre Gro mutter hat sie schon als kleines Kind in die Kirche mitgenommen. Sie war fasziniert von den Erzahlungen ihrer Gro mutter aus der Bibel.

Fr. U. hat vor einigen Monaten einen Knoten in ihrer Brust palpiert und daraufhin einen Termin bei ihrer Gynakologin vereinbart. Nach mehreren Untersuchungen wurde die Diagnose N. Mammae dext. gestellt. Das war fur ihre Familie ein sehr herausfordernder und beangstigender Einschnitt im Leben. Viele Fragen und Angste haben sich bei Fr. U. breit gemacht und ihre Gedanken kreisen fast standig um ihre Zukunft. Sie gibt an, mit der derzeitigen Situation uberfordert zu sein und nicht zu wissen, wie es nun mit dem Haus, dem Kredit und ihrem Beruf weitergehen soll.

Es wurde mit einer neoadjuvanten Chemotherapie gestartet. Nach dieser soll eine OP durchgefuhrt werden. Leider muss der aufklarende Operateur nach der Chemotherapie mitteilen, dass das sicherste Vorgehen eine Ablatio dext. ware, da der Tumor invasiv gewachsen ist. Fr. U. hat Angst, dass sie mit dem veranderten Korperbild nicht zurechtkommen wird und sich nicht mehr als richtige Frau fuhlen wird. Die Situation verursacht ihr Unbehagen. Sie hat sich in den letzten Wochen intensiv mit dem Thema Brustkrebs beschaftigt und auch ihre Eltern um Rat gefragt. Fr. U. ist der Ruckhalt durch ihre Eltern besonders wichtig, da sie dadurch ein intensives Gefuhl von Sicherheit hat.

Beim Anamnesegesprach weint Fr. U. und gibt ihre Angste bezuglich der Operation und dem Leben danach an. Sie erwahnt auch, dass ihr Mann sie nicht mehr attraktiv finden wird, obwohl er immer sagt, dass sie immer zusammenhalten und gemeinsam den Weg gehen werden. Angste, Unklarheiten und viele offene Fragen sind wiederholt ein Thema fur sie.

Ihr Wunsch ist es, wahrend des Aufenthalts eine Bezugsperson zu haben, die ihr zur Seite steht und an die sie sich bei allen Fragen wenden kann. Sie braucht einfach ein Gefuhl der Sicherheit, um mit der Erkrankung umgehen zu konnen.

Ihren Kindern hat sie in einfachen Worten ihre Diagnose geschildert und warum sie nun ins Krankenhaus muss. Sie musste den Kindern Bescheid sagen, da sie ihren Haarverlust durch die Chemotherapie bemerkt und angesprochen haben. Aufgrund des Ruckhalts durch die Familie ist es schon ein bisschen leichter fur sie.

Notizen

Fallbeispiel 19
Patient mit Myokardinfarkt

Vor drei Tagen wurde Hr. M. auf der kardiologischen Intensivstation mit Verdacht auf akuten Myokardinfarkt aufgenommen. Grund fur die Aufnahme war die Tatsache, dass er wahrend einer Besprechung in seiner Redaktion plotzlich akute thorakale Beschwerden au erte und kurz darauf bewusstlos am Boden zusammenbrach. Die Kolleg*innen begannen umgehend mit der Reanimation und Hr. M. erlangte auch nach kurzer Zeit spontan wieder das Bewusstsein. Er wirkte jedoch sehr benommen und hatte weiterhin Beschwerden. Es wurde umgehend die Rettung verstandigt, die nach wenigen Minuten vor Ort war und Hrn. M. entsprechend versorgte. Die aktuellen Laborwerte und die Ergebnisse der durchgefuhrten Herzkatheteruntersuchung bestatigten den Verschluss eines Koronargefa es, welches mit drei Stents wiedereroffnet werden konnte.

Nach drei Tagen intensivmedizinischer Behandlung und Betreuung wird Hr. M. nun auf die Normalstation verlegt. Bei der Ubernahme des Patienten von der Intensivstation erhalten Sie die Information, dass der Patient leicht hypoton ist (RR 100/60 mmHg). Des Weiteren weist er einen Ruhepuls von 100 Schlagen pro Minute sowie bei Mobilisation einen Puls von 135 Schlagen pro Minute auf. Ebenso zeigt der Patient ausgepragte Belastungsdyspnoe mit Schwindelgefuhl, weshalb bisher lediglich eine Mobilisation ins Herzbett moglich war. In dieser Position ist es ihm moglich, selbststandig kleine Mengen zu essen. Ebenso fuhrt Hr. M. die

Korperpflege im Herzbett durch. Dabei wascht er sich Gesicht, Arme, Hande und Oberkorper selbst, die weitere Korperpflege wird von einer Pflegeperson unterstutzend ubernommen. Dies ist ihm jedoch sehr unangenehm und peinlich, v. a. in Anbetracht der Tatsache, dass weitere Patienten im Zimmer sind und zusehen konnen. Bezuglich der Ausscheidung verwendet Hr. M. selbststandig die Harnflasche, wenn diese in Reichweite gebracht wurde. Er hofft und wunscht sich, dass er so rasch wie moglich wieder Selbststandigkeit in den Aktivitaten des taglichen Lebens erlangt, damit er sich nicht mehr so abhangig und hilflos fuhlt.

Weiters ist derzeit eine kontinuierliche Uberwachung der Vitalparameter Blutdruck, Atemfrequenz, Puls und Sauerstoffsattigung mittels Monitor erforderlich. Die Gerausche und Alarme des Gerats sorgen bei Hrn. M. fur Unsicherheit. Vor allem in der Nacht fuhlt er sich dadurch gestort, hat Schwierigkeiten beim Ein- und Durchschlafen. Zudem hat der Patient eine vorgegebene Flussigkeitseinschrankung von 1,5 l aufgrund seiner eingeschrankten Linksventrikelfunktion. Hr. M. erhalt aufgrund seiner Atemnot und peripheren Sauerstoffsattigung von 90 % kontinuierlich 2 Liter Sauerstoff uber die Nasenbrille, bei Belastung und Abfall der O_2-Sattigung kann die O_2-Gabe laut Arztanordnung auf bis zu 5 l/min erhoht werden. Er hat am linken Unterarm eine periphere Venenverweilkanule (grun, liegt den 4. Tag), welche mit einem Folienverband versorgt wurde. Er erhalt derzeit Antikoagulantien p. o., Antihypertensiva p. o., Lasix i. v. sowie einen Lipidsenker p. o.

Hr. M. ist 51 Jahre alt, 175 cm gro und wiegt 94 kg. Er ist Redaktionsleiter einer kleinen Zeitschrift und hat sechs Mitarbeiter*innen in seinem Team, fur die er verantwortlich ist. Er ist geschieden und hat zwei erwachsene Kinder mit denen er wenigen, aber guten Kontakt hat. Er wohnt in einem Appartement im 8. Stock mit Lift. Er arbeitet ca. 65 Stunden in der Woche, liest gerne Tageszeitung und geht sofern es die Zeit zulasst mit Freund*innen gelegentlich in Jazzclubs. Er hat eine Vorliebe fur gutes Essen auch relativ fettige Hausmannskost, wie z. B. Schweinsbraten, in Schmalz herausgebackene Schnitzel oder Grammelknodel, dazu durfen fur Hrn. M. ein bis zwei Glaser Bier

oder Wein nicht fehlen. Auch am Abend trinkt er gerne ein oder zwei Glaser Wein, damit er besser schlafen kann. Sport bzw. Bewegung betreibt Hr. M. fast gar nicht. Er fahrt z. B. auch die kurze Strecke zur Arbeit mit seinem fetzigen Porsche Cabriolet, wie er erzahlt.

Notizen

Fallbeispiel 20
Patientin mit Multipler Sklerose

Fr. M., 46 Jahre alt, wird liegend auf die neurologische Station gebracht, ihre Vitalzeichen sind im physiologischen Bereich. In den letzten Tagen hat sich eine zunehmende Spastik bemerkbar gemacht, diese ist rechtsbetont und in der oberen Extremitat starker ausgepragt als in der unteren. Das war der Grund, warum die Hausarztin Fr. M. auf die Neurologie uberwiesen hat. Die Einweisungsdiagnose war ein akuter Schub der MS. Auf der Neurologie ist Fr. M. bereits seit 2002 (Erstdiagnose der MS) bekannt, da sie ca. alle ein bis zwei Jahre wegen eines akuten Schubs in die Klinik muss. Die diensthabende Neurologin verordnet der Patientin aufgrund des akuten Schubgeschehens folgende Medikation: Glucocorticoide i. v., Antidepressiva p. o., Antiepileptika p. o., Immunsuppressivum p. o., Muskelrelaxantium p. o., Analgetika p. o. und ein Antikoagulantium s. c. zur Thromboseprophylaxe, da Fr. M. derzeit kaum mobil ist.

Trotz der vorliegenden Spastik versucht Fr. M. aufgrund ihres haufigen Harndrangs immer wieder aufzustehen und auf die Toilette zu gehen, die sie meist nicht rechtzeitig erreicht. Aus der Anamnese sind haufig wiederkehrende Harnwegsinfekte bekannt. Dies sei fur sie sehr belastend, gibt Fr. M. an. Die Patientin sei zu Hause schon mehrmals deswegen gesturzt. Ihr ist das Einnassen sehr unangenehm und sie mochte diesbezuglich Hilfe von Ihnen.

Auffallend sind auch eine zusammengesunkene Sitzhaltung und tollpatschig wirkende Bewegungen. Fr. M. kann derzeit einen

vollgefullten Becher mit der rechten Hand nicht heben, da die Kraftdosierung beim Greifen inadaquat ist. Dies fuhrt dazu, dass sie immer wieder etwas verschuttet. Diese Situation wird auch davon beeinflusst, dass die visuelle Wahrnehmung momentan am rechten Auge hochgradig eingeschrankt ist. Sie sieht nur einen Teil ihres Gesichtsfeldes auf dem rechten Auge. Auffallend sind auch ihre Sprechschwierigkeiten: Die Sprache der Patientin ist verwaschen und stockend, weshalb sie derzeit schwer zu verstehen ist. Die Sprachproblematik ist fur Fr. M. neu, bisher traten Sprachschwierigkeiten bei keinem Schub auf. Das macht sie sehr traurig und verzweifelt und sie hofft, dass sich die Situation wieder verbessert.

Fr. M. ist verheiratet und arbeitet 20 Stunden pro Woche als Burokraft. Seit 15 Jahren ist eine Multiple Sklerose mit schubformigem Verlauf diagnostiziert. Der letzte Schub liegt eineinhalb Jahre zuruck. Fr. M. lebt seit ihrer Diagnose sehr gesundheitsbewusst und halt seit Jahren ihr Normalgewicht. Sie macht taglich Spaziergange, selten mit ihrem Ehemann, der durch seinen Beruf wenig Freizeit hat. Ihre zwei Kinder Zwillinge, 16 Jahre leben derzeit aufgrund eines Austauschjahres im Ausland. Derzeit ist sie daher haufig alleine. Sie hat nur einen sehr kleinen Bekanntenkreis, der hauptsachlich aus Arbeitskolleg*innen besteht. Ihre Eltern sind schon vor langer Zeit verstorben.

Im Pflegeanamnesegesprach fangt Fr. M. zu weinen an, da sie ihrem Mann nicht zusatzlich zu seiner beruflichen Belastung ihre Krankheit aufburden will. Sie hat die Hoffnung aufgegeben, nach dem Krankenhausaufenthalt wieder arbeiten gehen zu konnen.

Notizen

Fallbeispiel 21
Patient mit Prostataoperation

Hr. K., 78 Jahre, liegt auf der urologischen Abteilung und wurde vor funf Tagen aufgrund einer Prostatahyperplasie und einem damit verbundenen Harnverhalt operiert. Es wurde eine transurethrale Prostataresektion vorgenommen. Bei der OP wurde eine benigne Prostatahyperplasie mit Verschluss der prostatischen Harnrohre diagnostiziert. In den ersten postoperativen Tagen hatte Hr. K. einen transurethralen Spulkatheter (Ch20), dieser wurde heute entfernt und die Entlassung fur den ubernachsten Tag geplant. Am Abend vor der Entlassung au ert Hr. K. nun jedoch Probleme mit dem Urinieren. Aufgrund eines akuten Harnverhalts wird erneut ein transurethraler Blasenverweilkatheter (Silikon, Ch. 16, geblockt mit 7 ml Aqua) gesetzt. Hr. K. soll trotzdem wie geplant entlassen werden und in drei Tagen in die Ambulanz zur Kontrolle kommen. Am Tag der Entlassung kommt seine Gattin auf die Station und geht direkt in das Patientenzimmer, um ihrem Mann beim Packen fur den Heimtransport behilflich zu sein. Dabei bemerkt sie, dass Hr. K. erneut einen Blasenverweilkatheter hat. Vollig aufgebracht sturmt die Frau an den Stutzpunkt der Station und wendet sich an die erste Pflegeperson: Was soll das, warum hat mein Mann einen Katheter? Er soll doch heute nach Hause kommen? Man hat mir erklart, dass mein Mann nach der Operation besser urinieren kann? Die Pflegeperson versucht zu erklaren, dass Hrn. K. aufgrund eines akuten Harnverhalts erneut ein Blasenverweilkatheter gesetzt wurde, er aber trotzdem entlassen werden konne. Die Gattin wirkt mit der Situation uberfordert und au ert starke Bedenken und Angste in Bezug auf den Umgang mit dem Katheter im hauslichen Setting. Hr. K. erhalt derzeit aufgrund seiner Hypertonie Betablocker. Weiters nimmt er schon seit mehreren Jahren Statine, da seine Cholesterinwerte stark erhoht sind. Derzeit erhalt er noch Analgetika (8:00, 14:00, 22:00 je 500 mg Paracetamol) bei zusatzlichem Schmerzmittelbedarf kann er noch weitere zwei Gaben Paracetamol bekommen. Er nimmt zusatzlich die vom Hausarzt verschriebenen Vitamine (B, C, D) regelma ig ein. Postoperativ soll er insgesamt 10 Tage eine s. c. Thromboseprophylaxe mit Lovenox durchfuhren.

Neben der urologischen Problematik bestehen bei Hrn. K. seit Jahren (Erstdiagnose 2012) eine voranschreitende Makuladegeneration sowie eine damit einhergehende mittlerweile

starke Einschrankung des Sehvermogens. Aufgrund dieser Sehbeeintrachtigung fuhlt sich Hr. K. vor allem in einer ihm fremden Umgebung weniger sicher in seiner Mobilitat. Des Weiteren braucht er auch Hilfe beim An- und Auskleiden sowie bei der Korperpflege. Das Essen wird fur Hrn. K. aufgrund seiner Sehbeeintrachtigung vorbereitet.

Wie auch seine Frau war Hr. K. fruher Gymnasiallehrer. Hr. und Fr. K. sind seit uber 40 Jahren verheiratet und haben einen Sohn, der jedoch im Ausland lebt und seine Eltern berufsbedingt nur unregelma ig besucht. Fruher hat das Ehepaar gerne Wanderungen unternommen. Mit zunehmender Sehbeeintrachtigung von Hrn. K. wurden diese Ausfluge jedoch immer seltener. Hr. und Fr. K. leben in einer kleinen Zwei-Zimmer-Wohnung in Wien ohne Lift. Die Gattin pflegt und unterstutzt ihren Mann seit einigen Jahren, doch die zunehmende Verschlechterung des korperlichen Zustandes ihres Mannes wird fur sie zu einer immer gro eren Belastung.

Notizen

Fallbeispiel 22
Patient mit Pneumonie und HIV

Hr. M., 51 Jahre, kommt mit Verdacht auf eine akute Pneumonie zur stationaren Aufnahme. Dabei wird er von der Rettungssanitaterin per Rollstuhl gefahren. Der Patient ist sehr kurzatmig, hat heftige Hustenanfalle im 5-Minuten-Takt und leidet unter entsprechender Dyspnoe. Weiters ist er tachykard (120 Schlage/Minute), sein Blutdruck liegt bei 110/60 mmHg. Die Korpertemperatur betragt 37,5 °C. Aus der Krankengeschichte lasst sich erkennen, dass der Patient HIV-positiv (seit 2011) ist.

Hr. M. ist kachektisch mit einem Gewicht von 52 kg und einer Korpergro e von 171 cm. Obwohl er sich bemuht, regelma ig zu essen, kann er aufgrund von Appetitlosigkeit meist nur sehr kleine Mengen zu sich nehmen. Weiters gibt er an, zu Hause oftmals auch

nicht die Kraft zu haben, etwas zu kochen oder einzukaufen. Seit seine Partnerin verstorben ist, fehlt ihm oft die Motivation dafur. Durch sein fehlendes Durstgefuhl trinkt der Patient uber den Tag verteilt maximal 500 ml. In der Notaufnahme wurde ihm bereits eine periphere Venenverweilkanule am rechten Unterarm zur parenteralen Flussigkeitszufuhr gelegt.

Weiters kann Hr. M. seinen dunnflussigen Stuhl nicht zuruckhalten. Es besteht der Verdacht auf eine Kryptosporidieninfektion (einzellige Dunndarmparasiten). Der Patient schamt sich sehr, dass er sich in der Notaufnahme eingekotet hat. Insgesamt fallen den Pflegepersonen bei der Aufnahme sofort das ungepflegte Erscheinungsbild des Patienten sowie der starke Geruch nach Stuhl und Harn auf. Weiters zeigen sich livide, fleckige Hautveranderungen an allen Extremitaten und am Oberkorper. Er wird zur weiteren Behandlung und Diagnostik auf die interne Abteilung verlegt.

Nach dem Cor-Pulmo-Rontgen wird der Verdacht auf eine Pneumonie (wahrscheinlich mit Pneumocystis carinii) bestatigt. Sputum wird zur bakteriologischen Untersuchung versandt und der Patient erhalt eine i. v. Antibiose. Bei einer O_2-Sattigung < 90 % erhalt der Patient Sauerstoff uber eine Maske. Dies ist haufig im Rahmen der Mobilisation erforderlich.

Die anhaltende Diarrhoe ist korperlich sehr anstrengend und der Patient wirkt entsprechend kraftlos. Er schafft es jedoch mit der Hilfe von zwei Pflegepersonen auf den Toilettenstuhl, die Harnflasche kann er ohne Hilfe benutzen, wenn diese in Reichweite ist. Er klagt auch immer wieder uber Bauchkrampfe.

Er erhalt eine Flussigkeitssubstitutionstherapie i. v., da er es derzeit nicht schafft, mehr als ca. 500 ml zu trinken. Weiters muss die uber die Diarrhoe verlorene Flussigkeit ersetzt werden. Zusatzlich schluckt er seit 2005 die antiretrovirale Kombinationstherapie.

Es steht weiters die Diagnose AIDS im Vollbild im Raum.

Seit seine Lebensgefahrtin vor einem Jahr plotzlich verstorben ist, lebt Hr. M. alleine in einer Zwei-Zimmer-Wohnung (1. Stock ohne

Lift). Durch das Voranschreiten seiner HIV-Infektion, deren Diagnose er vor 13 Jahren erhalten hat, sind ihm seit vergangenem Jahr jedoch nur mehr wenige berufliche Auftrage, die er als IT-Fachmann von zu Hause aus erledigen kann, moglich. Dies bringt Hrn. M. auch in zunehmende finanzielle Schwierigkeiten. Meist wirkt Hr. M. sehr abgeklart, er ist sich seines Zustandes bewusst. Zeitweise scheint er jedoch sehr niedergeschlagen und traurig, insbesondere wenn er von seiner verstorbenen Lebensgefahrtin erzahlt kommen ihm haufig Tranen.

Zeitweise ist er zynisch, zeitweise verbal aggressiv im Umgang mit den Pflegepersonen und Arzt*innen.

Notizen

Fallbeispiel 23
Patientin nach Cholezystektomie

Fr. T. (27) wird mit starken Oberbauchschmerzen, Erbrechen und beginnendem Ikterus am Samstag um 22:00 auf der chirurgischen Abteilung aufgenommen. Nach arztlicher Anamnese und Befundung wird die Diagnose Cholezystolithiasis (Steine auch im Ductus Choledochus) gestellt. Aufgrund der massiv erhohten Leberparameter und der starken Schmerzen wird ein Operationstermin zur Cholezystektomie durch Laparoskopie vorgeschlagen. Da Fr. T. an Trisomie 21 leidet, wird die Patientin zusammen mit ihrer Mutter aufgenommen. Die Mutter berichtet, dass bei Fr. T. seit einem Jahr immer wiederkehrende kolikartige Schmerzen im rechten Oberbauch und ein zeitweiliges Druckgefuhl im Epigastrium auftreten. Beim ersten Auftreten der Schmerzen wurde von der Hausarztin die Verdachtsdiagnose Cholezystitis gestellt. Da Fr. T. panische Angst vor dem Krankenhaus hat und die Schmerzen mit den von der Hausarztin verordneten Medikamenten laut Mutter immer wieder zuruckgingen, kummerte sich die Familie nicht weiter um die Verdachtsdiagnose.

Nun wird ein Operationstermin fur Montagfruh vereinbart. Sollte sich die Situation jedoch am Wochenende verschlechtern, muss die Patientin akut operiert werden. Sie begleiten Fr. T. (sitzt im Rollstuhl) sowie die Mutter der Patientin in ihr Zimmer und unterstutzen Fr. T. beim Ankleiden des Nachthemds. Im Zuge dessen erkennen Sie Rotungen und Mazerationen in beiden Brustfalten. Die Mutter von Fr. T. erklart, dass die Rotung schon langer besteht. Im Zuge der Pflegeanamnese, die Sie erheben, erhalten Sie die Information, dass Fr. T. durch ihre Krankheit an einer ausgepragten Hypotonie (Muskelschwache) in den unteren und oberen Extremitaten leidet, weshalb sie in ihrer Mobilitat eingeschrankt ist, lange Strecken mit dem Rollstuhl gefahren und kurze Strecken in Begleitung einer Pflegeperson zuruckgelegt werden mussen. Weiters braucht sie Unterstutzung beim Essen und Trinken durch Vorbereitung der Mahlzeiten sowie Hilfe bei der Korperpflege.

Da sich die Schmerzsituation von Fr. T. seit der Aufnahme massiv verschlechtert, wird die OP bereits fur Sonntag angesetzt und Sie bereiten Fr. T. praoperativ fur die Cholezystektomie vor. Die Patientin wirkt au erst nervos und aufgebracht. Schon das Legen des intravenosen Zuganges durch die Aufnahmearztin war aufgrund der gro en Angst und des abwehrenden Verhaltens der Patientin eine Herausforderung. Die Patientin erhalt Analgetika (Paracetamol 1000 mg um 8:00 und 20:00) und Spasmolytika (Buscopan) i. v. Weiters erhalt sie perioperativ Antibiotika i. v. Fur die i. v. Gaben hat man sich entschieden, weil die Medikamentengabe sichergestellt werden sollte und Fr. T. Tabletten meist nicht gut schlucken kann. Als Fr. T. allerdings bemerkt, dass immer nach Gabe der Flasche die Schmerzen viiiiel besser werden, wie sie sagt, lasst sie sich die Infusionen und Medikamente verabreichen. Sie gewinnen den Eindruck, dass Fr. T. nicht wirklich versteht, was da um sie vorgeht. Ihre Mutter behandelt sie wie ein kleines Kind und versucht gar nicht wirklich, ihr zu erklaren, was geschieht. Sie sagt zu Ihnen: Die Kleine versteht das eh alles nicht. Sie denken aber, dass Fr. T. die Situation durchaus verstehen konnte, wenn man sich Zeit fur sie nehmen wurde und ihr alles ihrem Intellekt entsprechend erklaren wurde. Sie gehen davon aus, dass die gro e Angst von Fr. T. dadurch verursacht wird, dass sie sich nicht auskennt.

Fr. T. ist 27 Jahre alt, leidet an Trisomie 21 und lebt bei ihren Eltern. Die Mutter von Fr. T. betreut sie taglich rund um die Uhr und hat fur die Gewahrleistung der Pflege ihrer Tochter auch ihren Beruf als biomedizinische Analytikerin in einem namhaften Pharmaunternehmen aufgegeben. Zur Forderung der Mobilitat besucht Fr. T. liebend gerne wochentlich eine Tanzgruppe. Ebenso hat sie viel Freude an geselligen Bewegungsspielen. Ihre Mutter ist ihre Hauptbezugsperson, ohne diese wird Fr. T. nervos, ungehalten, panisch und weinerlich.

Notizen

Fallbeispiel 24
Patientin im Coma diabeticum

Fr. R. (81) wird liegend mit der Rettung ins Krankenhaus und anschlie end zur stationaren Aufnahme auf die interne Abteilung gebracht. Dabei wird die Patientin von ihrer Tochter begleitet. Die Patientin atmet schwer und wirkt somnolent, reagiert aber verzogert auf Ansprache. Im Zuge der Vitalzeichenparameterkontrolle ergibt sich eine Pulsrate von 140 Schlagen pro Minute, ein Blutdruck von 100/50 mmHg und eine Korpertemperatur von 39,5 °C. Neben einem akuten grippalen Infekt stellt die Aufnahmearztin die Diagnose Coma diabeticum.

Fr. R. ist seit Jahren (Erstdiagnose 2004) Diabetikerin (Typ 2) und war bis jetzt zur Ganze selbststandig und mobil, lediglich das tagliche Insulin (zweimal taglich Mischinsulin 30 %/70 %) wurde von der Tochter verabreicht. Fr. R. ist 167 cm gro und wiegt 83 kg. Laut Angaben der Tochter leidet Fr. R. seit zwei Tagen an Husten, Schnupfen und Fieber, die Hausarztin spricht von einem grippalen Infekt. Zusatzlich berichtet sie, dass ihre Mutter zu Hause standig uber gro en Durst geklagt und fur ihre Verhaltnisse viel Tee getrunken habe und dass sie ihre Mutter sehr haufig zur Toilette begleiten musste. Als der Tochter heute vormittags jedoch eine

immer starker werdende Somnolenz auffiel, rief sie die Hausarztin, die sogleich eine Einweisung ins Krankenhaus veranlasste.

Die Blutzuckerbestimmung ist auf der Station aufgrund des hohen Messwertes nicht mehr moglich. Erst die Laborkontrolle ergibt schlie lich einen Blutzucker von 871mg/dl. Beim Auskleiden der Patientin bemerken Sie sehr trockene Haut und Kratzspuren. Die Patientin erhalt laut arztlicher Verordnung 1000 ml NaCl 0,9 % uber 2 Stunden, anschlie end 1000 ml NaCl 0,9 % uber 4 Stunden. Weiters wird die Gabe von 6 IE Kurzzeitinsulin als Bolus und zusatzlich Kurzzeitinsulin-Perfusor 2 IE/h verordnet. BZ-Kontrollen mussen ab sofort und bis auf Weiteres zweistundlich durchgefuhrt werden. Weitere Blutbefundkontrollen (Kreatinin und Kalium) werden 6 Stunden und 12 Stunden nach der Bolusgabe des Kurzzeitinsulins angeordnet. Aufgrund der Somnolenz und der benotigten exakten Flussigkeitsbilanz wird ein transurethraler DK angeordnet. Eine adaquate Kommunikation mit der Patientin ist derzeit nicht moglich. Sie hustet sehr stark und Sie bemerken, dass sie das heraufgehustete Sekret nicht gut abhusten kann die Patientin rochelt immer nach dem Husten. Das Sekret muss aus der Mundhohle abgesaugt werden.

Fr. R. lebt zusammen mit ihrer Tochter und deren Familie in einem Einfamilienhaus, wo sie einen eigenen Wohnbereich fur sich hat. Bisher war Fr. R. in ihrer Alltagsgestaltung weitgehend selbststandig, lediglich zum Einkaufen und Baden ist Fr. R. auf Hilfe angewiesen. Ebenso ubernimmt die Tochter die tagliche Blutzuckermessung und Insulingabe.

Fr. R. ist sehr froh uber das Zusammenleben mit der Familie unter einem Dach, v. a. die beiden Enkelinnen (8 und 10 Jahre alt) sind fur Fr. R. von zentraler Bedeutung. Die Tochter erwahnt noch, dass Fr. R. sicher sehr traurig sein wird, wenn sie die beiden Enkeltochter jetzt eine Zeit lang nicht sehen darf. Der Tochter ist namlich aufgefallen, dass am Eingang der Station ein Schild mit Hinweisen fur Besuche hangt. Dort las sie, dass Besuche von Kindern unter 12 Jahren auf der Station nicht erlaubt sind.

Fallbeispiel 25
Patient mit Insult

Vor einer Woche verspurte Hr. B., 71 Jahre alt, wahrend Arbeiten im Haus plotzlich eine massive Schwindelattacke und stechende Kopfschmerzen. Als er seiner Frau Bescheid geben wollte, verstand diese aufgrund der verwaschenen und teilweise unzusammenhangenden Sprache des Gatten kein Wort, sie verstandigte aber sogleich die Rettung. Die im Krankenhaus durchgefuhrte Computertomographie bestatigte die Verdachtsdiagnose eines ischamischen Insultes. Da Hr. B. zwischenzeitlich das Bewusstsein verloren hatte, wurde er auf die Intensivstation ubernommen.

Nun hat sich der Zustand von Hrn. B. stabilisiert und Sie ubernehmen den Patienten von der Stroke Unit auf die Normalstation. Als Folgen des Insults leidet Hr. B. an einer Hemiparese rechts sowie unter einer motorischen Aphasie, weshalb er starke Probleme hat, sich verstandlich auszudrucken. Sein Sprachverstandnis ist dabei nicht eingeschrankt, jedoch kann er nur unter gro er Anstrengung und sehr langsam in kurzen, fehlerhaften und oft schwer verstandlichen Satzen seine Bedurfnisse au ern. Zwar ist der Bewusstseinszustand des Patienten wieder voll hergestellt, jedoch leidet Hr. B. unter einer Stuhl- und Harninkontinenz. Aufgrund der ausgepragten Dysphagie erfolgte vor zwei Tagen die Anlage einer PEG-Sonde. Sie erfahren von der Kollegin der Intensivstation au erdem, dass die Mobilisation durch einen ausgepragten rechtsseitigen Neglect erschwert wird, weshalb der Patient bis jetzt zwar ins Querbett mobilisiert werden, dort aber die Position nicht ohne Unterstutzung halten konnte.

Hr. B. wirkt sehr in sich gekehrt, weshalb sich seine Frau die ihren lebenslustigen Mann so nicht wiedererkennt gro e Sorgen um ihn macht. Besonders in Situationen, in denen Hr. B. aufgrund seiner Aphasie trotz allem Bemuhen von anderen nicht verstanden wird,

wirkt er zeitweise aggressiv, zumeist aber weinerlich und verzweifelt. Er meint, so wie er jetzt ist, kann er alles, was ihm bisher Spa gemacht hat, gar nicht mehr machen. Er wei auch nicht, wie er zukunftig auf seine Enkelin aufpassen soll. Ubungen, die er von der Physiotherapie und Ergotherapie gezeigt bekommen hat und die er mit dem Pflegepersonal mehrmals taglich absolvieren soll, halt er fur schwachsinnig, weil das eh nichts bringe.

Hr. B. lebt mit seiner Frau in einem Einfamilienhaus in einem kleinen Dorf. Die gemeinsame Tochter wohnt mit ihrer Familie im Nachbardorf der Kontakt ist sehr gut und Hr. B. liebt es, auf seine 6-jahrige Enkelin aufzupassen. Bis zu seiner Pensionierung war er als Tischler tatig und bis zu seinem Insult verbrachte er seine freie Zeit gerne mit handwerklichen Tatigkeiten. Au erdem ist er bereits seit vielen Jahren aktives Mitglied im ortlichen Musikverein. Seine Vereinstatigkeit ist mit dem regelma igen Konsum von Alkohol verbunden. Er ist als sehr geselliger, kommunikativer und humorvoller Mensch bekannt und stark in das ortliche Leben eingebunden.

Notizen

Fallbeispiel 26
Patient mit Ileostoma

Schon lange leidet Hr. K., 56 Jahre, unter Problemen mit seiner Verdauung in Form von Unregelma igkeiten und Obstipation. Als er jedoch vor zwei Wochen hellrote Blutauflagerungen im Stuhlgang bemerkte, ging er zu seinem Hausarzt, welcher ihn zur weiteren Diagnostik ins Krankenhaus uberwies. Dort wurde ein Colonkarzinom (maligne Neubildung in allen Abschnitten des Colons) diagnostiziert. Obwohl er im Vorhinein uber die bevorstehende totale Colonresektion und die Notwendigkeit einer Stoma-Anlage (Ileostoma) informiert wurde, konnte Hr. K. sich bis zur Operation nicht so recht vorstellen, was das fur ihn bedeuten wurde. Er wollte aber auch nicht nachfragen und hat sich darauf

verlassen, dass die Arzt*innen schon wissen, was richtig fur ihn ist. Am dritten postoperativen Tag wird Hr. K. von der Intensivstation ubernommen. Die Operation, bei der wie geplant die Anlage eines permanenten, endstandigen Ileostomas erfolgte, ist soweit ohne Komplikationen verlaufen. Hr. K. hat derzeit noch einen zentralen Venenkatheter in der V. jugularis dext., einen Blasenkatheter (Ch 12, geblockt mit 5 ml Aqua) sowie eine Redondrainage ohne Sog in der Abdominalwunde. Das Stoma ist derzeit mit einem Ausstreifbeutel versorgt, heute soll der erste Stoma-Versorgungswechsel erfolgen. Sie erhalten noch die Information, dass der Patient in den Tagen seit der OP nur wenig gesprochen hat und sehr passiv wirkt. Dies zeigt sich auch, da er sich kaum zur Mithilfe an Pflegehandlungen motivieren lasst. Bisher war es moglich, Hr. K. fur kurze Zeit ins Querbett zu mobilisieren.

Nachdem Sie Hrn. K. von der Intensivstation ubernommen und auf die Normalstation gebracht haben, fuhren Sie eine Vitalparameterkontrolle durch. Sie erheben einen Blutdruck von 175/85 mmHg, einen Puls von 96 Schlagen pro Minute sowie eine Temperatur von 37,4 °C. Seine medikamentose Therapievorschreibung lautet wie folgt: Analgetika (Perfalgan 1000 mg um 8:00, 14:00 und 20:00) i. v., Thromboseprophylaxe mit niedermolekularem Heparin s. c. (1x taglich), perioperative i. v. Antibiose. Weiters erhalt er eine Flussigkeitssubstitution i. v. je nach Ausscheidung (mind. 1000 ml Ringerlactat i. v.). Eine Blutdruckkontrolle ist von arztlicher Seite dreimal taglich angeordnet. Er darf ab morgen Aufbaukost laut chirurgischem Schema erhalten.

Als der Patient am spaten Nachmittag lautet und Sie ins Zimmer kommen, ist er ganz aufgebracht und zeigt mit fahrigen Bewegungen auf seinen Bauch. Sie erkennen schnell, dass sich der Ausstreifbeutel von der Haut gelost hat und der flussige Stuhl ausgelaufen ist. Der Patient ist stark in Rage und sagt laut zu Ihnen: Schauen Sie sich das an! So eine Sauerei! Das mache ich nicht mehr mit so war das nicht ausgemacht, dazu hatte ich nie zugestimmt! Die Arzte und Arztinnen sollen das schleunigst wieder ruckgangig machen, denn mit so etwas kann ich nicht leben.

Hr. K. ist leidenschaftlicher Kranfahrer auch nach vielen Jahren geht er gerne seinem Beruf nach. Nachdem seine Frau und er sich vor zwei Jahren haben scheiden lassen, lebt er alleine in einer kleinen, geforderten Dienstwohnung in der Nahe seines Arbeitgebers. Nachdem Hr. K. die letzten Jahre fur seine zwei Kinder Alimente zahlen musste, verfugt er insgesamt uber nur sehr wenig Geld, weshalb er mit der gunstigen, aber kleinen Wohnung zufrieden ist, weil er oft nicht zu Hause ist. Er ist haufig auf Montage, weil die Baustellen, auf denen er tatig ist, oft weit entfernt liegen. Die Abende an fremden Baustellenorten verbringt er oft mit Kolleg*innen in Gasthausern. Seine Ex-Frau lebt im gemeinsamen Haus, ca. 25 km entfernt. Die beiden gemeinsamen Kinder, mit denen er guten Kontakt hat, wohnen bei der Mutter und absolvieren gerade eine Lehre zur Schlosserin bzw. zum Floristen. Die Kombination aus seiner sitzenden Tatigkeit im Kran und einer Ernahrung aus Wurstsemmeln und viel Fleisch aufgrund der abendlichen Hausmannskost im Gasthaus haben bei Hrn. K. zu einem stattlichen Ubergewicht (BMI 34 Adipositas Grad II) gefuhrt.

Notizen

Fallbeispiel 27
Patient mit Ulcus Cruris

Hr. R., 69 Jahre, war es sehr unangenehm, dass er wegen einer aus seiner Sicht Lappalie seinen Hausarzt konsultierte. Er hatte sich wahrend des Besuches bei seinem Sohn den rechten Fu am Bett gesto en. Die Wunde war nicht der Rede wert, lediglich eine kleine Hautabschurfung, aber dennoch wollte sie nicht abheilen. Obwohl Hr. R. selbst mit Salben und Fu badern zu intervenieren versuchte, verschlechterte sich die Wunde. Als diese nun zunehmend ubel zu riechen und zu nassen begann, beschloss er, seinen Hausarzt aufzusuchen. Dieser kennt Hrn. R. schon lange und hat ihn immer wieder auf die Notwendigkeit einer Gewichtsreduktion (Adipositas Grad I, BMI 30) aufmerksam gemacht, ihn vor den

Folgen seiner seit acht Jahren bekannten Diabeteserkrankung (Diabetes mellitus Typ 2) gewarnt und versucht, ihn zu mehr Bewegung zu motivieren. Seit dem Tod seiner Frau halt sich Hr. R. jedoch nicht mehr so strikt an die Diat, immer haufiger sundigt er in Form von Mehlspeisen, die er sehr liebt. Aus diesem Grund muss er sich zusatzlich zu seinen morgendlichen und abendlichen Injektionen auch zwischendurch Insulin verabreichen.

Hr. R. wird ins Krankenhaus uberwiesen, wo er stationar wegen des infizierten Ulcus Cruris am rechten Vorfu aufgenommen wird. Er selbst versteht nicht, wie es so weit kommen konnte eigentlich war es doch nur eine kleine, lacherliche Verletzung. Er gibt jedoch zu, dass ihm sein rechtes Bein schon seit einiger Zeit Schmerzen bereitet, z. B. wenn er nur kurz in den Lebensmittelladen ums Eck geht. Das sind nur rund 200 Meter Wegstrecke, dennoch muss er dauernd stehen bleiben, weil er kaum richtig auftreten kann. Eine pAVK (periphere arterielle Verschlusskrankheit) wird diagnostiziert. Im Krankenhaus erfolgen eine antibiotische Behandlung der Infektion am Bein sowie eine umfangreiche Wundbehandlung. Letztere bereitet Hrn. R. trotz Vorsicht der Pflegepersonen gro e Schmerzen, weshalb er sich immer schon fruhmorgens vor dem taglichen Verbandswechsel furchtet. Das Wundmanagementteam ist eingeschaltet. Er erhalt eine Antibiose p. o., Biguanide (Metformin) p. o., sein Mischinsulin s. c. laut Schema des Gastroenterologen und Lipidsenker p. o. Es werden Blutzucker- und Temperaturkontrollen angeordnet.

Er ist selbststandig mobil, aufgrund des Verbandes und der Bandage fuhlt er sich jedoch beim Gehen, v. a. nachts, sehr unsicher.

Was ihm ebenso gro e Sorgen bereitet ist sein Sohn, der schon auf ihn wartet und sicher nicht verstehen kann, warum sein Vater ihn nicht mehr besuchen kommt. Hr. R. hat ursprunglich als Lehrer an einer HTL gearbeitet, mittlerweile ist er pensioniert. Seit dem Tod seiner Frau vor zwei Jahren lebt er alleine in einer Wohnung. Der gemeinsame Sohn Simon ist 31 Jahre alt und seit der Geburt intellektuell-kognitiv beeintrachtigt. Als Fr. R. gestorben ist, war er mit der Pflege und Betreuung von Simon schlichtweg uberfordert, weshalb er diesen schweren Herzens in ein Heim geben musste.

Dort besuchte er seinen Sohn jedoch taglich. Was Hr. R. sehr viel Freude bereitet ist sein Oldtimerauto, mit dem er gerne bei Schonwetter kurze Halbtagesausfluge aufs Land macht.

Notizen

Fallbeispiel 28
Patient mit COPD und Bronchitis

Zwei Tage ist es her, dass Hr. C., 70 Jahre, in Begleitung seiner Gattin auf der Lungenabteilung stationar aufgenommen wurde. Schon zwei Tage vor seiner Einweisung ist Hrn. C. aufgefallen, dass sein Husten starker und der Sekretauswurf mehr war als ublich. Als er wahrend des Reifenwechselns zu Hause zunehmende Atemnot bekam und auch die Inhalation seines Bronchospasmolytikums keine lindernde Wirkung zeigte, verstandigte seine Gattin die Rettung. Im Erstgesprach gibt Hr. C. an, dass er wahrend des Transports von der Notarztin eine Infusion gegen Atemnot erhalten habe, diese hatte seine Beschwerden aber nur geringfugig reduziert. Einen Anfall in solcher Intensitat hatte er noch nie gehabt. Die Tatsache, dass ihn seine Medikamente, die bisher immer fur eine Linderung der Atemnot sorgten, diesmal keine Wirkung zeigten, hat gro e Angst hervorgerufen, die seine Dyspnoe noch zusatzlich verstarkte. Im Thoraxrontgen zeigt sich eine Bronchitis mit beginnender Pneumonie, es gibt keinen Hinweis auf ein Bronchuskarzinom. Die Arzt*innen stellen die Diagnose chronisch obstruktive Bronchitis mit beginnender Bronchopneumonie. Er erhalt ein Anticholinergikum zur Inhalation und ein Antiobstruktivum i. v. (jeweils morgens und abends), eine i. v. Antibiose (8:00, 14:00 und 22:00). Weiters schreibt die Stationsarztin eine intermittierende O_2-Gabe (2 4 l O_2/ min) bei Bedarf vor. Es sollen am nachsten Tag folgende Laborparameter kontrolliert werden: Astrup (BGA), Blutbild, BSG und CRP. Weiters wurde eine Sputumdiagnostik angeordnet.

Aus der Pflegeanamnese geht hervor, dass Hr. C. aufgrund seines schlechten Allgemeinzustandes und der starken Dyspnoe Unterstutzung bei der Korperpflege, v. a. beim Waschen des Ruckens und der Beine, benotigt. Der Patient ist 179 cm gro und wiegt 60 kg, sein Blutdruck betragt 100/60 mmHg. Er gibt weiters an, seit einigen Monaten an Appetitlosigkeit zu leiden. Als Resultat dessen hat er in dieser Zeit ca. 8 kg an Gewicht verloren. Auf Nachfrage gibt Hr. C. an, taglich ca. 800 ml Flussigkeit zu trinken. Zusatzlich zur anhaltenden Dyspnoe au ert der Patient eine zunehmende Ansammlung von Sekret, das er nur schwer abhusten kann. Dies erschwert ihm zusatzlich das Atmen.

Hr. C. ist pensionierter Lokomotivfuhrer. Diesen Beruf hat er sein Leben lang sehr gerne ausgeubt, besonders die letzten Jahre seines Berufslebens, in denen er eine regionale Panoramabahn fuhren durfte, hat er sehr genossen. Er lebt mit seiner Gattin in einer Eigentumswohnung in einem stadtischen Vorort. Mit 20 Jahren hat Hr. C. zu rauchen begonnen. Dieses Laster konnte er trotz mehrmaliger Versuche nie ablegen. Vor ca. drei Jahren hat bei ihm ein leichter Husten begonnen, der sich aber zunehmend verstarkte und immer heftiger wurde. Zwar sind ihm die gesundheitlichen Auswirkungen des Rauchens klar, in seinem Alter mochte er nun aber auch nicht mehr auf seine Zigaretten verzichten, da er dies sowieso fur zwecklos halt.

Notizen

Fallbeispiel 29
Patientin mit totalem Hüftgelenksersatz

Fr. H. ist 72 Jahre alt, verheiratet und hat 3 Kinder. Sie wurde stationar wegen einer totalen Huftendoprothesenoperation rechts aufgenommen. Die Operation soll am Tag nach der Aufnahme stattfinden. Sie wurde bei der Aufnahme von ihrem Ehemann begleitet. Sie leidet bereits seit 4 Jahren an einer Osteoarthritis des rechten Huftgelenks. Weiters leidet sie seit 15 Jahren an Hypertonie

und ist ubergewichtig (BMI = 32). Sie nimmt taglich ihre antihypertensiven Medikamente.

Wahrend des Aufnahmegespraches mit der Pflegeperson erwahnt sie, dass sie sich von der Operation eine sehr gro e Besserung der Situation erwartet. Die starken Schmerzen aufgrund der Arthritis machen es ihr schwer, ihren taglichen Aktivitaten nachzugehen und teilweise braucht sie Hilfe bei der Korperpflege. Ihre Lebensqualitat beurteilt sie derzeit als niedrig. Auch die Schmerzmedikation hilft nicht mehr ausreichend.

Fr. H.s Operation verzogert sich und sie wird erst spat am Abend in den Aufwachraum verlegt, wo sie die Nacht dann auch verbringt. Fr. H. beurteilt ihre Schmerzen mit 4 (NRS-Skala 0 10) wenn sie sich im Bett bewegt, also nicht besonders stark im Vergleich zu vorher. Sie au ert schon im Aufwachraum klar den Willen, so rasch wie moglich ein Bad nehmen zu wollen, weil sie schon so lange darauf verzichtet hat, da sie dazu nicht selbststandig in der Lage war.

Fr. H. wird am Morgen auf die orthopadische Station verlegt. Sie hat eine periphere Kanule in ihrem rechten Unterarm, durch die sie 5%ige Glucose infundiert bekommt. Nach dem Fruhstuck wird die Glucoseinfusion abgesetzt und durch eine Kochsalzlosung zum Offenhalten der Vene fur die Antibiotikatherapie ersetzt. Ihre Operationswunde ist mit einem Folienverband versorgt. Sie hat eine Redondrainage im Wundgebiet, die etwas blutig-serose Flussigkeit fordert. Eine Eisauflage wird alle zwei Stunden fur 20 Minuten auf die Wunde aufgelegt. Im Bett wird das Bein auf einem Abduktionskissen gelagert, um die Hufte korrekt zu positionieren. Antithrombosestrumpfe werden zur optimalen Blutzirkulation in den Beinen angelegt.

Die Pflegeperson fuhrt ein Pflegeassessment nach der menschlichen Basisbedurfnistheorie nach Horta durch. Horta teilt die Bedurfnisse in drei Hierarchielevel (psychobiologische, psychosoziale und psychospirituelle) mit jeweils drei Subgruppen pro Level ein. Im psychobiologischen Level clustert die Pflegeperson die Daten wie folgt: Level 4 Schmerz, Vorliegen eines peripher venosen Zugangs, verlangerte Operationsdauer, chirurgische Wunde mit

Nahten und Redondrain, Notwendigkeit der Positionierung auf einem Abduktionskissen, Kaltekompressen auf der Wunde, Schwierigkeiten sich zu bewegen, Unterstutzungsbedarf bei der Korperpflege. Auf psychospirituellem Level erwahnt die Pflegeperson die Au erungen der Patientin, unbedingt so rasch wie moglich baden zu wollen und ihre diesbezuglich etwas aggressive Haltung, wie sie es ausdruckt.

Notizen

Fallbeispiel 30
Patientin mit kardialer Erkrankung

Fr. R. ist 61 Jahre alt. Sie wurde gestern auf der internen Station mit der Diagnose St. p. Myokardinfarkt (vor 3 Jahren) und mit beginnender Herzinsuffizienz Grad I aufgenommen. Sie ist seit sechs Jahren in der Menopause, seit dieser Zeit wird auch ihr Bluthochdruck behandelt. Sie ist mit einem BMI von 31 ubergewichtig.

Vor zwei Jahren wurde die Diagnose Diabetes Typ 2 gestellt. Damals wurden auch Symptome wie starke Mudigkeit, Verdauungsprobleme, Husten und Herzklopfen festgestellt.

Fr. R. ist seit 32 Jahren verheiratet und hat zwei erwachsene Kinder. Ihr Jungstes, ein 28-jahriger Sohn, lebt noch zuhause. Ihre 31-jahrige Tochter ist verheiratet und hat ein 2-jahriges Madchen, welches Fr. R. verehrt. Fr. R.s Gatte arbeitet Vollzeit in der nahegelegenen Stadt. Fr. R. ist bereits in Pension, sie hat 35 Jahre lang auf der Gynakologie als diplomierte Krankenschwester gearbeitet.

Sie hat bis jetzt Folgendes fur ihre Gesundheit unternommen: sie nimmt Glucophage (orales Antidiabetikum) und besucht unregelma ig Yoga-Stunden. Sie erzahlt, dass sie eine Kohlehydrat-reduzierte Ernahrung versuche, aber sie au ert auch, dass die Umsetzung wirklich schwer sei. Seit ihrer Pension nimmt Fr. R. Kochstunden und versucht, neue Gerichte zu kochen. Sie sagt:

Mein Mann kocht nie. Ich bereite immer das Abendessen vor, au er wir gehen auswarts essen. Sie kontrolliert ihren Blutzucker (BZ) dreimal am Tag und hat durchschnittlich BZ-Werte zwischen 120 und 140 mg/dl.

Fr. R. verleiht ihrer Frustration uber die neue Diagnose Herzinsuffizienz Ausdruck, indem sie sagt: Ich habe versucht, alles zu machen, was ich machen soll, und trotzdem hatte ich einen Herzinfarkt und jetzt die beginnende Herzinsuffizienz. Sie gibt zu, traurig zu sein, doch will sie nicht, dass ihre Familie das wei . Fr. R fuhlt sich mit dem Gedanken uberfordert, dass sie sich um das Versagen ihres Herzens sorgen muss. Sie sagt: Der Arzt denkt, ich wei das alles, weil ich eine Krankenschwester bin, aber ich habe mich noch nie um jemanden mit Herzversagen gekummert. Sie hat sich selbst immer als gesund gesehen.

In den letzten sechs Jahren seit Beginn der Menopause wurden der Bluthochdruck, die Diabetes, der Myokardinfarkt und nun die Herzinsuffizienz diagnostiziert. Das macht sie traurig und sie hat Tranen in den Augen, als sie erzahlt, dass sie sich so auf die Pension gefreut hatte und dass sie jetzt vielleicht ihr Leben nicht mehr genie en konne. Die ausgepragte Mudigkeit ist eine ihrer gro ten Sorgen. Sie sagt: Ich habe eine 2-jahrige Enkelin, ich muss fahig sein, mit ihr zu spielen. Sie ist auch uber mogliche Einschrankungen nach der Entlassung besorgt und meint: Ich wei , ich hatte mehr Sport machen und mehr Gewicht verlieren sollen. Ich hoffe, ich habe die Moglichkeit, es in Zukunft ein bisschen besser zu machen.

Notizen

Fallbeispiel 31
Patientin mit Verdacht auf Bronchialkarzinom

Fr. A., 72 Jahre alt, wird in einem Krankenhaus mit der Diagnose Lungentumor und Verdacht auf ein N. Bronchii links aufgenommen.

Sie lebt alleine, hat keine Familie, nur zwei sehr gute Freundinnen, und ist pensionierte Diplompflegeperson.

Die aufnehmende Pflegeperson fuhrt ein Assessment durch, bei dem sie nach den funktionalen Gesundheitsfaktoren nach Gordon vorgeht. Wahrend des Gesprachs und der Untersuchung von Fr. A. identifiziert die Pflegeperson mogliche Probleme in sechs verschiedenen Bereichen:

Ernahrung und Metabolismus: Die Patientin hat im letzten Jahr 8 kg Korpergewicht verloren und einen BMI von 17,5.

Ausscheidung: Die Patientin leidet seit einer Unterleibsoperation an einer Harninkontinenz (Harnverlust immer, wenn sie hustet oder etwas Schweres hebt). Die Stuhlausscheidung war immer ohne Probleme. Beim Husten zeigt sich vermehrter Auswurf, der gelb-braunlich gefarbt und manchmal blutig ist.

Schlaf-Wach-Rhythmus: Die Patientin erwahnt, dass sie mehrmals in der Nacht erwacht und am nachsten Morgen mude ist.

Aktivitat Bewegung: Die Patientin unternimmt Spaziergange, muss diese aber zwischendurch wegen starker Mudigkeit unterbrechen. Sie fuhlt sich den ganzen Tag mude. Sie hat Angst, in der Dusche zu sturzen, und zeigt einen unsicheren Gang.

Perzeption Kognition: Derzeit hat sie akut starke Schmerzen im Thorax und in der linken Schulter.

Coping Stresstoleranz: Sie fuhlt sich unwohl wegen der Unsicherheit bezuglich der Lungenproblematik und der Schmerzen. Sie war schon bei mehreren Arzt*innen, ohne eine gesicherte Diagnose zu erhalten. Ihre Freundinnen sind besorgt, weil Fr. A. sich kaum noch mit ihnen trifft und sich sehr abkapselt. Die Patientin war fruher starke Raucherin (besonders wahrend der Nachtdienste hat sie bis zu 30 Zigaretten geraucht). Derzeit raucht sie immer wieder Marihuana, um Anspannung und Schmerzen zu lindern. Sie hat ein schlechtes Gewissen, weil sie etwas Illegales tut. Das Gras, wie sie es bezeichnet, bezieht sie uber das Internet.

Die Pflegeperson nimmt an, dass es sehr wahrscheinlich ist, dass Fr. A. denkt, dass sie Lungenkrebs hat. Die Patientin hat uber 30

Jahre in einer Radiologie gearbeitet und ist mit ahnlichen Situationen von Patient*innen vertraut. Die Pflegeperson glaubt weiters, dass Fr. A. ihre Sorge als Zeichen von Coping-Problemen nicht erwahnt. Fr. A. wirkt sehr verunsichert und fahrig.

Die Patientin berichtet, dass ihr letzter Stuhlgang zwei Tage vor der Spitalsaufnahme war. Bei der Aufnahme gibt sie aufgrund der Schmerzen einen Schmerzlevel von 6 auf der NRS (Scale: 0 10) an. Ihr Gesichtsausdruck ist angespannt und verzwickt. Als die Lungenprobleme begannen, wachte sie wieder mehrmals in der Nacht auf und konnte aufgrund der Gedanken an die Lungenproblematik und der Schmerzen nicht mehr gut einschlafen. Sie erzahlt, dass sie, seit sie mit dem Gras begonnen hat, wieder besser schlafen kann.

Die Pflegeperson fragt Fr. A., was sie als ihr wichtigstes Problem ansieht. Diese antwortet: Die Schmerzen, das Warten auf die Untersuchung, diese Zweifel... Ich bin sehr besorgt, ich hoffe, das ist bald zu Ende!

Notizen

Fallbeispiel 32
Patient mit Krebs im Endstadium in Palliativpflege

Hr. M. ist ein 83 Jahre alter Patient, der auf der Palliativstation aufgenommen wurde. Er konnte am Ende seiner Krebserkrankung nicht mehr alleine zu Hause leben. Er ist seit funf Jahren Witwer, hat zwei Tochter und einen Sohn. Als er daheim lebte, wurde er taglich von seiner alteren Tochter besucht, sie beaufsichtigte seine Ernahrung, die Hygiene und auch seine Haushaltsfuhrung. Hr. M.s Sohn besuchte ihn ab und zu, aber sein Verhaltnis zum Sohn und zur jungeren Tochter ist nicht sehr eng. Bis zu seiner Einweisung ins Krankenhaus lebte er alleine in einer kleinen Stadt in Niederosterreich. Er war selbststandig in seinen taglichen Aktivitaten

und unternahm taglich lange Spaziergange. Seine Nachbar*innen halfen ihm, wenn er etwas benotigte.

Vor ca. einem Jahr wurde seine Stimme immer schwacher und er dachte, dies hinge mit einem Husten zusammen. Als sich der Husten nicht besserte, ging er zum Hausarzt und danach zu einer Hals-Nasen-Ohren-Spezialistin. Weder der Hausarzt noch die Facharztin konnten Veranderungen an den Stimmbandern diagnostizieren, die seinen Stimmverlust erklaren wurden. Einen weiteren Monat spater entdeckte Hr. M. einen Tumor in der Region des Schlusselbeines und sein Stimmverlust war ebenfalls noch vorhanden. Er wollte nicht mehr mit seinen Nachbar*innen sprechen, weil er ein Nachfragen zu seiner Situation vermeiden wollte. Er litt weiters unter Nackenschmerzen und Mudigkeit. Abermals besuchte er die Facharztin, welche einen CAT-Scan veranlasste. Danach wurde er zur operativen Entnahme einer Biopsie des supraclavicularen Tumors ins Krankenhaus geschickt. Hr. M. war sehr beunruhigt daruber, weil er noch nie zuvor in einem Krankenhaus gewesen war. Er mochte den Krankenhausalltag, die Krankenhauskleidung und das Nichtstun den ganzen Tag nicht. Er sagte: Ich mochte lieber sterben, als so zu leben, au er die Arzte finden etwas, damit ich mich besser fuhle. Nach der Biopsie wurde Hr. M.s alteste Tochter uber das Ergebnis informiert. Die Diagnose lautete: Schilddrusenadenokarcinom Stadium IV mit Lebermetastasen. Eine Therapie war aufgrund der Gro e und Inoperabilitat des malignen Tumors nicht mehr moglich, es blieb nur die Palliativversorgung des Vaters. Die alteste Tochter als Sachwalterin sagte, dass die Familie beschlossen hatte, Hr. M. nicht uber die Diagnose zu informieren. Man wollte nicht, dass er sich furchtete, er sollte die Zeit genie en, die er noch hatte. Hr. M. kehrte nach Hause zuruck, war sehr mude und bekam Durchfall. Seine Tochter beteiligte sich an seiner Pflege.

Zwei Wochen nach der Biopsie entwickelt Hr. M. um 3:00 morgens heftige Atemnot. Es ist ihm unmoglich, aus dem Bett aufzustehen, weshalb er auf die Palliativstation des Krankenhauses gebracht wird. Als er dort eintrifft ist er ansprechbar, orientiert und kooperativ. Hr. M.s Vitalparameter zeigen sich wie folgt: RR: 120/60 mmHg, HF: 80/min, Temperatur: 36,7° C, Sauerstoffsattigung: 89 % bei

Raumluft. Er ist nicht in der Lage, zu stehen oder zu gehen. Die Wunde von der Biopsie schmerzt ihn und der Schmerz strahlt in den Kopf aus. Er sagt, er hatte Schmerzen in seinen Beinen und sei sehr mude. Er hat keinen Appetit und das Schlucken seiner Tabletten bereitet ihm Schmerzen. Weiters verschluckt er sich immer wieder an Flussigkeiten wie z. B. beim Essen von Suppe. Er tragt keine Zahnprothese im Oberkiefer, weshalb er nur Flussigkost zu sich nehmen kann (Suppen, Joghurt, Milch).

Durch den Stimmverlust will er nicht sprechen und mag es auch nicht, angesprochen zu werden.

Seine Haut ist intakt, aber bei Verwendung der Braden-Skala wird ein moderates Dekubitusrisiko mit 14 Punkten erkannt. Hr. M. hat einen intravenosen Katheter am rechten Handrucken und zeigt ein beginnendes Odem an beiden Handen.

Laut Bartel-Index ist er in allen ATLs abhangig.

Notizen

Fallbeispiel 33
Patient mit Kardiomyopathie und Herzinsuffizienz

Hr. W., ein 55-jahriger alleinstehender Mann, wurde mit der Diagnose Kardiomyopathie mit Herzinsuffizienz auf der Uberwachungsstation aufgenommen. Er leidet seit mehreren Jahren an Hypertonie, ist seit drei Jahren arbeitslos und zeigt jetzt eine Herzschwache.

Wahrend eines Zeitraums von ca. drei Tagen vor seiner Spitalsaufnahme fuhlte sich Hr. W. schlechter und schlechter. Die Atmung wurde muhsamer, er entwickelte einen trockenen Husten und seine Beine schwollen mehr und mehr an. Er rief nicht sofort seinen Arzt an, weil er dachte, dass die Symptome verschwinden wurden, wenn er *es langsamer angehen würde*. Stattdessen musste er heute um 3:00 morgens von der Rettung mit schweren

Atembeschwerden ins Krankenhaus eingeliefert werden. Als Ersttherapie bekam er Lasix als IV-Gabe, Morphium i. v., Sauerstoff uber eine Maske und Dobutrex (Katecholamin) i. v. Um 7:00 morgens wurde er auf die Uberwachungsstation transferiert.

Wahrend der Morgenvisite stellen Sie fest, dass Hr. W. unter Orthopnoe leidet; seine Atemfrequenz betragt 35/min und er atmet unter Verwendung der Atemhilfsmuskulatur. Auf Ihre Fragen kann er aufgrund der Atemnot nur in kurzen, abgehackten Phrasen antworten. Sowohl wahrend der Inspirations- als auch wahrend der Exspirationsphase hort man in beiden Lungen Rasselgerausche. Das Rontgen zeigt eine Stauung in der Lunge und ein vergro ertes Herz. Hr. W. erhalt nun, laut arztlicher Anordnung, kontinuierlich uber eine Nasenbrille Sauerstoff (2 l/min).

Hr. W. ist zu dieser Zeit lethargisch, mude und nicht imstande, einfache Tatigkeiten durchzufuhren. Er hat keinen Appetit und kann nur schluckweise und unter Schwierigkeiten trinken. Au erdem wirkt er angstlich auf Sie. Sein Blick ist verzwickt und er mochte Ihre Hand nicht loslassen.

Am Uberwachungsmonitor zeigt sich eine rhythmische Tachykardie, Puls 118/min, mit gelegentlichen ventrikularen Extrasystolen. Sein Blutdruck liegt bei 90/58 mmHg und seine Haut ist kalt und feucht. An seinen Beinen erkennen Sie Odeme von den Fu en bis zu den Oberschenkeln. Bei einer Gro e von 183 cm gro wiegt er 105 kg. Damit ist er ca. 5 kg schwerer als in der Woche zuvor.

Notizen

Fallbeispiel 34
Patientin mit kardialer Begleiterkrankung

Fr. Y. ist eine sehr gepflegte, 79 Jahre alte verheiratete Frau, die auf einer kardiologischen Station zur internistischen Abklarung fur eine geplante orthopadische Operation aufgenommen wurde. Dabei wurde eine 90%ige Stenose ihrer rechten Koronararterie festgestellt,

welche akut mit zwei koronaren Stents versorgt wurde. Anschlie end transferierte man Fr. Y. auf die Herzuberwachungsstation. Postoperativ zeigte sie eine leichte kardiale Dekompensation in Form einer Reperfusionsrhythmusstorung, welche uber den dreitagigen Aufenthalt pharmakologisch mit Beta-Blockern behandelt wurde. In ihrem Entlassungsbericht wurde die durchgefuhrte Angioplastie mit Stents angefuhrt sowie die bereits seit 21 Jahren bestehende Arthritis der rechten Hufte, die die Indikation fur die geplante Operation zum totalen Huftgelenksersatz darstellt.

Fr. Y. wurde in einer Kurzzeitpflegeeinrichtung zur weiteren Uberwachung des Schmerzmanagements sowie zur weiteren Beratung bezuglich des Symptommanagements bis zur Huftoperation transferiert. Sie ist zeitlich, ortlich und zu ihrer Person voll orientiert. Ihr Score im Mini Mental Status betragt 30 (im Bereich des Normalen). Ihre Atemfrequenz betragt 22/min und sie zeigt eine leichte Belastungsdyspnoe aufgrund einer geringen kardialen Stauung. Fr. Y. beschreibt, dass sie sich die letzten 2 Tage im Pflegeheim immer besser fuhlt. Die Medikation beinhaltet Furosemid = Lasix (20 mg einmal taglich), Atenolol = Tenormin (50 mg zweimal taglich) und Aspirin (100 mg einmal taglich). Das kardiologische Assessment zeigt sich wenig auffallig, es liegen geringe Stauungs-Odeme an den Beinen vor, die Herztone sind unauffallig. Der Blutdruck betragt 126/76 mmHg, die Herzfrequenz 72/min und die Rekapillarisierungszeit liegt bei unter 3 Sekunden.

Darmgerausche sind normal, aber Fr. Y. erwahnt, dass sie in letzter Zeit ofter Probleme mit dem Stuhlgang im Sinne einer Obstipation hat. Sie sagt, dass sie bis vor kurzem keine Probleme damit hatte.

Fr. Y. hat einen BMI von 34. Beim Bewegungsapparat zeigen sich Probleme in der gesamten Mobilitat und Schmerzen bei Bewegung von Stufe 5 bis zu 9 (NR-Skala 0 10). Die Schmerzen schranken ihre Bewegungsmoglichkeiten und Aktivitat stark ein und werden mit den Qualitaten unangenehm, ausstrahlend hei , durch den ganzen Korper brennend und in das rechte Bein einschie end beschrieben. Bei einer Schmerzintensitat von 9 weint Fr. Y. Jede Form von Bewegung lost dann diesen Schmerz aus. Sie gibt an, diesen

Schmerz auszuhalten (Ich ertrage diesen Schmerz nun schon uber ein Jahr). Stiegen steigen ist und war unmoglich und dies schrankt auch ihren Wunsch, ihre Wohnung zu verlassen, ein. Schmerzlindernd sind sich nicht bewegen und die Einnahme der Schmerzmedikation wie von der Arztin aktuell verordnet (Hydrocodone = Opioid), wenn sie es nicht anders aushalt. Symptome des Schmerzes zeigen sich bei Fr. Y. durch die Angst, die Anpassung des Lebens an den Schmerz, durch Schwierigkeiten sich zu erholen und zu schlafen. Sie verwendet derzeit fur die Urinausscheidung (keine Probleme dabei) die Bettpfanne. Es ist fur sie schwer, die Position auf der Bettpfanne einzunehmen, und in ihrem Gesicht zeigen sich die Anstrengung und eine schmerzverzerrte Mimik.

Die Verschiebung der Huftoperation aufgrund ihrer kardialen Situation fuhrt bei Fr. Y. zu einer Verunsicherung und sie argert sich laut eigenen Aussagen daruber. Sie hatte sich bereits mental auf die Operation eingestellt und ist jetzt unsicher, ob und wann die Huftoperation durchgefuhrt werden kann. Sie merkt auch an, dass sie 3 erwachsene Kinder hat, die ihr bei allem helfen werden, was sie braucht. Komme, was wolle.

Notizen

Fallbeispiel 35
Patient nach bauchchirurgischer Operation

Hr. M. ist 48 Jahre alt, verheiratet und hat 3 Kinder. Er ist Manager einer international tatigen Firma und sehr haufig in anderen Landern auf Geschaftsreise. Er wurde als Privatpatient stationar wegen einer Gallensteinoperation aufgenommen. Die Operation ist fur den Tag nach der Aufnahme geplant. Er ist leicht ubergewichtig (BMI = 29,5). Au er seinen Gallensteinen hat er keine gesundheitlichen Probleme.

Wahrend des Aufnahmegespraches mit der Pflegeperson zeigt er sich ruppig in seiner Kommunikation und erwahnt, dass er sich nicht

gerne von so einem jungen Pupperl betreuen lasst. Er fragt die junge weibliche Pflegeperson, ob sie denn uberhaupt wisse, was sie tue. Hr. M. erwahnt, dass er immer wieder starke, krampfartige Bauchschmerzen hatte, besonders, wenn er sehr fettes und reichhaltiges Essen zu sich genommen hat. Er erwahnt auch, dass bei seinen Geschaftsessen auf Reisen immer reichlich Alkohol flie e, das gehore zum guten Ton. Der Pflegeperson fallt auf, dass Hr. M. ein ziemlich aufgetriebenes Abdomen hat, auf dem sich Blutgefa e deutlich abzeichnen. Als Eingriff ist die endoskopische Entfernung der Gallenblase geplant. Hr. M. erwahnt auch, dass er spatestens am zweiten Tag nach der OP wieder heimgeht, weil Zeit zum im Bett liegen hatte er nicht.

Die Operation dauert langer als ublich, weil die Chirurgin den endoskopischen Eingriff auf eine offene Laparatomie andern muss. Es kommt aufgrund der fortgeschrittenen Leberzirrhose intraoperativ zu einer starken Blutung, weil ein Gefa verletzt wird. Hr. M. wird uber Nacht im Aufwachraum betreut, um eine bessere Uberwachung gewahrleisten zu konnen. Er hat aufgrund des Blutverlustes 8 Erykonzentrate erhalten. Hr. M. beurteilt seine Schmerzen mit 7 (NR-Skala 0 10) wenn er sich im Bett bewegt und ist aufgebracht, weil ihm die Chirurgin versichert hatte, dass der Eingriff nur eine Kleinigkeit und schmerzarm ware.

Als Hr. M. auf die chirurgische Abteilung verlegt wird, hat er zwei periphere Kanulen im rechten Unterarm. Er erhalt weiterhin Infusionstherapien (Elektrolytlosung mit Glucose, Schmerzmittel und Antibiotika). Die ca. 15 cm lange Operationswunde unter dem re. Rippenbogen ist mit einem dicken Flie verband versorgt. Er hat eine Redondrainage unter Sog und eine Silikondrainage auf Abfluss im Wundgebiet. Beide Drainagen fordern blutig-serose Flussigkeit.

Hr. M. ist wutend, als er erkennt, dass er fur mehrere Tage in der Klinik bleiben wird mussen. Gegen Abend wird er zunehmend verwirrt und agitiert und verlangt standig nach seiner Gattin.

Notizen

Fallbeispiel 36
Patientin mit neurologischem Problem

Fr. H. ist eine 75-jahrige Frau, die morgens um 03:30 wach wurde, um die Toilette aufzusuchen. Beim Aufstehen aus dem Bett sturzte sie, weil sie ihren linken Arm und ihr linkes Bein nicht spuren konnte. Es war ihr nicht moglich, allein wieder aufzustehen. Ihr Ehemann wurde durch den Sturz wach, half ihr wieder zuruck ins Bett und verstandigte die Rettung. 30 Minuten spater war Fr. H. im Krankenhaus und ihre linksseitige Lahmung hatte nachgelassen. Sie war noch etwas verwirrt und hatte einen herabhangenden Mundwinkel links.

In der Notfallambulanz gab Fr. H. an, dass sie sich wohl fuhle und unbedingt wieder nach Hause wolle. Der Arzt bestand jedoch auf eine neurologische Basisuntersuchung und eine Computertomographie des Gehirns mit Kontrastmittel. Kurz nach der Untersuchung wurde Fr. H. zusehends verwirrt und die Lahmung der linken Korperhalfte (mit beiden Extremitaten) nahm wieder zu. Der Neurologe ordnete sofort eine Magnetresonanz mit Kontrastmittelgabe an. Diese zeigte einen Infarkt im Bereich des rechten posterioren Thalamus und der Inselregion auf. Eine Lysetherapie konnte aufgrund des uberschrittenen Zeitfensters nicht mehr durchgefuhrt werden.

Fr. H. wurde auf die Stroke Unit verlegt, auf der kontinuierlich eine Telemetrie (Monitoruberwachung) durchgefuhrt und zweimal taglich (vormittags und nachmittags) der neurologische Status uberpruft wird. Die Hemiparese und der hangende Mundwinkel links sind im Moment unverandert vorhanden. Fr. H. gibt bei jeder Nachfrage an, *sich gut zu fühlen*, und negiert ihre physischen und neurologischen Defizite.

Sie fordert weiterhin, nach Hause gehen zu durfen, und versucht immer wieder aufzustehen. Fr. H. plappert ofter unverstandlich vor sich hin und wiederholt oftmals Aussagen von Angehorigen und Pflegepersonal. Des Weiteren zeigt sie erhebliche Stimmungsschwankungen, die durch Lachen und Weinen gepragt

sind. Sehr ausgepragt ist ihre Konzentration auf die rechte Korperhalfte. Sie blickt konstant zur rechten Seite und beachtet Personen nicht, die sich ihr von der linken Seite nahern. Sie wendet den Kopf gezielt von der linken Korperseite und Raumhalfte ab und nennt ihren linken Arm verachtlich *das Ding*. Beim Lesen beachtet Fr. H. nur Worter auf der rechten Seite eines Schriftstuckes oder eines Namensschilds.

Notizen

Fallbeispiel 37
Patientin mit Hüftfraktur

Fr. S. ist eine 55-jahrige Frau, die nach einem Autounfall im Krankenhaus aufgenommen werden musste, weil sie im Beckenbereich im Auto eingeklemmt war. Im Rontgen zeigte sich eine Oberschenkelhalsfraktur im Bereich der intrakapsularen Region der linken Hufte. Die Patientin wurde aufgrund der Art der Fraktur noch am selben Tag fur eine OP vorbereitet. Sie klagte uber starke Schmerzen, hatte gro e Angst und machte sich Sorgen um ihre Haustiere, die daheim nicht versorgt waren.

Ihre Vitalzeichen waren bei der Aufnahme: RR 130/80 mmHg, Temperatur 37 °C, Puls 126/min (rhythmisch), Atmung 32/min, ruhig und muhelos mit normalen Atemgerauschen beidseitig. Fr. S. war orientiert und konnte auf alle Fragen gut artikuliert antworten. Der Fu puls links stellte sich mit einem Wert von 1+ dar und war schwach und fadenformig, die Rekapillarisierungszeit betrug 5 Sekunden am linken Bein und lag damit uber der Norm. Das linke Bein erschien kurzer als das rechte und nach au en rotiert. Es wurde vorerst in einer Schaumstoffschiene positioniert. Allergien waren nicht bekannt. Fr. S. teilte mit, dass sie au er einer Multivitamintablette pro Tag keine Medikamente einnimmt.

Fr. S. weint wahrend der Untersuchung und nestelt standig mit ihren Fingern an ihrer Kleidung herum. Sie au ert, dass sie selber noch

nie im Krankenhaus gewesen ist.

Da eine zunehmende Unruhe, Jammern, ein Verziehen des Gesichts und Weinen bei der Patientin beobachtet werden konnen, beschlie t die Pflegekraft, die Auswirkungen von Fr. S. momentaner Situation zu beurteilen. Sie fragt: Fr. S., wie geht es Ihnen damit, im Krankenhaus aufgenommen und noch heute operiert zu werden? Fr. S. antwortet, dass sie die Schmerzen, die sie in der linken Hufte und in der Leistengegend verspurt, als unertraglich empfindet vor allem, wenn sie sich zu bewegen versucht. Diese Schmerzen verunsichern sie sehr. Ihr Gesicht ist gerotet und sie schwitzt stark.

Die Pflegekraft bittet Fr. S. daraufhin, die Starke der Schmerzen verbal mithilfe der NR-Skala von 0 (keine Schmerzen) bis zu 10 (schlimmste vorstellbare Schmerzen) auszudrucken. Fr. S. ist nicht imstande, ihre Schmerzen einer Zahl zuzuordnen. Die Pflegekraft wendet nun die Schmerz-Gesichter-Skala (Smiley-Skala) an, um die Intensitat der Schmerzen einschatzen zu konnen. Mit dieser Skala kann die Patientin ein Gesicht auswahlen. Das ausgewahlte Gesicht entspricht dem Wert 10 von 10 auf der NR-Skala. Nach Rucksprache mit dem Arzt soll die Schmerztherapie sofort intravenos erfolgen. Es muss eine periphere Verweilkanule gelegt werden, um die Schmerzinfusionen verabreichen zu konnen. Fr. S. soll au erdem einen Harnkatheter erhalten, weil sie aufgrund der Schmerzen eine Bettpfanne nicht benutzen kann. Fr. S. mochte diesen aber nicht.

Fr. S. ist vom Unfall noch ziemlich verschmutzt, verschwitzt und fuhlt sich deswegen schmutzig und unwohl wie sie sagt. Sie will gar nicht daran denken, was die Arzt*innen von ihr denken mussen, wenn sie stinkt (Korpergeruch, Mundgeruch), Sauberkeit ist ihr wichtig.

Notizen

Fallbeispiel 38
Patient nach laparaskopischem Eingriff

Hr. T., ein 67-jahriger Mann, wird mit der Diagnose Prostatakarzinom im Krankenhaus aufgenommen. Er wurde vom niedergelassenen Facharzt (Urologe) zur laparaskopischen Prostatektomie auf die Urologische Abteilung verwiesen.

Hr. T. ist glucklich verheiratet und genie t die ersten Jahre nach seiner Pensionierung als Bankangestellter mit seiner Frau. Gemeinsam mit ihr hat er bereits viele Plane fur die kommenden Jahre im Ruhestand geschmiedet. Seine beiden erwachsenen Kinder pflegen einen sehr engen Kontakt zu Hrn. T. und seiner Frau und mindestens einmal wochentlich gibt es ein Treffen mit den drei Enkelkindern.

Hr. T. ist zeitlich, ortlich und zur eigenen Person gut orientiert. Die Vitalparameter bei Aufnahme lauten: 36,2 °C Korpertemperatur, RR 130/82 mmHg, Puls 86 (regelma ig), 16 Atemzuge/min. Er hat 53 kg bei einer Korpergro e von 178 cm und weist ein hohes Dekubitusrisiko (14 Punkte nach der modifizierten Norton-Skala) auf. Bei der Erhebung des Mini Nutritional Assessments entdecken Sie eine Mangelernahrung (7 Punkte).

Intraoperativ stellen die Chirurg*innen fest, dass das Karzinom ausgehend von der Prostata auch die Harnrohre und das Sigmoid befallen hat. Es wird vom endoskopischen Eingriff auf einen offenen Eingriff (Laparatomie) gewechselt und eine OP nach Hartmann durchgefuhrt, dabei ein Colostoma am linken Unterbauch und eine Harnrohrenteilresektion durchgefuhrt. Nach diesem gro en operativen Eingriff bleibt der Patient zwei Tage auf der Intensivstation und kommt dann mit folgenden Vitalparametern (RR: 125/75 mmHg, Puls 78, Temp. 36,8 °C, Atemfrequenz 16/min, SpO_2 96 % bei Raumluft) auf die Station zuruck. Hr. T. hat au erdem noch einen zweilumigen ZVK in der V. Jugularis dext. (verbunden mit Flie verband), eine suprapubische Harnableitung mittels eines geblockten (5 ml Aqua Bidest) Silikonkatheter Ch10, und zwei Redondrainagen im Wundgebiet (beide unter Sog), die blutig-seroses Sekret fordern (ca. 120 ml in Redon 1 und ca. 100 ml in Redon 2). Er hat eine 10 cm lange Operationswunde am Unterbauch mittig, die mit einem Flie verband versorgt ist. Er gibt Schmerzen auf der VAS von ca. 3 unter laufender Schmerztherapie an.

Hr. T. ist froh, dass der Eingriff vorbei ist und er nun wieder auf die Normalbettenstation verlegt werden kann. Er fuhlt sich noch sehr matt und geschwacht. Dennoch mochte er sehr gerne endlich aufstehen. Die vielen Schlauche, wie Hr. T. sagt, schranken ihn aber in seiner Selbststandigkeit und Mobilitat ein und er hat Angst, dass er sie sich herauszieht. Er macht sich au erdem gro e Sorgen, wie seine Gattin damit zurechtkommt, dass er jetzt Stomatrager ist und evtl. den suprapubischen Katheter auf Dauer behalten wird. Damit hat er vor der Operation nicht gerechnet und ihn selbst verunsichert dies auch. Er denkt, es wird besser, wenn er seinen neuen Korper endlich im Spiegel ansehen kann.

Notizen

Fallbeispiel 39
Patient St. p. Apoplex mit Verdacht auf Tumor

Hr. G. ist 64, verheiratet und hat zwei erwachsene Kinder und ein Enkelkind. Er erlitt vor drei Jahren einen Apoplex (linksseitig) und ist seitdem leicht gehbehindert (zieht das linke Bein nach und benotigt einen Gehstock). Die anfanglichen Lahmungen im linken Arm haben sich fast vollstandig zuruckgebildet, er hat lediglich eine leichte Schwache beim Greifen zuruckbehalten.

Bei einer Untersuchung zur Krebsvorsorge beim Hausarzt wird unter anderem ein Test auf Blut im Stuhl (Haemoccult) durchgefuhrt. Dieser ist positiv und wird zweimal, mit gleichem Ergebnis, wiederholt. Hr. G. kommt daher zur stationaren Aufnahme, zur Abklarung des Tumorverdachtes aufgrund des positiven Haemocculttests. Es sollen erstmals ein Ultraschall und eine Colonoskopie durchgefuhrt werden. Sein Arzt meint: Dann werden wir weitersehen!

Sie fuhren eine Pflegeanamnese mit Hr. G. im Rahmen des Aufnahmegespraches durch. Er tragt eine Brille (7 Dioptrien), ohne die er nicht ordentlich sehen kann, wie er sagt. Diese mochte er

unbedingt bei der Untersuchung aufbehalten, sonst fuhlt er sich blind wie ein Maulwurf. Au erdem erheben Sie seine Vitalparameter und finden einen RR von 170/90 mmHg, Puls 110/min, Atemfrequenz 16/min und 36,5 °C Korpertemperatur vor. Hr. G. wirkt sehr aufgeregt und erzahlt Ihnen, dass er gro e Angst vor der Untersuchung (Colonoskopie) hat. Seine Bekannten haben ihm erzahlt, dass diese sehr schmerzhaft sein soll und man au erdem mehrere Liter einer schrecklich schmeckenden Flussigkeit trinken muss.

Er furchtet sich au erdem vor der Diagnose Darmkrebs. Wenn er jetzt zu seiner bereits bestehenden Behinderung und Einschrankung auch noch mit einem kunstlichen Darmausgang leben musste, ware das eine extreme Belastung fur ihn und seine Frau, die ihn bei der Versorgung sicher unterstutzen musste. Er hat au erdem Angst davor, wie seine Frau einen solchen Eingriff und die Verunstaltung seines Korpers durch das Stoma verkraften wurde und denkt, dass sie das vielleicht nicht schafft! Reden konnte er uber solche Sachen noch nie mit ihr und er kann sich nicht vorstellen, wie er es ihr sagen soll, falls seine Angst Realitat wird.

Hr. G. hat seine Frau uber seine Angst und den Verdacht, den er hat (Karzinom), nicht informiert, nur mit seinem 28-jahrigen Sohn hat er zwei Tage vor seinem Krankenhausaufenthalt gesprochen. Die Gattin denkt, er geht zu einer Routineuntersuchung in die Klinik.

Zur Untersuchungsvorbereitung mussen Sie bei Hrn. G. Blut abnehmen und legen dabei gleich einen peripheren Venenverweilkatheter.

Notizen

Fallbeispiel 40
Patient mit Diabetes mellitus Typ 2 und Folgeerkrankung

Hr. R. ist ein 68-jahriger Mann. Er wurde vor einer Woche auf der internen Station mit der Diagnose Myokardinfarkt aufgenommen.

Nach einer Nacht auf der Uberwachungsstation konnte der Patient auf die Normalstation verlegt werden. Glucklicherweise war der Infarkt nur klein, Hr. R. erhielt einen Stent und wird weiter medikamentos therapiert. Der Patient hat seit mehreren Jahren Bluthochdruck, der zwar medikamentos behandelt wird, aber der Patient gibt selbst zu, dass er die Medikamente nicht regelma ig einnimmt und die Blutdruckmessungen auch nicht konsequent durchfuhrt. Er ist ubergewichtig, mit einem BMI von 34. Vor zwei Jahren wurde die Diagnose Diabetes mellitus Typ 2 gestellt. Weiters leidet der Patient seit damals auch unter Symptomen wie Mudigkeit, Verdauungsproblemen, Herzklopfen und Kurzatmigkeit bei Anstrengung. Hr. R. soll noch einige Tage auf der Internen bleiben, um seine Hypertonie und seinen Diabetes medikamentos einzustellen.

Hr. R. ist seit 30 Jahren verheiratet und hat zwei erwachsene Kinder. Sein 25-jahriger Sohn lebt noch zu Hause. Die 31-jahrige Tochter ist verheiratet und hat einen 8-jahrigen Sohn, welcher Hr. R. verehrt. Seine Gattin ist wie er bereits in Pension, verwohnt ihren Mann gerne mit gutem Essen und nimmt ihm alles an Arbeit ab. Auch die Arbeit im Garten, die Hr. R. immer sehr genossen hat. Seit sie ihn so verhatschelt, hat er massiv zugenommen, weil er sich wenig bewegt. Sie ist der Meinung, wenn er schon chronisch krank sei, dann soll er wenigstens sein Leben genie en, dazu gehoren gutes Essen und viel Ruhe!

Hr. R. erzahlt, dass er seit seiner Stoffwechselrehabilitation vor zwei Jahren eine kohlehydratreduzierte Ernahrung versucht, aber die Umsetzung wirklich schwer ist, weil seine Frau fast nur deftige Hausmannskost kocht und viel backt.

Er kontrolliert seinen Blutzucker (BZ) hochstens einmal am Tag, seine durchschnittlichen BZ-Werte liegen zwischen 140 und 180 mg/dl.

Hr. R. ist uber die Diagnose Herzinfarkt entsetzt und hat Angst. Er au ert, dass er Angst hat, zu sterben, dafur sei er noch zu jung. Er will noch viele Jahre mit seinem Enkel verbringen, den er uber alles liebt. Hr. R. au ert, dass er an seinem Leben etwas andern muss,

so kann es nicht weitergehen, er hat aber keine Idee, wie das funktionieren soll. Auf Nachfragen der Pflegeperson beim Aufnahmegesprach gibt er an, dass er eigentlich keine Ahnung hat, was ein Herzinfarkt ist und warum es dazu gekommen ist. Auch uber den Diabetes wei er nur marginal Bescheid. Das Insulinspritzen ist ihm ein Grauel und deshalb macht er es auch nur ab und zu, wie er kleinlaut erzahlt. Es fallt ihm schwer, sich zu stechen. Der betreuende Hausarzt hatte deshalb auch schon ofter mit ihm geschimpft, weshalb er seiner Frau gegenuber nicht erwahnt, dass er das Spritzen nur unregelma ig macht.

Bei der Aufnahme fallt auf, dass die Fu e und Unterschenkel marmoriert und braunlich livide verfarbt, kalt und etwas odematos sind. Sie schmerzen ihn beim Gehen und in der Nacht. Es zeigt sich ein Ulcus cruris (3x2 cm, aufgedunsener Wundrand, Wunde gelblich-schmierig belegt, ma ige Sekretion). Hr. R. hat auf diese Stelle immer ein Pflaster geklebt und gehofft, dass die Wunde wieder verheilt. Dem Arzt hat Hr. R. die Wunde noch nicht gezeigt. Auf Ruckfrage, wie lange er diese Wunde schon hatte, gibt er an: Bereits mehrere Wochen, genau wei ich es nicht. Er sagt noch, dass die Wunde in der letzten Zeit gro er geworden ist und auch hasslich aussieht. Schmerzen hat er diesbezuglich kaum.

Er macht sich uber mogliche Einschrankungen nach der Entlassung Sorgen und sagt: Ich wei , ich hatte mehr Sport machen und mehr Gewicht verlieren sollen. Auch um meinen Diabetes habe ich mich nicht wirklich gut gekummert. Ich hoffe, ich habe noch die Moglichkeit, es in Zukunft ein bisschen besser zu machen.

Notizen

Fallbeispiel 41
Patientin mit Verdacht auf Darmtumor

Fr. M., 65 Jahre alt, wird in einem Krankenhaus mit der Diagnose Verdacht auf Tumor im Colon aufgenommen. Es stehen einige

Untersuchungen an (Coloskopie, CT-Abdomen, Szintigraphie, Gastroskopie), vor denen sich die Patientin teilweise furchtet.

Sie lebt alleine, hat aber eine gro e Familie (Geschwister, Nichten und Neffen), hat einen Hund und ist pensionierte Zahnarztin. Weiters leidet Fr. M. an Nahrungsmittelunvertraglichkeiten (Gluten, Laktose). Halt sie sich nicht streng an ihre Diat, so bekommt sie Probleme mit der Verdauung und mit der Haut (in Form von nassenden und juckenden Ekzemen). Derzeit hat sie gro flachige Ekzeme und nimmt gegen den Juckreiz Antihistaminika ein. Die Ekzeme behandelt sie mit Cortisonhautcreme und Meersalzbadern. Die aufnehmende Pflegeperson fuhrt ein Assessment durch, bei dem sie nach den funktionalen Gesundheitsfaktoren nach Gordon vorgeht. Wahrend des Gesprachs und der Untersuchung von Fr. M. identifiziert die Pflegeperson mogliche Probleme in sechs verschiedenen Bereichen:

1. Ernahrung und Metabolismus: Im letzten Jahr hat sie 12 kg verloren, ihr BMI = 16,5.
2. Ausscheidung: Sie leidet seit mehr als zwei Monaten an Obstipation im Wechsel mit Diarrhoe, manchmal mit Blutbeimengungen.
3. Schlaf-Wach-Rhythmus: Sie erwahnt, dass sie in der Nacht mehrmals aufgrund von Bauchschmerzen und Juckreiz erwacht und am nachsten Morgen mude ist.
4. Aktivitat Bewegung: Sie fuhlt sich den ganzen Tag mude und wackelig, hat Angst zu sturzen und zeigt einen unsicheren Gang. Fruher ist sie sehr aktiv gewesen (radfahren, schwimmen, wandern), in den letzten Monaten ist sie aber keinen sportlichen Aktivitaten mehr nachgegangen, sie fuhlt sich zu schwach.
5. Perzeption Kognition: Seit uber einem Jahr hat sie immer wieder starke, teilweise krampfartige Schmerzen im Abdomen.
6. Coping Stresstoleranz: Sie fuhlt sich wegen der Unsicherheit bezuglich der Darmproblematik und der Schmerzen unwohl und ist es leid, von einem Arzt zum anderen zu gehen, ohne eine Diagnose zu erhalten. Sie macht sich Sorgen wegen der Untersuchungen, die sehr unangenehm sind, wie ihr die Verwandtschaft erzahlt hat. Die Familie macht sich Sorgen um Fr. M.s physischen und emotionalen Zustand. Die Patientin trinkt auch ab und zu Alkohol, um ihre Anspannung zu lindern.

Die Pflegeperson nimmt an, dass Fr. M. denkt, sie hat Darmkrebs, sie zeigt Zeichen von Angst. Die Patientin ist Medizinerin und hat ein Hintergrundwissen.

Durch die Erweiterung des Schmerz-Assessments erkennt die Pflegeperson, dass Fr. M. ihre starken Schmerzen im Abdomen seit drei Monaten auch mit Opiaten behandelt, die sie sich selbst verschrieben hat. Kurz nach Beginn der Opiateinnahme zeigte sich plotzlich die Darmproblematik. Bei der Aufnahme gibt sie einen

Schmerzlevel von 7 auf der NRS (0 10) an. Ihr Gesichtsausdruck ist angespannt und verzwickt. Sie erzahlt, dass sie, als sie mit der Schmerztherapie begonnen hatte, anfing, wieder besser zu schlafen. Die ungeklarte Darmgeschichte (wie sie es nennt) bereitet ihr Kopfzerbrechen und sie kann aufgrund der Gedanken an die Darmproblematik nicht mehr gut einschlafen. Begleitend zum Wiederauftreten der Schlafprobleme wurden auch die Schmerzen im Abdomen wieder starker. Fr. M. sagt zur Pflegeperson, sie hoffe, nun bald ein Ergebnis zu bekommen, denn so konne es nicht weitergehen. Sie fuhlt sich so hilflos und obwohl sie Arztin ist, kann sie sich nicht selbst helfen.

Notizen

Fallbeispiel 42
Patient mit Pankreastumor

Hr. W., 49 Jahre, selbststandiger Unternehmer, sehr sportlich, 62 kg bei einer Korpergro e von 186 cm, wird mit der Diagnose tumorose (gutartige) Veranderungen sowie Autoimmunerkrankung des Pankreas auf der Chirurgie zur OP aufgenommen. Bei der Operation wird eine subtotale Prankreasresektion mit Splenektomie, Cholecystektomie und Pancreatico-Jejunostomie durchgefuhrt; er erhalt au erdem einen Stent im Ductus choledochus, weil dieser durch Narben extrem verengt war. Er hat einen Rippenbogenrandschnitt (ca. 20 cm), die Wunde wurde mit einer Intracutannaht verschlossen und mit Flie verband versorgt. Weiters hat er ein subcutanes Redondrain und ein Silikondrain im Bereich der Anastomosen. Beide Drainagen fordern blutig-seroses Sekret und sind mit einem Flie verband versorgt. Weiters hat er noch einen Venflon (PVK) am rechten Unterarm, dessen Einstichstelle eine leichte Rotung zeigt. Er bekommt eine Antibiotikatherapie und eine Schmerztherapie i. v. sowie eine Insulintherapie s. c.

Hr. W. wurde sofort nach der Operation insulinpflichtig, weil ein Gro teil des Pankreas entfernt werden musste und der verbliebene

Rest kaum Insulin produziert. Im Rahmen der Einstellung zeigt er schwankende Blutzuckerwerte, die engmaschig (2 4-stundlich) kontrolliert werden mussen. Nach den ersten postoperativen Tagen auf der IMC wird Hr. W. auf die interdisziplinare Station (Chirurgie/Gastroenterologie-Interne) transferiert. Im Rahmen seines Klinikaufenthaltes soll er zur Diabetesberatung in die Stoffwechselambulanz, um sein Blutzuckermanagement selbststandig durchzufuhren.

Als Sie Hrn. W. kennenlernen, tritt er Ihnen wie folgt gegenuber: Korperhaltung verschrankte Arme; er spricht mit lauter und aggressiver Stimme. Die gesamte Situation scheint ihn ziemlich zu belasten und zu uberfordern. Die gro e OP sitzt ihm noch in den Knochen, wie er sagt, und Sie bemerken auch seinen reduzierten Allgemeinzustand. Im Rahmen des Gesprachs zeigt sich, dass er nicht realisiert, dass die Insulinpflicht lebenslang bestehen wird. Beim Essen gibt es laut einer Kollegin Probleme, da er Kohlehydrate strikt ablehnt. Auf die Frage, wie seine Ernahrung bisher ausgesehen hat, erzahlt Hr. W., dass er viel Sport betreibt. Sein Tag beginnt um 5:00 mit einem Lauftraining. Danach fruhstuckt er eiwei reiche Shakes. Meistens arbeitet er bis zum fruhen Abend und geht dann je nach Wetter entweder schwimmen oder radfahren bzw. im Winter benutzt er das Ergometer zu Hause. Insgesamt kommt Hr. W. auf taglich mehrere Stunden Sport. Er ernahrt sich eiwei reich, isst viel Gemuse und vermeidet Kohlehydrate strikt. Er bringt zum Ausdruck, dass er seinen bisherigen Tagesrhythmus beibehalten will, denn er sieht keine Notwendigkeit, seinen Lebensrhythmus und sein Verhalten zu andern. Im Moment ist er sehr frustriert uber die Situation und seinen Zustand. Die Bewegung fehlt ihm, ohne Sport bin ich nur ein halber Mensch, sagt er.

Weiters gibt er noch ziemlich starke Schmerzen im Bauch an (die Drainagen liegen noch, die Redondrainage soll heute entfernt werden) besonders wenn er sich bewegt. Die Antibiotika machen ihn sehr mude, er hinterfragt deren Notwendigkeit.

Notizen

Fallbeispiel 43
Patient mit postoperativer Infektion

Hr. H. ist 70 Jahre alt und verpartnert. Er wurde stationar wegen einer geplanten Operation zum Ersatz des Kniegelenks rechts aufgenommen. Die Operation soll am Tag nach der Aufnahme stattfinden. Hr. H. wird bei der Aufnahme von seinem Lebensgefahrten begleitet.

Er leidet bereits seit 4 Jahren an einer Osteoarthritis des rechten Kniegelenks und an Diabetes Typ 2 (insulinpflichtig). Er nimmt taglich antihypertensive Medikamente. Aufgrund der Diabetes-Diagnose hat er seinen Lebensstil stark verandert, er ernahrt sich gesund, hat ca. 15 kg Gewicht verloren und bewegt sich sehr viel. Wahrend des Aufnahmegespraches mit der Pflegeperson erwahnt er, dass er der Operation sehr positiv und hoffnungsvoll entgegensieht. Die starken Schmerzen aufgrund der Osteoarthritis machen es ihm schwierig, seinen sportlichen Aktivitaten nachzugehen. Hr. H. und sein Partner gehen sehr viel wandern, radfahren und im Winter langlaufen und skifahren. Aufgrund der immer starker werdenden Schmerzen und aufgrund der eingeschrankten funktionellen Fahigkeiten (Ich brauche Bewegung zum Leben) beurteilt er seine Lebensqualitat als niedrig. Auch die Schmerzmedikation hilft nicht mehr ausreichend.

Intraoperativ kommt es zu einer starken Blutung, weshalb Hr. H. erst am nachsten Morgen auf die orthopadische Station verlegt wird. Er beurteilt seine Schmerzen mit 4 (NR-Skala 0 10) wenn er sich im Bett bewegt. Er hat eine periphere Venenkanule am rechten Unterarm und aufgrund der massiven Blutung intraoperativ einen Cavakatheter in der rechten V. Jugularis erhalten, durch den er bei der Verlegung eine Kochsalzlosung zum Offenhalten des Katheters fur die Antibiotikatherapie erhielt. Die ersten zwei Tage nach der OP sind unauffallig, die Redons konnen entfernt werden. Am Morgen nach der Entfernung der Redondrainagen bekommt Hr. H. plotzlich Fieber und hat sehr starke Schmerzen. Er sagt, dass er nicht wisse, wie er das Bein hinlegen soll, weil er solche Schmerzen hatte. Das

Knie ist uberwarmt und geschwollen. Es wird eine Blutabnahme (Entzundungsparameter) angeordnet.

Hr. H. ist an diesem Vormittag, nachdem sich herausstellt, dass er eine Wundinfektion entwickelt hat und eine Revisionsoperation notwendig ist, am Boden zerstort. Er weint, hat gro e Angst und wunscht sich, dass sein Lebenspartner sofort kommt und ihm beisteht. Die Besuchszeit ist an diesem Tag erst am Nachmittag, Besuchszeiten werden auf dieser Station normalerweise eingehalten. Die Revisions-OP wird fur den spaten Abend geplant.

Notizen

Fallbeispiel 44
Patientin mit Diabetes Typ 2 und Folgeerkrankungen

Fr. K. (54 Jahre) ist geburtige Tschechin, als Reiseleiterin in Tschechien tatig und aufgrund ihres Jobs oft mehrere Tage unterwegs. Sie hat drei erwachsene Kinder und betreut ihre hochbetagte und pflegebedurftige Mutter bei sich zu Hause. Sie wohnt seit mehr als zwanzig Jahren in einem Mehrparteienhaus im dritten Obergeschoss ohne Lift in Wien. Ihre Mutter benotigt 24-Stunden-Betreuung. Fr. K. ist allergisch auf Penicillin, Jod und Lidocain.

Sie sucht aufgrund von starken Schmerzen am rechten Vorfu und hohem Fieber die Notfallambulanz eines Krankenhauses auf. Dort wird eine Gangran an der zweiten und dritten Zehe mit massiver Begleitentzundung diagnostiziert. Sie gibt an, dass sie seit Jahren an einer PAVK leidet und vor ca. einem Jahr eine Unterschenkelfraktur erlitten hat. Sie leidet au erdem an einer arteriellen Hypertonie, nimmt aber keine Medikamente und misst auch nur sehr unregelma ig ihren Blutdruck. Es wird im Rahmen der Anamnese festgestellt, dass Fr. K. seit 15 Jahren Diabetikerin (Diabetes mellitus Typ 2, HbA1C-Wert von 14) ist und das Insulin abgesetzt hat. Sie sagt, dass das Insulin der Grund fur die Gewichtszunahme (ca. 15

kg) in den letzten Jahren ist. Derzeit hat sie 98 kg bei einer Korpergro e von 167 cm. Weil sie alleinerziehende Mutter von drei mittlerweile erwachsenen Kindern ist und sich immer um die Versorgung dieser zu kummern hatte, hat sie ihr ganzes Leben lang ihre eigene Person und ihre Bedurfnisse zuruckgestellt und deshalb nicht auf ihr Wohlbefinden bzw. ihre Gesundheit geachtet. Die unertraglichen Schmerzen, das hohe Fieber und die daraus resultierende Unfahigkeit, ihren Job auszuuben, haben sie nun gezwungen, ein Krankenhaus aufzusuchen. Sie wird stationar aufgenommen und der rechte Vorfu muss mittels sofortiger Operation amputiert werden, um das restliche Bein zu retten. Nach der OP wird Fr. K. mit der Tatsache konfrontiert, dass sie als insulinpflichtige Diabetikerin und mit amputiertem Vorfu ihre Lebensweise und ihr Verhalten verandern muss, um das verbleibende rechte Bein zu erhalten und eine ungestorte Wundheilung zu ermoglichen. Im Fokus der medizinischen Behandlung steht die Senkung des HbA1C-Wertes.

Fr. K. ist sichtlich verangstigt und au ert Unsicherheit und Ungewissheit hinsichtlich der moglichen Folgen ihrer Erkrankung fur ihr weiteres Leben, da sie noch einige Jahre arbeiten muss, um ihr Leben finanzieren zu konnen. Hinzu kommt, dass ihre pflegebedurftige Mutter mit ihr in einem Haushalt lebt und von ihr finanziert wird, weil die Pension der Mutter aus Tschechien fur eine gute Betreuung nicht ausreicht. Die gro ten Sorgen macht sich Fr. K. aufgrund der eingeschrankten Mobilitat durch die Amputation. Sie furchtet, nicht mehr als Reiseleiterin arbeiten zu konnen. Sie ist, trotz der erlebten Schicksalsschlage, eine sehr positiv gesinnte und im Leben stehende Frau, die bereit ist, alles dafur zu tun, in ihr gewohntes Dasein zuruckzukehren. Sie au ert in einem Gesprach, dass sie Kraft und Energie aufbringen wird, um sich den notwendigen Veranderungen zu stellen und ihr Leben neu auszurichten. Oberste Prioritat hat dabei die Ruckkehr in die berufliche Tatigkeit als Reiseleiterin.

Notizen

Fallbeispiel 45
Patientin mit gynäkologischem Eingriff

Fr. S. ist 78 Jahre alt und verwitwet. Sie lebt allein in einem Haus in einem kleinen Ort im Weinviertel und hat zwei Tochter. Sie wird auf der gynakologischen Abteilung zur Vorbereitung auf eine gro e Operation im Unterleib aufgenommen. Bei einer Curettage, die zuvor wegen Blutungen in der Postmenopause durchgefuhrt wurde, ergab der histologische Befund ein Endometriumkarzinom. Es ist eine Hysterektomie per medianer Laparotomie geplant. Fr. S. ist Hypertonikerin und nimmt regelma ig Blutdruckmedikamente ein. Bei der Aufnahme macht sie einen angstlichen und nervosen Eindruck. Ihre Hande sind standig in Bewegung, der Blutdruck ist mit 155/95 mmHg hyperton, die Herzfrequenz liegt bei 110/ min rhythmisch. Au erdem hat sie einen Katarakt an beiden Augen, folglich ist ihre Sehfahigkeit stark eingeschrankt. Eine Augen-OP war bereits geplant, musste aber aufgrund der Karzinomdiagnose verschoben werden. Sie kann derzeit nicht lesen und auch ihr liebstes Hobby (stricken) kann sie nicht ausuben, weil sie sehr schlecht sieht. Das macht sie sehr traurig, weil sie sich davor furchtet, dass sie sich im Krankenhaus nicht ablenken kann.

Fr. S. ist gut auf die OP vorbereitet und wei , was auf sie zukommt. Sie wei bereits, dass sie fur einige Tage Drainagen und einen Dauerkatheter haben wird, erwahnt auch, dass sie sich vor dem Katheter furchtet: So ein Ding hatte ich schon mal, igitt!, sagt sie. Die offene Gesprachshaltung von Fr. S. verandert sich im Laufe des Anamnesegesprachs. Als die Sprache auf die OP und die postoperativ zur Uberwachung geplante Nacht auf der IMC/Intensiv kommt, meint sie sehr ablehnend und lautstark, dass sie keinesfalls auf die Intensivstation mochte. Sie beendet das Gesprach abrupt und geht in ihr Zimmer. Ihrer Bitte, dass sie jetzt nicht weitersprechen mochte, wird nachgekommen. Die Zeit bis zur Fortsetzung des Gespraches wird genutzt, um ihre Patientenakte auszuheben und Einblick zu nehmen. Beim letzten Krankenhausaufenthalt gab es vor der Curettage einen Zwischenfall bei der Einleitung der Narkose. Fr. S. konnte nicht intubiert werden

und erbrach. Die Folge war eine Aspiration, wegen der sie auf die Intensivstation verlegt und kurzzeitig beatmet wurde. Nun konnen ihre Aussagen bezuglich der Intensivstation und ihre veranderte Gesprachs- und Korperhaltung besser verstanden werden. Im Verlauf des Aufenthaltes gewinnt Fr. S. zunehmend Vertrauen zu Ihnen und erzahlt, dass ihr Gatte nach einem Routineeingriff auf der Intensivstation verstorben ist. Als sie nach ihrer Curettage auf der Intensivstation wach wurde, hatte sie Panik, ebenso wie ihr geliebter Mann sterben zu mussen.

Fr. S. ist eine lebenslustige Frau. Die Familie und der Freundeskreis sind wichtige Lebensinhalte fur sie. Trotz der Schicksalsschlage der letzten Jahre blickt sie immer zuversichtlich in die Zukunft. Sie lebt seit dem Tod ihres Gatten vor 3 Jahren allein in ihrem Haus und hat eine sehr enge, vertraute Beziehung zu ihren Tochtern und den Enkelkindern.

Notizen

Fallbeispiel 46
Patient mit Colostoma nach Tumor-OP

Hr. G. ist ein 74-jahriger Patient, der mit seiner Frau in einem Einfamilienhaus im landlichen Bereich lebt. Das Ehepaar hat drei erwachsene Sohne und zwei Enkelkinder (10 und 12 Jahre). Bei Hrn. G. ist ein Rektumkarzinom im fortgeschrittenen Stadium mit Metastasierung in Leber und Lunge diagnostiziert, das bereits mit einer Strahlentherapie behandelt wurde. Jetzt ist er im Krankenhaus, da sein Tumor entfernt und ein endstandiges Colostoma am linken Mittelbauch angelegt wurde. Er weist einen reduzierten Allgemein- und Ernahrungszustand auf. Die uberma ige flussige Stuhlabgabe postoperativ uber das Colostoma fuhrt zu immer wieder auftretenden Kontaminationen der medianen Laparotomiewunde und es entwickelt sich folglich eine Infektion mit einem Staphylokokkus aureus und Escherichia coli sowie eine daraus resultierende Wundheilungsstorung.

Im Bereich des Os sacrum ist aufgrund von Hautschaden durch die Bestrahlung ein Dekubitus Grad III (nach EPUAP und NPUAP) mit einem Durchmesser von etwa 5 cm entstanden. Dieser wurde ursprunglich mit einem VAC-System versorgt, ist nun in Abheilung und mit einem Hydrokolloidverband versorgt.

Laut Schmerzmanagement erhalt Hr. G. morgens und abends eine Kapsel Hydal retard 2,0 mg. Bei zusatzlich auftretenden Schmerzen und einem Painscore von uber 4 (NRS) ist die Gabe von 20 Tropfen Novalgin vorgeschrieben. Von den Pflegepersonen werden Hilfsmittel zur Positionierung im Bett unterstutzend zur Schmerztherapie verwendet.

Seit der Operation ist Hr. G. innerlich sehr unruhig und angespannt, sodass er nachts oft keinen Schlaf findet und seine Gedanken kreisen. Die Geruchsbelastigung beim Wechsel des Stomabeutels belastet ihn zusatzlich, er kann aufgrund von massivem Ekelgefuhl sein Stoma nicht selbst versorgen. Die fruher gewohnten Rituale rund um die Ausscheidung (morgens Kaffee trinken und dann auf der Toilette Zeitung lesen) kann er jetzt nicht mehr ausfuhren. Die Versorgung des Stomas zu Hause durch seine Frau bereitet ihm ebenso Kopfzerbrechen. Er denkt, dass sie der Stomaversorgung nicht gewachsen sein konnte. Weiters au ert Hr. G., dass er das Gefuhl hat, sein Leben und das seiner Familie sei total aus den Fugen geraten, er fragt sich, ob das Ganze uberhaupt noch Sinn hat.

Er hat Angst, dass seine Enkelkinder zu Besuch kommen konnten, obwohl er sie so sehr liebt, denn er mochte ihnen seinen Zustand und den Gestank nicht zumuten. Das ist nichts fur Kinder in dem Alter, sagt er. Au erdem ist ihm noch sehr wichtig, dass er auf keinen Fall im Krankenhaus sterben will, das au ert er dem Pflegepersonal gegenuber standig. Mit seiner Familie hat er uber seine Wunsche noch nicht gesprochen, davor hat er gro e Angst.

Notizen

Fallbeispiel 47
Patientin nach Unfall

Fr. R. ist eine 18-jahrige Patientin, die beim Wakeboarden auf der Donau einen Unfall hatte. Sie ist ledig, studiert Physiotherapie, lebt unter der Woche im Studentenheim in Wien und fahrt meist am Wochenende nach Hause zu ihren Eltern ins Waldviertel.

Sie wird mit dem Hubschrauber ins Unfallkrankenhaus Meidling gebracht. Hier bestatigt sich nach Rontgen, CT und MRT-Untersuchungen der Verdacht der erstversorgenden Notarztin: Brustwirbelfrakturen IV-VI, mehrfache Fraktur des rechten Knochels und Commotio Cerebri. Die hamodynamische Situation stellt sich wie folgt dar: Blutdruck 100/60 mmHg, Herzfrequenz 80/min rhythmisch, Atemfrequenz 18/min, Sauerstoffsattigung 97 % bei Raumluft. Die Brustwirbelfrakturen sind stabil und mussen nicht operiert werden, Fr. R. bekommt ein fur sie angefertigtes Mieder zur Stabilisation. Die Knochelfraktur (bimalleolare Fraktur) wurde operiert und mit drei Schrauben versorgt. Wegen der Ruptur der Seitenbander und der Syndesmose darf sie den Knochel mindestens 6 Wochen lang nicht belasten. Aufgrund der Commotio Cerebri wird Fr. R. erstmals strenge Bettruhe verordnet, sie wird mittels Monitors (Herzfrequenz, SpO_2, Blutdruck) und neurologisch engmaschig (1 2-stundlich fur mind. 48 Stunden) uberwacht.

Fr. R. gibt anhand der NRS Schmerzen von 7 8 an. Fur die intravenose Schmerztherapie erhalt Fr. R. eine periphere Venenverweilkanule am linken Unterarm. Sie bekommt vom betreuenden Unfallchirurgen folgende Schmerztherapie verordnet: sechsstundlich eine Infusion mit 1000 mg Paracetamol, zwei- bis dreimal in 24 Stunden im Abstand von mindestens 6 Stunden 250 ml Neodolpasse (NSAR) bei Schmerzen uber 4 nach der NRS. Zusatzlich kann die Patientin noch Dipidolor 7,5 mg s. c. erhalten, sollte die Schmerzlinderung nicht ausreichend sein. Die neurologische Untersuchung zeigt derzeit keine Auffalligkeiten.

Im pflegerischen Anamnesegesprach zeigt sich eine Orientierung zur Person sowie zu Zeit, Raum und Situation. An den Unfallhergang

kann sich Fr. R. nicht erinnern. Nach der Information uber ihre Verletzungen au ert sie gegenuber der Pflegeperson Angst um ihre Zukunft. Sie macht sich gro e Sorgen, wei nicht, ob sie ihre Ausbildung zur Physiotherapeutin beenden konnen wird und weint bitterlich.

In der Nacht will Fr. R. unbedingt aufstehen, um auf die Toilette zu gehen. Ihrem Wunsch, fur den Toilettengang einen Rollstuhl zu erhalten, wird nicht nachgekommen, da sie strenge Bettruhe verordnet bekommen hat. Die Patientin erhalt eine Bettpfanne, aber es gelingt ihr nicht, zu urinieren. Die Pflegeperson legt nach mehreren fehlgeschlagenen Versuchen mit der Bettpfanne einen Einmalkatheter, um die Blase zu entleeren.

Nachdem Sie mittels NRS den aktuellen Schmerzwert erhoben und weitergeleitet haben, erhalten Sie von der jungen Turnusarztin folgende Anweisung: Den Wert von 8 halbierst du und tragst das Ergebnis in die Krankenakte ein. Auf Ihre Frage, ob sie das ernst meint, antwortet die Arztin nur, dass der Wert deshalb halbiert werde, da sonst ja alle Patient*innen Morphine erhalten mussten und die Suchtgefahr viel zu gro sei. Au erdem ware Fr. R. eine junge Patientin, die das schon aushalt. Patienten sind eh meist viel zu wehleidig, sagt sie. In der Pflegeplanung lesen Sie in der Rubrik Interventionen unmittelbar nach dem Gesprach, dass die Aussagen in Bezug auf die Schmerzen der Betroffenen ernst zu nehmen sind.

Fr. R. fuhlt sich alleine, ihre Eltern konnen nicht jeden Tag zu Besuch kommen und die meisten Freund*innen leben ebenfalls im Waldviertel. Darunter leidet sie in der momentanen Situation besonders. Auf Wunsch von Fr. R. und in Absprache mit den behandelnden Arzt*innen soll sie in den nachsten Tagen zur weiteren Therapie in ihr Heimatkrankenhaus nach Zwettl uberstellt werden. Der Transport muss vorbereitet und organisiert werden.

Notizen

Fallbeispiel 48
Patientin mit Brustkrebs

Fr. M. ist 44 Jahre alt, verheiratet und hat zwei Kinder die Tochter ist 14 Jahre alt, der Sohn 10. Die Patientin hat bis zu ihrer Erkrankung halbtags als Bankangestellte gearbeitet. Vor zwei Monaten wurde eine Brustkrebserkrankung diagnostiziert und in der Zwischenzeit wurde Fr. M. die linke Brust entfernt. Die Lymphknoten in der Achselhohle waren bereits befallen und wurden ebenfalls entfernt. Die Wunde ist gut verheilt und Fr. M. ist mit einer Prothese versorgt. Diese empfindet sie jedoch als unangenehm, sie fuhlt sich damit sehr unsicher. Vor ihren Kindern und ihrem Mann traut sie sich nicht, sich auszuziehen, sie schamt sich. Sie fuhlt sich nur mehr als halbe Frau, mit ihrem Mann hat sie daruber nicht gesprochen.

Es ist eine ambulante Chemotherapie in der Klinik vorgesehen. An die etwa drei Monate dauernde Chemotherapie wird sich eine sechswochige Strahlentherapie anschlie en. Fr. M. hat im Internet sehr viel uber Chemotherapie und auch die Nebenwirkungen gelesen. Das macht ihr gehorige Angst, wie sie sagt. Eigentlich wei sie noch nicht genau, wie das alles ablaufen wird. Sie kommt zur ersten Chemobehandlung fur drei Tage in die Klinik und es wird am Tag nach der Aufnahme ein Porta Kath in der V. subclavia rechts implantiert. Dieses Ding ist ihr auch etwas suspekt, sie hat keine Vorstellung davon, wie gro die Beule des Katheters unter ihrer Haut sein wird. Fr. M. meint, dass sie mit dem Katheter dann ihr geliebtes Hobby (schwimmen) nicht mehr ausfuhren kann. Darunter leidet sie sehr, denn sie ging trotz Brustamputation (sie hat mittlerweile einen speziellen Badeanzug, in den die Prothese eingesteckt werden kann) mindestens zweimal in der Woche in der Therme in der Nahe schwimmen. Das entspannte sie und die Bewegung im warmen Wasser tat ihr gut.

Fr. M. hat Angst vor der Chemotherapie, da sie nicht wei , wie sie mit den Nebenwirkungen umgehen soll und wie die Kinder auf die moglichen Veranderungen ihres Aussehens reagieren werden. Gesprache mit den Kindern uber ihre Angste hat sie nicht gefuhrt,

sie will die beiden nicht zusatzlich verunsichern, da sie in letzter Zeit schon durch die Diagnose und die OP sehr belastet waren.

Nachdem ihr Mann beruflich sehr viel auswarts unterwegs ist, macht sie sich auch Sorgen, ob sie wahrend der Chemo und Strahlentherapie den Haushalt schaffen kann. Sie ist von der OP noch immer sehr geschwacht und leidet ofter an Schwindel, besonders morgens. Ihre Vitalparameter sind im physiologischen Bereich mit Ausnahme des Blutdrucks. Hier wird eine Hypotonie diagnostiziert. Ihre Blutdruckwerte sind zwischen 100 110 mmHg systolisch und 60 70 mmHg diastolisch. Sie hat derzeit auch wenig Appetit, isst folglich nicht immer alle Mahlzeiten und hat seit der Operation ca. 5 kg Gewicht verloren.

Das stort sie allerdings nicht besonders, sie sagt von sich selbst, dass sie eine runde Personlichkeit ist und es ihr nicht schadet, ein bisschen abzuspecken (derzeit 85 kg bei 172 cm Gro e).

An die noch folgende Strahlentherapie mag sie gar nicht denken und auch nicht daran, ob sie nach den Therapien wieder arbeiten kann. Im Moment fuhlt sie sich mude und uberfordert alles ist ihr einfach zu viel.

Notizen

Setting Langzeitpflege

Fallbeispiel 49
Bewohnerin im Wachkoma

Fr. E., 21 Jahre alt, hatte Anfang diesen Jahres einen Motorradunfall. Sie wurde dabei von einem Auto touchiert, mitgeschliffen und von einem weiteren Auto uberrollt. Nach der Reanimation durch Ersthelfer*innen und Rettungssanitater*innen wurden im Krankenhaus ein Polytrauma sowie ein hypoxischer Hirnschaden (apallisches Syndrom) bei der Patientin diagnostiziert. Im klinischen Verlauf auf der Intensivstation zeigte sich ein Status epilepticus mit rezidivierendem Krampfgeschehen. Eine Operation der instabilen Beckenringfraktur wurde mehrmals geplant aber zuletzt abgesagt. Fr. E. wurde einen Monat nach dem Unfall mit einer Dilatationstracheotomie sowie einer PEG-Sondenanlage versorgt. Mittlerweile ist sie dekanuliert und das Stoma fast ganzlich wieder verschlossen. Derzeit wird es noch mit einer Hydrokolliedplatte abgeklebt. Sie wurde schlie lich nach mehreren Wochen in intensivmedizinischer Versorgung auf die Wachkomastation verlegt.

Fr. E. benotigt vollstandige Unterstutzung bei der Mobilisation, bei der Korperpflege und beim An- und Auskleiden. Auch bei der Nahrungs- und Flussigkeitsaufnahme benotigt sie Hilfe von einer Pflegeperson. Sie kann nur minimal oral ernahrt werden, da es ihr moglich ist, einige Loffel Joghurt zu schlucken. Es besteht eine Dysphagie, weshalb darauf geachtet werden muss, dass Fr. E. wahrend der Nahrungsaufnahme aufrecht sitzt und das Joghurt nur loffelweise mit Pausen dazwischen zu sich nimmt. Zusatzlich wird sie uber die PEG-Sonde ernahrt. Aufgrund der fehlenden Bewegung neigt Fr. E. zu Obstipation. Eine Kommunikation mit Ja oder Nein uber Kopfnicken ist mit der Patientin teilweise moglich. Laut

arztlichem Befund hort Fr. E. auf beiden Ohren gut. Sie zeigt Reaktionen auf akustische Reize, indem sie Laute von sich gibt. Die Kommunikation erfolgt zusatzlich uber das Ablesen ihrer Mimik bzw. Korpersprache. Es ist ihr mittlerweile moglich, Objekte mit ihrem Blick zu fixieren, z. B. den Fernseher. Sendungen, die sie laut Biografie immer gemocht hat, scheint sie zumindest eine Zeit lang aufmerksam zu verfolgen. Sie verfolgt auch auf dem Handy Videos und hort gerne ihre Lieblingsmusik. Sie kann sich durch Laute bemerkbar machen und z. B. anzeigen, ob sie wach ist oder Schmerzen hat. Schmerzen zeigt sie insbesondere durch ihre Mimik.

Bedingt durch die Besuchseinschrankungen durch Covid-19 verandert sich das Verhalten von Fr. E. Sie lautiert haufiger und zeigt bei der Pflege einen erhohten Muskeltonus und Abwehrhaltungen. Beim ersten Besuch ihrer Eltern nach dem Besuchsverbot aufgrund von Covid-19 freut sich Fr. E. und zeigt dies durch Lautieren und Lachen. Sie ist infolge solcher Besuche entspannter und ruhiger, lachelt auch wahrend und nach den Besuchen vermehrt. Die Mutter mochte sie mit nach Hause nehmen und kunftig zu Hause pflegen. Hierbei erhalt sie Unterstutzung von der Institution, indem sie Schulungen bezuglich der allgemeinen Korperpflege (duschen, Mundpflege, Hautbeobachtung, Hautpflege, Ausscheidungsbeobachtungen) und des Umgangs mit der PEG-Sonde (sondieren von Medikamenten sowie Nahrungs- und Flussigkeitszufuhr) erhalt. Auch im Umgang mit ihrer Tochter zur Forderung der Wahrnehmung (z. B. orale Stimulation mit Lieblingsgetranken/Joghurt und visuelle Stimulation mit Bildern und Videos) wird die Familie geschult.

Durch die Flut an Informationen weint die Mutter ofters bei den Schulungen und benotigt kurze Gesprache mit einer DGKP. Sie erzahlt dabei, wie Fr. E. fruher war und erinnert sich an ihre Tochter als lebensfrohes, junges Madchen zuruck. Sie traf sich gerne mit Freund*innen, tanzte gerne und lachte viel. Fr. E. hatte viele Plane fur ihr Leben.

Fr. E. hat noch zwei kleinere Geschwister von funf und elf Jahren, um die sich ihre Mutter auch noch kummern muss. Die Mutter wei nicht, ob sie diese Situation bewaltigen kann. Sie hat schon mehrere

Schulungen nach der Halfte abgebrochen und ist weinend nach Hause gegangen.

Notizen

Fallbeispiel 50
Bewohnerin mit apallischem Syndrom

Fr. S. ist 48 Jahre alt, verheiratet und hat drei Kinder. Sie leidet seit der komplikationsreichen Geburt ihres dritten Kindes aufgrund eines hypoxischen Hirnschadens an einem apallischen Syndrom. Postpartal kam es zu starken vaginalen Blutungen und es musste eine Hysterektomie durchgefuhrt werden. Trotz intraoperativer Massentransfusion kam es zu einer Asystolie und CPR, die mehr als eine halbe Stunde andauerte. Auf der Intensivstation traten in weiterer Folge Streckkrampfe auf. Im MRT zeigte sich ein hypoxischer Hirnschaden. Fr. S. zeigt das Vollbild eines apallischen Syndroms mit deutlich erhohtem Muskeltonus sowie Krampfneigung und keinen Reaktionen auf optische und akustische Reize. Nach geraumer Zeit konnte sie vom Respirator entwohnt werden, die Symptome blieben aber fast unverandert bestehen. Fr. S. zeigt Wach- und Schlafphasen, hat keine Spontansprache, gibt aber immer wieder Laute von sich. Klinisch-neurologisch sind die Hirnstammreflexe erhalten. Die Patientin wird auf eine Apallic Care Unit verlegt.

Die Korperpflege und das An- und Auskleiden mussen vollstandig von einer Pflegeperson ubernommen werden. Sie ist stuhl- und harninkontinent. Die Bewohnerin ist nicht in der Lage, sich selbst zu ernahren, sich allein zu bewegen oder sonstige Aktivitaten durchzufuhren. Durch den erhohten Muskeltonus entwickelte sie Kontrakturen an Handen, Armen und Beinen. Die Therapiekonzepte von Ergotherapie und Physiotherapie sind auf die Regulation des Muskeltonus fokussiert. Die Logopadie behandelt die Dysphagie und unterstutzt die Atmung. Das Pflege- und Therapieteam versucht

gemeinsam mit Fr. S., Kommunikationscodes einzuuben, bisher allerdings erfolglos.

Der Ehemann kommt nur sehr sporadisch zu Besuch. Er sagt, er schaffe Besuche kaum, weil er sich um die Kinder kummern muss. Fr. S. ist immer sehr weinerlich, wenn er sie nach einem Besuch wieder verlasst. Bei Pflegetatigkeiten lautiert sie immer wieder stark und ist oft schwer zu beruhigen. Ihre Atmung wird dabei sehr schnell. Nach der abgeschlossenen Pflegetatigkeit verhalt sie sich jedoch sehr ruhig. Ihre Mimik und Gestik zeigen auf Ansprache durch die Pflege selten Reaktionen. Sie hat zwar die Augen offen und schaut auf einen Punkt, reagiert aber nicht wirklich (kein Lachen oder sonstige Ausdrucke). Das ist anders, wenn der Gatte zu Besuch kommt. Da zeigt sie Reaktionen, es scheint, als ob sie angstlich ist. Es sind seit Kurzem in solchen Situationen zusatzlich dunkelrote Flecken am Dekollete sichtbar. Oft lautiert sie auch vermehrt und weint. An der pressenden Atmung und den dunkelroten Flecken am Dekollete erkennen die Pflegekrafte, dass sie den Besuch wahrnehmen kann. Zusatzlich kann bei Fr. S. beobachtet werden, dass sie beim Absetzen von Stuhl oder Harn sehr unruhig ist bzw. wird. Dies lasst vermuten, dass sie Ausscheidungen spuren kann.

Nachdem das beschriebene Verhalten immer besonders deutlich am Ende eines oder nach einem Besuch aufgetreten ist, geht das Personal davon aus, dass Frau S. die Trennung wahrnimmt und darunter leidet. Die Pflegekrafte versuchen immer wieder, ihr die Situation zu erklaren, doch wirkt sie in ihrer Mimik und Gestik weiterhin sehr traurig und weint des Ofteren. Auch fur den Ehemann und die alteste Tochter (10 Jahre), die ab und zu mitkommt, ist das kaum zu ertragen. Sie vermissen die Ehefrau und Mutter sehr und leiden unter der Situation.

Notizen

Fallbeispiel 51
Patientin nach Darmperforation und geplanter Verlegung in Langzeitpflege

Fr. A. ist 89 Jahre alt und seit dem Tod ihres Mannes vor sieben Jahren alleinlebend. Sie kommt nach einer Darmperforation und anschlie ender Notoperation auf die Intensivstation. Zur Entlastung wurde eine Ileostomaanlage durchgefuhrt und eine Easyflow-Drainage bei der medianen Laparotomie eingelegt. Eine Ruckoperation des Ileostomas ist aus derzeitiger Sicht in sechs bis zwolf Monaten angedacht.

Fr. A. hatte schon einige Tage an Bauchschmerzen gelitten und wollte diese mit ihren Hausmitteln therapieren. Nachdem die Schmerzen unertraglich geworden waren, wurde sie von ihrer Tochter ins nachstgelegene Krankenhaus gebracht.

Bislang war Fr. A. zu Hause bis auf Kleinigkeiten selbststandig und lebte mit ihrem Sohn im gleichen Haus. Die Patientin wohnt im Erdgeschoss und wird von ihrer Tochter bei der Korperpflege (Rucken und Beine) unterstutzt. Zum Gehen verwendet sie einen Stock, weil sie sich damit sicherer fuhlt. Sie tragt Inkontinenzeinlagen, da sie seit Jahren an einer Dranginkontinenz leidet. Fr. A. liebt Su speisen und Braten, die ihr die Schwiegertochter oder die Tochter mittags vorbeibringen.

Seit mehreren Monaten bemerken ihre Kinder, dass sie Kleidungsstucke verkehrt anzieht, Gegenstande verlegt oder zeitlich desorientiert ist. Auffallig ist, dass sie in den letzten Wochen, wenn sie selbst kochte, verga , den Herd auszuschalten oder Wasser eine Stunde lang kochen lie . Auch der Brandmelder ist in den letzten Wochen ein paarmal aufgrund von Rauchentwicklung in der Kuche ausgelost worden und wurde vom Sohn wieder ausgeschaltet.

Beim derzeitigen Krankenhausaufenthalt benotigt die Patientin Unterstutzung bei der Korperpflege, wobei sie sich selbststandig im Bett bewegen kann. Auch freut sie sich darauf, taglich in einem Lehnstuhl mobilisiert zu werden. Ein Stehversuch ist positiv, doch wei die Patientin nicht mehr, wie sie ihre Beine zum Gehen

koordinieren muss. Auffallend ist, dass sie immer wieder angibt, bald aus diesem Hotel auszuchecken, und ihre Tasche packen mochte, um wieder nach Hause in ihre Stube zu kommen. Der Tremor, denn sie schon seit 10 Jahren an den Handen hat, hat sich im letzten Jahr deutlich verstarkt. Dadurch verschuttet sie oftmals Getranke und Suppen. Das Essen fallt ihr dadurch immer schwerer.

Im Zuge der Korperpflege erzahlt sie einer Pflegeperson plotzlich aus heiterem Himmel, dass sie die Kerzen schon ausgehen hat sehen, doch jetzt wird das Strahlen des Lichtscheins wieder starker. Bei jeglicher Beruhrung schreit sie zumeist aua und zittert am ganzen Korper.

Die Familie organisiert rund um Fr. A. ihren Alltag. Der Sohn wechselt sich mit seiner Schwester und seiner Ehefrau ab, damit sie nie allein im Haus ist. Auch auf den Enkel kann die Familie zahlen, der mit seiner Oma immer wieder zum Arzt oder Frisor fahrt. Doch die zunehmende Orientierungslosigkeit und der erhohte Pflegeaufwand machen den Familienmitgliedern Sorgen und sie mochten, dass Fr. A. nach dem Krankenhausaufenthalt in ein Pflegeheim kommt. Fr. A. wei vom Wunsch der Familie und ist damit nicht einverstanden. Sie au ert, nach Hause zu wollen.

Notizen

Fallbeispiel 52
Patient mit chronischer Erkrankung – Vorbereitung auf die Langzeitpflege

Hr. L. ist ein 78-jahriger Patient mit einer chronisch obstruktiven Lungenerkrankung (COPD). Er wird vom Pflegepersonal allgemein als murrisch, ungeduldig und leicht aggressiv erlebt. Die Pflegepersonen erklaren sich sein Verhalten damit, dass er frustriert und entmutigt ist. Eine ganzheitliche Pflege zu gewahrleisten ist schwierig; viele der Pflegenden beschweren sich, dass sie ihm nichts recht machen konnen.

Hr. L. benotigt aufgrund seiner COPD eine standige Sauerstofftherapie (2 l O_2) mittels Nasensonde. Weiters ist er urininkontinent. Aufgrund einer Stauungsdermatitis an seinen odematosen Unterschenkeln benotigt er mehrere unterschiedliche Salben und Cremen zur Hautpflege und Therapie. Obwohl er bereits seit Jahren sein Colostoma eigenstandig versorgt, verlangt er nun von den Pflegepersonen etwas damit zu machen! Trotz Unterstutzung verweigert er seine Mitarbeit an der Colostomapflege. Seinen hygienischen Bedurfnissen (Korperpflege) kommt er eigenstandig nicht nach.

Er ist unsicher auf den Beinen und nicht imstande, sich ohne Unterstutzung sicher fortzubewegen. Auf die Frage, wie er wohl eigenstandig leben wird, ist seine Antwort: Ich habe es bisher auch geschafft.

Seine Kinder au ern Besorgnis bezuglich seiner nachlassenden Gesundheit und daruber, wie er seine personliche Hygiene, seine gesundheitlichen Probleme und den Haushalt allein bewaltigen soll. Im Moment ist er in einem gro en Krankenhaus, ca. 80 km von seinem Wohnort am Land entfernt, untergebracht. Die Kinder leben alle in einem Umkreis von einer Fahrstunde zu dieser Stadt. Selbst wenn Hr. L. die Hilfe seiner Kinder annehmen wurde, ware es ein Problem fur sie, haufiger zu ihm nach Hause zu fahren. Im Moment kummern sie sich darum, dass er nach seinem Krankenhausaufenthalt in einem Pflegeheim untergebracht werden kann.

Auf die Bemuhungen, Hrn. L. dabei zu helfen, seine Ubersiedlung ins Pflegeheim zu akzeptieren, reagiert er mit Arger auf seine Kinder und die Pflegepersonen auf der Station. Die Einschatzung des Pflegebedarfs von Hrn. L. durch die Pflegenden fuhrt dazu, dass sich sein Arger und sein Widerstand verfestigen. Aufgrund seines Verhaltens will niemand mit ihm uber den Umzug ins Pflegeheim sprechen. Die Telefonate mit seinen Kindern sind genauso barsch wie seine Dialoge mit den Pflegepersonen.

Es wird allerdings beobachtet, dass er mit einem seiner Enkel freundlicher spricht. Auch zu einer Pflegeperson hat er ein besseres

Verhaltnis. Sie hat ihm dabei geholfen, ein Gesprach mit seiner Schwiegertochter uber die geplante Ubersiedlung und seine Situation zu verarbeiten. Die Pflegeperson stellte Fragen und ermutigte ihn, uber seine Situation zu sprechen. Plotzlich brach Hr. L. in Tranen aus und rief: Maria! Maria hat mich nicht angerufen. Wei sie denn, wo ich bin? Geht es ihr gut? Oh, wie ich meine Maria vermisse! Er erklarte unter Tranen, dass Maria eine gute Freundin ist, die in der Nahe seines Zuhauses lebt. Er bringt sie immer zum Arzt und erledigt ihre Einkaufe. Wer wird diese Sachen fur sie erledigen, wenn ich nicht mehr da bin?

Notizen

Fallbeispiel 53
Multimorbider Patient in einer Langzeitpflegeeinrichtung

Hr. M. ist ein 56-jahriger Mann, der seit einem Kleinhirninfarkt aufgrund einer rechstbetonten Tetraparese und Depressionen im Pflegeheim Sonnenschein lebt. Er hat nur seine Nichte und seinen Neffen, zur Nichte besteht ein sehr loser Kontakt, sie kommt ihn ab und zu besuchen.

Er wird in das Pflegeheim Waldesruh transferiert, da diese Einrichtung auf Bewohner*innen mit erhohtem Pflegeaufwand wie Hrn. M. spezialisiert ist. Der reduzierte Allgemeinzustand, ein positiver Test auf ESBL (Extended Spektrum Beta-Lactamase-Bildner) in Rachen und Stuhl, eine PEG-Sonde und eine Trachealkanule machten diese Verlegung notwendig. Weiters ist er mit einem suprapubischen Blasenkatheter versorgt. Aufgrund seines beeintrachtigten Allgemeinzustandes und der verminderten Muskelkraft ist Hr. K. immobil. Die Ernahrung erfolgt ausschlie lich uber die PEG-Sonde, da er jegliche Nahrungsaufnahme per os ablehnt. In den Dokumentationsunterlagen findet sich eine Freiheitsbeschrankung (Hindern am Verlassen des Bettes mittels Seitenteilen).

Hr. M. benotigt Unterstutzung bei nahezu allen Lebensaktivitaten. Die Einstichstellen der PEG-Sonde und des suprapubischen Blasenkatheters zeigen deutliche Infektionszeichen. Er kampft immer wieder mit starker Schleimproduktion im Bronchialsystem. Das uber das Tracheostoma ausgehustete Sekret zeigt eine gelblich-grunliche Verfarbung. Falls er abgesaugt werden mochte, teilt er dies durch Handzeichen mit, oder er lautet. Die Versorgung der Trachealkanule (inklusive Wechsel) fuhrt das Pflegepersonal durch, wobei die Tracheostomaoffnung bland verheilt und frei von Infektionszeichen ist. Kommunizieren kann Hr. M. uber eine Sprechkanule und die Korpersprache. Da er oral keine Nahrung und Flussigkeit zu sich nimmt, ist die Speichelproduktion deutlich vermindert und die Mundschleimhaut zeigt wei liche Belege, ebenso die Zunge.

Durch die positive Testung auf ESBL ist es notwendig, Hrn. M. zu isolieren. Der Hygienestandard sieht hier bei jedem Kontakt Schutzbekleidung fur das betreuende Personal und Besucher vor. Hr. M. ist in sich gekehrt und zuruckgezogen und lehnt neue bzw. fremde Personen ab. Er bringt dies sehr deutlich nonverbal zum Ausdruck. Auf Fragen der Bezugspflegeperson antwortet er meist mit Schulterzucken und einer Handbewegung, die zeigt, dass ihm alles egal ist. Ein Lacheln ist ihm kaum zu entlocken und er wird vom Gro teil des Teams als nicht kooperativ bezeichnet.

Vor dem Insult war Hr. M. als Verwalter in einem Schloss mit gro em Landgut tatig und lebte in einem eigenen Haus in der Nahe von Wien. Nach dem Insult und der Ubersiedelung in die Langzeitpflegeeinrichtung ubernahm sein Neffe die Sachwalterschaft. Der Neffe hat das Haus mittlerweile verkauft, um seine Spielschulden zu begleichen. Hr. M. besitzt nichts mehr und ist sehr enttauscht. Kurz nachdem er von diesem Umstand erfuhr, wurde die medizinische Diagnose Depression gestellt.

Notizen

Setting Mobile Pflege und Betreuung

Fallbeispiel 54
Klientin mit Hemiparese im häuslichen Setting

Die Klientin, Fr. S., ist 67 Jahre alt und seit mehreren Jahren verwitwet. Sie lebt in einer kleinen Wohnung in einem Mehrparteienhaus, in der sie mit ihrem Gatten lange Zeit gewohnt hat. Aus der Ehe gibt es einen Sohn, der jedoch sehr gro e psychische Probleme hat.

Seit einem Schlaganfall/Insult vor 4 Jahren hat sie eine rechtsbetonte Hemiparese. Diese Beeintrachtigung erschwert es ihr, sich in ihrer Wohnung fortzubewegen. Sie benutzt einen Rollator, mit dem sie aber von Anfang an nicht gut zurechtgekommen ist. Ins Badezimmer kommt sie deswegen nur mehr mit Unterstutzung. Die Tur ist sehr eng und behindert sie beim Eintritt.

Fr. S. hat auch sehr gro e finanzielle Probleme. Als ehemalige Reinigungskraft, die nur stundenweise ohne Fixanstellung gearbeitet hat, konnte sie sich nur ein wenig Geld dazuverdienen. Auch ihr Gatte hat immer wieder nur Gelegenheitsjobs gehabt. Er war gelernter Maurer, war aber bald nach ihrer Hochzeit vor 40 Jahren alkoholkrank geworden und konnte haufig nur fur kurze Zeit, meistens bevor er nach einem Entzug wieder ruckfallig geworden war, einer Arbeit nachgehen. Die Witwerpension ist deswegen sehr gering und Fr. S. wei oft von Tag zu Tag nicht, woher sie das Geld fur ihre Ausgaben nehmen soll.

Seitdem sie durch eine mobile Pflege- und Betreuungsorganisation unterstutzt wird, ist sie rezeptgebuhrenbefreit. Dies hat die DGKP organisiert, damit sie sich die vielen Medikamente, die die Hausarztin ihr verschreibt, leisten kann. Das erleichtert ihr Leben in finanzieller Hinsicht um einiges. Sie kann aber nicht verstehen,

warum sie so viele Tabletten benotigt, und weigert sich immer ofters, diese einzunehmen, weil sie sparen mochte. Den Einkauf erledigt die Heimhilfe, wobei Fr. S. immer wieder glaubt, dass die Heimhilfe mit ihrem Geld nicht sparsam genug umgeht. Sie achtet sehr darauf, dass sie moglichst billige Nahrungsmittel einkaufen lasst. Um eine ausgewogene Ernahrung kummert sie sich dabei nicht.

Sie hat eine leichte Stuhl- und Harninkontinenz entwickelt und tragt deswegen Einlagen, die sie zwar wechselt, aber sehr sparsam damit umgeht, wie sie sagt. Die Nachbarin besorgt ihr diese billigen Einlagen aus dem Diskontmarkt.

Fr. S. benotigt Unterstutzung bei der Korperpflege und wunscht sich so sehr, dass sie wieder selbststandiger sein konnte, denn sie will von niemandem abhangig sein und niemandem zur Last fallen. Dieses Gefuhl beeinflusst ihr Leben stark.

Ihr Sohn macht sich gro e Sorgen und versucht, sie zu unterstutzen. Immer wieder muss er sich aber aufgrund von psychischen Problemen in stationare Therapie begeben und kann seiner erlernten Arbeit in der Tischlerei nicht nachgehen. Es ist ihm dann auch nicht moglich, sich um seine Mutter zu kummern. Da auch er finanzielle Sorgen hat, ist ihm eine Unterstutzung seiner Mutter in diesen Belangen kaum moglich. Fr. S. macht sich auf der anderen Seite gro e Sorgen um den Sohn und hat ein schlechtes Gewissen, weil sie ihn nicht unterstutzen kann.

Notizen

Fallbeispiel 55
Klient mit Dialyse

Hr. L. lebt mit seiner Gattin in einem Hochhaus im dritten Stock. Beide hatten nie Kinder und lebten immer schon sehr zuruckgezogen. Hr. L. hat bis zu seiner Pensionierung am Bau gearbeitet. Seither geht er auch keinen Hobbys mehr nach, er fuhlt sich einfach nicht wohl, wie er sagt.

Hr. L. verspurt bereits seit mehreren Wochen einen Juckreiz (Pruritus). Er leidet zusatzlich unter Oligurie, Dyspnoe, Polydipsie und odematosen Beinen. Seine Gattin, die bei sich selbst immer wieder Blutdruckkontrollen macht, stellt bei ihm auch einen erhohten Blutdruck fest.

Fr. L. ist sehr besorgt uber den Gesundheitszustand ihres Mannes und bringt ihn schlie lich dazu, ins Krankenhaus zu fahren. Dort wird festgestellt, dass Hr. L. an einer fortgeschrittenen Niereninsuffizienz leidet. Diese Niereninsuffizienz kann nur mehr mittels Dialyse behandelt werden. Laut Gattin wollte ihr Mann in seinem Leben nie ins Krankenhaus gehen. Das ist auch der Grund, warum die Niereninsuffizienz so lange unerkannt blieb. Hr. L. will primar nicht mit der Dialyse beginnen, jedoch wird sein Befinden zusehends unertraglicher. Aus diesem Grund stimmt er dem Beginn der Dialysebehandlung schlie lich doch zu. Er betont aber, dass er keine zusatzlichen Untersuchungen machen lassen will. Die Dialysebehandlung wird gestartet und Hr. L. dreimal wochentlich dialysiert.

Der Bluthochdruck von Hrn. L. muss medikamentos eingestellt werden. Er gibt an, dass er bisher keine Medikamente genommen hat.

Zusatzlich zu all diesen therapeutischen Ma nahmen wird mehrmals eine Ernahrungsberatung durchgefuhrt. Hr. L. au ert vehement, dass er seine Ernahrung nicht umstellen wird. Alle Versuche, ihn erneut daruber zu informieren, lehnt er ab. Manchmal wird er dabei ungehalten und seine Stimme klingt aggressiv. Er berichtet auch, dass er keine Nacht mehr durchschlafen kann.

Bei der heutigen Dialysesitzung bricht er in Tranen aus und meint, dass es zu Hause ohne Unterstutzung nicht mehr geht. Seine Frau sei am Ende ihrer Krafte. Sein gro ter Wunsch ware es, sterben zu durfen. Er will fur seine Frau keine Last mehr sein.

Standig au ert er, dass er gro e Angste hinsichtlich des weiteren Prozederes hatte. Er wei nicht mehr weiter, benotigt nun einen Rollator, um in der Wohnung mobil sein zu konnen, hat damit aber gro e Schwierigkeiten, sich sicher fortzubewegen. Immer ofter

verweigert er Nahrung und Getranke. Ein Gesprach mit seiner Gattin ergibt, dass auch sie verzweifelt ist, da er nach wie vor keinerlei Krankheitseinsicht zeigt.

Notizen

Fallbeispiel 56
Patient nach Oberschenkelhalsfraktur in Heimversorgung

Hr. M. ist 79 Jahre alt. Er ist 174 cm gro und 73 kg schwer. Gemeinsam mit seiner Gattin lebt er in einem gro en Einfamilienhaus mit Garten am Stadtrand. Die wichtigsten Bezugspersonen fur die beiden sind ihre drei Kinder sowie die Enkelkinder. Zwei dieser Kinder wohnen weiter entfernt, trotzdem kommen sie regelma ig zu Besuch. Ihre Kinder sowie ihr altestes Enkelkind sind stets bemuht, Einkaufe, Behordenwege oder Arztbesuche zusammen mit Hrn. oder Fr. M. wahrzunehmen. Auch deren Nachbar*innen bieten regelma ig Unterstutzung an.

Hr. M. leidet seit mehreren Jahren an Morbus Parkinson und vor kurzem wurde eine beginnende Alzheimerdemenz (Symptome: situative und zeitliche Desorientierung) diagnostiziert. Weitere Nebendiagnosen sind ein medikamentos eingestellter DM Typ 2 und Osteoporose.

Vor Kurzem wurde Hr. M. stationar im Krankenhaus behandelt. Er war gesturzt und erlitt dabei eine Oberschenkelhalsfraktur links. Die Fraktur wurde operativ versorgt und eine Huft-TEP implantiert. Aufgrund der Corona-Besuchsregeln konnte Hr. M. nicht sehr oft Besuch erhalten und war wahrend des gesamten Krankenhausaufenthalts sehr weinerlich und traurig. Diese Gefuhlssituation wirkte sich auch auf seine Mobilisierung aus. Obwohl er bei den Gehubungen und Mobilisationsversuchen noch sehr unsicher war, musste er aufgrund der dringend benotigten

Betten fur akute Falle fruhzeitig aus dem Krankenhaus entlassen werden.

Als er mit der Rettung zu Hause eintrifft, empfangt ihn seine Gattin. Sie wirkt auf die Rettungssanitater*innen sehr unruhig und fahrig. Auf Nachfrage, wie es ihr geht, betont sie immer wieder, dass sie alles schaffen wird, denn sie wolle keine fremden Menschen im Haus. Sie hat sich auch vor dem Sturz um alles gekummert, also wird sie es jetzt ebenso schaffen. Ihre Kinder sind voller Sorge und befurchten, dass Fr. M. die gesamte Situation uberfordern konnte.

Hr. M. benotigt noch sehr viel Unterstutzung. An- und Auskleiden ist fur ihn sehr beschwerlich und ohne Hilfe nicht moglich. Auch die Korperpflege schafft er nicht selbst und seine Frau muss hier helfend einspringen.

Es hat den Anschein, als hatte er noch starke Schmerzen, obwohl er bei Nachfrage dies immer verneint. Vom Krankenhaus hat er keine Schmerzmittel mehr verordnet bekommen.

Er besteht auch darauf, sein Essen mundgerecht vorbereitet zu bekommen, da er meint, er schafft es nicht selbst, die Speisen zu zerkleinern.

Hr. M. benotigt Tag und Nacht Inkontinenzeinlagen, denn er hat Muhe, mit der Gehhilfe das WC rechtzeitig zu erreichen. Im Krankenhaus war er es gewohnt, nachts eine Harnflasche zu verwenden. Tagsuber trug er dort auch eine geschlossene Inkontinenzversorgung.

In der Nacht kann er nicht durchschlafen, das war schon vor dem Krankenhausaufenthalt so. Wenn er wach wird, weckt er seine Gattin, weil er mit ihr sprechen will. Diese hat dann Schwierigkeiten, ihn zu beruhigen und selbst wieder einzuschlafen. Sie ist tagsuber immer sehr mude.

Notizen

Fallbeispiel 57
Klientin mit Herzinsuffizienz und Ulcus cruris venosum

Fr. J. wohnt in einem Penthouse mitten in der Stadt. Sie hatte nie einen Mann oder Kinder. Sie lebt dort nur mit ihrem Haustier, Alice, einer Berner Sennenhundin. Mit ihr ging sie bis zum Sommer 2020 zweimal taglich spazieren.

Sie war immer freiberuflich als Kunstlerin tatig und hat Geschirr entworfen und bemalt. Diesen Beruf, der fur sie eine Berufung war, hat sie sehr gemocht.

Fr. J. ist seit Jahren Kundin einer mobilen Pflegeorganisation. Bis zum Sommer 2020 hatte sie sich zur Unterstutzung einmal pro Woche eine Heimhilfe organisiert, welche die Wohnung putzte und sich ein wenig mit ihr unterhielt. Sie au erte immer wieder, dass sie sich das mit 78 Jahren auch verdient habe und nicht immer alles selbst machen musse.

Fr. J. leidet seit Jahren unter einer chronisch venosen Insuffizienz. Bis zum Sommer 2020 hatte sie bis auf Varizen und Odeme keine Probleme damit. Die Hinweise seitens der Hausarztin, dass sie sich ihre Venen dehnen lassen sollte, damit es zukunftig zu keinen Problemen kommt, hat sie immer ignoriert. Sie sagte zur Heimhilfe, dass sie das nicht brauchen wurde. Fr. J. ist eine starke Raucherin und raucht ca. 20 Zigaretten am Tag.

Im Fruhsommer 2020 war ihr das erste Mal aufgefallen, dass ihre Beine immer ofter geschwollen waren und die Haut sich im Vorderfu bereich dunkel verfarbte. Aber sie versuchte, es zu ignorieren. Sie erzahlte es jedoch einmal der Heimhilfe, die die Information an eine diplomierte Pflegeperson weiterleitete.

Diese fuhrte mit Fr. J. ein Gesprach und gab ihr den Rat, zur Hausarztin zu gehen, um mit ihr alles abzuklaren. Beim Besuch bei der Hausarztin verschrieb diese ihr eine Kompressionstherapie. Fr. J. fuhlte sich bei dieser Therapie jedoch unwohl und sagte, dass sie die Kompression nicht vertrug. Sie wollte auch keinerlei zusatzliche Betreuung annehmen.

Im Herbst 2020 entwickelten sich am Unterschenkel kleine Wunden, die nicht heilten. Fr. J. benotigte einen taglichen Verbandswechsel. Die Wunden wurden immer gro er und verschmolzen zu einer gro en Wunde, die sich infizierte. Die Wunde breitete sich daraufhin auf den gesamten Unterschenkel aus und wurde immer gro er. Der Wundrand war gerotet und geschwollen. Die Wunde sonderte eine gro e Menge gelblich-grunes Exsudat ab und roch su lich.

Die taglichen Verbandswechsel wurden zur Qual fur Fr. J. Trotz der Versorgung mit Xylocain-Gel vor dem Losen des Verbands und der Einnahme von Hydal 4 mg eine Stunde zuvor gibt sie jedes Mal unertraglich brennende Schmerzen an. Die Dehnung der Venen lehnt sie nach wie vor ab.

Ihr Gangbild wirkt mittlerweile immer unsicherer. Sie geht gebuckt und kann sich in der Wohnung nur fortbewegen, wenn sie sich abstutzt. Die Teppiche in der Wohnung will sie nicht entfernen, da diese nach ihrer Aussage dazugehoren und die Wohnung ansonsten leer wirkt. Ihr Zuhause ist in vielen Bereichen nicht barrierefrei und sie muss zum Duschen in eine Badewanne steigen. Sie fuhrt ihre Korperpflege laut eigenen Angaben selbst durch und lehnt jede Hilfe von au en ab. Sie wirkt zunehmend ungepflegt, hat fettige Haare und einen unangenehmen Korpergeruch. Die Wohnung kann sie aufgrund der Schmerzen im Bein nicht mehr verlassen. Sie muss nun immer ihre Nachbarin bitten, dass sie mit ihrem Hund spazieren geht und die Einkaufe fur sie erledigt.

Sie kocht noch selbst und bekommt weiterhin Unterstutzung durch die Heimhilfe beim Putzen der Wohnung. Vor drei Tagen ist jedoch ihre Hundin erkrankt. Sie hat sich ubergeben und Fr. J. ist vollig verzweifelt. Sie sagt, dass dies im Moment ihre gro te Sorge ist und sie nicht wei , was sie machen soll. Wahrend des Gesprachs bricht sie in Tranen aus und sagt: Wenn ich Alice nicht mehr habe, was bleibt mir dann? Sie lasst sich von der Pflegekraft kaum mehr beruhigen.

Notizen

Fallbeispiel 58
Älterer Herr mit einer Amputation

Hr. S. ist ein Pensionist und lebt mit seiner Gattin am Rande einer gro eren Stadt. Vor seiner Pensionierung arbeitete er als Bauarbeiter in einem gro en Konzern. Er arbeitete sehr gerne, musste diese Tatigkeit aber aufgeben, da er an Diabetes mellitus Typ 2 erkrankte. Die Krankheit war lange Zeit unbemerkt geblieben und nach der Diagnose war es ihm nicht leichtgefallen, sich an das Therapieschema zu halten. Seine Werte waren sehr schlecht und er musste die vorerst orale medikamentose Therapie auf Insulintherapie umstellen.

Nach mehreren Hausarztbesuchen, in denen Hr. S. ein ausfuhrliches Informationsgesprach in Bezug auf seine Erkrankung sowie eine Einzelschulung bezuglich des Spritzens von Insulin bekommen hatte, fuhrte er diese Injektionen stets gewissenhaft und selbststandig zu Hause durch.

Vor ein paar Wochen hat sich jedoch ein Ulcus Cruris am rechten Unterschenkel gebildet. Seine Frau, die die Wundversorgung anfangs selber durchfuhrte, war mit der Betreuung dieser Wunde bald uberfordert. Hr. S. kontaktierte deswegen die Wundambulanz im Krankenhaus. Er kam in Begleitung seiner Gattin und sa im Rollstuhl, da er sehr gro e Schmerzen hatte. Ein eigenstandiges Gehen und sogar Stehen war fur ihn fast unmoglich geworden. Der Ulcus Cruris wies eine stark gelbliche Fibrinschicht auf, die vom zustandigen Stationsarzt abgetragen und mit Madentherapie behandelt wurde. Die Wunde war jedoch bereits zu tief und jegliche Therapie war erfolglos. Aus diesem Grunde wurde Hr. S. stationar aufgenommen und es wurde bei der arztlichen Visite das Thema Amputation angesprochen. Hr. S. hatte fast damit gerechnet und stimmte schweren Herzens zu.

In der Zeit vor der OP verwandelte sich der sonst so extrovertierte und mitteilungsbedurftige Mann in einen verschlossenen und wortkargen Menschen. Er vernachlassigte seine Korperpflege, er

wollte keine Mahlzeiten mehr zu sich nehmen und wollte auch nicht, dass seine Frau ihn besuchte.

Nach mehreren Versuchen, mit ihm ins Gesprach zu kommen, au erte er, dass er nicht wisse, wie er den Alltag nach der Amputation schaffen solle. Er mochte nicht von anderen abhangig sein und die ganze Arbeit im Haus seiner Frau aufzwingen. Er sei schlie lich der Mann im Haus und seine Frau habe nicht die Aufgabe, sich auch noch um ihn zu kummern. Au erdem meinte er, er wisse, dass seine Freund*innen ihn bemitleiden.

Nach der Operation, die gut verlaufen ist, muss Hr. S. bis zur vollstandigen Abheilung des Stumpfes aufgrund von Bettennot nach Hause entlassen werden. Etwaige Informationsgesprache mit Arzt*innen und dem Pflegepersonal konnen ihm bis zur Entlassung keine Sicherheit vermitteln. Auch eine Aufnahme in einer Rehabilitationseinrichtung ist noch nicht in Sicht. Als die Rettung mit Hrn. S. zu Hause ankommt, ist seine Gattin vollig verzweifelt und au ert, dass sie sich hilflos und uberfordert fuhlt. Sie mochte ihrem Gatten beistehen und ihn unterstutzen. Aber da er ihre Besuche im Krankenhaus ablehnte, wei sie sehr wenig uber sein Befinden und was sie tun kann.

Notizen

Fallbeispiel 59
Unzureichende extramurale Versorgung eines Klienten

Hr. G., 65 Jahre alt, lebt seit dem Tod seiner Gattin allein in einer Wohnung in einem Mehrfamilienhaus, in dem auch sein Bruder wohnt. Bis vor funf Jahren war Hr. G. selbststandig und ging seiner Arbeit als Einzelhandelskaufmann nach. Vor drei Jahren verstarb seine Ehefrau nach mehreren Wespenstichen an einer allergischen Reaktion. Sein Bruder ist noch berufstatig, deshalb ofter unterwegs und seit dem Tod der Gattin gehen sich die beiden eher aus dem Weg. Durch den langjahrigen insulinpflichtigen Diabetes mellitus Typ

2 ist Hr. G. seit einem Jahr Dialysepatient und wird dreimal in der Woche von der Rettung auf die nachstgelegene Dialysestation gebracht.

Seit dem Tod seiner Frau konsumiert Hr. G. vermehrt Alkohol und lebt in chaotischen Zustanden. In seiner ganzen Wohneinheit sind Reste von Essen, alte Zeitungen, Zigarettenstummel, Alkoholflaschen und vieles mehr verteilt. Er verbringt seit dem Tod seiner Ehegattin die meiste Zeit auf der Wohnzimmercouch, auf der er auch schlaft. Die Couch ist bereits extrem verschmutzt. Er pflegt sich selbst kaum noch, vernachlassigt den Haushalt und auch alle anderen Lebensaktivitaten. Er isst kaum, trinkt aber einige Flaschen Alkohol (Bier und Wein) am Tag, raucht bis zu 40 Zigaretten und nimmt die verordneten Medikamente unregelma ig.

Das Haus hat er seit dem Tod der Gattin aus Eigeninitiative nicht mehr verlassen, nur die Dialysebesuche nimmt er wahr. Hier wird der sich verschlechternde Zustand von Hrn. G. beobachtet und man empfiehlt ihm eine extramurale Versorgung. Er willigt ein und lasst die Insulingaben, BZ-Messungen und Tabletteneinnahme eine Zeit lang von der medizinischen Hauskrankenpflege managen. Au erdem kleidet sich Hr. G. regelma ig nach der Unterstutzung bei der Korperpflege auch frisch an. Nachdem er uber ein paar Monate taglich von der HKP unterstutzt wird und die Abrechnung monatlich eine betrachtliche Summe verschlingt, bittet er darum, nicht taglich, sondern nur mehr zweimal wochentlich betreut zu werden. Er gibt an, dass er die Insulingaben, BZ-Messungen und Tabletteneinnahmen auch selbst schaffe. Daraufhin verschlechtert sich aber der korperliche Zustand von Hrn. G. zunehmend. Bei den Besuchen durch die HKP lehnt er die Korperpflege ab, er will sein Insulin nicht mehr und nimmt die Tabletten irgendwie ein. Er erwahnt ofter, dass er nur mehr zu seiner Frau wolle und sterben mochte. Die Sanitater*innen finden ihn eines Morgens, als sie ihn zur Dialyse abholen wollten, regungslos auf dem Boden. Er hatte nach der Verabreichung des Insulins keine Mahlzeiten eingenommen und zeigt eine lebensbedrohliche Hypoglykamie. Der Notarzt wird alarmiert und Hr. G. in die Klinik eingeliefert. Dort kann sein Zustand stabilisiert werden.

Wahrend des stationaren Aufenthaltes werden vonseiten des Entlassungsmanagements mit der Casemanagerin der HKP, der Familie und Hrn. G. Gesprache gefuhrt, wie seine Situation daheim verbessert werden konnte. Weder die HKP noch der Bruder finden einen geeigneten Zugang zu dem Klienten. Er ist der Meinung, dass alles in Ordnung ware und er keine weitere Unterstutzung brauchte. Weitere Verwandte oder Freund*innen konnen nicht eruiert werden. Es geht daher auch eine Meldung an das zustandige Sozialamt.

Notizen

Fallbeispiel 60
Klient mit zunehmendem Pflegeaufwand

Hr. S. ist 83 Jahre alt und seit einer Ruckenmarklasion vor 13 Jahren auf den Rollstuhl angewiesen. Mit seiner Frau ist er seit 62 Jahren verheiratet und sie bewohnen eine geraumige Wohnung im Stadtzentrum. Er war fruher in einer gro en Firma in einer Fuhrungsposition tatig und seine Frau kummerte sich zu Hause um die gemeinsamen Kinder. Beide Kinder wohnen weit entfernt und besuchen ihre Eltern meist nur ein- bis zweimal im Jahr. Vor funf Jahren wurde zudem bei Hrn. S. ein Glaukom diagnostiziert. Seine Sehfahigkeit nahm schnell ab und mittlerweile kann er nur Umrisse von Menschen und Gegenstanden erkennen. Nach eigenen Aussagen kommt er allerdings gut mit seiner Erkrankung zurecht. Seine Lieblingsbeschaftigung ist es, Radio und klassische Musik zu horen, und er unterhalt sich gerne mit Bekannten und Verwandten, die ihn nahezu taglich besuchen.

Im Herbst vergangenen Jahres wurde bei Hrn. S. ein Dekubitus Kategorie 3 im Krankenhaus diagnostiziert, der durch das tagliche lange Sitzen im Rollstuhl entstanden ist.

Seine Familie organisierte daraufhin eine medizinische Hauskrankenpflege, die taglich die Versorgung des Dekubitus ubernimmt. Au erdem hat der Sohn aus der Ferne ein Pflegebett mit

einer speziellen Wechseldruckmatratze organisiert. Damit er weiterhin am Leben teilhaben konnte, wurde das Pflegebett im Wohnzimmer aufgestellt. Die Idee der Familie war, dass sich Hr. S. auch tagsuber zwischendurch im Bett ausruhen und den Dekubitus entlasten konnte. Dieses Bett war Hrn. S. unangenehm und er wollte es nicht benutzen, schon gar nicht wenn Besuch kam. Er hatte peinlich genau eine Pro- und Kontra-Liste fur das Pflegebett angefertigt und verbrachte seine Tage und Nachte lieber auf der Couch im Wohnzimmer. Dadurch kam es zu weiteren manifesten Rotungen an seinem Korper. Jegliche Mobilisationsversuche durch den extramuralen Dienst lehnte er ab. Von der HKP wurde er informiert, dass die Versorgung durch den Pflegedienst unter diesen Umstanden nicht mehr durchfuhrbar ist. Aufgrund dessen entschied er sich schlie lich doch, das neue Bett zu benutzen.

Beim Transfer von der Couch in das Spezialbett fallt auf, dass Hr. S. eine geringe Korperspannung hat. Es fallt ihm auch schwer, den Oberkorper aufrecht zu halten. Von der DGKP darauf angesprochen, tut er dies ab und gibt an, jeden Tag mit seiner Frau die Mahlzeiten bei Tisch einzunehmen. Seine Frau senkt den Blick und bestatigt seine Aussage. Erst nach einigen Wochen kommt die Gattin auf die diensthabende DGKP zu und sagt ihr, dass er schon einige Monate nicht mehr mit ihr gemeinsam beim Tisch zu Mittag gegessen habe. Daraufhin wird Hr. S. wutend und schickt seine Frau aus dem Raum.

Hr. S. leidet, seit er nicht mehr taglich den Rollstuhl benutzt, an Stuhl- und Harninkontinenz. Seine Beinmuskulatur zeigt einen deutlichen Schwund. Er kann oft nachts nicht mehr schlafen, da er unter neuropathischen Schmerzen in den Beinen leidet.

Bei der taglichen Wundversorgung fragt er immer nach, ob seine Wunde schon verheilt sei und wann er wieder kontinent sein wird. Er glaubt, die Inkontinenz hange mit dem Dekubitus zusammen.

Seine Ehefrau hat zunehmend Schwierigkeiten, die Korperpflege und Inkontinenzversorgung bei ihrem Gatten allein durchzufuhren, da ihre Arthrosen in den Handen und Schultern zu zunehmenden Schmerzen und Bewegungseinschrankungen fuhren. Sie hat schon kleine Stoffflicken zur zusatzlichen Inkontinenzversorgung

geschnitten, da ihr der mehrfache Wechsel der Inkontinenzversorgung zunehmend schwerfallt. Trotz der Einlage ist das Leintuch taglich nass und wird von der HKP gewechselt. Sie bieten ihnen auch einen zusatzlichen abendlichen Besuch an, um Fr. S. zu entlasten, doch das lehnt Hr. S. wutend ab. Er lie e nicht zweimal taglich diese Tortur uber sich ergehen, da seine Beine bei jeder Bewegung schmerzten und au erdem wolle er wieder auf die Couch, da hatte er keine Schmerzen gehabt.

Beim letzten Besuch der HKP konnte die DGKP Hr. S. davon uberzeugen, ihn in den Rollstuhl zu mobilisieren. Anschlie end sa das Ehepaar gemeinsam in der Kuche, redete uber die neuesten Nachrichten und lachte gemeinsam. Ein weiteres Angebot von der DGKP nach einem zusatzlichen Besuch lehnte er wiederholt ab.

Notizen

Fallbeispiel 61
Einschneidende Lebensveränderung eines Klienten durch eine schwerwiegende Erkrankung

Hr. M. ist 55 Jahre alt und erhalt seit zwei Jahren Unterstutzung durch den mobilen Pflegedienst. Der Klient war vor der Diagnosestellung ein lebenslustiger, aktiver und hochmotivierter Mann, der immer frohen Mutes durch das Leben ging. Dies anderte sich schlagartig, als plotzlich die Diagnose transverse Myelitis TH 6-9 unklarer Genese festgestellt wurde. Aufgrund des daraus resultierenden inkompletten Querschnitts sind einige korperliche Funktionen beeintrachtigt, sodass eine Anlage eines suprapubischen Blasenverweilkatheters und eine Stoma-Anlage unausweichlich waren. Im Laufe der Diagnosestellung bemerkten die Arzt*innen, dass auch seine Blutzuckerwerte nicht im Normbereich lagen und stellten zusatzlich die Diagnose Diabetes mellitus Typ 2. Durch die Bewegungseinschrankungen und die psychische Belastungssituation bewegte sich Hr. M. meist gar nicht mehr und

lehnte jegliche Unterstutzung ab. Die Pflegepersonen und die Familie sahen ihn zumeist liegend im Bett oder sitzend im Rollstuhl. Im Umgang mit seiner Ehefrau war er schroff, wie auch zu den Pflegepersonen, und es kamen bosartige und aggressive Au erungen gegenuber allen Personen, die mit ihm zu tun hatten. Sehr oft stellte er die Frage Warum gerade ich?. Seine Verzweiflung wurde von Tag zu Tag gro er. Die Pflegegeldeinstufung ergab die Stufe 5, was fur ihn ein einschneidendes Erlebnis war. Er au erte wiederholt, sich nun nicht mehr als Mann, sondern als Wrack zu fuhlen, dem alles Wichtige genommen wurde. Er wolle lieber sterben, als diese Tragodie langer erleben zu mussen. Erschwerend kam hinzu, dass das Haus, in dem er mit seiner Familie wohnte, nicht barrierefrei und nicht an seinen Pflegebedarf angepasst war. Das schrankte seine Selbststandigkeit zusatzlich massiv ein. Trotzdem er seine Hande uneingeschrankt einsetzen konnte, kam er im Rollstuhl nicht allein vom Wohnzimmer in das Schlafzimmer oder ins Freie. Auch die Tatsache, dass der Klient eine permanente Harnableitung und Stoma-Anlage hatte, machte ihm sehr zu schaffen. Er drehte bei der Versorgung der Ausscheidungen immer den Kopf zur Seite, schloss die Augen und au erte, sich auch vor seiner Frau zu schamen. Er fuhle sich wie ein kleines Kind, wenn er von ihr versorgt wird.

Hr. M. wurde zunehmend trauriger und in sich gekehrter, teilweise verbal und korperlich aggressiv gegenuber seiner Ehefrau und wies jeglichen Zuspruch seiner Familie zuruck.

Fr. M. war sehr verzweifelt und nahm selbst Kontakt mit einer Psychologin auf, um sich ihren Schmerz von der Seele reden zu konnen.

Notizen

Fallbeispiel 62
Patient mit multifaktoriellen Gesundheitsproblemen

Hr. G. ist ein 52-jahriger Mann aus Tirol mit mehreren gesundheitlichen Problemen.
Vor 20 Jahren wurde bei ihm Diabetes diagnostiziert. Vor 5 Jahren erlitt er einen Myokardinfarkt (MCI), der mit einem vierfachen Bypass versorgt wurde. Kurz darauf erlitt er einen Apoplex (CVA), der eine Hemiparese verursachte. Er erhalt zurzeit eine tagliche Wundversorgung seines gro en Unterschenkelgeschwures durch die mobile Pflege und Betreuung. Durch dieses Ulcus Cruris ist seine Mobilitat einschrankt. Er ist au erdem blind auf einem Auge und fast blind auf dem anderen.

Vor dem Beginn seiner physischen Eingeschranktheit arbeitete Hr. G. als Sozialarbeiter in Innsbruck, war beruflich erfolgreich und trug gro e Verantwortung. Er sah sich selbst als eine wichtige Person in der Welt, die respektiert wurde und angesehen war. Nach seinem ersten Myokardinfarkt und dem darauffolgenden Schlaganfall konnte Hr. G. nicht mehr arbeiten und verlor fast sein Zuhause und sein Auto. Seine Krankheit schritt fort und als die mobile Pflege die Versorgung ubernahm, war er an seine Wohnung gebunden, schwach und unfahig, selbststandig die Tatigkeiten des taglichen Lebens auszufuhren. Er ist komplett von seiner Ehefrau, die ebenfalls gesundheitliche Probleme hat, und seinem 18-jahrigen Sohn (dieser lebt noch daheim und hat die Schule abgebrochen, um seine Eltern zu unterstutzen) abhangig. Hr. G. denkt von sich selbst, er wurde die Krankheit zielstrebig und mit Humor nehmen. Aus Sicht der betreuenden Pflegepersonen gelingt ihm dies nicht wirklich. Er beklagt den Verlust an physischen Fahigkeiten und die daraus resultierende Abhangigkeit von anderen. Jeden Tag finde ich etwas Neues, dass ich nicht tun kann. Ich hasse es, von allen abhangig zu sein, ich kann nicht einmal eine Flasche Wasser offnen oder eine Nummer im Telefon eingeben, sagt er zur betreuenden Pflegeperson. Er erinnert sich an die Vergangenheit, als er Laufer war und Marathons laufen konnte und verspurt tiefe Traurigkeit, als er sein atrophisches Bein betrachtet. Er spricht von einer Traurigkeit, die nie weggeht. Trotz seiner gravierenden Einschrankungen versucht er jedoch an den meisten Tagen, optimistisch, humorvoll und an der Welt interessiert zu bleiben. Manchmal versucht er, kleine Dinge zu bewaltigen, wie das

Zahneputzen und Haarekammen. Er spricht oft davon, dass er sich wunschen wurde, mehr tun zu konnen und er nimmt Vorschlage gerne an, die ihm dabei helfen, dieses Ziel zu erreichen.

Notizen

Fallbeispiel 63
Patient nach Apoplex

Hr. R., 54 Jahre, erlitt vor vier Wochen einen cerebralen Insult. Ein aktuelles CT des Schadels zeigt erneut ein kleines thrombotisches Geschehen in der rechten Arteria cerebri media. Da es danach zu keinen weiteren Ausfallen bzw. Problemen kommt, kann Hr. R. neurorehabilitativ weiterversorgt werden. 3 Wochen lang befindet sich Hr. R. auf der Neuroreha-Station. Das Training im Bereich der Selbstpflege, die physiotherapeutische Behandlung und die Logotherapie sollen auch ambulant weitergefuhrt werden. Beim Aufnahmegesprach mit der extramuralen Pflege zeigt Hr. R. eine deutlich ausgepragte Hemiparese rechts an der oberen und unteren Extremitat. Hr. R. ist Rechtshander und kann mit einem Stock unter Anleitung gehen. Er setzt sich selbststandig auf und den Transfer vom Bett in den Rollstuhl fuhrt er unter Anleitung sicher durch. Hr. R. kann selbststandig Essen zu sich nehmen, wenn ihm dieses vorbereitet und geschnitten wird.

Die Reha-Einrichtung berichtet, dass Hr. R. Schwierigkeiten hat, seine physischen Defizite zu erkennen und zu akzeptieren. Er lehnt haufig die Zusammenarbeit mit der Physiotherapie ab und befolgt auch deren Anweisungen nicht. Zu Beginn der Reha ist eine Einzelbeobachtung von Hrn. R. erforderlich, um das Sturzrisiko zu minimieren. Er versucht mehrmals, die Reha-Einrichtung alleine zu verlassen, mit der Begrundung, sich Sorgen um seine Kinder zu machen. Es wird ebenso berichtet, dass Hr. R. zornig und wutend (auch verbal ausfallig) gegenuber seinem alteren Bruder wurde, der gemeinsam mit seiner Schwester auf die noch nicht erwachsenen Kinder aufpasst bzw. fur diese sorgt.

Hr. R. leidet aktuell an einer motorischen Aphasie, was seine Kommunikation einschrankt. Seine Sprache ist sehr langsam und abgehackt, aber er kann Wunsche mitteilen und seinen Arger au ern. Er hadert nach eigenen Angaben mit seinem Schicksal, besonders, weil er moglicherweise seinen aktuellen Beruf nicht mehr ausuben kann. Hr. R. ist Eigentumer und Manager eines Reitstalls. Auch die Rolle als sorgender Vater fur seine Kinder sieht er in Gefahr. Derzeit ist es ihm nicht moglich, mit einem Auto zu fahren und ohne Stock zu gehen. Hr. R. ist seit 6 Monaten von seiner Frau (nach 20-jahriger Ehe) geschieden und hat das Sorgerecht fur seine Kinder. Er soll nun nach Hause entlassen werden.

DATEN aus der ANAMNESE der extramuralen Pflege:

Hr. R. leidet unter einer Hypertonie und nimmt zurzeit seine Medikamente nicht. Er hat bereits seit vielen Jahren ca. 15 20 kg Ubergewicht, seine Ernahrung besteht aus fetten und cholesterinreichen Nahrungsmitteln (vorwiegend Fleisch). Er raucht seit 30 Jahren ca. 2 Packungen Zigaretten pro Tag, nimmt an keinen Aktivitaten zur Bewegungsforderung teil bzw. betreibt keinen Sport. Als Eigentumer des Reitstalls war er aber immer korperlich aktiv, da er bei der Pflege seiner 36 Pferde mithalf. Ein Alkoholabusus ist bekannt, Hr. R. trank 15 Jahre lang keinen Alkohol. In den letzten 6 Monaten hat er aufgrund des Sorgerechtsstreits wieder zu trinken begonnen. Die 19-jahrige Tochter erzahlt der Pflegeperson, dass ihr Vater ihr geschworen hatte, vorsichtig mit dem Trinken umzugehen und er versicherte ihr, dass er das Trinken unter Kontrolle hatte. Sie ersuchte die Pflegeperson, das Jugendamt nicht zu informieren. Die drei Kinder (19, 16 und 12 Jahre) leben beim Vater in einer landlichen Gegend, in der es keine offentlichen Verkehrsmittel und Transportmoglichkeiten gibt.

Wahrend der Reha kummern sich der altere Bruder und die Schwester von Hrn. R. um die Kinder. Sie sind zu ihnen ins Haus gezogen. Die Pflegekarenz der Geschwister von Hrn. R. lauft in Kurze aus. Hr. R.s Ex-Frau zeigt kein Interesse, die Obsorge fur die Kinder zu ubernehmen. Hr. R. ist mit physischer und finanzieller Abhangigkeit konfrontiert. Unterstutzung erhalt er von seinen

Geschwistern und von einigen Eigentumer*innen der Pferde, die im Reitstall eingestellt sind. Er ist hin- und hergerissen zwischen der Wut auf seinen alteren Bruder, der ihm die Rolle des sorgenden Vaters wegnimmt, und andererseits der Dankbarkeit ihm gegenuber, da er sich sorgt und ihn unterstutzt. Aktuell merkt er an, dass er keine Unterstutzung braucht und seine 19-jahrige Tochter sich um alles kummert.

Notizen

Fallbeispiel 64
Patient mit COPD

Hr. F. ist ein 78-jahriger Mann, der schon langer an einer chronisch obstruktiven Lungenerkrankung (COPD) leidet. Wahrend der letzten sechs Monate musste er dreimal wegen einer respiratorischen Dekompensation ins Krankenhaus eingeliefert werden. Die DGKP einer extramuralen Pflegeeinrichtung fuhrt einen Hausbesuch durch, um seine Moglichkeiten, sich um seinen Gesundheitszustand selbst kummern zu konnen, abzuklaren.

Hr. F. lebt mit seiner 76-jahrigen Frau in einem bescheidenen Zuhause. Sie haben einen verheirateten Sohn, der ca. 90 Fahrtminuten entfernt wohnt und der haufig auf Geschaftsreisen ist. Die Schwiegertochter kommt einmal im Monat, um mit Fr. F. einkaufen zu gehen und um die Schwiegereltern zum Arzt zu bringen. Fr. F. kocht und unterstutzt ihren Mann bei Bedarf bei der Korperpflege und in anderen Bereichen.

Das Ehepaar F. erhalt Gesundheitsdienstleistungen vom Hausarzt. Sie bekommen die jahrliche Grippe- und die Pneumokokken-Impfung.

Hr. F. verwendet einen Rollstuhl fur gro ere Distanzen und einen Gehstock sowie geringe Unterstutzung von einer weiteren Person, um vom Krankenhausbett zum Lehnstuhl oder zum Leibstuhl zu kommen. Er hat eine Harnflasche in Reichweite, weiters gibt es im

Bad eine Einsteighilfe fur die Badewanne und einen beweglichen Duschkopf.

Hr. F. ist zeitlich, ortlich und zur eigenen Person gut orientieren. Die Vitalparameter sind: 37 °C Korpertemperatur, RR 130/82 mmHg, Puls 86 (regelma ig), 22 Atemzuge/min. Er zeigt Atemnot bei Belastung. Hr. F. benotigt eine nasale Sauerstoffgabe von 2 l/min und er verwendet dafur einen 24-Stunden-Sauerstoffkonzentrator. Die Sauerstoffsattigung liegt mit dieser Therapie bei 94 %. Er zeigt Atemgerausche (Giemen und raues Krachzen am Lungengrund), welche manchmal nach heftigem anstrengendem Husten verschwinden. Das Sputum ist ma ig im Umfang, dickflussig und wei .

Hr. F. wei uber seine Medikamente Bescheid, kann selbststandig mit seinem Inhalationsgerat umgehen und nimmt die verschreibungs- und nicht verschreibungspflichtigen Medikamente in der richtigen Art und zur richtigen Zeit ein. Er beschreibt der DGKP den Zeitplan seiner Medikation, die Wirkungen und Nebenwirkungen der Medikamente und zeigt den korrekten Umgang mit dem Inhalationsgerat. Er erzahlt, dass sein Bruder ein Peak-Flow-Meter verwendet um *seine Atmung zu messen* und dass er sich zwar nach den Krankenhausaufenthalten besser fuhlen wurde, dass diese aber schwierig fur seine Familie seien. Er meint pragmatisch, dass er auf sich besser aufpassen wolle und fragt die DGKP der extramuralen Einrichtung, ob *das Messen der Atmung“ (Peak-Flow-Messung)* helfen konnte, die Haufigkeit der Krankenhausaufenthalte zu verringern.

Notizen

Setting Pädiatrie

Fallbeispiel 65
Kind mit Tonsillektomie

Der 6-jahrige Maximilian H. wird heute geplant zur Tonsillektomie auf der Kinderchirurgie aufgenommen. Die Operation wird morgen durchgefuhrt, heute stehen noch Blutuntersuchungen und interne Freigabe auf dem Programm. Fur den Aufenthalt wird er von seinem Vater, zu dem er ein inniges Verhaltnis hat, begleitet. Hr. H. ist 62 Jahre alt und Chef einer gro en Firma. Er vergottert seinen Sohn und ist immer fur ihn da. Maximilians Mutter ist mit der 12-jahrigen Tochter daheim.

Maximilian hatte in den letzten Jahren und vor allem in den letzten 5 Monaten sehr haufig eine eitrige Angina (Tonsillitis), weshalb die Arzt*innen dringend zu einer Tonsillektomie geraten haben. Der Termin wurde langfristig geplant und Maximilian wurde gemeinsam mit seinem Vater mehrmals von der Chirurgin und einer HNO-Arztin uber die OP aufgeklart. Er wei , warum er ins Krankenhaus muss, dass er operiert wird und dass sein Vater bei ihm bleiben darf. Als Sie zum Aufnahmegesprach kommen, finden Sie Maximilian und seinen Vater in entspannter Atmosphare in ihrem Zimmer vor. Sie haben bereits alles fur die OP mitgebracht (OP-Hemd, Haubchen). Weiters haben Sie alles fur die Blutabnahme und einen Harnbecher mit. Als Maximilian, der alles genau wissen will und sehr interessiert an Ihrem Equipment ist, auch die Nadeln sieht, verandert sich plotzlich seine Stimmung. Sie erklaren ihm genau, was Sie jetzt machen werden (Vitalparameter messen, Blutentnahme). Von den Arzt*innen haben Sie erfahren, dass Maximilian bereits gut uber alles informiert und aufgeklart ist und dass er gar keine Angst hat. Die Situation stellt sich aber plotzlich ganz anders dar, Maximilian weigert sich mit Handen und Fu en gegen die Blutabnahme. Sein

Vater erwahnt, dass die Arzt*innen davon nichts erwahnt hatten. Au erdem sagt Hr. H., dass Maximilian sehr schlechte Erfahrungen mit Blutabnahmen und Spritzen gemacht habe und seither gro e Angst davor hat. Sie versuchen, ein bisschen etwas uber die Erlebnisse von Maximilian herauszufinden, aber der Vater war damals nicht dabei. Da wurde das Kind von seiner Mutter begleitet. Sie haben das Gefuhl, dass die vergangene Erfahrung auch der Grund ist, warum die Mutter ihren Sohn nicht ins Krankenhaus begleitet hat, sondern der Vater. Maximilian lasst sich kaum beruhigen, er weint und strampelt. An eine Blutabnahme ist in dieser Situation nicht zu denken. Sie verlassen das Zimmer, um den beiden die Moglichkeit zu geben, sich wieder zu beruhigen und um mit der Arztin zu telefonieren, um das weitere Vorgehen zu besprechen.

Nach einiger Zeit kommen Sie wieder in das Zimmer. Maximilian wirkt wieder entspannt. Er spielt mit seinem Vater. Ein Gesprach mit den beiden ist jetzt moglich und Sie versuchen, herauszufinden, was Maximilian alles uber die OP und das Drumherum wei . Sie identifizieren, dass sowohl Maximilian als auch sein Vater wichtige Informationen fur und rund um die OP nicht haben. Der Vater erwahnt, dass bei den Vorgesprachen und Untersuchungen immer die Mutter dabei gewesen ist. Er erwahnt, dass seine Frau noch immer traumatisiert von Maximilians Krankenhausaufenthalt von vor zwei Jahren ist und er deshalb seinen Sohn begleitet hatte. Damals hatte Maximilian sich bei einem Sturz den Arm gebrochen, wurde mit der Rettung in ein Unfallkrankenhaus gebracht und dort dann operiert. In diesem Krankenhaus gab es keine Kinderstation, Kinder wurden in einem Kinderzimmer auf der Erwachsenenstation betreut. Das Personal hatte wenig Erfahrung im Umgang mit Kindern. Maximilian wurde damals von mehreren Personen zur Blutabnahme festgehalten und hatte wie am Spie geschrien, erzahlt sein Vater. Es hatte sehr lange gedauert, bis er sich wieder beruhigt hatte. Der Umgang mit dem Kind war fur die Mutter fast nicht zu ertragen, man hatte ihr zwar erlaubt, im Zimmer zu bleiben, sie aber angewiesen, sich wahrend dieser Prozedur vom Kind fernzuhalten. Seither kann die Mutter Maximilian zu solchen Untersuchungen oder Eingriffen nicht mehr begleiten, weil sie sehr gro e Angst hat.

Fallbeispiel 66
Kind mit Phimose

Der 3-jahrige Lukas wird heute geplant zur Phimose-OP auf der Kinderchirurgie aufgenommen. Die Mutter bringt alle Befunde mit. Lukas wirkt ganz entspannt und scheint gar keine Angst zu haben. Seine Mutter, Fr. H., wirkt ebenfalls entspannt und gar nicht besorgt oder angstlich.

Der Kinderurologe hat auch schon angerufen und Sie uber die OP-Vorbereitungen informiert. Die Operation ist fur 10:30 am Vormittag geplant. Lukas und seine Mutter spielen noch, bis er zur OP abgeholt wird. Fr. H. darf bis in den Vorbereitungsraum mitgehen und auch im Aufwachraum dann bei ihrem Sohn sein. Das Kind ist entspannt und interessiert am Geschehen. Die Entlassung ist fur morgen geplant.

Als Lukas nach problemloser OP mit seiner Mutter zuruck auf die Station kommt, weint er und jammert, dass sein Pipimann sooo weh tut. Er hat im Aufwachraum noch eine Infusion mit Perfalgan gegen die Schmerzen erhalten. Fr. H. mochte, dass Sie dem Kind noch einmal ein Schmerzmittel geben. Lukas weint und sagt, dass er gro en Durst und Hunger hat. Die Mutter wirkt jetzt nicht mehr so entspannt wie vor der OP, sondern sehr angstlich. Sie unterstutzen sie beim ersten Windelwechsel. Als Fr. H. den blutigen Verband sieht, wird ihr schlecht und sie kollabiert fast. Lukas bekommt gro e Angst, weil seine Mutter ganz verandert ist. Sie rufen Ihre Kollegin zur Hilfe und die Situation beruhigt sich rasch wieder.

Sie kommen am spateren Nachmittag wieder in das Zimmer, um nach dem kleinen Patienten zu sehen und um die Mutter fur die Versorgung der Wunde daheim zu unterweisen. Fr. H. kann Ihnen nicht folgen, weil sie die Wunde des Kindes nicht ansehen kann. Sie erzahlt Ihnen, dass sie noch nie Blut sehen konnte und auch bei Verletzungen nicht hinsehen kann. Die Mutter ist verzweifelt, weil sie

nicht wei , wie sie das Kind daheim versorgen soll. Sie fuhlt sich nicht in der Lage, den verwundeten Penis ihres Sohnes anzufassen, zu reinigen und zu versorgen.

Fr. H. ist alleinerziehend. Der Vater hat zwar lose Kontakt zu seinem Sohn, kommt aber meist nur fur eine kurze Zeit vorbei, um mit Lukas ein bisschen zu spielen. Mehr Verantwortung fur das Kind mochte er nicht ubernehmen. Er war auch sehr aufgebracht, als er von der geplanten Zirkumzision seines Sohnes horte. Aus seiner Sicht ist das eine Verstummelung seines Kindes. Fr. H. hatte versucht, zu erklaren, dass hier eine medizinische Indikation besteht. Das konnte der Vater nicht nachvollziehen und er hat Fr. H. erklart, dass sie ihn nicht um Hilfe zu bitten braucht. An so einer barbarischen Aktion gegen seinen Sohn mochte er nicht beteiligt sein. Fr. H. hat das alleinige Sorgerecht.

Notizen

Fallbeispiel 67
Kind mit Commotio Cerebri

Die 7-jahrige Florentina ist mit ihrer Mutter und ihrem 6-jahrigen Bruder Kilian auf einem Bauernhof. Die Kinder sollen sich ein kleines Katzchen aussuchen. Wahrend die Geschwister mit den Katzenkindern in der Scheune spielen, sitzen die Mutter und die Bauerin in der Stube, besprechen die Katzenpflege und was bei einem kleinen Katzchen zu beachten ist. Plotzlich horen die beiden Frauen lautes Geschrei. Sie rennen in die Scheune und sehen das kleine Madchen auf dem Boden liegen. Es bewegt sich kaum. Der Bruder schreit laut und ist kaum zu beruhigen. Florentinas Mutter wahlt den Notruf und versucht, den Jungen zu beruhigen. Florentina ist mittlerweile wieder ansprechbar. Sie kann sich nicht erinnern, was geschehen ist. Die Rettung und der Notarzt treffen kurz darauf ein. Die Vitalparameter der Kleinen sind so weit in Ordnung, der Blutdruck etwas niedrig. Das Kind hat eine gro e Beule am Hinterkopf und erscheint sehr blass. Der Arzt diagnostiziert aufgrund

der Symptome eine Commotio cerebri und informiert die Mutter, dass das Kind zur Uberwachung ins Krankenhaus musse. Fur die Mutter ist das ein gro er Schock, auch deshalb, weil ihr Mann fur zwei Wochen im Ausland weilt und sie mit den Kindern allein ist. Es gibt zwar eine Oma, aber die wohnt ca. 80 km entfernt und hat kein Auto.

Kilian ist noch immer vollig aus dem Hauschen und weint, weil er sehr gro e Angst um seine Schwester hat. Die Mutter wei nicht, um welches Kind sie sich zuerst kummern soll. Schlie lich beschlie t man, dass Florentina mit der Rettung ins Krankenhaus fahren soll und die Mutter mit dem Bruder hinterher.

Auf der Fahrt ins Krankenhaus erbricht Florentina mehrmals und schreit furchterlich, weil sie ihre Mutter bei sich haben will. Im Krankenhaus angekommen ist sie nass geschwitzt und schlafrig. Sie wird sofort in den Schockraum gebracht. Als die Mutter mit Kilian in die Klinik kommt, erfahrt sie, dass Florentina gerade im CCT zur Untersuchung sei und sie dann auf der Kinderchirurgie aufgenommen wird. Mittlerweile ist es 18:30. Die Mutter kann bereits auf die Station gehen und dort auf sie warten. Auf der Station angekommen wird sie von einer DGKP empfangen und in ein Mutter-Kind-Zimmer gebracht. Der 6-jahrige Kilian darf auch bleiben, da so kurzfristig keine Aufsichtsperson fur ihn organisiert werden konnte.

Nach einiger Zeit wird Florentina ins Zimmer gebracht. Sie ist an einen Monitor angeschlossen, sieht sehr blass aus und ist sehr mude. Sie klagt uber starke Kopfschmerzen und Ubelkeit. Im Schockraum hat sie einen venosen Zugang am rechten Unterarm erhalten, in den eine Infusion tropft. Die Mutter erfahrt von der Arztin, dass nichts gebrochen ist, aber Florentina eine schwere Gehirnerschutterung hat. Der Unfallhergang ist nach wie vor unklar. Sofort kummert sich die Mutter um ihre verletzte Tochter, Kilian sitzt auf dem Zusatzbett und weint. Die Mutter wird von der Arztin fur ein Gesprach nach drau en gebeten. Die DGKP stattet wahrenddessen den Schrank im Vorraum fur die Betreuung der kleinen Patientin aus. Sie bemerkt, dass Kilian zu seiner Schwester herantritt und versucht, sie zu zwicken und zu schlagen. Florentina weint, sagt aber nichts.

Die DGKP versucht, Kilian von Florentina zu trennen, woraufhin der Kleine aggressiv wird und auf sie einschlagt. Durch den Larm aufmerksam geworden, betreten die Arztin und die Mutter das Zimmer. Sie blickt entsetzt auf ihren Sohn. Im Gesprach hat die Arztin sie informiert, dass Florentina berichtet hatte, dass Kilian sie immer wieder schlagt, zwickt, bei t und schubst.

Darauf angesprochen, schreit Kilian, dass er seine Schwester in der Scheune von einem Traktoranhanger gesto en hatte. Die Kinder sind darauf geklettert und haben die Katzchen von oben beobachtet. Florentina wollte unbedingt die rot getigerte Katze, Kilian die schwarze. Ihre Mutter hatte gemeint, eine schwarze Katze komme ihr nicht ins Haus und sie fande auch die rote Tigerkatze sehr su . Florentina hatte daraufhin ihren Bruder geargert, weil ihr Wunsch berucksichtigt wurde. Das machte Kilian sehr wutend und er schubste seine Schwester mit den Worten: Du blode Kuh, ich hasse dich, immer muss alles nach deiner Pfeife gehen! Als die Schwester dann bewusstlos am Boden lag, tat ihm das sehr leid. Die Mutter ist sehr wutend auf den Sohn, weil er schon wieder ihre kleine Prinzessin verletzt hat. Offensichtlich ist es schon ofter vorgekommen, dass Kilian aus Eifersucht gegenuber seiner gro en Schwester gewalttatig geworden ist.

Die Mutter beschlie t, den Sohn am nachsten Morgen von der Oma abholen zu lassen, weil sie sich jetzt um ihre Tochter kummern und sie dann daheim auch weiterhin uberwachen muss und keinen Nerv fur den bosen Sohn habe, wie sie sagt. Sie musse auch von den Pflegepersonen noch eingeschult werden, worauf sie zu achten hat. Kilian sitzt in einer Ecke auf seinem Bett und weint.

Notizen

Fallbeispiel 68
Kind mit akuter Bronchitis

Theo ist ein 18 Monate alter Junge, der von seiner Mutter am spaten Nachmittag in die Kinderambulanz gebracht wird. Am Ambulanzschalter gibt die Mutter an, dass ihr Kind seit einigen Tagen immer wieder hohes Fieber hat. Au erdem hat er Husten, Schnupfen und Atembeschwerden. Etwas verzweifelt fugt sie hinzu, dass Theo in den letzten Monaten mehrmals krank war und sein Husten nie richtig weggegangen ist. Aktuell habe er wieder uber 39 °C Fieber und schlafe die meiste Zeit. Die letzten Tage hatte er wenig gegessen, heute eigentlich gar nichts mehr. Heute sei er schon so schwach, weshalb sie nun schnell in die Ambulanz gekommen ist, meint die Mutter nervos. Uberhaupt sei sie sehr besorgt, weil sie zu Hause noch zwei weitere Kinder zu versorgen hat, Zwillingsmadchen im Alter von 6 Jahren, die gerade bei der Nachbarin sind. Sie ist seit ein paar Monaten alleinerziehend und deswegen gerade sehr im Stress, weil sie nicht wei , wie sie diese Situation handhaben soll. Der Vater kummert sich nicht um die Madchen und diese haben noch nie auswarts geschlafen. Sie muss also unbedingt wieder heimfahren. Sie wird sofort in das Aufnahmezimmer zur weiteren Untersuchung geschickt.

In der Kinderambulanz fallt auf, dass Theo nasenflugelt und tachypnoeisch ist. Die Pflegeperson bittet die Mutter, das Kind auf die Liege zu legen und auszukleiden. Es zeigen sich interkostale Einziehungen. Die Windel des Jungen ist trocken. Theo fuhlt sich sehr warm an, was sich auch an der im Ohr gemessenen Temperatur von 39,7 °C zeigt. Eine Pulsoxymetrie wird am linken Fu angebracht und zeigt folgende Werte: SpO2 93 %, Herzfrequenz 118/min. Die Pflegeperson erklart Theo nebenher alle Tatigkeiten, die sie an ihm durchfuhrt, in kindgerechter Sprache. Er lasst alles uber sich ergehen, schaut aber weinerlich seine Mama an. Um die Pulsoxymetrie am Fu in Position zu halten, werden Theo die Socken wieder angezogen. Die Pflegeperson hat fur die Mutter einen Sessel bereitgestellt und bittet sie, Theo wieder auf den Arm zu nehmen, damit er sich nicht aufregt. Bei der Auskultation der Lunge durch den Kinderarzt bleibt Theo ruhig und feuchte Rasselgerausche werden diagnostiziert.

Der kleine Theo darf nun einmal im Krankenhaus schlafen. Zuerst machen wir noch ein schones Foto von dir und einen kleinen Stich mussen wir auch machen, damit ich dein Blut untersuchen kann, dann zeigen wir dir dein Zimmer, sagt der Arzt.

Weitere Anordnungen des Arztes: Flussigkeitsbolus Elomel Isoton 200 ml i. v. uber 4 Stunden, Thoraxrontgen, Sauerstoffgabe wenn die Sauerstoffsattigung unter 93 % abfallt, Feuchtinhalation mit Sultanol sechsmal taglich und Pulmicort dreimal taglich.

Als die Mutter hort, dass ihr Kind stationar aufgenommen werden muss, beginnt sie zu weinen. Auch der kleine Theo beginnt unruhig zu werden und weint.

Notizen

Fallbeispiel 69
Kind mit akuten Bauchschmerzen

Der 7-jahrige Simon wird von den Eltern am spaten Nachmittag in die Kinderambulanz gebracht. Er musste heute Vormittag wegen akuter Bauchschmerzen und Erbrechen im Turnunterricht von seinem Vater von der Schule abgeholt werden. Zu Hause legte ihm die Mutter ein warmes Kirschkernsackerl auf, woraufhin sich wieder alles beruhigte. Die letzten Tage war er gesund und in der Familie ist sonst niemand krank. Er a am Nachmittag dann sogar eine Haferflockensuppe, erbrach aber danach wieder spontan und klagte uber Bauchstechen. Weil er Fieber entwickelte (38,4 °C) und mit angezogenen Beinen im Bett lag, vermuteten die Eltern eine Blinddarmentzundung und fuhren ins Krankenhaus.

Simon ist ein eher dunnes Kind, er wiegt laut Angaben der Mutter ca. 19 kg bei einer Korpergro e von 120 cm. Er wirkt blass und krummt sich bei der Aufnahme vor Schmerzen. Er klammert sich an die Hand seines Vaters und der Mutter. Das Kind wirkt sehr angstlich, die Eltern versuchen ihn zu beruhigen, er spricht gut darauf an. Es erfolgt eine klinische Untersuchung durch den Kinderchirurgen. Bei

der Palpation des Abdomens durch den Arzt zeigt Simon eine deutliche Abwehrspannung in der Unterbauchgegend. Der Arzt bittet die anwesende Pflegeperson, alles fur einen Venenzugang und eine Blutabnahme (BB, CRP, Gerinnung, BGA) vorzubereiten.

Ein abdomineller Ultraschall wird durchgefuhrt. Wahrend der Untersuchung erbricht das Kind erneut. Der Arzt ruft nach einer Nierentasse. Das Erbrochene ist schleimig. Simons Eltern sind sehr besorgt und fragen, ob Simon notoperiert werden muss. Wahrscheinlich ja, das sieht ganz nach einer Blinddarmentzundung aus, deine Eltern haben die Situation schon richtig eingeschatzt, sagt der Kinderchirurg in Richtung Simon. Die Mutter au ert, dass sie sich argert und krankt, weil sie ihrem Kind noch etwas zu Essen gegeben hat. Sie hatte es besser wissen mussen, schlie lich sei sie doch mal Krankenpflegerin gewesen, zwar im Altersheim, aber das hatte sie doch erkennen mussen! Sie arbeitet seit der Geburt des Kindes nicht mehr im Pflegeberuf, sondern macht nun die Buchhaltung fur ihren Mann, der ein Bauunternehmen hat.

Nachdem alle Befunde erhoben wurden, bestatigt der Kinderchirurg die Verdachtsdiagnose akute Appendizitis und ordnet eine stationare Aufnahme an.

Der kleine Patient wird auf der Kinderstation aufgenommen und die aufnehmende Pflegeperson wird gebeten, alles fur die OP vorzubereiten. Die Eltern wollen auch in der Nacht beide bei dem Kind bleiben. Als die Pflegeperson das entkleidete Kind sieht, bemerkt sie Rotungen in den Kniekehlen und in den Ellenbeugen. Die Eltern geben an, dass Simon seit seiner Geburt an Neurodermitis leidet. Derzeit sei aber alles gut.

Weitere Informationen zur Familie: Mutter 36 Jahre alt, Vater 38 Jahre alt, verheiratet. Simon ist ein Einzelkind, die Familie isst ausschlie lich vegetarisch. Sie wohnen ca. 30 Minuten vom Krankenhaus entfernt. Das ist Simons erster Aufenthalt im Kinderkrankenhaus.

Notizen

Fallbeispiel 70
Säugling mit akuter Atemwegsinfektion

Lisa ist 4 Monate alt, wiegt 5.500 g und wurde wegen einer RSV-Bronchiolitis in der Nacht um 3:00 stationar aufgenommen. Sie liegt mit ihrer Mutter in einem Isolierzimmer auf der Kinderstation. Zum Zeitpunkt der Aufnahme hatte Lisa eine SpO2 von 90 %, eine Atemfrequenz von uber 45/min, starke thorakale Einziehungen und Nasenflugeln. Glasiges Sekret floss standig aus der Nase und das Madchen hatte einen brodelnden Husten. Es wurde eine Sauerstoffbrille mit 1 l/min angebracht, ein Venenzugang am rechten Handrucken gelegt und ein Flussigkeitsbolus i. v. verabreicht, da das Madchen zu schwach zum Trinken war. Die erste Inhalation in der Nacht erfolgte durch die Pflegepersonen, da die Mutter selbst zu aufgeregt war, aus Angst, etwas falsch zu machen. Das Madchen schlief schon wahrend der Inhalation ein. Die besorgte Mutter wurde mitaufgenommen, der Vater fuhr wieder nach Hause, da er in der Fruh eigentlich eine Dienstreise antreten sollte. Diese will er aber absagen, wenn es schlimm um sein Madchen steht. Er will seine Frau in der gefahrlichen Situation nicht allein lassen.

Das Baby ist nun mit einer Pulsoxymetrie uberwacht. Die aktuellen Werte bei der Morgenubergabe um 7:00 zeigen sich wie folgt: Puls 118/min, SpO_2 96 % bei bestehender O_2 Insufflation mit 1 l, das Kind schlaft. Die Kollegin vom Nachtdienst ubergibt, dass Lisa auf die Inhalation gut angesprochen hat. Das Atemmuster hat sich nach der ersten Inhalation schon gebessert, der Puls ist nach der Inhalation auf 130 angestiegen, die Sauerstoffsattigung hat sich auch gebessert, sodass der Sauerstoff auf 0,5 l reduziert werden konnte. Die letzte Temperaturmessung um 5:00 morgens ergab 38.7° Celsius. Es wurde ein Mexalen Supp. 125 mg laut AO verabreicht.

Aufgrund der Schwere der Erkrankung muss dem Kind sechsmal taglich bei der Inhalation mit Sultanol mittels Pari Boy geholfen werden. Die Mutter fuhlt sich nach mehrmaliger Anleitung noch immer unsicher und hat Angst, dass das Kind einen Atemstillstand beim Inhalieren bekommt.

Weiters ist eine Dauerinfusion angeordnet, solange das Kind zu schwach zum Trinken ist. Es darf aber gestillt werden, sobald Lisa wieder agiler und wacher ist. Die Mutter hat die ganze Nacht nicht geschlafen, weil sie sehr besorgt ist. Die ganzen Hygienema nahmen verunsichern sie zusatzlich.

Lisa ist als Fruhchen in der 28. Schwangerschaftswoche geboren worden und hatte eigentlich die Impfung mit Palivizumab (Synagis) erhalten sollen. Die Eltern meinen, dies ware sich nicht ausgegangen, weil die Kleine bei den Impfterminen immer wieder kranklich gewesen ware. Nun machen sich beide Vorwurfe, dass ihre Tochter die Impfung nicht erhalten hat.

Die Mutter sagt zur Pflegeperson: Wissen Sie, seit der Geburt mache ich mir Sorgen, ob mein Madchen wohl uberleben wird und ob sie jemals ganz gesund sein wird. Ich mache mir Sorgen, ob sie eh keinen Schaden von der Fruhgeburt hat oder ob nun die Lunge geschadigt ist. Ich fuhle mich teilweise der Herausforderung mit diesem Kind nicht gewachsen. Sie hat so ein schwaches Immunsystem, ich mochte nichts falsch machen Ich habe das Gefuhl, als Mutter zu versagen. Das Einzige, was funktioniert, ist, dass ich mein Baby wenigstens stillen kann.

Notizen

Fallbeispiel 71
Säugling mit akuter Enteritis

Der 6 Monate alte Lukas wird wegen einer akuten Enteritis stationar in der Kinderklinik in einem Isolier-Einzelzimmer aufgenommen. Die Mutter berichtet bei der Aufnahme, dass der Kleine seit zwei Tagen krank ist. Das Bauchweh hat sie ihm schon angemerkt, weil er viel mehr geweint hat als sonst. Angefangen hat es mit Durchfall und leicht erhohter Temperatur. In der Nacht hat er dann erstmals erbrochen und heute Vormittag wieder. Er wollte sein Flaschchen nicht mehr trinken, er bekommt Milumil 1. Das Flaschchen hat die

Mutter dann mit extra einem Loffel mehr Pulver zubereitet, damit es reichhaltiger und dicker wird, aber er hat es trotzdem nicht getrunken.

In der Kinderambulanz wird dem Baby sofort ein Venenzugang am linken Handrucken gelegt und ein Flussigkeitsbolus verabreicht. Das Kind wird bei der Aufnahme gewogen: 9.070 g. Dementsprechend wird nun ein weiterer Bolus von 180 ml uber 4 Stunden verabreicht, vorgeschrieben wird zusatzlich eine Dauerinfusion mit Elomel Pad 20m/h. Die Kinderarztin ordnet RR und Temperaturkontrolle dreimal taglich an. Aktuell hat Lukas eine Korpertemperatur von 37,6 °C und einen RR-Wert von 80/45 mmHg. Bei der Messung ist das Kind leicht unruhig.

Lukas weint immer wieder kurz auf, lasst sich mit dem Schnuller aber beruhigen. Als die Pflegeperson zum Bettchen geht, um die Infusion anzuhangen, bemerkt sie, dass die Windel wieder ubergelaufen und Lukas zu wickeln ist. Die Mutter liegt in ihrem Bett und wirkt durch ihr Handy ablenkt. Das Kind beachtet sie wenig. Zudem ist der Pflegeperson aufgefallen, dass sie oft aus dem Zimmer geht. Sie sagt, sie muss mit dem Vater telefonieren und schnell eine rauchen gehen. Eigentlich wollte sie mit dem Rauchen aufhoren, als der Kleine auf die Welt kam, aber den Stress zu Hause halte sie nicht aus, ohne zwischendurch eine Zigarette zu rauchen. Viele sind es ja nicht, maximal 3 bis 4 am Tag, meint sie salopp.

Weitere Informationen:

Lukas war eine Spontangeburt mit 3.900 g am Termin. Die Mutter ist 22 Jahre alt, der Vater 20 Jahre und derzeit arbeitslos.

Notizen

Fallbeispiel 72
Kind mit selbstverletzendem Verhalten

Lea, ein 12-jahriges Madchen, wird direkt vom Schularzt akut mit der Rettung in die Kinderpsychiatrie eingeliefert. Das Madchen ist schon mehrmals durch selbstverletzendes Verhalten aufgefallen. Heute hat sie sich mit dem Zirkel an beiden Unterarmen geritzt und musste vom Schularzt erstversorgt werden. Die Wunden sind sehr tief und der Schularzt war der Meinung, das musse geklebt oder sogar genaht werden. Im Schularztzimmer sprach das Madchen eine Selbstmorddrohung aus, wenn der Schularzt der Mutter etwas davon erzahle.

Vom familiaren Hintergrund ist dem Schularzt folgendes bekannt: die Mutter (Teilzeitkraft im Lebensmittelhandel, 38 Jahre alt) lebt seit vielen Jahren getrennt von Leas Vater und hat noch 2 weitere Madchen im Alter von 8 und 9 Jahren von einem anderen Mann. Seit einem Jahr lebt sie in einer neuen Partnerschaft mit einem 10 Jahre alteren Mann, der selbst noch 2 Sohne im Alter von 8 und 14 Jahren hat. Lea mag den neuen Freund der Mutter nicht und die depperten Buben, wie sie dessen Kinder bezeichnet, auch nicht. Sie hat aber keine Alternative, da sie kaum Kontakt zu ihrem leiblichen Vater hat und nicht bei ihm wohnen kann. Leas Vater durfte ein Alkoholproblem haben. Angeblich arbeitet er bei einer Baufirma und ist oft auf Montage. Er zahlt regelma ig die Alimente. Die Mutter hat das alleinige Sorgerecht. Der Schularzt hat die Mutter uber den Vorfall im Gymnasium und die eingeleiteten Schritte telefonisch informiert.

Lea wird fur einen stationaren Aufenthalt auf der Kinder- und Jugendpsychiatrie aufgenommen, nachdem die Wunden an den Unterarmen auf der Unfallchirurgie versorgt wurden. Das Madchen bekommt laut AAO Zyprexa und Melatonin zum Schlafen. Sie zeigt sich sehr zuruckgezogen auf der Station und liegt meist zusammengerollt im Bett. Lea ist zu den Pflegepersonen aber soweit kommunikativ und kooperativ, wenn ihr Essen gebracht oder der Verband an den Armen kontrolliert wird. Ebenso wenn man ihr die Medikation reicht. Sie fragt nach, was das fur Medikamente sind und wozu die gut seien.

Lea lobt den Pfleger, der ihr einen so schonen Verband gemacht hat und fragt ihn, ob sie den dicken schwarzen Pulli wieder anziehen

darf.

In dem Moment kommt die Mutter zu Besuch und betritt das Zimmer. Lea wird plotzlich aggressiv und schreit: Die Alte soll endlich aus meinem Leben verschwinden. Nie mehr gehe ich in dieses beschissene Zuhause, das du uns angetan hast, ich hasse dich, Mutter!

Notizen

Fallbeispiel 73
Kind mit Hundebissverletzung

Robin ist 3 Jahre alt und wird wegen einer Hundebissverletzung im Gesicht mit dem Notarzthubschrauber ins Krankenhaus gebracht. Der eigene Hund der Familie, ein mannlicher Riesenschnauzer-Schaferhund-Mischling, attackierte das Kind plotzlich auf der Terrasse. Die Mutter war zu dieser Zeit in der Kuche und horte Robin aufschreien. Sie lief sofort in den Garten und versuchte, den Hund zu verscheuchen, aber das Tier war wild und aggressiv, horte auf kein Kommando und biss auch die Mutter in den Arm. Der 10-jahrige Bruder war bei Robin auf der Terrasse und war angstlich und verstort bei dem Anblick. Nach einem kurzen Augenblick lief er zum Nachbarn, Hrn. H., und schrie aus voller Kraft um Hilfe. Der Nachbar horte ihn, zum Gluck hatte der Mann keine Angst vor dem Hund und trennte ihn vom Kind. Er hob das verletzte Kind hoch und trug es, gefolgt von der Mutter und dem Bruder, ins Wohnzimmer. Die Mutter sperrte den Hund auf der Terrasse aus. Hr. H. verstandigte sofort die Rettung und die Polizei. Nach der Erstversorgung wurde die verletze Mutter mit der Rettung ins nachste Schwerpunktkrankenhaus gebracht. Robin wurde aufgrund seiner schweren Verletzungen mit dem nachgeforderten Notarzthubschrauber in dasselbe Krankenhaus geflogen.

Robin wird in reduziertem Allgemeinzustand aber ansprechbar in den Schockraum gebracht. In der rechten Gesichtshalfte und nasal

sind klaffende Wunden zu sehen. Das rechte Augenlid wurde ebenfalls verletzt. Die Wunden bluten heftig, sind aber nicht offensichtlich verschmutzt. Der Bub kann sofort vom Team der plastischen Chirurgie operiert werden. Postoperativ bleibt er intubiert und wird 4 Tage auf der Kinderintensivstation versorgt. Er kann problemlos extubiert und in gutem AZ auf der Normalstation ubernommen werden.

Robin soll die Antibiotikatherapie bis zum 10. postoperativen Tag und dreimal taglich eine Schmerzmedikation i. v. erhalten. Robin ist mit seiner Mutter in einem Einzelzimmer untergebracht. Auch ihre Bisswunden wurden chirurgisch versorgt. Sie ist seither ebenfalls im Krankenhaus aufgenommen, weil sie noch immer mit dem Kreislauf Probleme hat. Sie sagt selbst, sie hatte Todesangste um ihr Kind. Subjektiv wirkt Robin schmerzfrei und zufrieden, er spielt mit Autos und Bausteinen und erkundet gern die Station mit den Pflegepersonen. Er scheint uberhaupt nicht zu fremdeln. Die Pflegeperson bemerkt, dass Robin ofter am Verband im Gesicht zu kratzen beginnt und sagt, es kitzelt da. Sie teilt dies der Kinderarztin mit und diese verordnet daraufhin dreimal taglich Fenistiltropfen. Robins Vater und der Bruder kommen taglich zu Besuch. Sie gehen mit Robin auch in den Garten. Nach dem Hund hat er noch nicht gefragt und der Unfall wurde bisher vor und mit dem Kind noch nicht angesprochen. Tagsuber geht es Robin offensichtlich gut. In der Nacht schreit er oft im Schlaf auf und lasst sich nur schwer beruhigen. Meistens tragt ihn die Mutter dann herum und singt. Wenn er einschlaft, weint sie oft. Sie kann dann lange nicht einschlafen. Sie leidet unter Albtraumen und gibt an, eine Woche nach dem Ereignis noch immer sehr schockiert zu sein.

Die Eltern erwahnen immer wieder, sich das alles nicht erklaren zu konnen. Der Hund war schon in der Familie, als Robin zur Welt kam, und er sei immer neben dem Stubenwagen im Wohnzimmer gelegen und habe auf Robin aufgepasst. Auch beim Spazierengehen sei er immer brav neben dem Kinderwagen hergegangen und habe zu Robin hineingeschaut.

Fallbeispiel 74
Neugeborenes mit Missbildungen

Bei Mia, einem Neugeborenen St. p. Spontangeburt in der 39+6 SSW, 52 cm gro und 3.302 g schwer, wurde nach der Geburt eine Ossifikationsstorung im linken Schadel, eine Facialisparese links, ein Klumpfu links und eine Bewegungsstorung links festgestellt. Ein Schadelultraschall wurde bereits durchgefuhrt, da ein intrauteriner Insult vermutet wurde. Weitere Untersuchungen stehen noch an: EEG und MRT. Mia wurde am ersten Lebenstag im Inkubator betreut. Sie war an ein Monitoring mit EKG, Atemfrequenz und Sauerstoffsattigung angeschlossen. Die Vitalwerte waren im Normbereich. Mittlerweile kann sie im normalen Sauglingsbettchen auf der Neonatologie betreut werden. Sie tragt einen Strampler. Durch die Facialisparese hat das Madchen eine ausgepragte Saug- und Trinkschwache. Sie ist unruhig, weinerlich und sehr larmempfindlich.

Die Diagnose war fur die Eltern ein Schock. Bisher waren alle Mutter-Kind-Pass-Untersuchungen gut verlaufen. Das Kind entwickelte sich normal und auch die Blutuntersuchungen haben nichts Auffalliges ergeben. Die Mutter hatte auch Spezialuntersuchungen machen lassen, weil sie schon 39 und ihr Mann 40 Jahre alt sind. Beide haben miteinander einen gesunden 5-jahrigen Jungen, der gerade zu Hause von den Gro eltern und der Tante versorgt wird. Mit so einer Diagnose haben sie nicht gerechnet und diese ist fur sie auch schwer zu verstehen. Die Mutter au ert, dass sie sich so gro e Sorgen um die Zukunft ihrer Tochter macht. Sie sagt weiter, dass sie befurchtet, in der Schwangerschaft etwas falsch gemacht zu haben oder ein Zeichen fur Probleme ubersehen zu haben. Sie wei nicht, wie es nun weitergehen soll, weil sich kein Arzt Zeit nimmt, um zu sagen, was das alles nun fur das Leben der kleinen Mia bedeutet. Das Einzige, das sie ihrer Tochter nun Gutes tun kann, sei, sie zu stillen. Sie mochte unbedingt stillen oder

zumindest abpumpen, damit Mia die Muttermilch bekommen kann. Sie hofft sehr, dass sie einen Milcheinschuss bekommt.

Der Vater stellt die Frage, ob dieses Kind denn uberhaupt lebensfahig ist. Wenn ja, dann will er wissen, ob es behindert sein wird.

Notizen

Psychiatrisches Setting

Fallbeispiel 75
Depressiver Patient nach Covid-19-Infektion

Hr. E. ist 72 Jahre alt und in allen Lebenslagen orientiert. Er wurde vor etwa funf Wochen erstmalig positiv auf das Coronavirus getestet und daher auf die Isolierstation uberstellt. Zu Hause versorgt er sich gemeinsam mit seiner Gattin selbststandig. Sie wohnen in einem kleinen Haus mit Garten und besitzen einen Hund, der ihnen viel bedeutet. Kinder hat das Ehepaar keine es besteht auch kein Kontakt zu anderen Verwandten. Hr. E. gibt an, dass aufgrund von familiaren Streitigkeiten der Kontakt zu beiden Seiten der Verwandtschaft schon vor langer Zeit abgebrochen wurde. Hr. E. au ert mehrmals, dass er und seine Frau eine sehr gluckliche Ehe fuhren und eine innige Beziehung pflegen. In der Anamnese werden keine Angaben uber Glauben oder Religion getatigt. Derzeit ist Hr. E. respiratorisch stabil, benotigt keine Sauerstofftherapie mehr und die Lunge ist frei von Infiltraten. Zudem leidet Hr. E. an einer schweren Herzinsuffizienz und einem Diabetes mellitus Typ 2. Aufgrund der Schwere seiner Grunderkrankungen schwankt der CT-Wert von Hrn. E. standig, weshalb eine Entlassung noch nicht moglich ist. Hr. E. fuhrte anfangs die Korperpflege ohne Unterstutzung durch und war mit Gehstock im Zimmer selbststandig mobil. Mit Kreuzwortratseln konnte er sich in den ersten Wochen seines stationaren Aufenthalts stundenlang beschaftigen. Auch mit dem Pflegepersonal kam Hr. E. gern ins Gesprach und die Videotelefonie mit seiner Gattin sowie seinem Hund wurde zu seinem taglichen Abendritual. Seit zwei Wochen prasentiert er sich jedoch zunehmend zuruckgezogen, er nimmt an keinen Gesprachen mehr teil, mochte nicht mehr aufstehen, fuhrt die Korperpflege nicht mehr selbststandig durch und verweigert das Essen. Hr. E. gibt an,

dass alles keinen Sinn mehr hatte, er fuhlt sich allein und schwach und bricht immer ofter in Tranen aus. Die Videotelefonate mit seiner Gattin, die seitens der Pflege angeboten werden, lehnt er ebenfalls ab. Bei der Visite wird Hr. E. von arztlicher Seite uber die parenterale Ernahrung aufgeklart er au ert nur: Macht mit mir, was ihr wollt. Seit etwa einer Woche wird Hr. E. nun parenteral uber einen peripheren Venenzugang ernahrt, da er die orale Nahrungsaufnahme komplett ablehnt und korperlich immer schwacher wird. Die Korperpflege wird mittlerweile vollstandig vom Pflegepersonal ubernommen. Hr. E. meldet sich auch nicht mehr, wenn er auf die Toilette muss. Versuche, ihn fur die Benutzung des Toilettenstuhles bei der Mobilisation zu unterstutzen, schlagen fehl. Aufgrund dessen wird der Patient nun mit einer Inkontinenzhose versorgt, uber die er auch ausscheidet. Tagsuber schlaft Hr. E. meistens. Die Gattin ist mit der Pflege telefonisch standig in Kontakt und wirkt sehr besorgt um ihren Gatten. Sie kann sich nicht vorstellen, wie es im Falle einer Entlassung weitergehen soll.

Nachdem die Covid-Infektion als nicht mehr infektios beurteilt wird, wird Hr. E. auf eine Akutpsychiatrie verlegt. Dies einerseits wegen seines depressiven Zustandsbildes und andererseits, weil er immer wieder davon spricht, nicht mehr leben zu wollen. Auf der Akutpsychiatrie wird er 24 Stunden videouberwacht, weil er als akut suizidal eingestuft wird. Er benotigt weiterhin vollige Unterstutzung bei den ATLs. Die parenterale Ernahrung und Medikation werden aufrechterhalten, weil er sich weiterhin weigert, zu essen.

Notizen

Fallbeispiel 76
Patientin mit Anorexia juvenilis

Melissa H. ist 14 Jahre alt und wird bereits zum funften Mal stationar auf der Abteilung fur Kinder- und Jugendheilkunde vorstellig. Der Grund fur die Aufenthalte ist ihre bestehende Anorexia nervosa und ihre depressive Verstimmung, welche sich laut eigenen Angaben

deutlich verschlimmert hat. Daher wird sie auf der Station fur psychosomatische Erkrankungen aufgenommen. Melissa gibt an, keine Freude mehr am Leben zu spuren und dass sich dustere Gedanken in ihrem Kopf ausbreiten. In der Vergangenheit war sie deutlich untergewichtig, weshalb sie einen sehr langen Krankenhausaufenthalt hinter sich gebracht hat. Dieser Aufenthalt weckt fur das junge Madchen immer noch schlechte Erinnerungen. Laut eigenen Angaben musste sie sehr viel essen, obwohl sie keinen Hunger verspurte. Ihr Tiefstgewicht betrug damals 32 kg bei einer Korpergro e von 154 cm (BMI-Perzentile < 3).

Derzeit wiegt sie 48 kg und ist laut BMI-Perzentile als normalgewichtig einzustufen. Zusatzlich zu der Essstorung berichtet die Patientin von standigen Problemen in der Schule. Sie wurde gemobbt und brach daher die Schule vor 1 Jahren ab. Seitdem ist sie nur zu Hause oder im Krankenhaus. Zudem fuhlt sich Melissa zurzeit nicht als Frau, sondern als Mann und mochte Kai genannt werden. Ihre Mutter berichtet, dass dieses Verhalten bei Melissa bereits bekannt ist, da sie vor zwei Jahren angab, lesbisch zu sein, und sie immer phasenweise ihre Einstellung zu ihrer sexuellen und geschlechtlichen Identitat andert. Im Rahmen des erneuten Krankenhausaufenthaltes bekommt Kai auf eigenen Wunsch eine nasogastrale Sonde, da er die Angst au ert, erneut so viel an Gewicht zu verlieren und dann wieder so viel essen zu mussen. Kai wird sechsmal taglich von den Pflegepersonen sondiert und lasst diese Ma nahmen unkommentiert uber sich ergehen. Nach zwei Wochen zieht sich Kai die Sonde selbst heraus, da er mehrmals uber Schmerzen im Hals geklagt hat, sich aber niemand seiner Situation angenommen hat. Kommentiert wird die Aktion von ihm mit den Worten: Ich habe keinen Bock mehr auf das Ganze hier.

Kai hat zwei Geschwister, einen gro en Bruder und eine jungere Schwester. Zu dem Bruder und seiner Oma hat er ein sehr gutes Verhaltnis, zu den anderen Familienmitgliedern allerdings nicht. Er wohnt teilweise zu Hause bei den Eltern und manchmal bei seiner Oma, wo er sich deutlich wohler fuhlt als bei den Eltern. Besuch von den Eltern verweigert Kai. Er erzahlt auch, dass er keine richtigen Freund*innen habe und der Bruder die einzige Bezugsperson sei.

Seine liebsten Hobbys sind tanzen und mit dem Hund spazieren zu gehen. Diese Hobbys kann er aber seit einiger Zeit nicht mehr ausuben, da er ein Problem mit den Kniegelenken hat und ihm die Spaziergange und Bewegung gro e Schmerzen bereiten. Auf Nachfrage, was er in Zukunft in Bezug auf Schule oder Arbeit machen will, antwortet Kai mit: Ich wei es noch nicht, jetzt mochte ich erstmal gesund werden und dann schauen.

Notizen

Fallbeispiel 77
Patientin mit bipolarer Störung

Fr. P. ist 26 Jahre alt und lebt mit ihrer Mutter in einer kleinen Wohnung am Stadtrand von Klagenfurt. Sie hat einen Bruder. Ihr Vater hat vor langer Zeit den Kontakt zu Fr. P. abgebrochen. Schon in ihrer fruhen Kindheit hatte Fr. P. immer wieder sowohl manische als auch depressive Episoden, weswegen ihre Mutter sie oftmals allein gelassen hat. Noch heute ist die Beziehung zwischen Mutter und Tochter schwierig. Fr. P. hat einen 30-jahrigen Freund, mit dem sie sich heimlich im Europapark trifft, da ihre Mutter diesen Kontakt nicht billigt. Fr. P. arbeitet als Teilzeitkraft in einem Supermarkt in Klagenfurt. Diese Tatigkeit muss sie immer wieder unterbrechen, da ihre psychischen Probleme sie zwingen, in den Krankenstand zu gehen, um sich in stationare Obhut auf der psychiatrischen Abteilung zu begeben. Sie gibt an, dass es ihr immer schwerer fallt, den Alltag allein zu meistern, sie schlaft schlecht und wird immer unruhiger. Hinzu kommt, dass ihre Mutter sehr fordernd zu Fr. P. ist, auch ofter handgreiflich wird und ihr jeglichen Umgang mit anderen Menschen verbietet. Dieses Mal kommt die Patientin in Polizeibegleitung mit der Rettung ins Krankenhaus. Sie sprang in einen Fluss, um sich das Leben zu nehmen, wurde aber von ihrem Freund herausgezogen. Fr. P. au ert mehrmals, nicht mehr leben zu wollen. Sie hat Sorgen, wieder nach Hause zu ihrer Mutter gehen zu mussen. Bei der Aufnahme wirkt Fr. P. sehr getrieben, angespannt

und sprunghaft und sie hat zunehmend Schmerzen, da sie sich das Bein gebrochen hat. Bei der Patientin wird die arztliche Diagnose bipolare Storung mit Suizidversuch festgestellt. Am Oberarm hat sie ein Hamatom, dass laut Angaben von einem vorangegangenen Kampf mit ihrer Mutter stammt. Die medikamentose Therapie wird mit Antidepressiva, Analgetika und Anxiolytika eingeleitet, des Weiteren wird das Unterbringungsverfahren ohne Verlangen eroffnet. Fr. P. zeigt sich wahrend des Aufenthaltes auf der Station gut fuhrbar, aber mit gedruckter Stimmung. Ihr gebrochener Fu macht ihr zunehmend schwer zu schaffen, da sie sich nicht gut von alleine fortbewegen kann. An den Gruppenaktivitaten nimmt sie zuerst nicht teil, Mobilisationsversuche mit dem Pflegepersonal bleiben erfolglos. Nach einem gemeinsamen Gesprach mit ihrem Freund erklart sich Fr. P. bereit, an Gruppentherapien und der Ergotherapie teilzunehmen. Durch die Therapien kann die korperliche Mobilitat schnell wiederhergestellt werden. Am Morgen nach der ersten Therapieeinheit kommt Fr. P. vollig aufgelost zum Stationsstutzpunkt und erklart, dass sie sich wieder etwas antun wolle, denn sie habe mit ihrer Mutter telefoniert. Diese erklarte ihr, dass sie nutzlos sei und mit dem gebrochenen Bein ewig ein Kruppel bleiben werde. Im Gesprach mit Fr. P. erwahnt die Patientin immer wieder, wie wichtig ihre Mutter in ihrem Leben sei, aber auch, dass sie Angst vor ihr hatte. In Zukunft wurde sie gerne in einer eigenen Wohnung leben und nur Kontakt zu ihrer Mutter aufnehmen, wenn sie es mochte. Nach ihrem Aufenthalt mochte sie sich wieder selbststandig am Leben beteiligen konnen. Am Morgen des nachsten Tages kommt es zu einem Streit zwischen Fr. P. und einem anderen Patienten. Sie behauptet, dass sie von jemandem gesto en worden ware und damit ihr Kind gefahrdet ware. Es wird sogleich ein Schwangerschaftstest veranlasst, der sich als negativ herausstellt. Der Besuch ihres Freundes am Nachmittag verlauft ebenfalls sehr sprunghaft, sie bittet um Ausgang, da sie ihren Freund jetzt auf der Stelle heiraten wolle. Fr. P. ist sehr elegant gekleidet, hat auch Make-up aufgelegt und kommt mit Krucken zum Pflegestutzpunkt.

Fallbeispiel 78
Patientin mit Substanzmissbrauch

Fr. M. ist 38 Jahre alt. Sie kommt am Montag in die Abhangigkeitsambulanz. Dort erzahlt sie, dass sie seit einem Jahr 1,5 bis 2 Liter Wei wein taglich trinkt. Sie sagt, dass sie seit zehn Tagen trocken ist, da sie aufgrund des Drangens der Familie eingesehen hat, dass sie ein Problem habe. Ihr korperlicher Entzug ist aus ihrer Sicht schon abgeschlossen. Sie wunscht sich dennoch die Aufnahme zum stationaren Entzug und wird daraufhin auf der Station fur Abhangigkeitserkrankungen aufgenommen.

Im Rahmen der Anamnese erzahlt Fr. M., dass sie einen Mann und zwei Tochter (zwei und funf Jahre alt) hat. Mit der Familie lebt sie laut eigener Angabe zusammen in einem Haus. Das Familienleben beschreibt sie als harmonisch. Sie machte in ihrer Jugend die Lehre zur Zahnarztassistentin. Nach mehreren Jahren Berufserfahrung absolvierte sie die Ausbildung zur Ordinationsassistentin und arbeitete anschlie end in einer Augenfacharztpraxis. Anfang 2020 entschied sie sich fur eine berufliche Umorientierung und begann eine neue Ausbildung, in der sie sich noch befindet. Der Bereich gefalle ihr sehr gut, jedoch nennt sie den standigen Lerndruck bzw. -stress im Rahmen ihrer Ausbildung als Hauptausloser fur den vermehrten Alkoholkonsum. Sie hat sich fur den stationaren Aufenthalt als Ziel gesetzt, ein allgemeines Verstandnis fur ihre Diagnose Alkoholabhangigkeitssyndrom zu erlangen und eigenstandig Bewaltigungsstrategien zu erarbeiten, die sie in besonderen Stresssituationen anwenden kann, um nicht wieder zur Flasche greifen zu mussen. Au erdem betont sie, dass sie unbedingt auch eine psychologische Betreuung in Anspruch nehmen will, um zu lernen, wie sie mit ihrem Lernstress zurechtkommen kann.

Am nachsten Tag erreicht die Oberarztin der Station ein Anruf des Gatten der Patientin. Dieser habe vom Aufenthalt der Patientin

erfahren und schildert der Arztin, dass das Ehepaar bereits seit Monaten getrennt lebt. Die Kinder werden momentan von ihm versorgt. Die Patientin selbst soll derzeit, soweit er informiert ist, bei einer Bekannten untergekommen sein. Diese hat ihn daruber informiert, dass seine Frau den Schritt zum Entzug gewagt habe. Zur Trennung sei es laut Gatten gekommen, da er die Patientin vor die Wahl gestellt habe (Entweder sie hort zu trinken auf oder ich und die Kinder sind weg.). Fur ihn war ein weiteres Zusammenleben mit ihr nur vorstellbar, wenn sie den Entzug schafft. Durch ihre Alkoholabhangigkeit und ihr Verhalten war sie kein gutes Vorbild fur die Tochter. Die Kinder litten bereits unter dem Verhalten ihrer Mutter. Au erdem wurde sie im alkoholisierten Zustand mehrfach gewalttatig und aggressiv und es kam standig zu Streitigkeiten.

Bei der Aufnahme auf die Entzugsstation wird das Gepack der Patient*innen kontrolliert und in einem Seitenfach des Koffers findet die aufnehmende DGKP mehrere kleine Flaschchen Alkohol in Socken versteckt. Das ist Fr. M. extrem peinlich und sie versucht, sich darauf rauszureden, dass das nur ihr Back-up sei, wenn sie es gar nicht ohne Alkohol aushalt.

Notizen

Fallbeispiel 79
Patientin mit Substanzmittelmissbrauch und Suizidanamnese

Fr. K. wird nach einem Ruckfall von Benzodiazepin-Missbrauch auf die Psychiatrie aufgenommen. Die Patientin wird in Begleitung ihres Ex-Mannes von der Rettung ins Krankenhaus gebracht. Er hat sie vernachlassigt und alkoholisiert in ihrer Wohnung auf dem Sofa liegend vorgefunden. Auf dem Tisch neben ihr fand sich eine angefangene Packung Benzodiazepine. Sie war kaum ansprechbar, weshalb er die Rettung verstandigte. Bei der Aufnahme wirkt Fr. K. sehr schwach und verwirrt, sie gibt jedoch an, keine Suizidgedanken

zu haben. Sie benotigt am Anfang ihres Aufenthalts im Krankenhaus Unterstutzung bei der Korperpflege und beim An- und Auskleiden, da sie sehr schwach ist, sich schwer konzentrieren kann und unter unkoordinierten Bewegungsablaufen leidet. Fr. K. ist seit 2017 nach einem Suizidversuch querschnittsgelahmt. Sie gibt an, dass sie sich nicht erklaren konne, warum sie in so einem Zustand ware, denn sie sei ja schon seit langerem clean. Sie hat Dekubiti im Sakralbereich und auf den Innenseiten der Knochel beider Fu e.

Fr. K. ist Mutter dreier Kinder (zwei Sohne und ein Madchen) und mochte so schnell es geht wieder das Krankenhaus verlassen, um wieder bei ihnen zu sein. Sie gibt an, dass sie ihre Kinder beim Homeschooling unterstutzen und deswegen schnell wieder entlassen werden musse. Aufgrund dieser Umstande mochte sie nach dem Krankenhausaufenthalt auch keinen Reha-Aufenthalt annehmen. Sie mochte den Aufenthalt so schnell es geht hinter sich bringen. Fr. K. vermeidet das Wording Entzug, da sie aus ihrer Sicht nicht mehr suchtig ist. Bei den Visiten versucht sie immer wieder, Einfluss auf das Medikamentenmanagement zu nehmen, und zeigt sich wenig einsichtig fur die vorgeschlagenen Therapien.

Fr. K. ist bei ihrer Familie in einem Haus aufgewachsen. Die Eltern von Fr. K. sind fruh verstorben. Sie hat einen Bruder, der aber in einem anderen Bundesland wohnt, weswegen sehr wenig Kontakt zu ihm besteht. Viele Freund*innen hat Fr. K. nicht, sie gibt dafur ihrer Suchtproblematik die Schuld. Die Patientin war bis 2016 mit ihrem Gatten verheiratet, aber aufgrund ihrer Alkohol- und Benzodiazepin-Sucht verlie er sie. Die Kinder blieben gleich nach der Trennung bei Fr. K. Nach einem weiteren Ruckfall wurde das Sorgerecht dem Gatten zugesprochen. Sie wohnt jetzt allein in einer Wohnung und kann die Kinder nach Absprache mit ihrem Ex-Mann besuchen kommen. Der Ex-Mann hat noch immer ein sehr gutes Verhaltnis zu ihr und sieht regelma ig nach ihr.

Seit ihrem Suizidversuch 2017 ist sie arbeitsunfahig. Zuvor war sie als Werbetexterin tatig. Fr. K. ist trotz ihrer Einschrankungen durch die Querschnittslahmung selbststandig und benotigt normalerweise keine Unterstutzung bei der Haushaltsfuhrung und bei der Ernahrung. Bezuglich der Korperpflege wird sie im eigenen Haushalt

durch die mobile Hauskrankenpflege unterstutzt. Die DGKP kommt dreimal in der Woche, versorgt die Wunden und unterstutzt bei der Korperpflege. Fr. K. hat aufgrund einer Harninkontinenz einen Dauerkatheter, welcher ebenso vom mobilen Dienst versorgt wird.

Notizen

Fallbeispiel 80
Patient nach Suizidversuch und mit Covid-19-Erkrankung

Hr. N. (78 Jahre alt) leidet seit kurzem an einer schweren depressiven Episode, ausgelost durch die neu diagnostizierte Krebserkrankung seiner Ehegattin. Er versuchte, sich mit dem Kuchenmesser die Kehle durchzuschneiden, da er ohne sie nicht mehr leben wollte. In letzter Minute wurde er von seiner Gattin gefunden, die sofort die Notarztin verstandigte. Im Krankenhaus erfolgte eine Notoperation (plastische Chirurgie und HNO) und er uberlebte den Suizidversuch. Er wurde zur Nachbetreuung auf die Intensivstation verlegt, wo er nach zwei Tagen positiv auf Covid-19 getestet wurde. Trotz der Notwendigkeit einer weiterfuhrenden intensivmedizinischen Betreuung wurde er aufgrund der suizidalen Absichten auf die Akutpsychiatrie in ein Isolierzimmer, welches speziell fur ihn ausgestattet wurde, verlegt. Er au ert wiederholt, nicht mehr leben zu wollen und keinen Sinn mehr in seinem Leben zu sehen, wenn seine Frau stirbt. Da sein Zustand labil erscheint, wird er kontinuierlich mittels Monitor uberwacht. Durch die Covid-19-Schutzma nahmen kommt das Pflegepersonal meist nur ca. dreimal taglich in sein Zimmer, um ihn zu waschen und ihn bei der Nahrungsaufnahme zu unterstutzen. Aufgrund der Verletzungen und der nachfolgenden Operation hat Hr. N. erhebliche Probleme bei der Nahrungsaufnahme und tut sich schwer beim Schlucken.

Gesprache zwischen dem Pflegepersonal und Hrn. N. sind aufgrund der Hygienema nahmen schwierig, da er durch sein

Horleistungsdefizit und die FFP-3-Maske das Pflegepersonal kaum versteht. Zwischen den Kontakten mit dem Pflegepersonal ist er allein im Zimmer, verlasst das Bett nicht und bewegt sich kaum. Den Pflegepersonen fallt auf, dass sein Blick immer starr auf die Decke gerichtet ist, er sieht nicht zur Ture, um zu sehen, wer das Zimmer betritt. Bei der Korperpflege au ert er mit gedruckter Stimme, dass er umgehend nach Hause mochte. Andererseits furchtet er sich auch vor der Entlassung, da ihn massive Zukunftsangste plagen. Bei den Kontrollen nimmt das Pflegepersonal nachts aus dem Zimmer von Hrn. N. lautes Weinen wahr. Sein einziger Antrieb besteht momentan darin, es irgendwie zu schaffen, sich das Leben zu nehmen. Psychiatrische Therapien bzw. Behandlungen konnen aufgrund der Covid-19-Infektion nur marginal durchgefuhrt werden.

Die einzige Bezugsperson stellt seine Gattin dar, die auch die Stutze seines Lebens ist. Sie darf ihn aber aufgrund der Covid-Infektion nicht personlich besuchen. Sie versucht, ihn immer wieder anzurufen, aber er nimmt das Handy selten ab. Ihr einziger Sohn lebt schon seit Jahren in einem anderen Bundesland und hat sich von seinen Eltern zunehmend distanziert.

Notizen

Fallbeispiel 81
Patientin mit akuter Psychose

Die 56-jahrige Patientin Fr. F. ist aufgrund einer akuten Psychose mit aggressivem Verhalten (Fremd- und Selbstgefahrdung) in stationarer psychiatrischer Betreuung. Fr. F. prasentiert sich in den letzten Tagen in ihrem Antrieb gehemmt, zuruckgezogen, psychomotorisch verlangsamt und wortkarg. Au erdem nimmt sie kaum Mahlzeiten ein, da sie angibt, appetitlos zu sein. Aufgrund mangelnder Kooperation bei der Medikamenteneinnahme musste Fr. F. bereits mehrmals eine periphere Venenverweilkanule gelegt werden, die sie sich immer wieder mit Vorankundigung selbststandig entfernte. Sie erhalt zweimal taglich Glianimon (Benperidol =

Neuroleptikum) und Temesta (Lorazempam = Benzodiazepin) i. v. verabreicht, um ihre Erregungszustande zu dampfen. Bei Gesprachen mit den Pflegepersonen antwortet Fr. F. in kurzen und knappen Satzen, ist jedoch im Verhalten angepasst und freundlich. Sie wird vom Pflegepersonal daruber hinaus auch zum Essen und Trinken motiviert, da sie keinen Appetit verspurt und daher meist nur eine Hauptmahlzeit am Tag konsumiert. Wenn sie mit mehreren Personen auf engem Raum ist, erzeugt das bei ihr ein beklemmendes Gefuhl. Aus diesem Grund nimmt sie nicht gerne an Gruppentherapien teil. Fr. F. wurde schon einmal wegen versuchter Flucht im Bett fixiert.

Vor wenigen Tagen wollte Fr. F. nach mehrmaligen Motivationsversuchen kein Abendessen einnehmen und zog sich ins Zimmer zuruck. Sie wirkte nachdenklich und in der Korperhaltung zunehmend angespannt. Die Arme verschrankte sie vor ihrem Korper und ihr Blick war auf den Boden gerichtet. Wahrend der Abendessenszeit spazierte sie vollstandig angezogen mit Wintermantel und Haube am Gang auf und ab. Nach einiger Zeit wandte sich eine weitere Patientin aufgelost an das Pflegepersonal, da Fr. F. im Raucherraum auf Turen und Fenster einschlug, um erneut fluchten zu konnen. Das Pflegepersonal setzte sofort einen Notruf ab und versuchte, Fr. F. durch Deeskalationsma nahmen zu beruhigen. Sie prasentierte sich weiterhin massiv aggressiv gegenuber dem Pflegepersonal und schlug um sich. Au erdem versuchte sie, zu bei en und zu kratzen. Nach arztlicher Anordnung wurde Fr. F. im Bett 5-Punkt-fixiert und bekam Glianimon und Temesta in hoherer Dosis i. v. verabreicht. Erst daraufhin beruhigte sie sich zunehmend. Sie wurde infolge intensiv uberwacht.

Fr. F. ist verheiratet und hat eine erwachsene Tochter. Die Tochter lehnt den Kontakt zur Mutter ab, da sie mit ihrem Verhalten nicht zurechtkommt, wie sie sagt. Darunter leidet Fr. F. sehr. Psychiatrische Erkrankungen treten in der Familie von Fr. F. gehauft auf. So wurden z. B. ihre Mutter und ihre Schwester mit psychiatrischen Erkrankungen diagnostiziert. Beide haben sich suizidiert, weil sie mit ihren psychischen Erkrankungen nicht zurechtgekommen sind.

Fallbeispiel 82
Patient mit schweren depressiven Episoden, psychotischen Symptomen und Suizidversuch

Hr. H. ist 79 Jahre alt und seit 50 Jahren mit seiner Gattin verheiratet. Er lebt mit ihr in einem Reihenhaus mit einem kleinen Garten. Hr. H. ist gelernter Tapezierer und Verkaufer. Das Ehepaar hat zwei Sohne, wobei einer Hans mit seiner Familie in Hamburg (D) lebt und der zweite sich 2015 suizidiert hat. Hans sieht Hr. H. sehr selten, da er nur ein- bis zweimal im Jahr auf Besuch kommt. Weiters ist bei Fr. H. eine Depression bekannt. Der Patient kommt nach telefonischer Ankundigung durch die neurologische Intensivstation nach einem Suizidversuch auf die Psychiatrie. Er wollte sich mit einem Strick, der jedoch gerissen ist, am Dachboden erhangen. Er selbst schildert, dass er sich bei einer Treppe erdrosseln wollte und seine Frau den Strick durchgeschnitten hat. Davon trug er durch den Sturz auf den Heizkorper ein Hamatom an der Orbita links davon. Er kann zum Aufnahmezeitpunkt den Ablauf nicht klar schildern und distanziert sich beim Aufnahmegesprach klar von Suizidgedanken und suizidalen Handlungen. Er gibt an, dass er sich beim Auftreten von Suizidgedanken umgehend beim Pflegepersonal melden wird. Er sei sehr dankbar, dass der Suizidversuch nicht funktioniert hat. Einige Tage zuvor hatte er einen ambulanten Termin bei seinem niedergelassenen Psychiater, dem er glaubhaft versicherte, keine Suizidgedanken zu haben. Doch seit diesem Gesprach wurden die Stimmen in seinen Kopf immer lauter und seine Gedanken kreisten um einen moglichen Selbstmord.

Zu Beginn des stationaren Aufenthalts ist der Patient in sich gekehrt und fur keinerlei Aktivitaten zu begeistern. Er schlaft auch tagsuber sehr viel. Hr. H. erzahlt, dass er zu Hause einen Hometrainer hat, auf dem er meist zwei Stunden am Tag trainiert. Derzeit schaut er am liebsten aus dem Fenster und fuhrt dabei Selbstgesprache. Hr. H. ist zwar motiviert, jedoch im Denken sowie in der Bewegung

verlangsamt. Er gibt immer wieder Schwindelzustande an, bei denen sich der Raum zu drehen beginnt. Je vertrauter ihm das Pflegepersonal wird, umso offener zeigt er sich und lasst sich auch fur diverse Aktivitaten begeistern. Wenn bei dem Patienten eine 1:1 Betreuung erfolgt, wie zum Beispiel beim Puzzeln oder Kartenspiel (Schnapsen), erzahlt Hr. H. sehr viel uber sich und seinen Suizidversuch. Au erdem verspurt er Hoffnung wegen des geplanten Besuches seines Sohnes mit der Familie. Hans ist gleich nach dem Vorfall zur Unterstutzung seiner Mutter angereist. Hr. H. freut sich auf die gemeinsame Zeit mit den Enkelkindern, die er schon langer nicht gesehen hat. Hans mochte fur seine Eltern Unterstutzung organisieren, da diese sich sehr stark in ihr Heim zuruckgezogen hatten. Er wird sie auch bitten, sich zu uberlegen, ob sie nicht zu ihm nach Deutschland ziehen wollen.

Notizen

Fallbeispiel 83
Teenager mit Anorexia nervosa

Die 14-jahrige Sharon, 165 cm gro , 35 kg, wird mit der Diagnose Anorexia nervosa vom Hausarzt auf die Kinderpsychiatrie aufgenommen. Der BMI betragt bei der Aufnahme 13. Das Madchen wirkt schwach und blass. Zur Diskussion steht eine enterale Sondenernahrung. Das Gesprach daruber findet mit Sharon, ihren Eltern und dem Arzteteam am nachsten Morgen geplant statt.

Sharon hockt mit angewinkelten Beinen im Bett und starrt die ganze Zeit auf ihr Handy. Im Gesprach mit den Eltern geben diese an, dass das Madchen in letzter Zeit nicht viel gegessen hat. Aufgrund der Pubertat ihrer Tochter, in der alle Teenies den Schonheitsidealen entsprechen wollen, haben sie sich dabei nichts gedacht. Zudem ist den Eltern gar nicht so sehr aufgefallen, wie dunn ihre Tochter bereits ist, weil sich die Jugendlichen heutzutage ja alle so komisch kleiden, so kuschelige, ubergro e Pullover und weite Hosen und so dicke Schuhe wie die Mutter sagt. Die Mutter ist Lehrerin, der Vater

Physiotherapeut und Hobbytriathlet. Beide Eltern wirken sehr sportlich, sind gro und schlank. Die ganze Familie isst seit Jahren vegetarisch, die Tochter uberhaupt nur vegan. Die Eltern dachten, ihr Kind hatte eine Nahrungsunvertraglichkeit oder einen Nahrstoffmangel, weil sie ihnen in letzter Zeit so blass und mude vorgekommen ist. Leicht aggressiv und murrisch war sie auch und die Mutter hat ihr deswegen immer viel Obst gekauft, damit sie Fruchtzucker und Vitamine hat. Sharon sagte der Mutter, dass sie davon nur Bauchweh bekame. Deswegen sind sie mit ihr zum Hausarzt gegangen. In der Schule hat bisher alles gepasst. Sharon hat gute Noten und nette Freundinnen.

Die Pflegeperson im Nachtdienst begru t Sharon, welche mit einer weiteren Jugendlichen (15 Jahre alt, mit derselben Diagnose und bereits liegender Magensonde) im Zimmer liegt. Sharon sagt, sie mochte ihre Ruhe haben von den ganzen Doktoren, von den Pflegepersonen und auch von ihren muhsamen Eltern, denen sie das alles hier nun zu verdanken hat.

Notizen

Rehabilitative Pflege

Fallbeispiel 84
Patientin nach Apoplex

Fr. K., eine 91-jahrige Dame aus Tirol, hatte aufgrund eines cerebralen Insults nach einem Sturz aus dem Bett vor einem Monat einen Krankenhausaufenthalt. Beim Sturz hat sie sich den Unterarm links (Elle und Speiche) im proximalen Anteil gebrochen. Der Bruch wurde nach Reposition mit einem Oberarmgips fur 8 Wochen versorgt, eine OP war nicht erforderlich. Durch den Insult hatte Fr. K. Sprachstorungen und eine Hemiparese links. Vor ihrem Sturz aus dem Bett lebte Fr. K. bei ihrer Tochter und ihrem Schwiegersohn, die eine Fabrik betreiben und 6 7 Tage die Woche arbeiten.

Vor 2 Wochen startete Fr. K. ihr Rehaprogramm, um ihre Unabhangigkeit in den ATLs zu fordern. Sie zeigt jedoch kein Interesse an den Rehama nahmen und bleibt am liebsten den ganzen Tag im Bett. Lediglich die Physiotherapie, zu der sie mit dem Rollstuhl transferiert wird, macht ihr Freude. Fr. K. besteht aufgrund ihrer linksseitigen Hemiparese bei allen ATLs auf Hilfe (in allen Bereichen wie z. B. waschen, Toilettenbenutzung usw.). Der Gipsverband schrankt sie zusatzlich ein. Fr. K. sagt immer wieder: Ich kann meinen Korper nicht kontrollieren, und meine Verfassung wird auch nie wieder besser werden. Ihr Arzt zeigt ihr das Rehapotenzial auf und merkt immer wieder an, dass es moglich ist, ihre Mobilitat wiederzuerlangen, wenn sie einer erweiterten Physiotherapie zustimmen und aktiv an den Rehama nahmen teilnehmen wurde.

Wenn die Pflegepersonen mit Fr. K. uber die Entlassung nach Hause sprechen, au ert sich diese frustriert und uberrascht, dass sie schon wieder nach Hause muss. Sie hat angenommen, dass sie

lange Zeit hierbleiben kann, bis sie sich wieder vollig von ihrem Schlaganfall erholt hat auch wenn es eines langeren Aufenthaltes bedarf, sie braucht schlie lich Unterstutzung in allen ATLs. Fr. K. denkt, dass ihre Erkrankung und ihre korperliche Verfassung komplizierter, schlechter und ernster sind als alle annehmen. Sie kann nicht verstehen, wie alle erwarten, dass sie mit der Rehabilitation beginnt, wo sie sich doch noch gar nicht stabilisiert hat und sie diese vielen Therapien gar nicht aushalt.

Fr. K. klagt au erdem uber Appetitlosigkeit und schlaft sehr viel, sie verbringt die meiste Zeit des Tages im Bett.

Notizen

Fallbeispiel 85
Patientin mit PTBS

Fr. M., 48 Jahre alt, leidet an einem posttraumatischen Belastungssyndrom, Depressionen und Panikattacken. Sie kann von ihrer Hausarztin zu einem Reha-Aufenthalt motiviert werden. Seit 2011 ist sie bereits in facharztlicher Therapie. Die Patientin ist korperlich durch eine LWS-Fraktur infolge eines Autounfalls 2017 und einer Lungenembolie sowie Status post Mammakarzinom 2016 mit Strahlentherapie noch immer stark belastet. Sie absolvierte bereits drei Reha-Aufenthalte, der letzte fand 2018 statt.

Im Oktober 2021 wird Fr. M. nach einer Panikattacke ins Krankenhaus eingeliefert und stationar auf der Psychiatrie aufgenommen. Sie erklart am Ende des Krankenhausaufenthalts, dass sie das Gefuhl hat, nur mehr schlafen und nie wieder aufstehen zu wollen. Diese schwere depressive Episode mit Suizidandrohung ist die Grundlage dafur, dass die Hausarztin gemeinsam mit der Patientin einen Reha-Antrag stellt.

Fr. M. wuchs auf einem Bauernhof als viertes von acht Kindern auf. Der Vater war Alkoholiker und sie beschreibt ihre Kindheit als sehr belastend und lieblos. Sie fuhlte sich als Kind vernachlassigt und oft

alleingelassen. Im Alter zwischen 12 und 14 Jahren wurde sie vom Nachbarn sexuell missbraucht. Der Vater ist bereits vor 10 Jahren verstorben. Die Mutter lebt noch, ist jedoch dement und wird in einem Pflegeheim versorgt. Kurz nach ihrem 16. Geburtstag zog Fr. M. von zu Hause aus und lernte mit 19 ihren zukunftigen Ehemann kennen, mit dem sie 23 Jahre verheiratet war. Seit Oktober 2021 sind sie offiziell geschieden. Der Ehemann war ihr und den Kindern gegenuber gewalttatig und es hat die Patientin viel Kraft und Zeit gekostet, sich von ihm zu losen und schlie lich zu trennen. Sie beschreibt eine finanzielle und emotionale Abhangigkeit vom Ehemann, weshalb die Trennungsphase sich lange hingezogen hat. Aus dieser Beziehung gingen zwei Kinder hervor. Der Sohn (25) lebt und arbeitet in Wien. Er grenzte sich, seit er mit 18 Jahren von zu Hause ausgezogen ist, immer mehr von der Familie ab. Das schlechte Verhaltnis zum Sohn belastet Fr. M. sehr. Die Tochter (23) macht eine Lehre zur Optikerin. Fr. M. beschreibt ein gutes Verhaltnis zur Tochter, mit der sie gemeinsam in einer kleinen Wohnung am Stadtrand lebt.

Das Verhaltnis zu einer jungeren Schwester beschreibt Fr. M. als sehr gut. Zu den anderen Geschwistern hat sie eher wenig Kontakt. Sie erwahnt eine Arbeitskollegin, mit der sie sich sporadisch trifft, ansonsten verfugt sie uber keinen gro eren Freundeskreis.

Sie arbeitete bis Juni 2019 in einem Altersheim als Heimhilfe, fuhlte sich jedoch schon seit langerer Zeit uberfordert und wurde nach einem langeren Krankenstand gekundigt. Derzeit ist sie beim AMS gemeldet. Seit der Kundigung hat sie viel Freizeit, wodurch sie sich mehr mit ihrer Vergangenheit auseinandersetzt. Sie sieht darin den Grund, weshalb sie wieder vermehrt unter Panikattacken leidet.

Die Patientin gibt an, noch nie einen Selbstmordversuch durchgefuhrt zu haben, jedoch leidet sie seit ihrem Jugendalter an Lebensuberdruss-Gedanken, Phasen schlechter Stimmungslage sowie Antriebslosigkeit.

Fr. M. ist selbststandig mobil, klagt jedoch seit einem Autounfall vor 10 Jahren haufig uber Rucken- und Kopfschmerzen. Bei der Aufnahme gibt sie Schlafstorungen an und beschreibt Durch- und

Einschlafstorungen. Zusatzlich leidet sie unter Angst vor der nachsten Panikattacke, Antriebs- und Motivationsverlust und Schmerzen in der LWS.

In den vergangenen funf Jahren gab es Phasen in ihrem Leben, in denen sie vermehrt Alkohol trank. Derzeit hat sie das aber ganz gut im Griff, wie sie sagt.

Ihre Erwartungen an den Reha-Aufenthalt kann sie klar formulieren. Sie wunscht sich, besser mit den Panikattacken umgehen zu konnen und Fahigkeiten zu erlernen, um diese fruhzeitig zu erkennen und abfedern zu konnen.

Au erdem au ert sie den Wunsch, ihre Kindheit und das Jugendalter in Einzelgesprachen aufarbeiten zu durfen (Fokus auf das Verhaltnis zum Vater und den Missbrauch) und mochte gerne einen Neuanfang starten, um sich selbst wieder wertschatzen zu konnen.

Notizen

Abkürzungsverzeichnis

AAO	arztliche Anordnung
AED	Automatisierter externer Defibrillator
AZ	Allgemeinzustand
BZ	Blutzucker
DGKP	Diplomierte Gesundheits- und Krankenpflegeperson
gtt.	Tropfen
i. v.	intravenos
min.	Minute
NRS	Numerische Ratingskala
p. i.	per inhalationem
p. o.	per os
PP	Pflegeperson
s. c.	subkutan
St. p.	Status post
tgl.	taglich
V. a.	Verdacht auf
VAS	Visuelle Analogskala

Verwendete Literatur

Doenges M., Moorhouse M. & Murr A. (2016). Pflegediagnosen und Pflegema nahmen (5., uberarbeitete und erweiterte Auflage). Huber.

Gagnier, J.J., Riley, D., Altman, D.G., Moher, D., Sox, H., Kienle G. S. & fur die Care group (2013). Die Case Reporting (CARE) Guideline: Entwicklung einer konsensbasierten Leitlinie fur die Erstellung klinischer Fallberichte. Dtsch Arztebl Int 2013; 110(37): 603 608.DOI: 10.3238/arztebl.2013.0603

Gordon, M. & Bartholomeyczik, S. (2001). Pflegediagnosen. Theoretische Grundlagen. Urban & Fischer.

Kahneman, D. (2011). Thinking, Fast and Slow. Penguin Books.

Lunney, M. (2007). Arbeitsbuch Pflegediagnostik. Pflegerische Entscheidungsfindung, kritisches Denken und diagnostischer Prozess Fallstudien und Fallanalysen. Huber.

Schrems, B. (2016). Fallarbeit in der Pflege (2., uberarbeitete und erganzte Auflage). Facultas.

Schrems, B. (2021). Der Prozess des Diagnostizierens in der Pflege. Facultas.

Schrems, B. (2022). Fallarbeit in der Pflege (4., uberarbeitete Auflage). Facultas.

Lernen mit Fallsituationen

Alltägliches pflegerisches Handeln findet in Form von komplexen Fallsituationen statt. Daher bedarf es im Rahmen der Ausbildung in der Gesundheits- und Krankenpflege der gezielten Förderung von vernetztem Denken und einer handlungsorientierten Anwendung theoretischen Wissens.

Dieses Arbeitsbuch umfasst 85 komplexe Fallsituationen, von denen jede für sich ein spezifisches pflegerisches Themenfeld behandelt. Die Fallsituationen sind aus der Praxis übernommen, für das Buch adaptiert und bearbeitet worden. Ziele dabei sind die Förderung von Analysefähigkeit, Kompetenzaufbau sowie die Annäherung an ein ganzheitliches Verständnis für Fallsituationen.

Damit ist dieses Buch nicht nur eine kompakte Begleitung für handlungsorientiertes Lehren und Lernen in Pflegeausbildungen, sondern bietet auch eine solide Grundlage für die Weiterentwicklung eines diagnostischen Pflegeverständnisses und die Umsetzung einer präzisen Diagnostik in der Praxis.

- Mit einer Einleitung zur strukturierten Fallbearbeitung
- Raum für Notizen

MAG.ᴬ KARIN KLAS

DGKP, Pflegepädagogin, Pflegeexpertin, Intensivpflege und pädiatrische Intensivpflege, nebenberuflich Hochschullehrende an der FH Kärnten.

MELITTA HORAK, BSC, MSC

DGKP, Advanced Practice Nurse, zertifizierte Casemanagerin, Spezialisierungen in Advanced Nursing Process und Critical Thinking, Hochschullehrende an der FH Kärnten.

BETTINA BACHMANN-SCHRITTESSER, BA

DGKP, CSM® Schmerzmanagement, Gesundheits- und Pflegemanagement, Hochschullehrende an der FH Kärnten.

ISBN 978-3-7089-2440-3

9 783708 924403

facultas.at