III - SISTEMA ARTICULAR

SISTEMA ARTICULAR

Formado pelas articulações, ou juntas, um ponto de união entre dois ou mais ossos adjacentes, permitindo diferentes amplitudes de movimento.

1 ARTICULAÇÕES (OU JUNTURAS)

Ponto de união entre dois ou mais ossos adjacentes.

2 MOVIMENTO

Permite diferentes amplitudes de movimento.

3 OSSOS E MÚSCULOS

Juntamente com os ossos e músculos, formam o **sistema de alavancas.**

4 SISTEMA DE ALAVANCAS

É a base dos movimentos do corpo humano.

5 ARTROLOGIA

Ramo da anatomia que estuda as articulações e seu conjunto de movimentos.

Prof Drª Cláudia Pinheiro

CLASSIFICAÇÃO DAS ARTICULAÇÕES

As articulações podem ser classificadas de acordo com a **amplitude de movimentos**:

1 SINARTROSES

(do grego *syn* = junto + *arthron* = articulação)

ou **articulações fibrosas**

Possuem **pouca** ou **nenhuma** mobilidade.

2 ANFIARTROSES

(do grego *amphí* = de ambos os lados + *arthron* = articulação)

ou **articulações cartilaginosas**

Possuem mobilidade bem **reduzida**.

3 DIARTROSES

(do grego *diarthosis* = articulação móvel)

ou **articulações sinoviais**

Possuem movimentos **mais amplos**.

SINARTROSES OU ARTICULAÇÕES FIBROSAS

Nas articulações fibrosas, os ossos se articulam através de uma fina camada de tecido conjuntivo fibroso denso.
Este tipo de articulação possui pouquíssima ou nenhuma movimentação e podem ser divididas em suturas, sindesmoses e gonfoses.

CLASSIFICAÇÃO

SUTURAS
Localizadas apenas no crânio.

SINDESMOSES
Ossos unidos por tecido conjuntivo fibroso denso.

GONFOSES
Dente unido ao osso por tecido fibroso.

SUTURAS

As suturas estão localizadas apenas no crânio e podem ser subdivididas de acordo com sua forma, em:

a) SERRÁTIL

Quando as extremidades dos ossos possuem sulcos irregulares, que os mantêm íntima e firmemente unidos.

Ex: sutura interparietal.

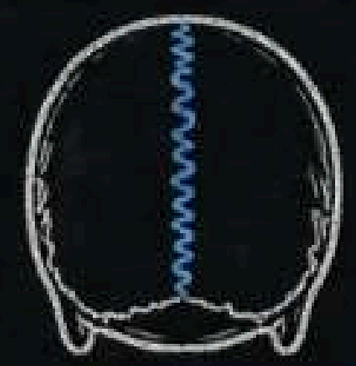

b) PLANA

Quando duas superfícies planas se articulam.

Ex: sutura internasal.

c) ESCAMOSA

Quando as superfícies ósseas se articulam sobrepondo uma à outra, como "escamas de peixe".

Ex: articulação entre os ossos temporal e parietal.

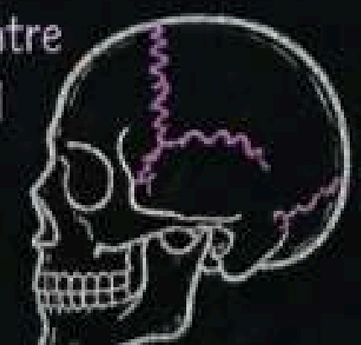

SINDESMOSES

Articulações fibrosas

São um tipo de articulação fibrosa onde os ossos são unidos por uma faixa relativamente longa de tecido fibroso, formando um ligamento interósseo ou uma membrana interóssea, permitindo uma pequena movimentação entre eles.

EXEMPLOS:

SINDESMOSE TIBIOFIBULAR DISTAL

SINDESMOSE RADIOULNAR

MEMBRANAS INTERÕSSEAS DO ANTEBRAÇO

MEMBRANAS INTERÕSSEAS DA PERNA

GONFOSE
(articulação fibrosa)

As gonfoses são articulações observadas apenas na cavidade oral, sendo responsáveis pela articulação entre a raiz dental e o osso alveolar.

CARACTERÍSTICAS

- Unem a raiz do dente ao osso alveolar.
- Permitem fixação firme do dente no alvéolo.
- Não permitem movimentos significativos.

ONDE OCORREM:
Apenas na cavidade oral.

ANFIARTROSES
OU ARTICULAÇÕES CARTILAGINOSAS

Nas articulações cartilaginosas, os ossos se articulam através de um tecido cartilagíneo, conferindo pouca amplitude de movimento. Podem ser divididas em sincondroses e sínfises, de acordo com o tipo de cartilagem que as compõem.

DIVIDIDAS EM:

SINCONDROSES

Os ossos são unidos por **cartilagem hialina**. Geralmente temporárias, sendo substituídas por osso durante o crescimento.

EXEMPLOS:
- Placa epifisária (fise)
- 1ª costela com o esterno

SÍNFISES

Os ossos são unidos por **fibrocartilagem**. Geralmente permanentes e com pequena movimentação.

EXEMPLOS:
- Sínfise púbica
- Discos intervertebrais

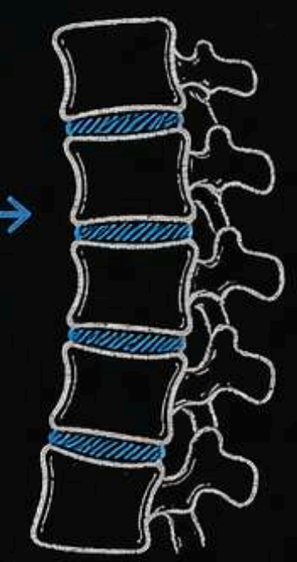

SINCONDROSES
(articulações cartilaginosas primárias)

As sincondroses são formadas por cartilagem hialina e, geralmente, são articulações temporárias, que se ossificam com o passar do tempo.

A sincondrose esfeno-occipital se ossifica por volta dos dezessete anos de idade.

Os discos epifisários, responsáveis pelo crescimento do osso em altura, também são exemplos de sincondroses.

TEMPORÁRIAS

São substituídas por tecido ósseo com o passar do tempo.

- Sincondrose esfeno-occipital →

- Discos epifisários (crescimento do osso em altura) →

PERMANENTES

Não se ossificam.

↓

Exemplo:

Cartilagens costais, que articulam as dez primeiras costelas ao osso esterno.

Articulação permanente

SÍNFISE
(articulações cartilaginosas secundárias)

Nas sínfises, as superfícies ósseas se articulam pela interposição de um espesso disco de cartilagem fibrosa que permitem a absorção de impactos.

SÍNFISE PÚBICA

Une as duas porções dos ossos púbis do osso do quadril e permite o aumento do diâmetro pélvico durante o parto.

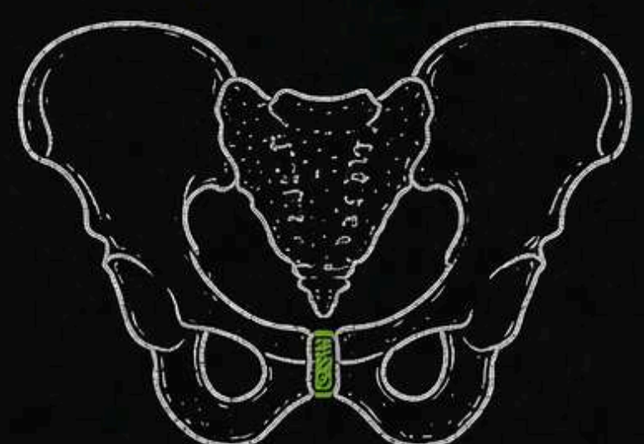

DISCOS INTERVERTEBRAIS

Se interpõem entre os corpos das vértebras adjacentes e são formados por:

- Anel fibroso superficial
- Núcleo pulposo interno

Permitem a absorção de impactos e do peso corporal.

DIARTROSES
OU ARTICULAÇÕES SINOVIAIS

As articulações sinoviais incluem a maioria das articulações do corpo e possuem características especiais.
O deslizamento das superfícies articulares, uma sobre a outra, permitem movimentos mais amplos, mas limitados pelos ligamentos, músculos, tendões e ossos adjacentes.

CARACTERÍSTICAS

SUPERFÍCIES ARTICULARES

Revestidas por cartilagem hialina, que reduz o atrito e protege o osso.

CÁPSULA ARTICULAR

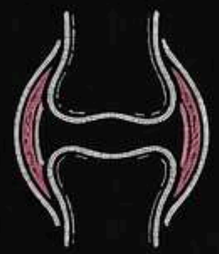

Envolve toda a articulação, proporcionando estabilidade e proteção.

LÍQUIDO SINOVIAL

Lubrifica a articulação, nutre a cartilagem e reduz o atrito.

LIGAMENTOS

Reforçam e estabilizam a articulação, limitando movimentos excessivos.

AMPLA MOBILIDADE CONTROLADA

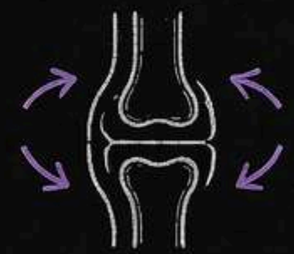

Permitem movimentos amplos, mas dentro dos limites fisiológicos.

Conferem mobilidade e função ao esqueleto, com estabilidade e proteção às estruturas.

TODAS AS ARTICULAÇÕES SINOVIAIS POSSUEM AS SEGUINTES CARACTERÍSTICAS:

1 CARTILAGEM ARTICULAR

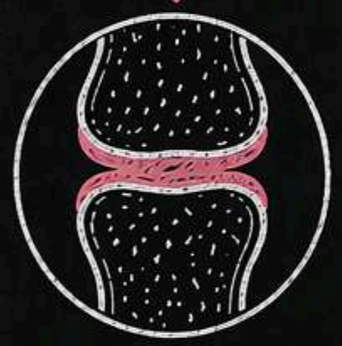

Reveste as extremidades ósseas, reduz o atrito e absorve impactos.

2 CÁPSULA ARTICULAR

Membrana fibrosa que envolve e protege a articulação.

3 CAVIDADE ARTICULAR

Espaço entre as superfícies articulares, preenchido pelo líquido sinovial.

4 LÍQUIDO SINOVIAL

Lubrifica a articulação, nutre a cartilagem e reduz o atrito.

5 MENISCO

Discos de fibrocartilagem que aumentam a congruência, absorvem impactos e estabilizam a articulação.

6 LIGAMENTOS

Faixas de tecido fibroso que unem os ossos e estabilizam a articulação, limitando movimentos excessivos.

Essas estruturas trabalham juntas para permitir movimentos amplos, com estabilidade, proteção e redução de artito.

MOVIMENTOS ARTICULARES

Diferente das articulações fibrosas e cartilaginosas, onde os ossos estão intimamente conectados, as superfícies articulares das articulações sinoviais deslizam uma sobre a outra, promovendo movimentos mais amplos.

COMO ACONTECEM?

1. SUPERFÍCIES ARTICULARES

Revestidas por cartilagem articular lisa.

2. DESLIZAMENTO

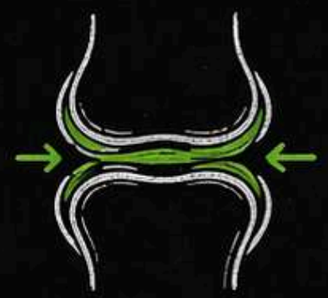

As superfícies deslizam uma sobre a outra dentro da cavidade articular.

3. LÍQUIDO SINOVIAL

O líquido sinovial lubrifica, reduz o atrito e nutre a cartilagem.

4. ESTRUTURAS DE SUPORTE

Ligamentos, músculos, tendões e ossos adjacentes limitam e direcionam os movimentos.

5. MOVIMENTOS MAIS AMPLOS

Essa combinação permite movimentos mais amplos e funcionais.

TIPOS DE ARTICULAÇÕES SINOVIAIS

1) PLANA

São consideradas como não-axiais e formadas por superfícies articulares achatadas ou levemente curvadas, que permitem pequenos movimentos de deslizamento em todas as direções.

Ex: articulação sacroilíaca.

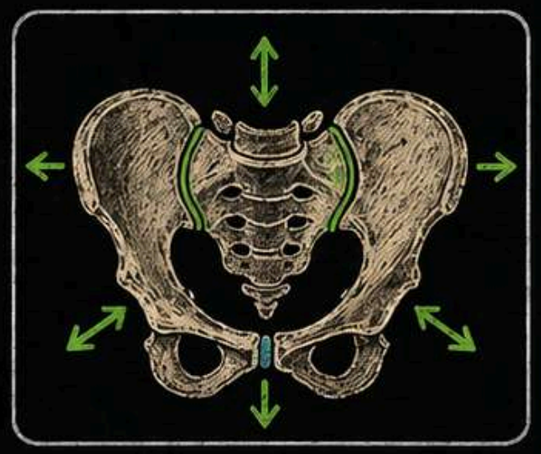

2) GÍNGLIMO OU DOBRADIÇA

São uniaxiais, permitindo apenas os movimentos de flexão e extensão, como uma dobradiça.

Ex: articulação do cotovelo e articulações interfalângicas.

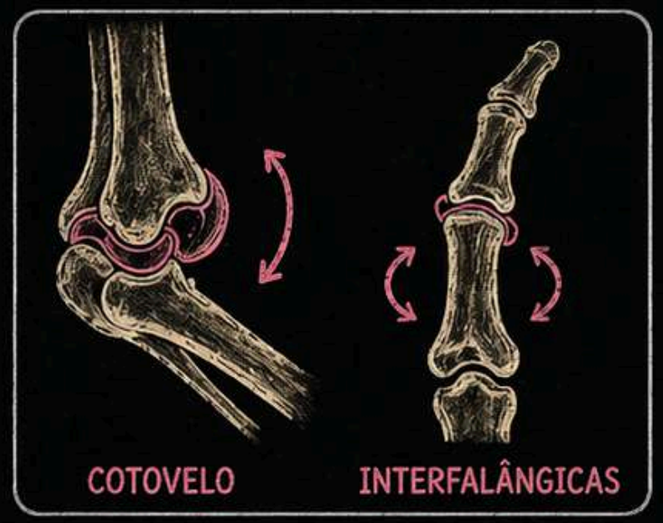

3) TROCOIDE

São uniaxiais e permitem apenas o movimento de rotação ao redor do eixo longitudinal do osso.

Ex: articulação radioulnar.

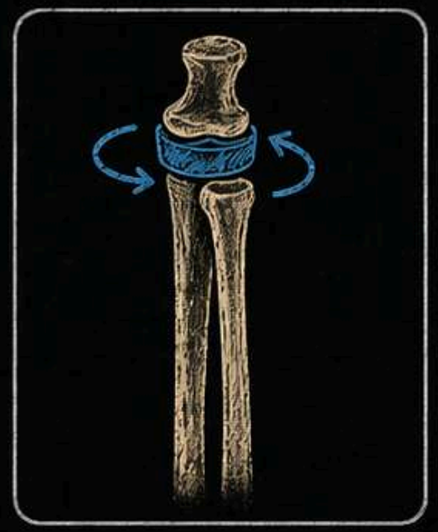

4) CONDILAR OU ELIPSOIDE

Possui uma superfície articular côncava e outra convexa. São biaxiais e permitem movimentos em dois planos perpendiculares entre si.

Ex: articulação do punho.

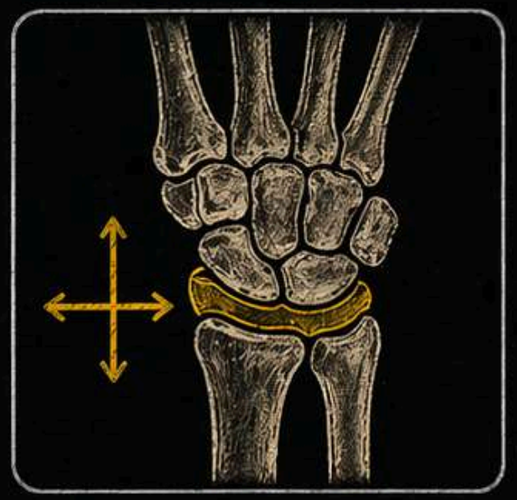

5) ESFEROIDE

→ São formadas por uma cabeça esférica, que se encaixa em uma cavidade em forma de taça.

→ São triaxiais e permitem movimentos nos três planos.

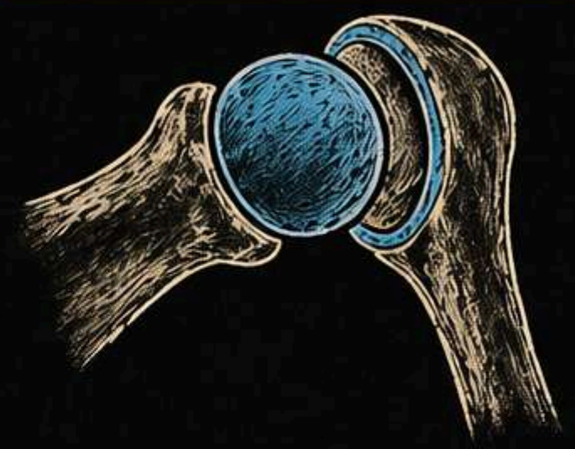

EXEMPLOS:

ARTICULAÇÃO GLENOUMERAL (OMBRO)

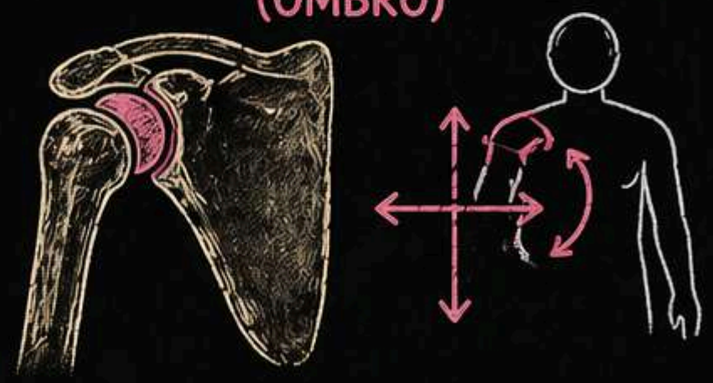

PERMITE MOVIMENTOS:

- ✓ FLEXÃO / EXTENSÃO
- ✓ ABDUÇÃO / ADUÇÃO
- ✓ ROTAÇÃO

ARTICULAÇÃO DO QUADRIL

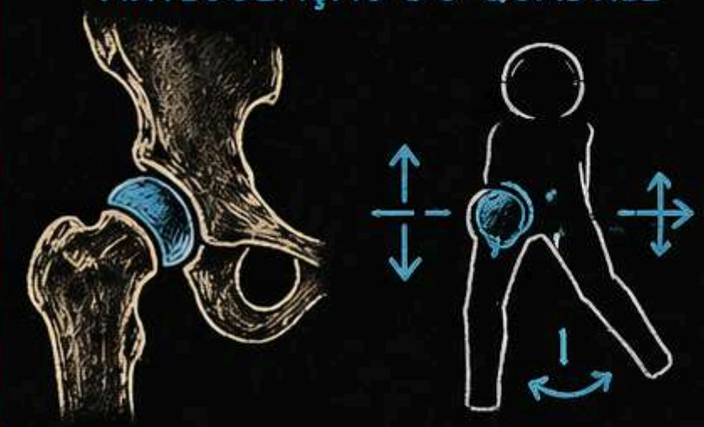

As articulações esferoides são triaxiais, permitindo movimentos em todos os três planos do espaço.

CASO CLÍNICO: HÉRNIA DISCAL LOMBAR (L4–L5)

1. HISTÓRIA CLÍNICA

Um homem de 38 anos, motorista de caminhão, relata dor lombar intensa irradiando para a face posterior da perna direita, iniciada após levantar uma caixa pesada do chão.
Ele descreve formigamento no pé e dificuldade para permanecer sentado por muito tempo.

2. EXAME FÍSICO

- ✓ dor à flexão do tronco
- ✓ teste de Lasègue positivo
- ✓ diminuição da sensibilidade na face lateral da perna

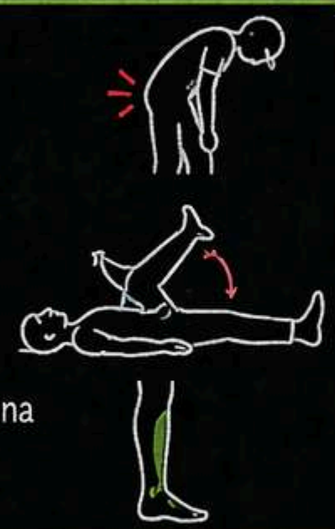

3. EXAME DE IMAGEM

A ressonância magnética mostra protrusão posterior do disco entre L4–L5, comprimindo a raiz nervosa.

4. ESTRUTURAS ANATÔMICAS ENVOLVIDAS

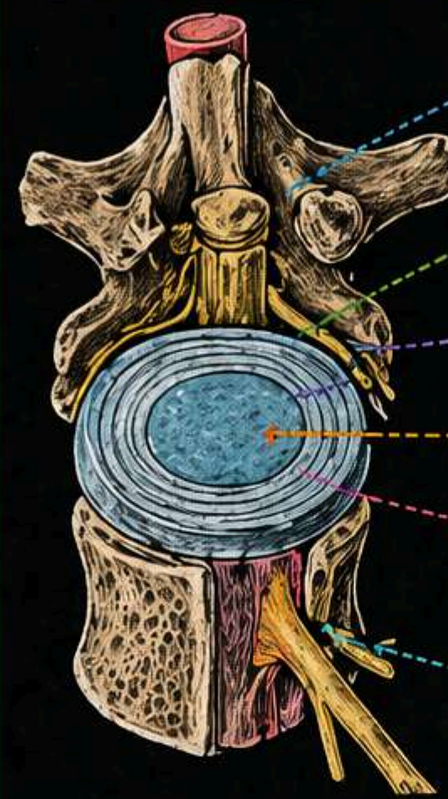

1. articulação intervertebral (sínfise)
2. disco intervertebral
3. ânulo fibroso
4. núcleo pulposo
5. ligamento longitudinal posterior
6. raízes nervosas espinhais

PROTRUSÃO DISCAL (HÉRNIA)

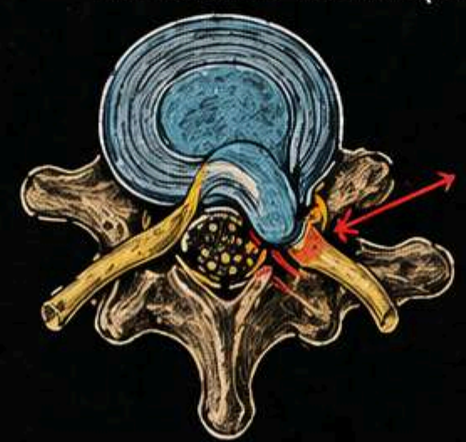

5. PERGUNTAS PARA OS ALUNOS

1. Qual estrutura do disco intervertebral se rompe primeiro na hérnia discal?

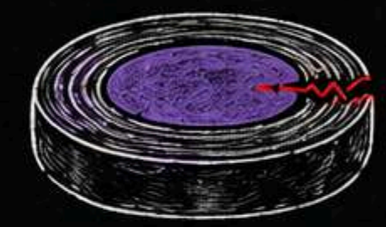

2. Por que as hérnias ocorrem mais frequentemente na região lombar?

3. Qual a função biomecânica do núcleo pulposo?

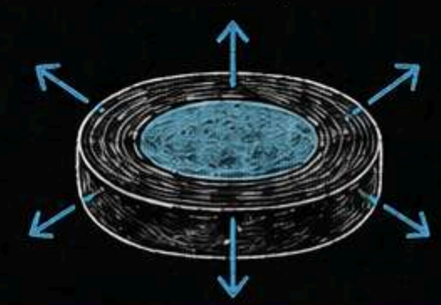

CASO CLÍNICO 2 — TRIADE INFELIZ DO JOELHO

1. SITUAÇÃO CLÍNICA

Um jogador de futebol de 21 anos sofre uma torção do joelho durante uma partida quando o pé estava fixo no solo e o corpo girou lateralmente.

Ele relata dor intensa, estalo no joelho e incapacidade de continuar o jogo.

2. APÓS ALGUMAS HORAS O JOELHO APRESENTA:

- edema importante
- instabilidade ao teste de Lachman
- dor medial ao teste de estresse em valgo

3. EXAME DE IMAGEM

A ressonância confirma lesão da tríade infeliz.

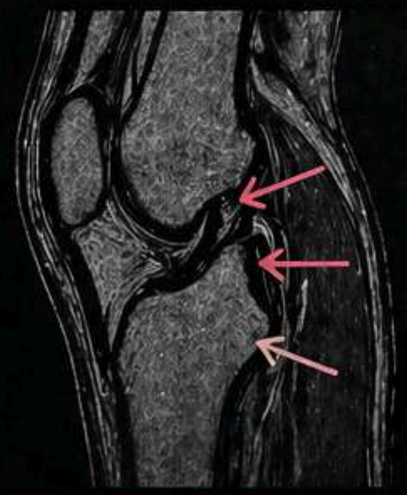

4. ESTRUTURAS LESIONADAS

Essas estruturas são requentemente lesionadas juntas devido à força rotacional associada ao estresse em valgo do joelho.

MECANISMO DA LESÃO

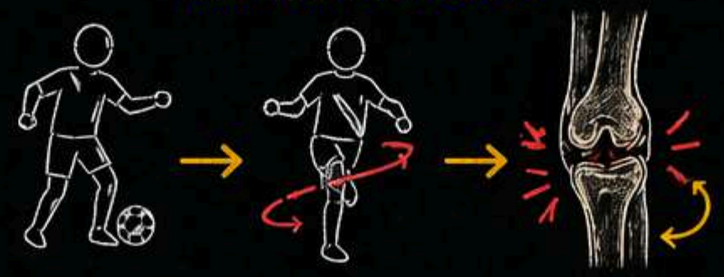

Pé fixo no solo → Corpo gira lateralmente → Força rotacional + estresse em valgo

5. PERGUNTAS PARA OS ALUNOS

1. Qual é a função do ligamento cruzado anterior na estabilidade do joelho?

Impede o deslizamento anterior da tíbia em relação ao fêmur e controla a rotação interna da tíbia.

2. Por que o menisco medial é mais lesionado que o lateral nessa tríade?

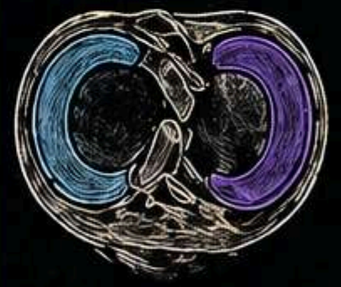

O menisco medial está menos móvel (mais fixo à cápsula e ao ligamento colateral medial), ficando mais suscetível à lesão no estresse em valgo.

3. Qual movimento geralmente provoca essa lesão?

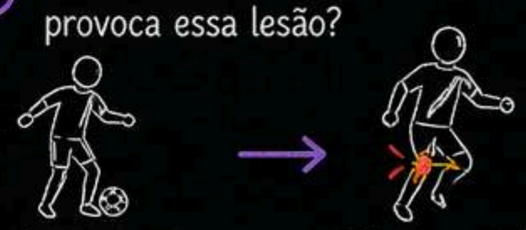

Pé fixo + rotação do corpo → Valgo associado à rotação do joelho

CASO CLÍNICO 3 — ARTROSE (OSTEOARTRITE)

1. SITUAÇÃO CLÍNICA

Uma mulher de 67 anos, com histórico de sobrepeso, relata dor progressiva no joelho direito há vários anos, pior ao caminhar ou subir escadas.

Ela refere rigidez matinal curta (menos de 30 minutos) e sensação de crepitação ao movimentar o joelho.

2. RADIOGRAFIA MOSTRA:

- ✓ redução do espaço articular
- ✓ osteófitos marginais
- ✓ esclerose do osso subcondral

3. DIAGNÓSTICO:

osteoartrite do joelho.

4. ESTRUTURAS ANATÔMICAS ENVOLVIDAS

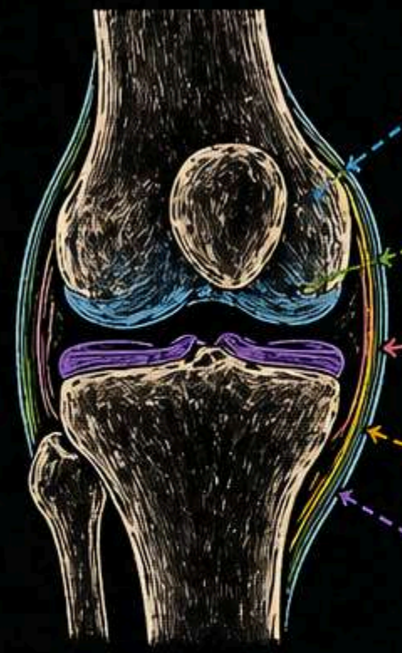

A cartilagem hialina recobre as superfícies ósseas, permitindo um movimento suave e sem atrito.

O osso subcondral dá suporte e absorve cargas.

A membrana sinovial produz o líquido sinovial, que lubrifica a articulação.

A cápsula articular envolve e estabiliza a articulação.

Os meniscos aumentam a congruência e distribuem as cargas no joelho.

5. PERGUNTAS PARA OS ALUNOS

1 Qual é a função da cartilagem articular nas articulações sinoviais?

→

- Reduz o atrito
- Absorve impactos
- Distribui cargas
- Permite movimento suave

2 Por que a artrose provoca diminuição do espaço articular na radiografia?

A degeneração da cartilagem hialina leva ao desgaste da mesma, reduzindo o espaço entre os ossos na radiografia.

3 Qual a diferença entre artrose e artrite inflamatória?

ARTROSE (OSTEOARTRITE)	ARTRITE INFLAMATÓRIA
Degenerativa (desgaste)	Inflamatória (autoimune ou infecciosa)
Não inflamatória	Inflamatória
Rigidez matinal curta (< 30 min)	Rigidez matinal prolongada (> 30–60 min)
Dor pior com uso	Dor pior em repouso ou à noite
Afeta principalmente idosos	Pode afetar qualquer idade