·小儿人工耳蜗植入专辑·

CHARGE综合征语前聋儿童人工耳蜗植入病例报道2例

Cochlear Implant in Prelingual Deaf Children with CHARGE Syndrome: A Report of Two Cases

王倩 陈伟 陈艾婷 李佳楠 冀飞 杨仕明*

1中国人民解放军总医院耳鼻咽喉头颈外科医学部

2国家耳鼻咽喉疾病临床医学研究中心

3聋病教育部重点实验室

4聋病防治北京市重点实验室

【关键词】CHARGE综合征;人工耳蜗;听力;言语康复

【Key words】CHARGE syndrome;CI;Audiology;Speech rehabilitation

1. International(regional) cooperation and exchange program of National Natural Science Foundation of China.(81820108009);2.Clinical research support foundation of PLA General Hospital(2018XXFC-6);3.Medical big data research and development project of PLA general hospital(2018MBD-015);4.the capital health research and development of special project(2016-1-5014).

Declaration of interest: The authors report no conflicts of interest.

【中图分类号】R764 【文献标识码】A 【文章编号】1672-2922(2020)04-675-3

CHARGE综合征的临床表现由多种疾病组成,其每个字母代表一种疾病的英文名称首字母,即:眼组织病变(C)、心脏疾病(H)、后鼻孔闭锁(A)、生长与发育延迟和/或中枢神经系统异常(R)、生殖系统发育不良(G),以及耳部异常和/或耳聋(E)[1]。目前,随着其致病基因*CHD7*检测的发现,大大提高了CHARGE诊断的精准度[2]。Sanlaville等研究结果显示CHARGE综合征为常染色体显性遗传的疾病,三分之二的病例由于*CHD7*基因突变引起[3]。人工耳蜗植入是治疗此种病征的方法之一,但其术后效果在文献中存在较大差异[4,5]。本文对两例语前聋儿童的疗效进行了报道。

1 临床资料

1.1 病例1

患者,女性,3岁7个月,因极重度感音神经性耳聋入院。该患儿出生后3天、42天两次听力筛查均未通过。6个月时于外院行听力检查提示双侧极重度感音神经性耳聋。于2017年10月配戴瑞声达超大功率助听器,2018年1月-9月在语训机构接受康复训练。患儿发育迟缓,体重偏轻,面容较正常儿童有差异。纤维电子喉镜示可疑左侧杓状软骨及声带固定不动,右侧声带活动正常,声门轻度闭合不良。曾于2017年4月行动脉导管未闭手术,声音嘶哑。

听力学检查结果显示:(1)声导抗鼓室图:双耳B型;(2)ABR潜伏期:双耳100dB nHL测试未引出反应;(3)ABR阈值:双耳100dB nHL测试未引出反应;(4)40Hz AERP:双耳120dB nHL测试未引出反应;(5)ASSR:左侧500-4000均未引出反应。右侧500Hz、1kHz、4kHz最大强度未引出反应。(6)DPOAE:双耳各频率未引出有意义的DPAOE结果。内听道MRI显示双侧半规管形态失常,双侧耳蜗未达2周半,提示患者内耳畸形。颅脑MRI平扫结果显示:双侧乳突炎,双侧上颌窦炎。基因报告结果为:患儿携带CHD7 c.4890_4891delTA杂合变异,可引起"CHARGE"综合症疾病。

该患儿在我院行全麻下右侧人工耳蜗植入术,植入体型号为美国HR90K Advantage/HiFocus 1J,处理器型号为和美。术中监测显示植入体阻抗正常,神经反应遥测3、4、5、8、15号电极未能引出

DOI: 10.3969 / j. issn. 1672-2922.2020.04.008

基金项目:1.国家自然科学基金面上项目(81970890);2.解放军总医院临床科研扶持基金(2018XXFC-6);3.解放军总医院医疗大数据研发项目(2018MBD-015);4.首都卫生发展科研专项重点攻关项目(2016-1-5014)

作者简介:王倩,硕士,研究方向:人工耳蜗、助听器、听觉言语康复

王倩和陈伟为并列第一作者

*通讯作者:杨仕明,Email:yangsm301@263.com

(C)1994-2023 China Academic Journal Electronic Publishing House. All rights reserved. http://www.cnki.net

波形，其余电极均引出反应。内听道史式位X光成像结果显示人工耳蜗电极均植入耳蜗内，见图1。患儿调机时配合欠佳，对其进行客观ECAP测试，结合主观VRA测试结果设置电刺激阈值。在患儿开机后对其进行评估，其开机时MUSS问卷1分；CAP问卷为1级；SIR问卷为0级；LittleEARS为3/35；IT-MAIS问卷为0分。开机三个月后，再次对患儿进行问卷评估，结果为MUSS问卷3分；CAP为1级；SIR为1级；LittleEARS为7/35；IT-MAIS问卷为2分，聆听效果有一定改善。

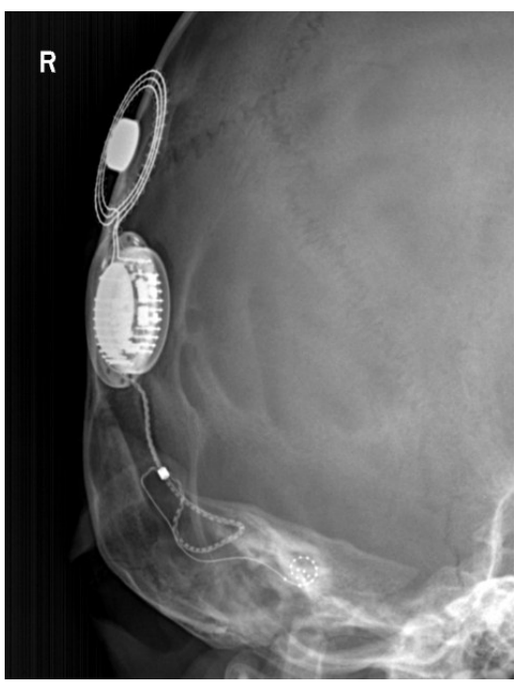

图1　病例1患儿术后X光片成像
Fig.1　X-ray imaging after implantation in case 1

目前患儿采用专业康复机构和家庭康复相结合方式康复。其开机半年后，患儿每周进行两次康复机构训练。在特殊儿童早期康复中心行亲子课训练，一周两节课，一节课进行一个小时。此外，母亲每日给孩子在家康复训练一个小时。康复半年后孩子的主动发音变多，但仍旧是毫无意义的音节。目前患儿采取双模式佩戴助听设备，对周围环境声，如敲门声、动物叫声可察觉、辨识。

1.2　病例2

患儿，女，3岁4个月，因极重度感音神经性耳聋入院。出生后多次听力筛查未通过，其颅面骨多发畸形，双侧颞骨内耳改变发育异常。电子喉镜下鼻咽后壁软组织增生，部分堵塞后鼻孔。患儿于2017年曾进行动脉导管未闭手术。

听力学检查结果为(1) 声导抗鼓室图左耳As型，右耳C型；(2) ABR阈值：双耳100dB nHL测试未引出反应；(3) 40Hz AERP：双耳120dB nHL测试未引出反应；(4) ASSR：双耳500-4000最大强度均未引出反应(5) DPOAE：双耳各频率未引出有意义的DPAOE结果。颞骨CT平扫结果显示双侧内耳畸形，双侧面神经鼓室段低位，颅面骨多发畸形。内听道水成像MRI结果显示双侧耳蜗、半规管发育异常，双侧面、听神经模糊。基因报告显示患儿携带CHD7 c.4890_4891delTA杂合变异，可引起“CHARGE”综合征疾病。

该患儿在我院行全麻下左侧人工耳蜗植入术，植入体型号为奥地利Medel公司sonata F24，处理器型号为opus2。术中监测结果显示，植入电极7、8号高抗，其余电阻正常。NRI测试未引出反应。内听道史式位X光成像结果显示人工耳蜗电极均植入耳蜗内，见图2。且患儿调机时主观配合良好，可测出电刺激阈值。开机两个月对其进行问卷评估，结果显示：(1)MUSS问卷得分：3分；(2)CAP问卷得分：4级；(3)SIR问卷得分：1级；(4)LittleEARS问卷得分：9/35；(5)IT-MAIS问卷得分：11分。

患儿开机半年后，每周进行两次康复机构训练，一节课1个小时(为一对一的亲子课堂)。回家后家长每天给孩子训练3~4个小时。家长表示开机后孩子可以准确辨别方向，在安静环境下呼唤其名80-90%可回头寻找，发音次数也比术前明显增多，但主要为无意义音节。

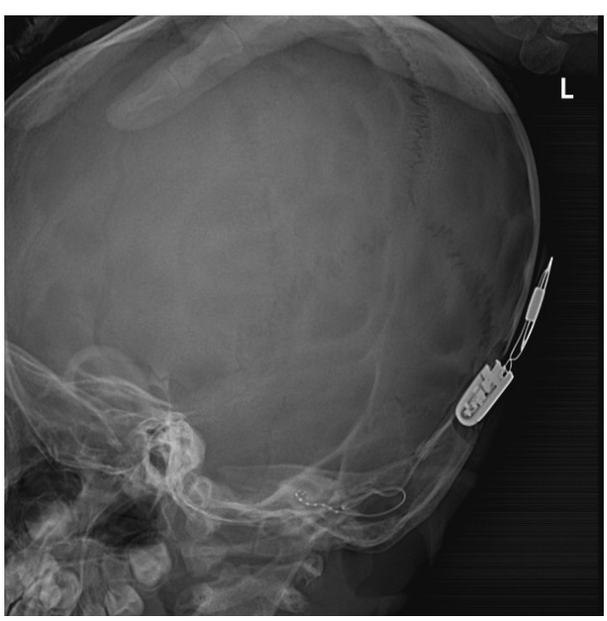

图2　病例2患儿术后X光片成像
Fig.2　X-ray imaging after implantation in case 2

(C)1994-2023 China Academic Journal Electronic Publishing House. All rights reserved.　http://www.cnki.net

2 讨 论

对于患有极重度感音神经性耳聋的CHARGE综合征患者，人工耳蜗植入是主要的治疗方式。CHARGE综合征患者出现耳部畸形时增加了手术难度。其颞骨可存在多种畸形，包括乙状窦前位、导静脉粗大、听骨链畸形、面神经畸形或走行异常、以及圆窗龛被遮挡等[6]。Yoon Chan Rah 等[7]对13例（17耳）CHARGE综合征患者进行调查，结果显示半规管发育不全占100%、听骨异常占100%、前庭发育不全占88%。其中面神经移位达77%（前、后47%，前24%，下6%）。尽管人工耳蜗植入可为CHARGE综合征患者的听力恢复带来希望，但术前仍需对患者植入条件谨慎把关，分析其畸形程度及术中可能出现的问题，并帮助患者家属了解手术的难度及建立合理的术后康复预期。

对于患有SNHL的CHARGE综合征患者，其临床表现可呈家族遗传性[2]。对于患者的后代建议孕期进行排查，以及在孩子出生后尽快进行听力评估，做到早预防早诊断。对于该类患者的康复，建议多学科间协作，不断优化治疗方案，提高患者的生活质量[8]。目前对于此类患儿公认的唇腭裂修复时机为出生后3个月左右[8]。如其眼部合并白内障、屈光不正等影响视力者应尽早矫正，以免影响认知发展。多数CHARGE综合征患者存在青春期推迟的问题，且成年后身高低于同龄人平均水平。除器官畸形导致的摄食及喂养困难外，部分案例报道患者合并生长激素缺乏。CHARGE综合征儿童行人工耳蜗术后除对其进行听觉言语康复，还需根据患儿情况进行认知及运动方面的训练[9]。本文报道的两个病例，表现为内耳畸形、面神经鼓室段低位，颅面骨多发畸形、极重度SNHL、生长和发育迟缓、后鼻孔部分堵塞和先天性心脏病（动脉导管未闭），均可以诊断为非典型CHARGE。同时两例病例均发现了 *CHD7*基因突变，目前国际将 *CHD7*基因突变认为是CHARGE综合征的主要致病基因[10]。但本研究患者未发现患儿存在生殖系统发育不良，目前该患儿尚未行相关方面检查，建议随着患者的生长发育其身体状态有待持续监测。

参考文献

1 张丰珍, 张杰, 陈敏, 等. CHARGE综合征与听力相关分析[J]. 中华耳科学杂志, 2013(03):450-453.
Zhang FZ, Zhang J, Chen M, et al. CHARGE Syndrome and Hearing Loss[J]. Chinese Journal of Otology, 2013(03):450-453.

2 张贝贝, 巩纯秀. CHARGE综合征诊疗新进展[J]. 中华实用儿科临床杂志, 2019, 34(14):1116-1120.
Zhang BB, Gong CX. New progress in diagnosis and treatment of CHARGE syndrome[J]. Journal of Applied Clinical Pediatrics, 2019, 34(14):1116-1120.

3 Sanlaville D, Verloes A. CHARGE syndrome: an Update[J]. EurJHumGenet, 2007, 15(4):389-399.

4 李万鑫, 王宁, 黄莎莎, 等, CHARGE综合征人工耳蜗植入[J]. 中华耳科学杂志, 2017, 15(2): 180-184.
Li WX, Wang N, Huang SS, et al. Cochlear implantation in CHARGE syndrome[J]. Chinese Journal of Otology, 2017, 15 (2): 180-184.

5 Birman CS, Brew JA, Gibson WP, Elliott EJ. CHARGE syndrome and Cochlear implantation: difficulties and outcomes in the paediatric population[J]. Int J Pediatr Otorhinolaryngol. 2015, 79(4):487–492.

6 徐百成, 王艳莉, 郭玉芬. 颞骨解剖变异与人工耳蜗植入手术[J]. 中华耳科学杂志.2013,11(2):224-227.
Xu BC, Wang YL, Guo YF. Anatomical variation of temporal bone and cochlear implantation[J]. Chinese Journal of Otology, 2013, 11(2):224-227.

7 Rah YC, Lee JY, Suh MW, et al. Cochlear implantation in patients with CHARGE syndrome[J]. Ann Otol Rhinol Laryngol. 2016, 125(11):924–930.

8 杨国珺, 蒋海越. CHARGE综合征研究进展[J]. 中华整形外科杂志, 2018, 34(7):582-585.
Yang GJ, Jiang HY. CHARGE syndrome:a review of the literature[J]. Chinese Journal of Plastic Surgery, 2018, 34(7):582-585.

9 Esposito, Andrea, Tufano, et al. Effect of long-term GH treatment in a patient with CHARGE association[J]. Italian Journal of Pediatrics, 2014,2(40): 51-54.

10 Aramaki M, Udaka T, Kosaki R, et al. Phenotypic spectrum of CHARGE syndromewith CHD7 mutations[J]. J Pediatr, 2006, 148 (3):410-41.

(C)1994-2023 China Academic Journal Electronic Publishing House. All rights reserved. http://www.cnki.net