·小儿人工耳蜗植入专辑·

Usher综合征儿童人工耳蜗植入1例

Cochlear Implant in a Child with Usher Syndrome: A Case report

王倩 李佳楠 冀飞 刘旭晖 洪梦迪 杜海侨 杨仕明*

1中国人民解放军总医院耳鼻咽喉头颈外科医学部

2国家耳鼻咽喉疾病临床医学研究中心

3聋病教育部重点实验室

4聋病防治北京市重点实验室

【关键词】Usher综合征;人工耳蜗;听力;言语康复

【Key words】Usher syndrome; CI; Audiology; Speech rehabilitation

1.Key international(regional) joint research program of National Natural Science Foundation of China.(81820108009);2.Clinical research foundation of PLA general hospital(2018XXFC-6);3.Medical big data research and development project of PLA general hospital(2019XXMBD-008);4.the Youth cultivation project of military medical science(16QNP133)

Declaration of interest: The authors report no conflicts of interest.

【中图分类号】R764 【文献标识码】A 【文章编号】1672-2922(2020)04-681-3

Usher综合征(又称先天性聋视网膜色素变性综合征)是一种常染色体隐性遗传、具有遗传异质性的疾病[1],其主要表现为先天性感音神经性聋、渐进性视网膜色素变性而致视野缩小,以及视力障碍[2]。已有研究显示,Usher综合征的发病率约为1/6000,在聋儿中Usher综合征约占11%[3]。该病在1972年由Holland等在总结了大量临床病例的基础上正式将该病命名为Usher[4]综合征。本文对1例儿童患者的人工耳蜗植入效果进行报道。

1 临床资料

患儿,男,出生日期2012年12月6日。出生后听力筛查未过,至北京XX医院就诊,诊断为"重度感音神经性聋"后,予以双耳佩戴助听器。于2017年3月无明显诱因再次出现听力下降,为进一步诊治来我院就诊。

患儿术前听力学检查显示:(1)小儿行为测听结果见图1;(2)声导抗鼓室图双耳A型,声反射均未引出;(3)ABR阈值:双耳85dB nHL;(4)40Hz AERP:双耳80dB nHL;(5)ASSR:左侧500Hz 64dBeHL、1kHz 79dBeHL、2kHz 77dBeHL、4kHz 81dBeHL。右侧500Hz 74dBeHL、1kHz 79dBeHL、2kHz 87dBeHL、4kHz 71dBeHL;(6)DPOAE:双耳各频率未引出有意义的DPAOE结果。颞骨CT显示左前庭总角扩大(见图2)。基因报告结果为USH 2A c. 14969.2A>G; c. 14225C>T(p. Thr4742Met); c.5572+1G>A基因位点出现变异。诊断:Usher综合征Ⅱ型耳聋(双)

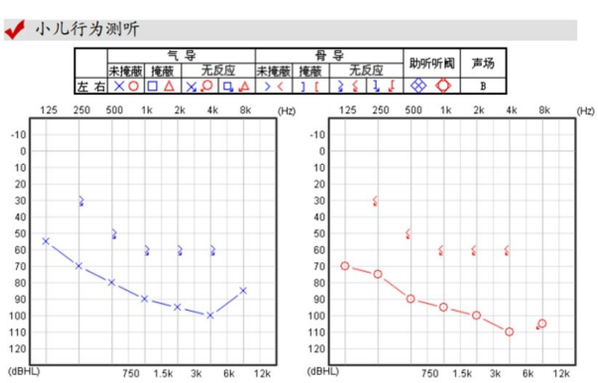

图1 小儿行为测听结果

Fig.1 Results of behavior audiometry

DOI: 10.3969 / j. issn. 1672-2922.2020.04.010

基金项目:1.国家自然科学基金国际(地区)合作与交流项目(81820108009);2.解放军总医院临床科研扶持基金(2018XXFC-6);3.解放军总医院医疗大数据研发项目(2019XXMBD-008);4.军事医学创新工程和青年培育项目(16QNP133)

作者简介:王倩,硕士,研究方向:人工耳蜗、助听器、听觉言语康复

王倩和李佳楠为并列第一作者

*通讯作者:杨仕明,Email:yangsm301@263.com

(C)1994-2023 China Academic Journal Electronic Publishing House. All rights reserved. http://www.cnki.net

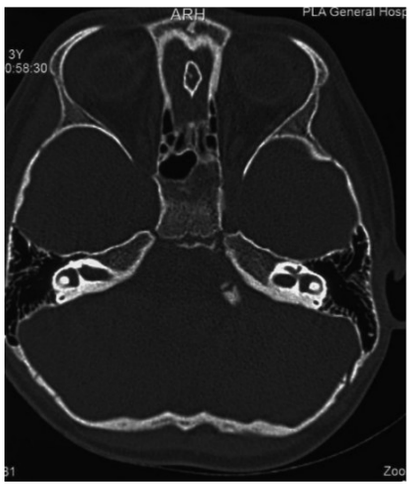

图2　患儿术前颞骨CT

Fig. 2　CT of temporal bone in children pre-operation

该患儿在我院行全麻下右侧人工耳蜗植入术，植入体型号奥地利Medel公司Concerto，处理器型号为opus2。电极顺插，术中阻抗正常，神经反应遥测均可引出反应。患儿内听道史式位X光成像结果显示人工耳蜗电极均植入耳蜗内，见图3。术后行人工耳蜗调试，患儿主观配合良好，通过行为测听可以准确获得阈值。打开麦克风后对大声音无不适，开机6个月言语识别率测试结果为：单音节识别率得分：92.0%（声母识别率84.0%，韵母识别率：92.0%，声调识别率：100.0%）；双音节识别率：95.0%；安静下句子识别率：98.0%。目前患儿上正常小学一年级，除有个别发音不准确可正常交流。其对侧佩戴助听器，患儿双侧残余听力维持情况及助听补偿效果见图4。家长主诉该患儿在嘈杂环境聆听效果稍差。

图3　患儿术后X光片成像

Fig. 3　X-ray imaging after implantation

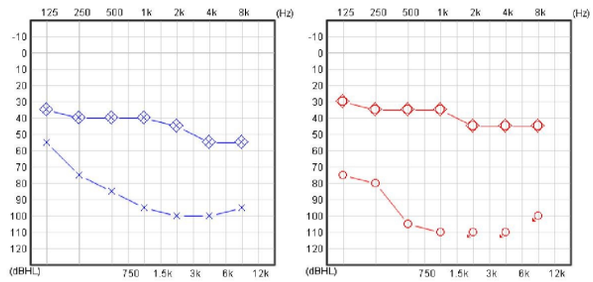

图4　开机后两年助听听阈及残余听力结果(左：助听器；右：人工耳蜗)

Fig.4　Results of hearing threshold and residual hearing two years after CI activation（Left：HA; Right：CI）

2　讨　论

为避免重度-极重度耳聋Usher综合征患者语言发育障碍，应尽早为其行人工耳蜗植入，特别是对幼儿[6]，并注重其术后听觉言语康复。部分患者出现渐进性视力丧失，会使其在交流时损失口唇信息提示。因此要提示患者定期复诊，进行常规眼科评估，也可发现潜在的可治疗并发症，如白内障。如患者逐渐丧失周边视力，会损害安全驾驶汽车的能力，且在水中游泳很容易迷失方向，所以驾车和游泳时要小心[6]。对患者的下一代要注重孕期监测，以及在孩子出生后尽快进行听力评估，以争取早期诊断和干预。

在以往研究中，若Usher综合征患者尚未出现视觉缺陷，其CI术后效果与耳蜗发育正常的非综合征性重度-极重度感音性聋患者区别不大，极少数发现合并耳蜗畸形等结构异常[7,8]。Alsanosi[9]对一个五个月大的Usher综合征男孩进行了双侧人工耳蜗植入术，在其14个月大的时候，他的听力发育符合正常年龄听力。Bas P Hartel[8]等对平均年龄59岁的Usher综合征患者人工耳蜗植入术后患者进行评估。患者的音位得分从41%显著提高到87%（P=0.02）。Geetha Nair[10]等发现，Usher综合征患者虽然人工耳蜗植入后语言和言语习得有改善，但其视力缺陷导致这一改善程度低于正常组。这些有额外视力残疾的儿童需要针对其复杂需求进行强化、个性化治疗。他们的家人对人工耳蜗植入预期收益的看法是谨慎的，需要在手术前详细评估。这有助于为将来此类综合征植入者术前咨询，提供借鉴经验。

本文病例患儿出生听力筛查未通过，术前有五年佩戴助听器史，且未影响患儿言语发育；之后其

(C)1994-2023 China Academic Journal Electronic Publishing House. All rights reserved.　http://www.cnki.net

听力下降，确诊为SNHL，提示Usher综合征随年龄增长可出现无诱因听力骤然下降问题，严重者必须靠人工耳蜗植入才可改善其听力。患儿内耳未发现畸形病变，植入人工耳蜗后效果良好。同时，该患儿基因检测结果显示USH 2A位点出现变异，是Usher综合征的典型致病基因，可确诊为Usher综合征Ⅱ型。患儿虽有前庭总角有扩大现象，但未出现眩晕和步态不稳等前庭功能障碍症状，此情况符合Usher综合征Ⅱ型的临床特征。但是本病例报道患儿并未出现视网膜色素变性而致视野缩小以及视力障碍等眼科临床表现。根据以往研究提示[11]，部分Usher综合征患者的临床表型改变出现较晚，单纯依靠表型不能及时诊断，基因诊断具有高特异性、高灵敏度及诊断及时的特点，可以弥补临床诊断的不足[12]。本文病例属于儿童患者，其视力问题可能随年龄成长逐渐显现。尽管目前患儿尚未出现视力问题，仍应嘱咐家长带孩子定期到医院进行眼科检查，如发现视力下降及时对其干预治疗。

参考文献

1 宋立,刘洋.Usher综合征的遗传学及治疗研究进展[J].山东医药, 2019, 59(18):95-98.
Song L, Liu Y. Progress in genetics and treatment of Usher's syndrome[J]. Shandong Medical Journal, 2019, 59(18):95-98

2 杨淑芝,袁慧军,杨伟炎.Usher综合征临床与遗传学研究现状[J].中华耳科学杂志,2006(3):238-240.
Yang SZ, Yuan HJ, Yang WY. Clinical and genetic research status of Usher's syndrome [J]. Chinese Journal of Otology, 2006 (3):238-240.

3 Boughman JA, Vernon M, Shaver KA, et al.Ushersyndroefinition-an destimate of preverlence from two highriskpopulation[J]. JChronic Dis, 1983, 36 (8) :595-603.

4 蔡清霞, 常国营, 丁宇, 等. 儿童Alstrom综合征1例报告及文献复习[J]. 临床儿科杂志, 2017, 35(04),278-28.
Cai QX, Chang GY, Ding Y, et al. Alstrom syndrome in children: a case report and literature review. Journal of Clinical Pediatrics., 2017, 35(4):278-281.

5 沈明, 林燕, 庞宁. Bardet-Biedl综合征的研究进展[J]. 中华儿科杂志, 2001, 39(12):764-766.
Chen M, Lin Y, Pang N. Recet achievements on Bardet-Biedl syndrome[J].Chinese Journal of Pediatric, 2001, 39(12):764-766.

6 Keats BJB, Lentz J. Usher Syndrome Type I[M]// GeneReviews ™. 2016.

7 韩东一, 武文明, 郗昕, 等. 先天性内耳畸形的人工耳蜗植入[J]. 中华耳鼻咽喉头颈外科杂志, 2004, 39(2):85-88.
Han DY, Wu WM, Xi X, et al. Cochlear implant in patients with congenital malformation of inner ear[J]. Chinese Journal of Otorhinolaryngology, 2004, 39(2):85-88.

8 Hartel BP, van Nierop JWI, Huinck WJ, et al. Cochlear Implantation in Patients With Usher Syndrome Type IIa Increases Performance and Quality of Life[J]. Otol Neurotol, 2017, 38(6):e120–e127.

9 Alsanosi AA. Simultaneous bilateral cochlear implantation in a five-month-old child with Usher syndrome[J]. J Laryngol Otol, 2015, 129(9):919–922.

10 Nair G, Dham R, Sekhar A, Kumar RS, Kameswaran M. Cochlear Implantation in Children with Usher's Syndrome: A South Asian Experience[J]. Indian J Otolaryngol Head Neck Surg, 2020, 72(1):140–144.

11 Yoshimura H, Miyagawa M , Kumakawa K , et al. Frequency of Usher syndrome type 1 in deaf children by massively parallel DNA sequencing[J]. Journal of Human Genetics, 2016.

12 代艾艾, 刘铁城, 高旭辉,等. Usher综合征患者致病突变基因的研究[J]. 解放军医学院学报, 2016, 037(7):779-783.
Dai AA, Liu TC, Gao XH, et al. Identification of pathogenic gene mutation in a patient with Usher syndrome[J]. Academic Journal of Chinese Pla Medical School. 37(7):779-783.

(C)1994-2023 China Academic Journal Electronic Publishing House. All rights reserved. http://www.cnki.net