人工耳蜗再植入手术及术后听觉言语功能影响因素分析*

毕青玲[1] 陈忠岩[1] 吕勇[1] 杨文婧[1] 徐晓宇[1] 李妍[1] 李原[1]

［摘要］ **目的**:总结本中心在人工耳蜗再植入(cochlear reimplantation,CRI)方面的经验,分析 CRI 手术成功率及术后听觉言语康复效果的影响因素,提高 CRI 的成功率。**方法**:回顾性研究从 2001 至 2022 年进行 CRI 的 76 例患者的再植入原因、手术情况、植入失败情况和原因分析。术后采用听觉和言语表现用听觉行为分级(categorical auditory performance,CAP)和言语可懂度评级(speech intelligibility rating,SIR)量表评估患者听觉言语功能,并与术前进行比较。**结果**:7 例患者来自本中心 1 126 例连续的患者队列,69 例来自其他人工耳蜗中心。设备故障是最常见的 CRI 原因(68/76),其余包括皮瓣并发症(3/76)、磁铁移位(3/76),继发性脑膜炎(1/76)和植入体周围异物(1/76)。31.6%(24/76)的患者 CRI 术后听觉言语功能获得改善,63.2%(48/76)的患者术后无变化,5.2%(4/76)的患者 CAP 和 SIR 评分下降。发生耳蜗骨化的 7 例患者术后 CAP、SIR 评分总体低于耳蜗正常患者,是影响手术成功率及听觉言语疗效的主要因素。**结论**:CRI 手术是一项具有挑战性但相对安全的手术,大多数移植患者术后预后良好。耳蜗骨化纤维化是导致植入失败和影响听觉言语功能的主要原因。因此,首次 CI 手术的耳蜗微创操作对于降低 CRI 手术难度,提高 CRI 成功率和术后听觉言语功能具有积极意义。

［关键词］ 人工耳蜗植入;再植入;耳蜗骨化;听觉言语康复
DOI:10.13201/j.issn.2096-7993.2025.05.005
［中图分类号］ R764.35 ［文献标志码］ A

Analysis of cochlear reimplantation surgery and factors influencing postoperative auditory and speech function

BI Qingling CHEN Zhongyan LYU Yong YANG Wenjing XU Xiaoyu LI Yan LI Yuan

(Department of Otorhinolaryngology Head and Neck Surgery,China-Japan Friendship Hospital,Beijing,100029,China)

Corresponding author:LI Yuan:E-mail:yuanli0702@263.net

Abstract **Objective**: The aim of this study was to present an institution's experience with cochlear reimplantation(CRI), to assess surgical challenges and post-operative outcomes and to increase the success rate of CRI. **Methods**: We retrospectively evaluated data from 76 reimplantation cases treated in a tertiary center between 2001 and 2022. Clinical features include caused of CRI, type of failure, surgical issues, and auditory speech performance were analyzed. Categorical Auditory Performance (CAP) and Speech Intelligibility Rating (SIR) scores were used to evaluate pre-and post-CRI outcomes. Our center's consecutive cohort of 1 126 patients had seven patients, while 69 patients were from other cochlear implant centers. Device failure was the most common cause of CRI(68/76), with the remaining cases including flap complications(3/76), magnet displacement(3/76), secondary meningitis(1/76), and foreign bodies around the implant(1/76). Postoperative auditory and speech outcome improved in 31.6%(24/76) of patients, remained unchanged in 63.2%(48/76), and decreased in CAP and SIR scores in 5.2%(4/76) of patients. Postoperatively, the seven patients with cochlear ossification and fibrosis scored lower on the overall CAP and SIR scale than non-ossification individuals, which is a significant factor in surgical success rates and auditory-speech outcomes. **Conclusion**: CRI surgery is a challenging but relatively safe procedure, and most reimplanted patients experience favorable postoperative outcomes. Medical complications and intracochlear damage are the main causes of poor postoperative results. Therefore, minimally invasive CI has a positive significance for reducing the difficulty of CRI surgery and improving the CI performance.

Key words cochlear implantation; reimplantation; cochlear ossification; auditory-speech rehabilitation

*基金项目:中日友好医院高水平医院临床业务专项(No:2023-NHLHCRF-PY-02)
[1]中日友好医院耳鼻喉头颈外科(北京,100029)
通信作者:李原,E-mail:yuanli0702@263.net

引用本文:毕青玲,陈忠岩,吕勇,等.人工耳蜗再植入手术及术后听觉言语功能影响因素分析[J].临床耳鼻咽喉头颈外科杂志,2025,39(5):419-424.DOI:10.13201/j.issn.2096-7993.2025.05.005.

中国知网 https://www.cnki.net

人工耳蜗是双侧重度-极重度感音神经性听力损失的最佳解决方案，并在全球范围内得到应用。但是，由于电子设备寿命存在限制，人工耳蜗可能会出现各种故障，导致近期或远期的再植入手术。据估计，听力受损儿童在其一生中需要 2～3 个人工耳蜗装置。因此，在接受 CI 植入患者数量继续增长的情况下，与设备故障、医疗并发症和技术升级相关的人工耳蜗再植（cochlear reimplantation，CRI）的发生率预计将稳步增加[1]。已发布的研究主要报告了 CRI 原因、设备故障详情、手术结果以及听力表现，总的来说，CRI 已经被发现是安全的，并且一些数据表明它可以维持甚至改善听力及言语功能[2]。

1993 年 Lehnhardt 首次提出耳蜗微创植入的概念[3]。随着微创人工耳蜗植入概念的发展，术者更加注重保护耳蜗的精细结构并保留残余听力[4-6]，为可能的 CRI 手术、将来接受干细胞移植、毛细胞再生以及耳聋基因治疗等新技术治疗保留较好的条件[7]。本研究回顾了我院 76 例 CRI 手术及术后听觉言语发育情况，以探讨影响 CRI 手术成功率和术后听觉言语表现的因素。

1 资料与方法

1.1 研究对象

对 2005 至 2022 年在我院进行 CRI 的 76 例患者进行回顾性研究，其中男 55 例，女 21 例；成人 2 例，儿童 74 例；7 例来自在我中心进行人工耳蜗植入的 1 123 例患者队列，其余 69 例在国内其他人工耳蜗中心进行首次植入手术，均于本中心进行 CRI。

1.2 数据采集

收集患者的临床资料，包括首次植入时间、再次植入时间及原因、首次植入手术记录、首次植入前及再植入前的颞骨 CT 及听力学检查报告、制造商检测报告和调机康复信息。

1.3 CRI 手术适应证

根据《2010 国际人工耳蜗装置可靠性分级标准》，结合患者病史和植入体状态，将再植入手术的适应证分 3 类。根据《2005 人工耳蜗植入软故障共识与发展》发布的指南中将人工耳蜗装置故障分为硬故障和软故障。对于植入体感染、皮瓣坏死、磁铁移位、继发脑膜炎、面神经刺激导致的再植入，定义为手术并发症。

1.4 CRI 手术操作

由同 1 名经验丰富的外科医生进行所有的 CRI 手术，手术过程与人工耳蜗操作几乎相同。于原切口做≤3 cm 的小切口，重新开放乳突腔并切断电极，取出刺激接收器的同时保留蜗内电极；清理耳蜗造口周围软组织及前次手术填塞的筋膜；取出电极并迅速植入新电极。如遇耳蜗骨化或蜗内纤维化，电极植入阻力大，需要用 0.6～1.0 mm 磨光钻头扩大耳蜗造孔，甚至磨除部分耳蜗底转周围骨质，清理包裹电极的纤维组织后再植入电极，并周围筋膜填塞固定电极。术中神经遥感测试和电诱发听性脑干反应（EABR）测试，评估新植入体工作状态和听觉反应。

1.5 随访及听觉言语评估

术后第 5 天拆除加压包扎后及术后 1 年内评估头皮皮瓣状态。所有 CRI 患者均接受大于 9 个月的随访评估。分类听觉表现量表（categorical auditory performance，CAP）和语音清晰度等级（speech intelligibility rating，SIR）。

1.6 统计学分析

采用 Wilcoxon 配对符号秩检验比较 CRI 前后 CAP 和 SIR 评分。通过 Kaplan-meier 生存期分析法，计算人工耳蜗正常工作 10 年和 20 年的累积概率。首次人工耳蜗日期定义为初始事件，CRI 手术的日期设置失败事件，观察终点为 2024 年 2 月。

2 结果

2.1 一般资料

76 例患者基本情况，耳蜗结构：正常形态耳蜗 67 例，LVAS 7 例，IP-3 1 例，Mondini 1 例；首次植入手术方式：微创植入 51 例，非微创植入 25 例；植入体型号：Advanced Bionics 4 例，Cochlear 3 例，Med-EL 2 例，Nurotron 67 例；CRI 原因：设备软故障 36 例，设备硬故障 32 例，皮瓣坏死植入体暴露 3 例，其他（脑膜炎、磁铁移位、异物残留）5 例；电极植入情况：全部植入 72 例，部分植入 3 例，植入失败 1 例。

对人工耳蜗进行生存期分析，人工耳蜗的 10 年累计正常工作率是 99.3%±0.2%，20 年累计正常工作率为 99.1%±0.3%。2 例成年语后聋患者，分别在 47 岁和 20 岁时第 1 次人工耳蜗植入；其余 74 例儿童患者第 1 次人工耳蜗手术的平均年龄为（5.2±3.8）岁，2 次手术的间隔最短 6 个月，最长 13 年，平均间隔为（5.0±2.4）年。听觉剥夺时间最短 0 个月，最长 34 个月，平均（7.4±2.6）个月。73 例患者为单侧人工耳蜗植入，3 例为双侧人工耳蜗植入。

2.2 CRI 原因分析

本研究病例组中，装置故障是最主要的原因，68 例（68/76，89.5%）患者因植入体故障再植入。根据耳蜗制造商的检测报告，有 32 例患者（33/68，47.1%）是硬故障，36 例（36/68，52.9%）患者发生软故障。8 例（8/76，10.5%）患者因术后并发症而再次植入人工耳蜗。其中 3 例发生了皮瓣感染及坏死导致植入体暴露，外伤导致磁铁移位 3 例，反复发作脑膜炎 1 例，植入体刺激接收器表面异物残留 1 例。

中国知网 https://www.cnki.net

2.3　耳蜗骨化及纤维化

共有 7 例(7/76，9.2%)患者发现了不同程度的耳蜗骨化或纤维化。其中 4 例患者发生严重的耳蜗骨化再植入困难，CRI 前颞骨 CT 均可见电极周围耳蜗骨质不光滑，骨性蜗管狭窄(图 1A～C)，与未发生骨化病例有明显区别(图 1D、E)。其中 1 例患者在打开部分耳蜗底转后仍不能植入电极，再植入失败。其余 3 例扩大耳蜗造孔，打开部分耳蜗底转，探针清理耳蜗底转增生骨质及瘢痕组织后植入部分电极(图 1F)。3 例患者术前颞骨 CT 未见耳蜗骨化，但术中发现耳蜗造孔电极周围有纤维组织包裹，部分患者可见 1～2 个电极脱出蜗外，抽出旧电极及植入新电极时有阻力，需要探查并清理耳蜗底转纤维瘢痕组织才能植入电极。7 例患者的电极植入情况及术前术后听觉言语功能情况见表 1。

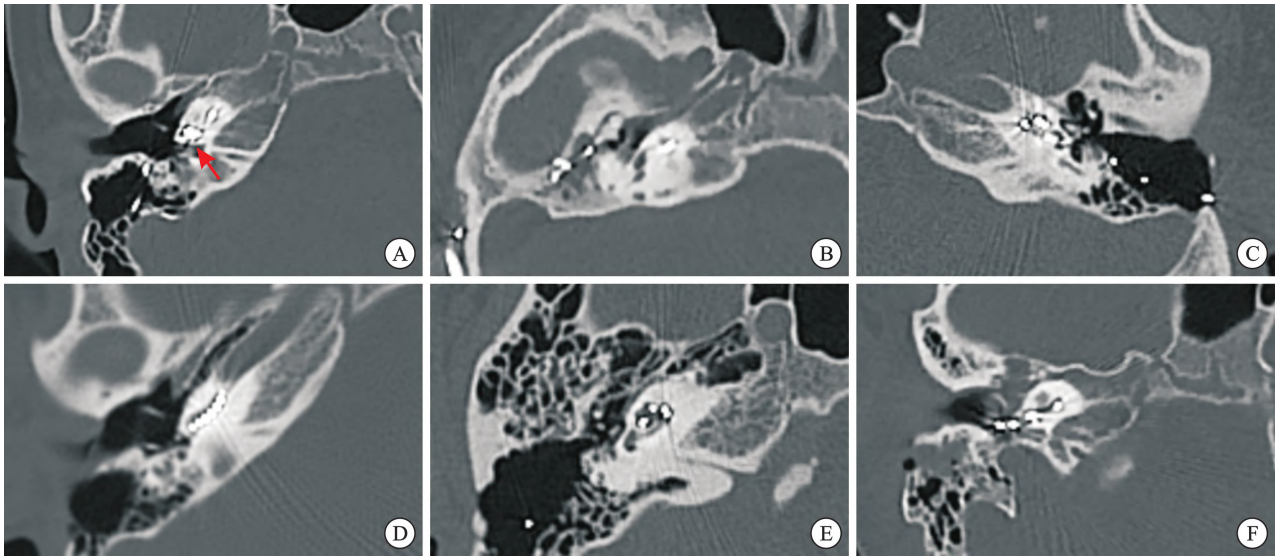

A：耳蜗骨化，耳蜗底转处可见不规则增生骨质(例 75)；B：耳蜗严重骨化，电极周围无空间(例 10)；C：耳蜗轻度骨化(例 47)；D、E：未发生耳蜗骨化患者 CRI 术前 CT，见耳蜗腔内骨质光滑，电极周围有空隙，截面可以看到电极悬浮于鼓阶内，对耳蜗侧壁骨质和蜗轴均未造成压迫；F：耳蜗骨化患者 CRI 术后 CT，有 2 个电极位于蜗外(例 47)。

图 1　耳蜗骨化患者与未发生骨化患者的颞骨 CT 对照

表 1　耳蜗骨化纤维化患者具体情况分析

序号	CRI 年龄/年	CI 与 CRI 间隔时间/年	植入体型号	CRI 原因	术中情况	植入情况	CRI 前 CAP/SIR	CRI 后 CAP/SIR
9	6	3.6	NurotronCS-10A	DF	严重耳蜗骨化，打开耳蜗底转，无法找到骨性蜗管	植入失败	6/4	2/1
10	8	6.0	NurotronCS-10A	DF	严重耳蜗骨化，打开耳蜗底转，清理增生骨质	部分植入(蜗外 4 个电极)	1/0	1/0
47	9	7.8	NurotronCS-10A	DF	严重耳蜗骨化，打开部分耳蜗底转，清理增生骨质	部分植入(蜗外 2 个电极)	4/2	5/3
48	5	2.4	NurotronCS-10A	DF	耳蜗纤维化	全部植入	5/3	6/3
61	16	8.0	NurotronCS-10A	DF	耳蜗纤维化	全部植入	7/5	7/5
64	10	5.1	NurotronCS-10A	DF	耳蜗纤维化	全部植入	4/2	5/2
75	23	10.0	NurotronCS-10A	DF	耳蜗造口周围骨化增生，扩大耳蜗造口，清理增生骨质	部分植入(蜗外 1 个电极)	6/4	6/4

DF：设备故障。

2.4　听觉言语效果分析

对所有患者在 CRI 术前和术后进行 CAP 和 SIR 评估，31.6%(24/76)的患者 CRI 后获得改善，63.2%(48/76)的患者术后无变化，5.2%(4/76)的患者 CAP 和 SIR 评分下降，其中包括 1 例植入失败和 1 例电极不完全植入的病例(图 2)。通过单因素分析法，患儿年龄、性别、耳聋病因、人工耳蜗和 CRI 的间隔时间、听觉剥夺时间、耳蜗骨化纤维化、植入状态进行统计学分析，发现耳蜗骨化纤维化和电极植入状态对 CRI 术后疗效的影响差异有统计

中国知网　https://www.cnki.net

学意义，其他因素对术后疗效无明显影响（表 2）。耳蜗骨化纤维化患者的术前 CAP 和 SIR 评分稍低于耳蜗正常患者，结果差异无统计学意义（$P>0.05$），但耳蜗骨化纤维化组术后的 CAP 和 SIR 评分低于正常耳蜗组，结果差异有统计学意义（$P<0.05$，$P<0.01$）（图 2）。

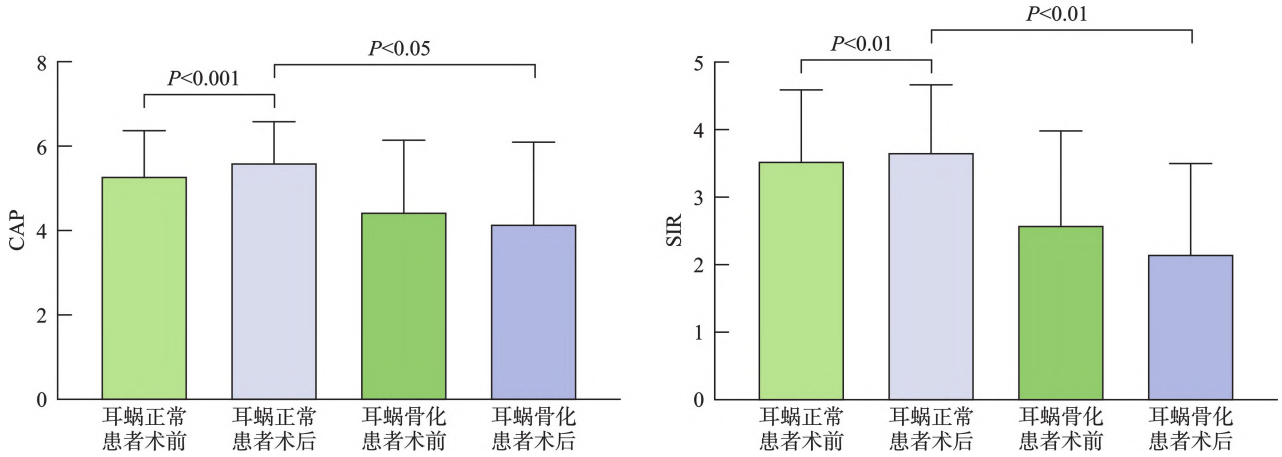

69 例正常耳蜗患者术后的总体 CAP 和 SIR 评分高于术前。耳蜗骨化组的术前 CAP 和 SIR 低于正常耳蜗组，结果差异无统计学意义，但耳蜗骨化组术后的 CAP 和 SIR 评分均低于正常耳蜗组，差异有统计学意义。

图 2 耳蜗骨化对再植入手术后听觉言语表现的影响

表 2 影响 CRI 术后听觉言语效果的因素分析

条件	CAP		SIR	
	R^2	P	R^2	P
听觉剥夺时间	0.010 9	0.516 6	0.010 1	0.531 7
耳蜗骨化	0.090 5	0.009 2	0.169 2	0.000 3
植入状态	0.301 9	<0.001	0.391 1	<0.001
首次植入年龄	0.006 6	0.492 5	0.000 2	0.899 2
CI 与 CRI 手术间隔	0.005 2	0.542 4	0.013 3	0.327 4
耳聋原因	0.000 1	0.918 4	0.018 1	0.255 9
产品设计	0.002 5	0.674 5	0.006 9	0.483 9
再植入原因	0.046 3	0.067 5	0.014 9	0.303 6
性别	0.001 3	0.762 4	0.001 5	0.739 5

2.5 术后并发症

本组有 7 例患者在术后第 5～7 天发现头皮血肿，经穿刺加压包扎后未发生进一步皮瓣并发症。未发现其他手术并发症。

3 讨论

既往文献报道 CRI 率从 0.5%～30.0%，国内有研究报道 CRI 率为 0.56%～2.00%[8-9]，数据差异较大与手术方式、样本量等因素有关[10-12]。最新的 meta 分析综合分析了 85 851 例人工耳蜗手术和 4 276 例 CRI 手术，总体 CRI 率为 4.7%，其中儿童 CRI 率为 5.4%高于成人 4.4%[13]。由于电子产品的特性，故障率会随着时间而上升，而手术的远期并发症也随着时间而逐渐增加。因此 2017 年，AAMI 发布了累积移除率（CRP）的定义，植入体移除原因包含植入体故障和手术并发症。累计移除率的计算方式采用 Kaplan-Meier 生存期分析法，本中心 20 年的数据显示 CRI 率为 0.62%，20 年累积生存率（耳蜗正常工作概率）99.1%±0.3%。本研究中 CRI 率较国外文献报道低，与国内报道相近。考虑人工耳蜗的设计寿命和更新换代周期，在后续的随访中，CRI 率可能进一步提高。

CRI 最常见的原因是设备故障，既往研究显示设备故障占 CRI 病因的 60%～80%[1,14-16]。国内报道设备故障病因可高达 87.9%[8]。软故障在低龄患儿中的诊断需要格外仔细[17]，本研究中所有软故障的患者均在 CRI 术前通过基因诊断、影像诊断及听力学特点排除了听神经谱系疾病和听神经发育不良。

与多项已发表的研究结果相似，本研究中皮瓣严重感染或植入体排出是仅次于设备故障的 CRI 原因（3.9%，3/76）。文献报道人工耳蜗术后皮瓣并发症的发生率为 1.08%～8.90%[18-20]，S 型大切口皮瓣并发症发生率高于微创小切口，儿童患者发生率高于成年患者。本中心既往研究显示需要 2 次手术的严重皮瓣并发症发生率 0.62%[21]。有研究认为头皮的厚度和降低张力对减少皮瓣并发症非常重要，因此对于首次人工耳蜗手术采用 S 型切口的患者，在进行 2 次手术时仍然沿原切口做 3 cm 左右耳后小切口，避免对原有的头皮瘢痕进行操作。并且调整植入体位置，避免新的植入体距离原有头皮瘢痕过近，减少原有头皮瘢痕处的张力。

在 CRI 术前的听觉剥夺期间，患者的听觉言语功能会经历不同程度的衰退，CRI 后需要 3～

中国知网 https://www.cnki.net

9 个月的时间恢复之前的听觉言语水平[22]。因此选择了第 1 次人工耳蜗后最优的 CAP 和 SIR 结果，与术后 9 个月到 1 年的结果进行比较。与本研究结果相同，既往大量研究认为绝大部分 CRI 患者术后效果能够达到或者优于第 1 次植入手术后的效果[13,22]。绝大部分 CRI 手术可顺利植入新的电极，在不造成额外创伤的情况下甚至可以保留残余听力[23]。电极周围发生骨化会给 CRI 手术带来困难，影响电极的完全植入和植入角度，进而影响术后效果[24]。国内也有报道耳蜗造孔周围发生骨化的病例，影响电极的抽出与再植入[25]。本研究对多种因素进行了统计，发现耳蜗骨化纤维化和电极能否完全植入是影响人工耳蜗效果最显著的因素。共有 7 例患者发生了耳蜗骨化及纤维化，其中 3 例耳蜗底转严重骨化，是导致植入失败或电极部分植入的主要原因，也是影响术后听觉言语康复的主要因素。

有人工耳蜗植入后的颞骨组织学研究显示，圆窗植入对内耳造成的损伤以及内耳组织的纤维化和骨化程度较耳蜗开窗轻[26]。在关于微创人工耳蜗植入的研究中提到：细菌感染，新骨形成，或由于耳蜗对电极成分、骨屑或血液的异物反应而导致的耳蜗骨化和纤维化[27]。因此微创电极植入的方式，包括低转速耳蜗开窗、防止骨粉和血液进入耳蜗内、缓慢植入电极避免撕裂骨螺旋板和基底膜等方式，有助于减少耳蜗骨化纤维化，保护残余听力。Somdas 等[28]的研究认为耳蜗骨化和纤维化可以从蜗顶延续到蜗底，在蜗底开窗处最严重，向上逐渐减轻。本研究情况与之类似，2 例严重的耳蜗骨化患者均发现耳蜗底转骨化最为严重，并通过打开部分底转，清理增生骨质达到部分植入电极目的，并保持一定的听觉言语功能。有研究认为，耳蜗的骨化和纤维化会导致螺旋神经节细胞的减少，从而影响人工耳蜗远期效果[29]。本研究中耳蜗骨化患者与整体比较术前 CAP 和 SIR 评分稍差，但差异无统计学意义，可能由于骨化组患者样本量较小所致。Shepherd 等[30]对猕猴颞骨的研究发现，CRI 插入电极对耳蜗的创伤更大，并伴有螺旋神经节细胞数量的进一步下降，以及更多的纤维化组织与新骨形成。如果圆窗及鼓阶处有肉芽组织增生，电极再次插入时更容易造成耳蜗结构的损伤。因此我们在 CRI 手术的过程中仍然应该贯彻微创植入的原则，避免耳蜗的二次损伤。

综上，CRI 手术是一项具有挑战性但相对安全的手术，大多数移植患者术后预后良好，部分患者听觉言语功能获得提高。在首次人工耳蜗手术中微创切口和微创电极植入，对降低 CRI 手术操作难度，提高电极植入成功率，保持患者听觉言语功能有着重要的积极作用。

利益冲突　所有作者均声明不存在利益冲突

参考文献

[1] Wang JT, Wang AY, Psarros C, et al. Rates of revision and device failure in cochlear implant surgery: a 30-year experience[J]. Laryngoscope, 2014, 124(10): 2393-2399.

[2] Lane C, Zimmerman K, Agrawal S, et al. Cochlear implant failures and reimplantation: a 30-year analysis and literature review[J]. Laryngoscope, 2020, 130(3): 782-789.

[3] Lehnhardt E. Intracochlear placement of cochlear implant electrodes in soft surgery technique[J]. HNO, 1993, 41(7): 356-359.

[4] von Ilberg C, Kiefer J, Tillein J, et al. Electric-acoustic stimulation of the auditory system. New technology for severe hearing loss[J]. ORL J Otorhinolaryngol Relat Spec, 1999, 61(6): 334-340.

[5] O'Donoghue GM, Nikolopoulos TP. Minimal access surgery for pediatric cochlear implantation[J]. Otol Neurotol, 2002, 23(6): 891-894.

[6] 戴朴，宋跃帅. 人工耳蜗植入微创进路手术的临床应用[J]. 中华耳鼻咽喉头颈外科杂志，2010，45(10): 800-802.

[7] 戴朴，蒋刈，高松. 微创人工耳蜗植入[J]. 中国耳鼻咽喉颅底外科杂志，2016，22(5): 341-344.

[8] 宋跃帅，王振晓，谢静，等. 人工耳蜗再植入的病因及治疗[J]. 中国耳鼻咽喉头颈外科，2018，25(11): 588-590.

[9] 孙春晖，温立婷，陈俊，等. 34 例人工耳蜗植入术后再次手术患者的原因和处理方法分析[J]. 听力学及言语疾病杂志，2020，28(1): 61-66.

[10] Yeung J, Griffin A, Newton S, et al. Revision cochlear implant surgery in children: Surgical and audiological outcomes[J]. Laryngoscope, 2018, 128(11): 2619-2624.

[11] Pamuk AE, Pamuk G, Jafarov S, et al. The effect of cochlear implant bed preparation and fixation technique on the revision cochlear implantation rate[J]. J Laryngol Otol, 2018, 132(6): 534-539.

[12] Sunde JM, Webb JB, Moore PC, et al. Cochlear implant failure, revision, and reimplantation[J]. Otol Neurotol, 2013, 34(9): 1670-1674.

[13] Liu HT, Yao XY, Kong WL, et al. Cochlear reimplantation rate and cause: a 22-year, single-center experience, and a meta-analysis and systematic review[J]. Ear Hear, 2023, 44(1): 43-52.

[14] Blanc F, Blanchet C, Sicard M, et al. Audiological outcomes and associated factors after pediatric cochlear reimplantation[J]. J Clin Med, 2022, 11(11): 3148.

[15] Chen JY, Chen B, Shi Y, et al. A retrospective review of cochlear implant revision surgery: a 24-year experience in China[J]. Eur Arch Otorhinolaryngol, 2022, 279(3): 1211-1220.

[16] Gumus B, İncesulu AS, Kaya EC, et al. Analysis of co-

中国知网　https://www.cnki.net

chlear implant revision surgeries[J]. Eur Arch Otorhinolaryngol,2021,278(3):675-682.

[17] Moberly A, Welling D, Nittrouer S. Detecting soft failures in pediatric cochlear implants: relating behavior to language outcomes[J]. Otol Neurotol,2013,34(9):1648-1655.

[18] Gawęcki W,Karlik M,Borucki Ł,et al. Skin flap complications after cochlear implantations[J]. Eur Arch Otorhinolaryngol,2016,273(12):4175-4183.

[19] Ikeya J, Kawano A, Nishiyama N, et al. Long-term complications after cochlear implantation[J]. Auris Nasus Larynx,2013,40(6):525-529.

[20] Terry B, Kelt RE, Jeyakumar A. Delayed complications after cochlear implantation[J]. JAMA Otolaryngol Head Neck Surg,2015,141(11):1012-1017.

[21] Bi QL,Chen ZY,Lv Y,et al. Management of delayed-onset skin flap complications after pediatric cochlear implantation[J]. Eur Arch Otorhinolaryngol, 2021, 278(8):2753-2761.

[22] Öz O, De Ceulaer G, Govaerts PJ. Speech audiometrical results before and after reimplantation of cochlear implants[J]. Ear Hear,2022,43(2):669-675.

[23] Thompson NJ,Dillon MT,Bucker AL,et al. Electric-acoustic stimulation after reimplantation: hearing preservation and speech perception[J]. Otol Neurotol,2019,40(2):e94-e98.

[24] Dietz A, Linder P, Iso-Mustajärvi M. A state-of-the-art method for preserving residual hearing during cochlear implant surgery[J]. J Vis Exp, 2023(195): e64021.

[25] 鲁兆毅,潘滔,王宇,等. 32 例儿童人工耳蜗再植入的术中问题及应对措施[J]. 临床耳鼻咽喉头颈外科杂志,2023,37(3):218-221.

[26] 韩鹏,牛晓蓉,杜小滢,等. 人工耳蜗植入术后的颞骨病理变化及预防措施[J]. 中华耳鼻咽喉头颈外科杂志,2016,51(10):786-791.

[27] 刘军,李万鑫. 人工耳蜗植入的残余听力保留技术[J]. 中国听力语言康复科学杂志,2017,15(1):1-5.

[28] Somdas MA, Li PMMC, Whiten DM, et al. Quantitative evaluation of new bone and fibrous tissue in the cochlea following cochlear implantation in the human [J]. Audiol Neurootol,2007,12(5):277-284.

[29] Nadol JB Jr. Patterns of neural degeneration in the human cochlea and auditory nerve: implications for cochlear implantation[J]. Otolaryngol Head Neck Surg, 1997,117(3 Pt 1):220-228.

[30] Shepherd RK, Clark GM, Xu SA, et al. Cochlear pathology following reimplantation of a multichannel scala tympani electrode array in the macaque[J]. Am J Otol,1995,16(2):186-199.

(收稿日期:2024-09-30;修回日期:2025-03-03)

(上接第 418 页)

[8] Schleich P, Nopp P, D'Haese P. Head shadow, squelch, and summation effects in bilateral users of the MED-EL COMBI 40/40+ cochlear implant[J]. Ear Hear,2004,25(3):197-204.

[9] Dunn CC, Noble W, Tyler RS, et al. Bilateral and unilateral cochlear implant users compared on speech perception in noise[J]. Ear Hear, 2010, 31(2): 296-298.

[10] Health Quality Ontario. Bilateral cochlear implantation: a health technology assessment[J]. Ont Health Technol Assess Ser,2018,18(6):1-139.

[11] 中华耳鼻咽喉头颈外科杂志编辑委员会,中华医学会耳鼻咽喉头颈外科学分会,中国残疾人康复协会听力语言康复专业委员会. 人工耳蜗植入工作指南(2013)[J]. 中国听力语言康复科学杂志,2014,12(4):263-269.

[12] 袁永一,戴朴. 微创人工耳蜗植入手术策略[J]. 中华医学杂志,2021,101(2):87-91.

[13] Jiang Y, Gu P, Li B, et al. Analysis and Management of Complications in a Cohort of 1,065 Minimally Invasive Cochlear Implantations [J]. Otol Neurotol, 2017,38(3):347-351.

[14] 文艺,唐蕴樵,冯爱华,等. 970 例人工耳蜗植入患者的术后并发症分析[J]. 中国听力语言康复科学杂志,2023(1):109-112.

[15] Guideline on haemoglobin cutoffs to define anaemia in individuals and populations [Internet] [J]. Geneva: World Health Organization, 2024, PMID: 38530913.

[16] Wilder RT, Flick RP, Sprung J, et al. Early exposure to anesthesia and learning disabilities in a population-based birth cohort[J]. Anesthesiology, 2009, 110(4): 796-804.

[17] 李玉洁,张道行. 1396 例人工耳蜗植入围手术期并发症讨论[J]. 临床耳鼻咽喉头颈外科杂志,2010,24(10):433-435.

[18] Kunda LD, Stidham KR, Inserra MM, et al. Silicone allergy: a new cause for cochlear implant extrusion and its management[J]. Otol Neurotol, 2006, 27(8): 1078-1082.

[19] 倪婷玉,万艺,张冬梅,等. 人工耳蜗植入术远期植入体周围血肿及血清肿的干预及预后[J]. 中国眼耳鼻喉科杂志,2021,21(4):264-267.

[20] Chiappini E, Venturini E, Remaschi G, et al. 2016 update of the Italian pediatric society guidelines for management of fever in children[J]. J Pediatr, 2017, 180: 177-183.

(收稿日期:2024-11-07;修回日期:2024-11-27)

中国知网 https://www.cnki.net