文章编号:1003-2754(2025)12-1136-05　　doi:10. 19845/j. cnki. zfysjjbzz. 2025. 0205

短篇与个案报告

以言语障碍为主要表现的成人甲基丙二酸血症合并膜性肾病1例报告

王　媛，　衣香明，　范雪丽

摘　要：　甲基丙二酸血症(MMA)是一种罕见的常染色体隐性遗传病,其中cblC型MMA最为常见。MMA最常见于少儿期,成人发病罕见。鉴于该病临床表现特异性差且异质性高,在实际临床工作中容易误诊和漏诊。现报道1例以言语障碍为主要表现的成人MMA cblC型合并膜性肾病患者,为临床上诊断和治疗该疾病提供参考。

关键词：　甲基丙戊二酸血症；　言语障碍；　膜性肾病

中图分类号:R745　　**文献标识码:**A

Adult-onset methylmalonic acidemia with speech and language impairment as the main manifestation comorbid with membranous nephropathy: A case report

WANG Yuan, YI Xiangming, FAN Xueli. (*Department of Neurology, Binzhou Medical University Hospital, Binzhou* 256603, *China*)

Abstract: Methylmalonic acidemia (MMA) is a rare autosomal recessive disorder, among which MMA type cblC is the most common type. MMA is most commonly observed in childhood and is relatively rare in adulthood. Since this disease has highly heterogeneous clinical manifestations with a lack of specificity, it may lead to misdiagnosis and missed diagnosis in clinical practice. This article reports a case of adult-onset MMA type cblC comorbid with membranous nephropathy with speech and language impairment as the main manifestation, in order to provide a reference for clinical diagnosis and treatment.

Key words: Methylmalonic acidemia; Speech and language impairment; Membranous nephropathy

甲基丙二酸血症(methymalonic acidemia,MMA)是一种多因素自体隐性遗传的先天性有机酸血症[1]。该疾病常累及多个系统,尤其是对中枢神经系统的影响较为严重。MMA的起病年龄可从新生儿期到成人期不等,据报道,大约90%的患者是婴幼儿起病,成年发病较少见,以言语障碍为主要表现的病例更为罕见,本文报道1例以言语障碍为始发症状合并肾脏损害的晚发型MMA患者的临床特征、辅助检查结果及诊疗经过。

1　病例资料

患者,男,24岁。因“言语障碍10余天,行走不稳1 d”于2025年4月23日入院。患者于入院前10余天无明显诱因出现食欲减退,进食欠佳,后逐渐出现言语表达障碍,启动困难,找词费力,语量减少,语速缓慢,不能说出常用物品及自己的名字,理解尚可,1 d前出现行走不稳,于滨州医学院附属医院(以下简称“我院”)神经内科门诊就诊,完善脑电图示“异常成年人脑电图,多量弥漫性慢波,前头著”。门诊以“言语障碍”收入院。

既往史:患者4年前往因蛋白尿于我院肾内科诊断为“慢性肾小球肾炎、膜性肾病”,外院就诊后仍维持该诊断,长期给与肾炎康复片等药物对症治疗。个人史:第二胎第二产,足月剖宫产于医院,否认窒息抢救史,否认产伤史,3月抬头、6月独坐、周岁会走,体重、身高增长如同龄人。自幼学习成绩及运动能力尚可,适应集体活动。营养状况佳。家族史:父母体健、非近亲结婚。父身高:172 cm,母身高:158 cm。否认高血压、糖尿病等家族史。有一姐姐,体健。家庭经济情况、居住环境良好。查体:身高体重正常,意识清楚,皮质下失语,命名性失语,行为举止正常,脑神经、感觉系统正常,四肢肌力Ⅴ级,四肢肌张力正常,双手指鼻、双下肢跟膝胫试验稳准,四

收稿日期:2025-08-20;**修订日期:**2025-11-10
基金项目:国家自然青年科学基金项目(81701192)
作者单位:(滨州医学院附属医院神经内科,山东 滨州 256603)
通信作者:王　媛,E-mail:kelejiafeimao@126. com

中国知网　https://www.cnki.net

肢腱反射(++),双侧巴宾斯基征阳性,昂伯氏征试验睁闭眼均不稳。诊疗经过:初诊为“炎性脑病:自身免疫性?”,给予激素、抗病毒及对症支持治疗,未见好转。

辅助检查:血浆总同型半胱氨酸114.8 μmol/L(参考值5.0~15.0 μmol/L),乳酸测定22 mg/dl(参考值12.0~16.0 μmol/L),血常规、生化、血浆氨、甲状腺功能、自身免疫抗体、叶酸、维生素B_{12}浓度。神经心理检查:简易精神状态检查评分27分,蒙特利尔认知评估量表评分25分。头部MRI平扫显示脑室系统略增大,部分脑沟、脑裂有增宽表现(见图1)。视频脑电图多量弥漫性慢波,右侧前头部为著稍多量可疑棘慢波(见图2)。血清、脑脊液自身免疫性抗体CBA、TBA检测、宏基因检测及脑脊液常规、生化检查结果均正常。查阅既往病史资料,可见肾脏组织病理改变(见图3)。

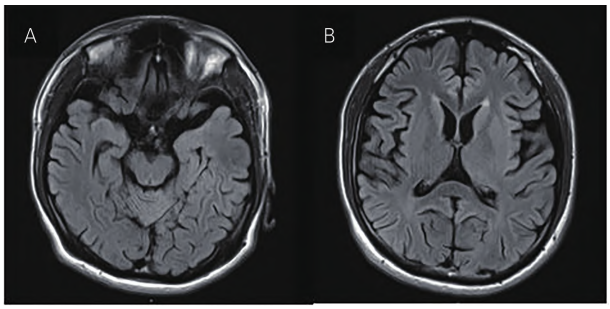

注:可见脑室系统略增大,部分脑沟、脑裂有增宽表现;脑实质内未见明显异常信号影。

图1　患者头部MRI平扫T_2 FLAIR

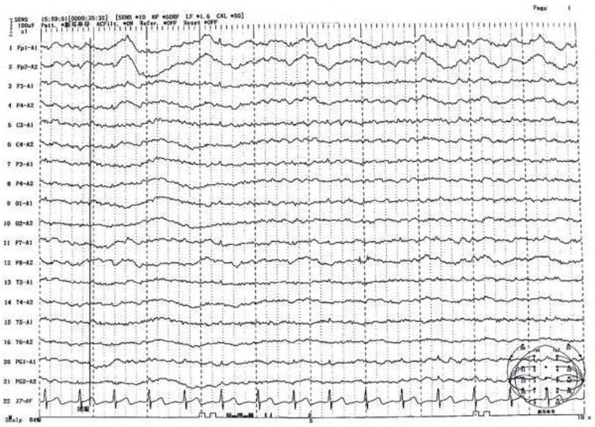

注:可见棘慢波。

图2　患者脑电图改变

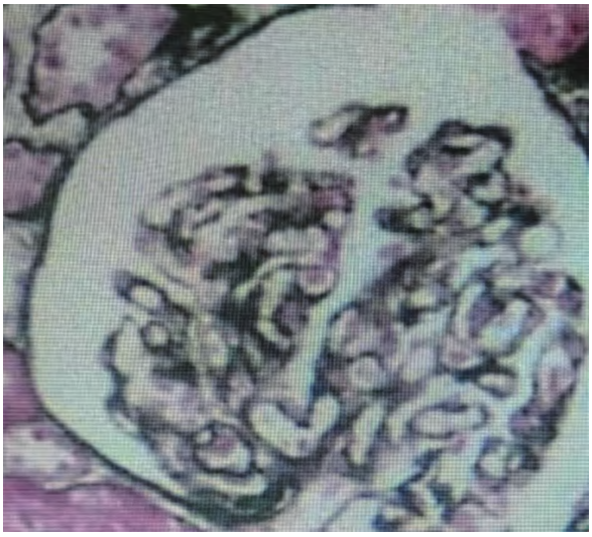

注:可见肾小球呈弥漫性膜性病变,基底膜显著增厚分层,部分肾小球伴系膜增生,轻度肾小管间质病变,结合临床及免疫荧光检查,倾向膜性病变恢复期改变。PASMassonance染色,×200。

图3　肾脏病变的组织学特征

液相色谱串联质谱法血液氨基酸及酰基肉碱谱分析显示游离肉碱显著降低(6.14 μmol/L,参考值20.00~60.00 μmol/L),丙酰基肉碱增高(5.22 μmol/L,参考值0.35~3.36 μmol/L),丙酰肉碱与乙酰肉碱比值明显升高(0.72,参考值0.02~0.25),见表1。气相色谱质谱法尿有机酸分析发现甲基丙二酸显著增高(560.35 mmol/mol,参考值0.00~3.00 mmol/mol),见表2。生化分析结果符合MMA合并同型半胱氨酸血症。在知情同意的前提下,对患者DNA进行高通量测序,患者*MMACHC*基因存在复合杂合突变,c.482G>A(p.Arg161Gln)为错义突变;*MTHFR*基因存在一处纯合变异:c.665C>T(p.Ala222Val),均为既往已报道的变异,美国医学遗传学与基因组学学会(American College of Medical Genetics and Genomics,ACMG)评级为致病性变异。患者明确诊断为MMA合并高同型半胱氨酸血症cblC型,给予腺苷钴胺、叶酸治疗。1周后患者言语障碍较前明显好转,神经系统体检显示言语流利,闭目难立征阴性,其余神经系统体检结果大致同前。1月后门诊复诊患者恢复发病前表现,言语流利,无交流障碍。神经系统查体正常,但仍有蛋白尿表现。迄今为止,患者仍在接受随访。

中国知网　https://www.cnki.net

表 1　血液有机酸分析报告结果汇总表

项目名称	项目简称	结果	参考区间	项目名称	项目简称	结果	参考区间
丙氨酸	Ala	446.39	102.86~450.00	异戊酰基肉碱	C5	0.14	0.04~0.38
天冬氨酸	Asp	25.65	10.00~80.00	己酰基肉碱	C6	0.01	0.01~0.20
谷氨酸	Glu	91.21	45.00~200.00	己二酰基肉碱	C6DC	0.02	0.00~0.15
苯丙氨酸	Phe	74.38	19.20~116.00	辛酰基肉碱	C8	0.01	0.01~0.36
酪氨酸	Tyr	77.09	36.00~130.00	辛烯酰基肉碱	C8:1	0.04	0.02~0.44
色氨酸	Trp	12.04	10.00~75.00	癸酰基肉碱	C10	0.02	0.01~0.60
缬氨酸	Val	197.93	72.00~324.00	癸烯酰基肉碱	C10:1	0.04	0.02~0.36
精氨酸	Arg	54.43	1.50~55.00	癸二烯酰基肉碱	C10:2	0.01	0.00~0.04
瓜氨酸	Cit	21.96	9.63~64.17	十二烷酰基肉碱	C12	0.03	0.01~0.10
甘氨酸	Gly	348.05	114.23~673.08	十二烯酰基肉碱	C12:1	0.01	0.00~0.17
鸟氨酸	Orn	174.77	60.00~266.67	辛二酰肉碱	C8DC	0.00	0.00~0.10
组氨酸	His	132.01	10.00~300.00	十四烷酰基肉碱	C14	0.05	0.01~0.20
苏氨酸	Thr	106.36	↑15.00~100.00	3-羟基十四烷酰基肉碱	C14OH	0.01	0.00~0.02
脯氨酸	Pro	189.40	90.00~1700.00	十四烯酰基肉碱	C14:1	0.03	0.01~0.19
亮氨酸	Leu	161.62	45.00~260.00	十四二烯酰基肉碱	C14:2	0.02	0.00~0.07
蛋氨酸	Met	26.00	4.00~28.00	十六烷酰基肉碱	C16	0.42	0.18~1.90
Arg/Orn	Arg/Orn	0.31	0.05~2.50	十六烯酰基肉碱	C16:1	0.04	0.01~0.18
Arg/Phe	Arg/Phe	0.73	0~28 d:0.00~1.10	3-羟基十六烯酰基肉碱	C16:1OH	0.01	0.00~0.07
Cit/Arg	Cit/Arg	0.40	0.25~14.00	十八烷酰基肉碱	C18	0.25	0.11~1.12
Cit/Phe	Cit/Phe	0.30	0.10~1.10	十八烯酰基肉碱	C18:1	0.30	0.23~1.74
Glu/Phe	Glu/Phe	1.23	0.70~8.00	3-羟基十八烯酰基肉碱	C18:1OH	0.01	0.00~0.02
Orn/Cit	Orn/Cit	7.96	↑0.50~6.00	十八二烯酰基肉碱	C18:2	0.22	0.06~0.56
Met/Phe	Met/Phe	0.35	0.15~1.30	丙二酰基肉碱	C3DC	0.02	0.02~0.50
Leu/Phe	Leu/Phe	2.17	0.80~5.50	甲基丙二酰基肉碱	C4DC	0.20	0.04~0.98
Phe/Tyr	Phe/Tyr	0.97	0.30~2.00	C5DC/C16	C5DC/C16	0.08	0.01~0.50
Gly/Phe	Gly/Phe	4.68	1.00~11.00	C6/C3	C6/C3	0.00	↓0.01~0.25
Tyr/Phe	Tyr/Phe	1.04	0.40~3.50	C8/C3	C8/C3	0.00	↓0.01~0.35
游离肉碱	C0	6.14	↓10.00~102.00	C8/C10	C8/C10	0.96	0.25~2.80
乙酰基肉碱	C2	7.23	1.28~21.60	C10/C3	C10/C3	0.00	↓0.01~0.50
丙酰基肉碱	C3	5.22	↑0.35~3.36	C12/C3	C12/C3	0.01	0.01~0.30
丁酰基肉碱	C4	0.13	0.06~0.42	C14/C3	C14/C3	0.01	↓0.02~0.40
戊二酰基肉碱	C5DC	0.03	0.00~0.20	C14:1/C8:1	C14:1/C8:1	0.77	0.10~5.00
异戊烯酰基肉碱	C5:1	0.04	0.00~0.06	C14:1/C16	C14:1/C16	0.06	0.02~0.40
3-羟基丁酰基肉碱	C4OH	0.14	0.01~0.79	C16/C2	C16/C2	0.06	0.01~0.15
3-羟基异戊酰基肉碱	C5OH	0.38	0.06~0.75	C16/C3	C16/C3	0.08	↓0.10~2.50
C3/C2	C3/C2	0.72	↑0.02~0.25	C14-OH/C3	C14~OH/C3	0.00	0.00~0.10

中国知网　https://www.cnki.net

表2　尿液有机酸分析报告结果汇总表

编号	项目	测定值	提示	参考区间	编号	项目	测定值	提示	参考区间
1	乳酸-2	4.47		≤23.50	22	2-羟基异己酸-2	0.00		≤0.5
2	2-羟基异丁酸-2	0.00		≤3.50	23	3-羟基戊酸-2	0.00		≤0.5
3	己酸-1	0.00		≤0.5	24	乙酰乙酸	0.00		≤0.1
4	乙醇酸-2	2.71		≤15.00	25	2-羟基-3-甲基戊酸-2	0.00		≤0.5
5	草酸-2	0.00		≤95.00	26	安息香酸-1	0.00		≤15.50
6	2-羟基丁酸-2	0.00		≤1.60	27	乙酰乙酸-2	0.00		≤0.1
7	乙醛酸-OX-2	4.89		≤31.00	28	辛酸-1	0.00		≤0.95
8	3-羟基丙酸-2	13.06	↑	≤8.30	29	2-酮-3-甲基戊酸-2	0.00		≤0.5
9	丙酮酸-OX-2	18.75		≤32.61	30	2-甲基-3-羟基戊酸-2(1)	0.00		≤0.5
10	丙戊酸-1	0.00		≤0.5	31	甘油-3	9.71		≤12.50
11	3-羟基丁酸-2	5.80	↑	≤5.28	32	磷酸-3	0.00		≤411.00
12	3-羟基异丁酸-2	6.99		≤10.00	33	2-甲基-3-羟基戊酸-2(2)	0.00		≤0.5
13	2-羟基异戊酸-2	0.00		≤0.5	34	乙基丙二酸-2	0.00		≤5.50
14	2-甲基-3-羟基丁酸-1-2	5.24	↑	≤1.50	35	2-酮-异己酸-OX-2	0.00		≤0.73
15	丙二酸-2	3.92	↑	≤0.5	36	乙酰甘氨酸-1(1)	0.00		≤0.5
16	3-羟基异戊酸-2	6.03		≤6.1	37	苯乙酸-1	0.00		≤0.62
17	2-酮-异戊酸-OX-2	0.00		≤0.5	38	马来酸-2	0.00		≤0.55
18	甲基丙二酸-2	560.35	↑	≤3.00	39	琥珀酸-2	0.00		≤112.00
19	乙基羟基丙酸-2	4.96	↑	≤4.00	40	甲基琥珀酸-2	0.00		≤2.50
20	尿素-2	0.00		≤880.00	41	甘油酸-3	0.00		≤20.00
21	4-羟基丁酸-2	0.00		≤0.5					

2　讨　论

MMA病理生理学尚不完全清楚，很可能是不同机制的协同作用。先前的研究表明，MMA的发病机制核心是甲基丙二酰辅酶A变位酶（methylmalonyl coenzyme-A，MCM）酶功能缺陷或及其必需辅酶腺苷钴胺素（adenosylcobalamin，AdoCbl）合成利用障碍，导致甲基丙二酰辅酶A向琥珀酰辅酶A的转化受阻。这引起甲基丙二酸等有毒有机酸在体内（尤其是血液、尿液、脑脊液）大量蓄积，并引发代谢性酸中毒、线粒体能量产生障碍、高氨血症和肉碱耗竭等一系列连锁反应，最终造成多器官系统（特别是神经系统、血液系统、肾脏、肝脏、心脏）的进行性损害[1,2]。根据缺陷的酶不同，MMA可分为两类[2,3]：MCM酶缺陷及cbl代谢障碍，其中后者主要包括线粒体钴胺素还原酶（cblA）缺乏、线粒体钴胺素腺苷转移酶（cblB）缺乏及胞质和溶酶体钴胺素代谢异常引起的腺苷钴胺素和甲基钴胺素合成缺陷（cblC、cblD、cblF）等。该患者为晚发型MMA cblC型，*MMACHC*基因携带为错义突变，而非完全丧失功能的无效突变。这些错义突变导致产生的辅因子AdoCbl代谢途径中的相关酶仍保留部分活性，这种残余的酶活性在患者生命早期通常足以处理日常代谢负荷，维持相对正常的代谢稳态，因此不表现出明显症状或症状轻微、非特异性。而在应激状态下，代偿机制崩溃，从而发病，但发病年龄明显延迟，非经典的起病年龄，极易延误诊断。

本例患者以言语障碍急性起病，查体可见皮质下性失语、命名性失语，虽然合并行走不稳及轻度认知障碍，但言语障碍的临床表现异常突出且贯穿疾病始终，因此，该患者是以言语障碍为主要表现，同时合并锥体束、大脑皮质损害的病例。言语障碍的原因推测可能是由于甲基丙二酸等毒性产物通过干扰能量代谢、神经递质合成、诱导氧化应激和细胞凋亡等机制损伤神经系统，尤其基底节、小脑、大脑皮质、脑干和听觉通路等语言相关神经结构导致。皮质弥漫性慢性损伤可能导致隐匿的语言发育迟缓和认知相关的言语问题，致使言语表达的储备功能受损，而急性损伤则加剧了自发性言语表达困难，出现明显的临床症状。MMA根据患者是否合并血同型半胱氨酸升高，又可分为2种生化类型：单纯型MMA及合并型MMA。中国人群*MTHFR* C677T的高遗传突变发生率导致我国多数MMA患者为合并型，约占

中国知网　https://www.cnki.net

70%[2]。该患者基因检测结果显示：*MTHFR*基因665位置的碱基由C替换为T，导致222位置的氨基酸由丙氨酸替换为缬氨酸，引起叶酸生成不足，血同型半胱氨酸水平相应提高，生化表现为合并型[2,3]。MMA合并神经损伤病变的病例多为合并型[2,4]。合并型的高同型半胱氨酸血症可以诱导血管内皮细胞损伤[5]，内皮损伤后引发凝血机制异常导致微血栓形成可能也是神经系统损害如言语障碍的原因之一。

MMA根据发病年龄可以区分早发、晚发不同的表型[6]。早发型患儿多表现为多系统病变，而晚发型患者，是指4岁后出现明显症状的患者，通常表现为较轻的临床表型，其特征是急性或缓慢进展的神经系统症状，如神经精神异常、癫痫发作、小脑共济失调症状、脊髓病、周围神经病等[6]，同时也会合并慢性多器官损伤表现，尤其多见于肾脏。本病例中的患者神经系统症状起病年龄较晚，但在疾病早期即出现肾功受损表现，因临床表现缺乏特异性，诊断为原发性慢性小球肾炎、膜性肾病，虽治疗数年仍遗留肾功能不全伴有持续性蛋白尿。MMA患者肾脏受累是其最常见的并发症之一，但早发型与晚发型的肾脏病理表现和侧重点确有显著差异。早发型即幼儿期多以急性、可逆性肾小管损伤为主，而晚发型成人期则逐渐发展为不可逆的慢性肾小球硬化与间质纤维化。Kalantari进行了一项包括45例成人发病患者的系统评价，发现肾小球肾炎、肾衰竭、蛋白尿、血尿很常见[7,8]。肾活检病理结果主要显示血栓性微血管病，包括肾小球纤维蛋白血栓、内皮肿胀和肾小球基底膜增生，也有病例报道了与cblC疾病相关的成人膜性肾病[8,9]改变，与该患者的肾病表现相似。

治疗方面，MMA cblC型为对维生素B_{12}反应型，利用大剂量羟钴胺增加细胞内钴胺素并最大限度地提高缺陷酶活性，能够最大程度地控制代谢紊乱，防止有毒物质对神经系统及肾脏的急性损伤和慢性持续性损害。晚发型患者有肾脏并发症的治疗与无肾脏受累患者的治疗相似，都是针对原发疾病，使血清同型半胱氨酸浓度正常化并降低有毒有机酸[10]，值得注意的是，继发于cblC的肾小球损伤通过及时治疗是可逆的[11]，但该患者肾损伤未完全缓解，考虑到患者的年龄及膜性肾脏的病理表现，我们将继续随访该患者，以确定未来是否会出现系统性红斑狼疮等免疫系统疾病表现。

本例患者病曾被误诊为病毒性脑炎、自身免疫性脑炎，但其表现突出的言语障碍、血同型半胱氨酸的显著持续增高以及肾脏病变均无法用上述诊断“一元论”来进行解释。因此，对于成年患者诊断不明的神经系统疾病，尤其是合并多系统损害的患者，应警惕MMA的可能。血同型半胱氨酸增高是非常有提示意义的临床指标，同时详细询问患者的生长发育史、尽早进行代谢筛查，对减少误诊和早期治疗、减少致残具有较大帮助。

伦理学声明：本研究方案经滨州医学院附属医院伦理委员会审批（批号：202509171237000241220），患者签署知情同意书。

利益冲突声明：所有作者均声明不存在利益冲突。

作者贡献声明：衣香明负责论文设计、指导撰写论文；范雪丽负责文献收集、论文修改；王媛负责数据收集分析、文献收集、撰写论文并最后定稿。

[参考文献]

[1] Zhou XY, Cui YZ, Han JX. Methylmalonic acidemia: Current status and research priorities[J]. Intractable Rare Dis Res, 2018, 7(2): 73-78.

[2] 汪治华，刘　超，李玛丽. 甲基丙二酸血症的诊治现状与展望[J]. 中国实用儿科杂志，2024，39(12)：911-915.

[3] Kang L, Liu Y, Shen M, et al. A study on a cohort of 301 Chinese patients with isolated methylmalonic acidemia[J]. J Inherit Metab Dis, 2020, 43(3): 409-423.

[4] Arhip L, Brox-Torrecilla N, Romero I, et al. Late-onset methylmalonic acidemia and homocysteinemia (cblC disease): Systematic review[J]. Orphanet J Rare Dis, 2024, 19(1): 20.

[5] Bernards J, Doubel P, Meeus G, et al. Hyperhomocysteinemia: A trigger for complement-mediated TMA?[J]. Acta Clin Belg, 2021, 76(1): 65-69.

[6] 曹婷婷，张剑平，任冰焱. 晚发型甲基丙二酸血症神经损害研究进展[J]. 中风与神经疾病杂志，2018，35(10)：3.

[7] Kalantari S, Brezzi B, Bracciamù V, et al. Adult-onset CblC deficiency: A challenging diagnosis involving different adult clinical specialists[J]. Orphanet J Rare Dis, 2022, 17(1): 33.

[8] Bao D, Yang H, Yin Y, et al. Late-onset renal TMA and tubular injury in cobalamin C disease: A report of three cases and literature review[J]. BMC Nephrol, 2024, 25(1): 340.

[9] Wang Q, Wang Q, Gao Y, et al. Case report: Membranous nephropathy secondary to cobalamin C disease[J]. Front Med (Lausanne), 2022, 8: 807017.

[10] 孙　萌，周　冉，张新颖，等. 晚发型甲基丙二酸血症cblC型2例报告及文献复习[J]. 吉林大学学报(医学版)，2024，50(5)：1420-1425.

[11] Brunelli S, Meyers K, Guttenberg M, et al. Cobalamin C deficiency complicated by an atypical glomerulopathy[J]. Pediatr Nephrolo, 2002, 17(10): 800-803.

引证本文：王　媛，衣香明，范雪丽. 以言语障碍为主要表现的成人甲基丙二酸血症合并膜性肾病1例报告[J]. 中风与神经疾病杂志，2025，42(12)：1136-1140.

中国知网　https://www.cnki.net