专家共识

口咽鳞状细胞癌整合诊治专家共识

孙沫逸[1] 何宗轩[2] 倪前伟[3] 李小莹[4] 孔琳[5] 席庆[6] 郭伟[7] 唐瞻贵[8] 任国欣[7]
孙志军[9] 孟箭[10] 张杰[11] 李吉辰[12] 何悦[7] 李春洁[13] 秦力铮[14] 杨凯[15]
韩冰[16] 孙彦[17] 陆海军[18] 展晓红[19] 郝大鹏[20] 宋凯[2] 徐豪越[2]
卜令学[2] 李洁莹[2] 胡漫[21] 徐名金[18] 李昀[1] 尚伟[2]

1. 710032 西安,口颌系统重建与再生全国重点实验室,国家口腔疾病临床医学研究中心,陕西省口腔疾病临床医学研究中心,空军军医大学口腔医院口腔颌面头颈肿瘤科;2. 青岛大学附属医院口腔颌面外科;3. 新疆军区总医院颌面外科;4. 空军军医大学口腔医院医疗康复科;5. 上海质子重离子医院;6. 中国人民解放军总医院第一医学中心口腔科;7. 上海交通大学医学院附属第九人民医院口腔颌面-头颈肿瘤科;8. 中南大学湘雅口腔医学院口腔颌面外科;9. 武汉大学口腔医学院口腔颌面头颈肿瘤外科;10. 徐州市中心医院口腔颌面外科;11. 北京大学口腔医学院口腔颌面外科;12. 哈尔滨医科大学附属第一医院口腔颌面外科;13. 四川大学华西口腔医学院头颈肿瘤外科;14. 首都医科大学附属北京口腔医院口腔颌面头颈肿瘤科;15. 重庆医科大学附属第一医院口腔颌面外科;16. 吉林大学口腔医院口腔颌面外科;17. 青岛大学附属医院耳鼻咽喉头颈外科,18. 青岛大学附属医院肿瘤放疗科,19. 青岛大学附属医院病理科;20. 青岛大学附属医院放射科;21. 山东第一医科大学附属肿瘤医院(山东省肿瘤医院)放疗科

【摘要】 口咽鳞状细胞癌(OPSCC)是原发于口咽黏膜鳞状上皮的恶性病变,占口咽恶性肿瘤的90%以上。近年来HPV感染已成为口咽鳞癌的主要致病因素之一,HPV相关性口咽鳞癌的发病率逐年上升,并呈现年轻化趋势,严重威胁人类生命健康。因其生物学行为和临床特征与非HPV相关口咽鳞癌有显著差异,导致口咽鳞癌诊疗策略发生了重大变化。口咽鳞癌的预防筛查极具重要性,其诊疗流程涉及口腔颌面外科、耳鼻咽喉科、头颈外科、肿瘤科、影像科、病理科等多学科协同参与,专家组基于循证医学证据,经过共同讨论形成以"防筛诊治康"为脉络、贯穿口咽鳞癌患者全生命周期的整合诊治共识,为临床提供参考。

开放科学(资源服务)标识码(OSID)

【关键词】 口咽鳞状细胞癌;人乳头瘤病毒;多学科;整合诊治

【中图分类号】R739.8 【文献标志码】A 【doi】10.3969/j.issn.1001-3733.2025.03.001

Expert consensus on holistic integrative management of oropharyngeal squamous cell carcinoma

SUN Moyi[1], *HE Zongxuan*[2], *NI Qianwei*[3], *LI Xiaoying*[4], *KONG Lin*[5], *XI Qing*[6], *GUO Wei*[7], *TANG Zhangui*[8], *REN Guoxin*[7], *SUN Zhijun*[9], *MENG Jian*[10], *ZHANG Jie*[11], *LI Jichen*[12], *HE Yue*[7], *LI Chunjie*[13], *QIN Lizheng*[14], *YANG Kai*[15], *HAN Bing*[16], *SUN Yan*[17], *LU Haijun*[18], *ZHAN Xiaohong*[19], *HAO Dapeng*[20], *SONG Kai*[2], *XU Haoyue*[2], *BU Lingxue*[2], *LI Jieying*[2], *HU Man*[21], *XU Mingjin*[18], *LI Yun*[1], *SHANG Wei*[2]. 1. 710032 *Xi'an*, *State Key Laboratory of Oral & Maxillofacial Reconstruction and Regeneration*, *National Clinical Research Center for Oral Diseases*, *Shaanxi Key Laboratory of Stomatology*, *Department of Oral and Maxillofacial Surgery*, *School of Stomatology*, *The Fourth Military Medical University*, *China*; 2. *Department of Oral & Maxillofacial Surgery*, *the Affiliated Hospital of Qingdao University*; 3. *Maxillofacial Surgery Department of Xinjiang Military Region General Hospital*; 4. *State Key Laboratory of Oral & Maxillofacial Reconstruction and Regeneration*, *National Clinical Research Center for Oral Diseases*, *Shaanxi Key Laboratory of Stomatology*, *Department of Medical Rehabilitation*, *School of Stomatology*, *The Fourth Military Medical University*, *Xi'an*; 5. *Shanghai Proton and Heavy*

基金项目:青岛大学附属医院项目(编号:QDFYQN2023203,QDFY+X2024221)

通信作者:尚伟 E-mail:liweishang@126.com

中国知网 https://www.cnki.net

Ion Center; 6. *Oral Department of 1st Medical Center*, *Chinese PLA General Hospital*, *Beijing*; 7. *Department of Oromaxillofacial Head and Neck Oncology*, *Shanghai Ninth People's Hospital*, *College of Stomatology*, *Shanghai Jiao Tong University School of Medicine*; 8. *Department of Oral and Maxillofacial Surgery*, *Xiangya School of Stomatology*, *Central South University*, *Changsha*; 9. *Department of Oral and Maxillofacial-Head Neck Oncology Surgery*, *School and Hospital of Stomatology*, *Wuhan University*; 10. *Department of Oral and Maxillofacial Surgery*, *Xuzhou Central Hospital*; 11. *Department of Oral and Maxillofacial Surgery*, *School and Hospital of Stomatology*, *Peking University*, *Beijing*; 12. *Department of Oral and Maxillofacial Surgery*, *The First Affiliated Hospital of Harbin Medical University*; 13. *Department of Head and Neck Oncology Surgery*, *West China Hospital of Stomatology*, *Sichuan University*, *Chengdu*; 14. *Department of Maxillofacial Oncology*, *Beijing Stomatological Hospital Affiliated to Capital Medical University*; 15. *Department of Oral and Maxillofacial Surgery*, *The First Affiliated Hospital of Chongqing Medical University*; 16. *Department of Oral and Maxillofacial Surgery*, *School and Hospital of Stomatology*, *Jilin University*, *Changchun*; 17. *Department of Otorhinolaryngology Head and Neck Surgery*, 18. *Department of Radiation Oncology*, 19. *Department of Pathology*, 20. *Department of Radiation Oncology*, *the Affiliated Hospital of Qingdao University*; 21. *Department of Radiation Oncology*, *Shandong Cancer Hospital and Institute*, *Shandong First Medical University and Shandong Academy of Medical Sciences*, *Ji'nan*

【Abstract】 Oropharyngeal squamous cell carcinoma (OPSCC) is a malignant tumor originating from the squamous epithelium of the oropharyngeal mucosa, accounting for more than 90% of oropharyngeal malignancies. In recent years, human papillomavirus (HPV) infection has become one of the primary etiological factors of oropharyngeal squamous carcinoma. The incidence of HPV-associated oropharyngeal squamous carcinoma has been rising annually, with a noticeable trend toward younger populations, posing a significant threat to human health. Due to the distinct biological behavior and clinical characteristics of HPV-associated oropharyngeal squamous carcinoma compared to its non-HPV-related counterpart, the diagnostic and treatment strategies for oropharyngeal squamous carcinoma have undergone substantial changes. Prevention and screening for oropharyngeal squamous carcinoma are of critical importance. The diagnostic and treatment process involves multi-disciplinary collaboration, including oral and maxillofacial surgery, otolaryngology, head and neck surgery, oncology, radiology and pathology. Based on evidence from clinical practice, a comprehensive, integrated diagnostic and therapeutic approach has been established, centered around the concept of "prevention, screening, diagnosis, treatment, and rehabilitation", covering the entire patient lifecycle and providing a valuable reference for clinical practice.

【Key words】 Oropharyngeal squamous cell carcinoma; Human papillomavirus; Multidisciplinary team; Holistic integrative management

口咽癌(oropharyngeal cancer, OPC)是指发生于口咽解剖部位的恶性肿瘤,其中口咽鳞状细胞癌(oropharyngeal squamous cell carcinoma, OPSCC)约占90%以上[1]。OPSCC 早期无明显症状,加之生长位置较为隐蔽,发现时大多数已是局晚期,严重威胁了人类的生命健康。自 20 世纪 90 年代以来,人乳头瘤病毒(human papilloma virus, HPV)感染逐渐被认为是 OPSCC 重要的致病因素之一,这种 HPV 相关性口咽鳞癌有特殊的生物学行为,从而导致疾病的诊断和治疗方式出现了较大改变[2]。2017 年《WHO 头颈肿瘤分类》第 4 版,将口咽肿瘤从"口腔和口咽肿瘤"类目中独立出来作为单独肿瘤类目描述,其中口咽鳞癌又分为了 HPV 相关性和非 HPV 相关性口咽鳞癌[3]。国际抗癌联盟(Union for International Cancer Control, UICC)《恶性肿瘤 TNM 分期》和美国癌症联合委员会(American Joint Committee on Cancer, AJCC)《AJCC 肿瘤分期手册》第 8 版,对 HPV 相关性口咽鳞癌进行了完全独立的 TNM 分期[4]。美国国立综合癌症网络(National Comprehensive Cancer Network, NCCN)等多家肿瘤临床指南[5],相继对口咽癌的诊治规范做出了较大更新,该疾病的诊疗从此步入新的阶段。我国人口基数大,口咽癌的发病率也在逐年升高,本共识以"防筛诊治康"为脉络、基于我国口咽鳞癌患者全生命周期诊疗模式撰写,旨在为 OPSCC 的临床实践提供建议,助力我国 OPSCC 防治更加精准高效。

1　OPSCC 流行病学

OPSCC 是原发于软腭、舌根(界沟后 1/3)、扁桃体以及咽壁等口咽部位黏膜鳞状上皮分化的癌,最好发于扁桃体,其次为舌根,两者约占口咽癌的 96%[6]。过去几十年中, OPSCC 在欧洲、北美和东亚部分发达地区的发病率有所增加,尤其 45 岁以下人群的发病率在逐年上升[7]。

1.1　OPSCC 发病率

中国知网　https://www.cnki.net

2020 年全球癌症统计显示,全年世界口咽癌新发 106 316 例,因口咽癌死亡 52 268 人,均较 2018 年统计数据升高,占到了所有新发癌症和因癌症死亡病人数的 0.5%,位居所有癌症发病及死亡率的第 23 位。男性发病率和死亡率分别是女性的 4 倍和 4.5 倍[8]。在我国单独列出 OPSCC 发病率、死亡率的报告很少,根据 2008~2012 年全国 135 个肿瘤登记处的汇总数据,口咽癌的发病率为 3.28/10 万,位列所有癌症发病率第 20 位,其中男性高于女性、城市高于农村、东部高于西部和中部地区。同时期口咽癌的死亡率为 1.48/10 万,位列所有癌症死亡率第 18 位,并且发病率和死亡率均呈现逐步上升的趋势[9]。

HPV 相关性口咽鳞癌是 OPSCC 中独特的类型,在 OPSCC 中占比逐年增高。欧美国家新发病例中,吸烟或酗酒相关的 OPSCC 发病率逐步下降,而 HPV 感染相关的 OPSCC 发病率却逐年上升[10]。亚洲地区 HPV 相关性口咽鳞癌患者占其所有口咽癌患者的比例约 20%~45%,据统计我国 12%~32%的口咽鳞癌患者与 HPV 感染相关,其中 72.73%为 HPV 16 亚型感染,与生殖系统感染 HPV 同型[11]。HPV 相关口咽鳞癌发病率上升,可能与近几十年来性行为模式改变有关,性伴侣及口腔性行为的增加,带来了口咽鳞癌更高的发生风险。

1.2 致病因素

目前,头颈部鳞状细胞癌公认的致病因素主要有吸烟(包括各种形式的烟草使用,如咀嚼烟草、水烟等)、饮酒、咀嚼槟榔及病毒感染等。而吸烟、饮酒、HPV 感染是口咽鳞癌已明确的致病因素。

1.2.1 烟草和饮酒 我国消费了全世界约 40%的烟草[12],同时约 22.7%的人口存在高强度间歇饮酒习惯[13],这些都可导致我国口咽鳞癌发病增多。吸烟和饮酒在诱发口咽鳞癌时具有显著的协同效应,长期吸烟及酗酒者口咽鳞癌发病风险是普通人群的 35 倍[14]。

1.2.2 过热饮食和槟榔 过热饮食习惯、咀嚼槟榔在国内的部分地区普遍存在,也被认为可能是口咽鳞癌发生的高危因素。有报道过热饮食(>65 ℃)与上消化道肿瘤,特别是食管鳞癌的发生风险成正相关[15]。过热刺激也可增强致癌物的致癌能力,与吸烟、饮酒有协同致癌作用[16]。口咽部作为上消化道的起始部分,同样承受巨大风险,但其是否能作为独立危险因素仍需要更多的证据证明。槟榔已被国际癌症研究机构(International Agency for Research on Cancer, IARC)评估为Ⅰ类致癌物,在我国南方部分地区有咀嚼槟榔习惯,尤其是咀嚼含有石灰、烟草的槟榔叶危险性更大,会导致口腔、口咽黏膜下纤维化等癌前病变发生,最终发展成为口腔口咽鳞癌[17-18]。

1.2.3 残根残冠和不良修复体 口腔后部的残根残冠、不良修复体等可对局部黏膜产生持续性机械刺激,导致慢性炎症和溃疡,长期炎症状态可使细胞异常增殖和 DNA 损伤,增加癌变风险[19]。

1.3 HPV 感染与 OPSCC 的关系

高危型人乳头瘤病毒(HPV 16, 18 等)持续感染是口咽鳞癌发生的重要危险因素,其传播方式依赖于口腔-生殖器接触。HPV 具有亲鳞状上皮的特性,口咽部特有的网状隐窝结构亦使得病毒更易于驻留和增殖,导致癌前病变发生,最终发展成 OPSCC[20]。

p16 蛋白过表达是 HPV 感染的间接标志, HPV 持续感染致使其 DNA 整合进宿主细胞,促使 E6/E7 癌蛋白持续表达,诱发 p16 蛋白水平异常升高, p16 表达强度与 HPV 检测结果密切相关,因此, p16 可作为 HPV 相关性肿瘤的分子标记物[21]。p16 免疫组织化学(immunohistochemistry, IHC)检测呈阳性(p16+),即可定义为 HPV 相关性鳞状细胞癌。口咽鳞癌患者 p16 和 HPV 检测的结果可能存在不一致,其差异对预后也有影响, HPV 和 p16 双阳性患者与 HPV 阴性 p16 阳性患者相比预后往往更好[22]。当仅将 p16 IHC 作为替代 HPV 检测时,临床医生还应考虑两者符合率的差异性,补充 HPV 的直接检测。

HPV 相关性与非相关性口咽鳞癌患者治疗及预后差别很大, HPV 相关性口咽鳞癌对放化疗更敏感、相同治疗方法的 HPV 相关性口咽鳞癌预后更好、局部复发率明显低于非 HPV 相关患者[23],所以 HPV 感染与否已成为制定口咽鳞癌治疗方案的重要参考因素。

2 OPSCC 预防

口咽鳞癌一级预防包括:(1)科普宣传;(2)口腔健康管理,定期口腔检查;(3)戒除烟草和控制酒精的摄入,也包括戒除咀嚼槟榔等不良生活习惯;(4)性健康教育,避免高风险性行为[24];(5)预防性 HPV 疫苗接种,口咽鳞癌致病的高危型 HPV 类型与子宫颈癌相似,因此男性和女性均接种 HPV 疫苗对预防口咽鳞癌有积极作用[25],推荐女性 9~45 岁、男

中国知网 https://www.cnki.net

性 9~26 岁进行疫苗接种。

二级预防主要贯彻口咽鳞癌的早发现、早诊断、早治疗原则,包括:(1)对口咽部经久不愈的溃疡、新生物、黏膜颜色改变(如红斑、白斑)等病变的早期发现;(2)对高风险人群(长期吸烟酗酒、其他部位 HPV 感染、多性伴侣等人群)的定期检查,有研究表明高危型 HPV 感染率随着口交性伴侣增加而上升[26],普通人群中检查口腔 HPV 并不能完全预测口咽鳞癌发病情况,但对重点人群,尤其是有多个口交性伴侣的群体意义较大。

三级预防包括:(1)推行多学科整合诊疗(multiple disciplinary team to holistic integrative management, MDT to HIM)实践,使患者得到全面规范的治疗;(2)制定治疗后的康复计划,帮助患者恢复吞咽和言语等功能,改善患者生活质量;(3)规律的随访可以监测病情并及时发现口咽鳞癌复发转移迹象。

3　OPSCC 筛查

OPSCC 常规筛查策略,包括:(1)高风险人群的临床评估,系统收集病史,重点关注吞咽不适及疼痛、口咽肿物及溃疡、颈部肿块等三大临床主征;(2)颈部超声、CT、MRI 等影像学手段筛查早期病变,对于高风险人群,建议每年进行一次或多次筛查;(3)利用间接喉镜或纤维鼻咽喉镜对隐匿或可疑病灶进行直观临床评估;(4)对可疑 OPSCC 的患者,可刷取口咽脱落细胞进行 HPV DNA 聚合酶链式反应(polymerase chain reaction, PCR)检测,明确 HPV 感染及其亚型,必要时行病理活检确诊;(5)唾液/口腔冲洗液的液体活检,通过检测唾液中 HPV DNA 可识别 HPV 感染[27],但口腔环境混杂或唾液中病毒载量低等因素会影响其筛查的可靠性;(6)血清学检测,有研究报道 HPV 16 E6 癌蛋白检测对 HPV 相关性口咽鳞癌的早期诊断具有潜在临床价值[28],循环肿瘤 DNA(circulating tumor DNA, ctDNA)及 HPV DNA 血清检测有助于 HPV 感染的动态评估[29]。其他如鳞癌抗原、癌胚抗原等肿瘤相关生物标志物,临床意义仍需深入研究。

4　OPSCC 诊断

OPSCC 诊断主要通过病史采集、临床检查、影像学检查、HPV 检测、病理学检查确诊。(1)病史采集:关注口咽鳞癌临床三大主征, HPV 相关性口咽鳞癌还需关注患者性生活史;(2)临床检查:对于早期浅表病灶,借助窄带成像技术(narrow band imaging, NBI)可突出显示黏膜表面及浅层微血管变化,提高口咽鳞癌检出率[30-31]。口咽后下份病变应利用间接喉镜或纤维鼻咽喉镜检查;(3)影像学检查:超声、CT、MRI、PET/CT 等检查,对明确肿瘤部位、分期及转移情况非常重要;(4)病理学诊断:包括常规组织学诊断和免疫组化结果,以及必要的 HPV 相关指标检测结果。部分 HPV 相关性口咽鳞癌患者原发灶隐匿,常以颈部肿物首诊,接诊医师若怀疑原发不明的颈上部淋巴结转移癌时,应重点考虑 T0 分类的 HPV 相关性口咽鳞癌和 EB 病毒(epstein-barr virus, EBV)相关鼻咽癌。

4.1　临床表现

口咽鳞癌的主要症状和体征包括不同程度吞咽不适及疼痛、口咽肿物及溃疡、颈部肿块等三大临床主征。晚期患者还常出现吞咽困难、言语不清和张口受限等症状。HPV 相关性患者, 51%有颈部肿块, 28%有咽喉疼痛, 10%出现吞咽困难;对于非 HPV 相关性患者,出现上述症状的比例则变为 53%、41%及 18%[32]。部分患者也可仅表现为颈部淋巴结肿大,而无任何口咽部异常表现。

4.2　影像学检查

经皮超声可辅助检查累及口底、舌根或扁桃体床的口咽鳞癌,原发灶常表现为不均质低回声团块,形态不规则,边界不清,内可见丰富血流信号。颈部转移淋巴结常表现为皮质增厚、门髓不清、血流信号丰富等特征,而 HPV 相关性转移淋巴结多见囊性坏死征象[33],对于可疑转移淋巴结可以使用超声引导穿刺进行活检。

CT 检查口咽鳞癌表现为形态不规则的软组织肿块影,可突向口咽腔、破坏黏膜,呈外生或浸润性表现。增强 CT 中,原发灶通常呈不均匀强化,内部可见囊变、坏死的低密度区。颈部转移淋巴结的特征主要包括呈圆形、体积增大及淋巴结内坏死。病变起源于扁桃体者,出现早期淋巴结转移及转移性淋巴结囊性变是 HPV 相关性 OPSCC 的提示征象[34]。此淋巴结囊性变的 CT 表现为淋巴结内规则的椭圆形或圆形低密度区、边界清晰,增强扫描可呈边缘强化。

MRI 检查口咽鳞癌可见 T1WI 呈等或稍低信号, T2WI 呈均匀或不均匀高信号,脂肪抑制序列呈不均匀高信号,增强扫描呈不均匀强化。肿瘤侵犯肌肉、骨质时可见其形态、密度/信号改变,对临床 T 分类有

中国知网　https://www.cnki.net

重要意义。MRI 出现淋巴结边缘模糊、包膜不规则强化、及周围脂肪或肌肉浸润,是结外侵犯(extranodal extension, ENE)的重要提示。HPV 相关性口咽鳞癌转移淋巴结多表现为均匀的 T1WI 低信号、T2WI 高信号。必要时,可采用 PET/CT 对口咽鳞癌可疑原发灶、淋巴结转移及远处转移进行检查。

4.3 病理学诊断

病理学诊断是口咽鳞癌确诊的主要依据,根据 HPV 感染的情况口咽鳞癌可分为 HPV 相关性和非 HPV 相关性口咽鳞癌。鳞状细胞癌各亚型都可发生在口咽部,经典的 HPV 相关性鳞状细胞癌表现为非角化型鳞状细胞癌,而非 HPV 相关性鳞状细胞癌多表现出角化现象,且常伴有癌前病变[6]。规范的口咽鳞癌的组织学报告应包含原发灶解剖部位、肿瘤大小、最差侵袭方式、组织学分型、脉管及神经侵犯、手术切缘评估、区域淋巴结转移情况,以及 p16 IHC 等检测结果。非 HPV 相关性口咽鳞癌病理报告在此基础上还应有组织学分级、ENE 等内容。而 HPV 相关性口咽鳞癌无需组织学分级及 ENE[35]。

对新诊断的口咽鳞癌患者强烈推荐术前行 HPV 感染状态检测,主要包括 p16 IHC 检测、HPV 的 DNA 或 RNA 检测。HPV 的直接检测主要包括 DNA 和 RNA(PCR 或原位杂交)检测。PCR 敏感性高、可获得 HPV 基因型信息、易于使用,但存在污染风险。原位杂交技术敏感性特异性高、需石蜡组织、技术昂贵,但 RNA 易随时间降解。当肿瘤标本 p16 IHC 检测阳性细胞数≥70%,细胞核和细胞质呈中等至强阳性,且组织学诊断为非角化型鳞状细胞癌时, p16 IHC 检测可作为 HPV 感染的替代检测指标[4]。另外,根据治疗需要还可行 PD-L1、HER2、MSI/MMR、TMB 等相关指标检测。

4.4 鉴别诊断

口咽部鳞状细胞癌需要与口咽部乳头状瘤、唾液腺来源的腺样囊性癌及黏液表皮样癌、淋巴瘤等鉴别。需注意,对于原发灶 T0 分类或比较隐匿的 HPV 相关性口咽鳞癌,可仅在影像学上表现为颈部Ⅱ区转移淋巴结呈单囊性改变,临床上有误诊为鳃裂囊肿的可能。甚至以鳃裂囊肿诊断行手术,术中病理报告为鳞状细胞癌,而进一步误诊为鳃裂囊肿癌变的情况[36]。

5 OPSCC TNM 分期及变化意义

OPSCC 的分期主要参考第 8 版 AJCC 口咽癌的 TNM 分期。HPV 相关性口咽鳞癌因其独特的生物学行为,建立了新的分期系统,相较于非 HPV 相关性口咽鳞癌,其预后分期有明显降级。具体变化及意义如下[37-38]:(1)T 分类取消 TX 和 Tis,保留了 T0, T4 未再分 T4a 与 T4b, T4 肿瘤无论侵犯范围多广泛都归属于中等晚期局部疾病的范畴,不再有“非常晚期局部疾病”的表述, HPV 相关性口咽鳞癌不再特意强调肿瘤原发部位的侵犯范围与安全边界,说明此类患者原发灶的治疗效果要远好于其他晚期头颈鳞癌;(2)临床 N 分类, N2 未再分 a、b 或 c 亚类,也未纳入 ENE 指标,原 N2a、N2b 降级至 N1, N2 只保留了原 N2c, 无 N3b 亚分类,说明局部淋巴转移患者的治疗也要好于其他头颈鳞癌;(3)病理 N 分类,只考虑了淋巴结转移的数目, pN1≤4 个, pN2>4 个,与淋巴结的大小或同侧或对侧转移无关,其与临床 N 分类标准差别甚大,是 HPV 相关性口咽鳞癌独具特性的分类。而其他头颈鳞癌(包括非 HPV 相关性口咽鳞癌)的临床和病理 N 分类基本一致,只有同侧单个转移淋巴结最大径≤3 cm 的 ENE 阳性患者的亚分类不同(临床 cN3b,病理 pN2a);(4)预后临床 TNM 分期,因转移淋巴结的降级,其分期明显降期,原 T2 N0 Ⅱ期、T1-T2 N2a-N2b Ⅳ期降至Ⅰ期, T1-T3 N2c Ⅳ期降至Ⅱ期, T1-T3 N3、T4 N1-T3 Ⅳ期降至Ⅲ期;(5)新增加了预后病理 TNM 分期,其与临床 TNM 分期分组差别较大,这也是头颈鳞癌中唯一有预后病理 TNM 分期的癌种。

非 HPV 相关性(p16-)口咽鳞癌新版分期变化较少,只是 T 分类取消了 T0, N 分类纳入了 ENE 指标。p16 IHC 检测已被列入口咽鳞癌诊断的必查项目,对未进行检测的病例,只能按照 p16 阴性口咽鳞癌进行 TNM 分期和诊疗。

头颈鳞癌仅 HPV 相关性口咽鳞癌和 EBV 相关性鼻咽癌保留了 T0 分类,表明以颈部Ⅱ、Ⅲ区转移淋巴结首诊的原发不明的头颈鳞癌患者,要高度怀疑系 HPV 相关性口咽鳞癌或 EBV 相关性鼻咽癌所致,此时应常规进行 p16 和 EB 病毒的筛查检测。

6 OPSCC 治疗

6.1 口咽鳞癌的治疗策略

自 2017 年 WHO 头颈肿瘤病理学将口咽肿瘤作为单独的瘤种类目,进行了口咽鳞状细胞癌 HPV 相关性与非相关性分类。UICC 恶性肿瘤 TNM 分期和

中国知网 https://www.cnki.net

AJCC 肿瘤分期手册将 HPV 相关性(p16+)口咽鳞癌进行了完全独立的 TNM 分期，NCCN 等多家头颈肿瘤临床指南逐步更新了其治疗策略。越来越多的临床医生认识到了 p16+与 p16-口咽鳞癌是两种流行病学、病理学和临床不同类型的疾病。此外,口咽鳞癌诊疗推荐采用 MDT to HIM 整合诊疗模式,包括口腔颌面外科、耳鼻咽喉科、头颈外科、肿瘤内科、放疗科、影像科、病理科等多学科共同参与,制定个体化诊疗方案,实现口咽鳞癌患者全方位、全流程管理。

6.1.1　非 HPV 相关性(p16-)口咽鳞癌的治疗策略　具体见图 1。

6.1.1.1　临床分期 T1-T2 N0-N1　(1)经口腔或口腔外开放性手术切除原发肿瘤和同侧或双侧颈淋巴清扫,手术后辅助治疗：①若无不良特征，pN0 建议随访，pN1 则建议放射治疗。②若有不良特征,ENE±手术切缘阳性情况时,应选择放化疗;若仅有切缘阳性,能肿瘤完全切除(R0 切除)者应首选再手术,或放射治疗,或放化疗;其他不良特征,也应放射治疗或放化疗；(2)根治性放射治疗；(3)仅 T1-T2、N1 可同期放化疗。

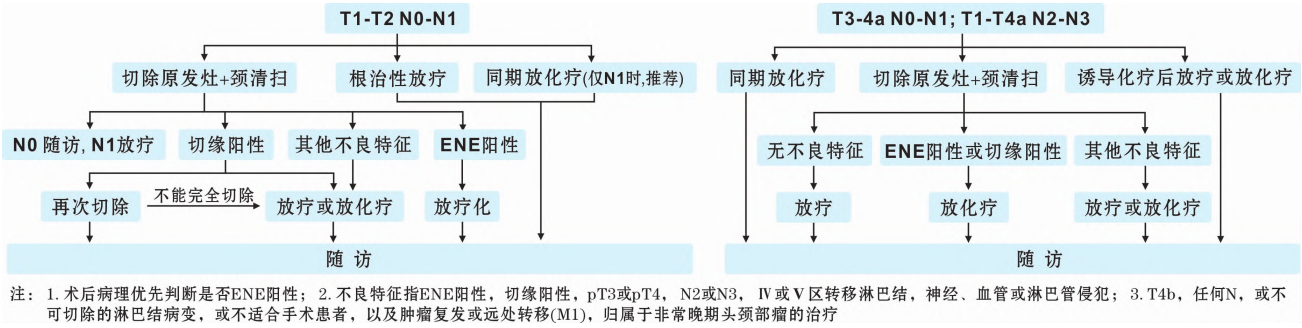

图 1　非 HPV 相关性(p16-)口腔鳞癌的治疗流程

6.1.1.2　临床分期 T3-4a N0-N1、T1-4a N2-N3　(1)同期放化疗；(2)经口腔或口腔外开放性手术切除原发肿瘤和同侧或双侧颈淋巴清扫,手术后辅助治疗：①若无不良特征,行放射治疗。②若有不良特征，ENE 和/或手术切缘阳性情况时,应选择放化疗；其他危险特征,应放射治疗或放化疗；(3)诱导化疗后行放射治疗或放化疗。

6.1.1.3　临床分期 T4b N0-N3,或不能完整切除的转移性淋巴结,或不适合手术者,以及复发或远处转移者　参照非常晚期头颈鳞状细胞癌的治疗原则。

6.1.2　HPV 相关性(p16+)口咽鳞癌的治疗策略　具体见图 2。

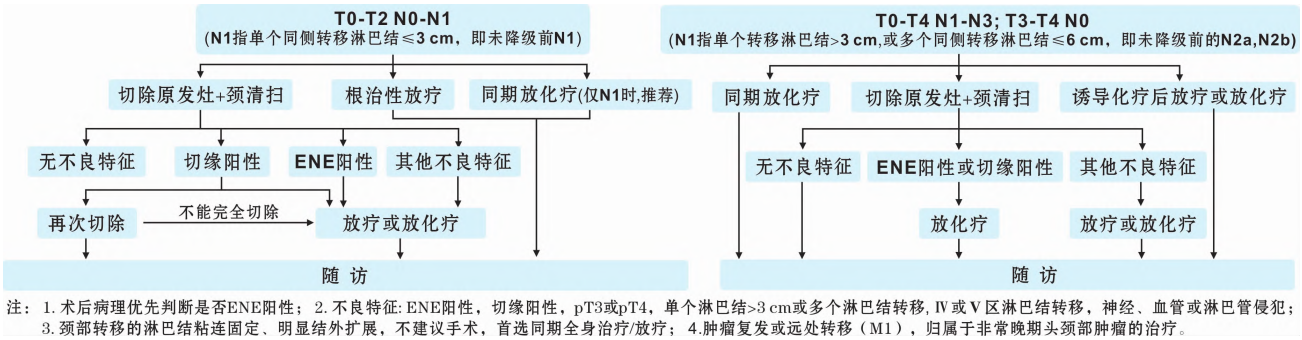

图 2　HPV 相关性(p16+)口咽鳞癌的治疗流程(上述口咽鳞癌治疗流程图系 NCCN 头颈癌治疗指南的改进[5])

6.1.2.1　临床分期 T1-T2 N0 和 T0-T2 N1(N1 指单个淋巴结转移≤3 cm)　原发灶≤4 cm,无淋巴结转移时可手术治疗或根治性放治疗,单个淋巴结转移≤3 cm 时可手术或根治性放疗或同期放化疗。

6.1.2.2　临床分期 T0-T4 N1-N3(N1 指一个转移淋巴结>3 cm,或多个同侧转移淋巴结≤6 cm)或 T3-T4 N0　同期放疗+化疗,或手术治疗,或诱导化疗后放疗或放化疗。

6.1.2.3　颈部转移的淋巴结粘连固定、明显结外侵犯　不建议手术,首选同期放化疗。

中国知网　https://www.cnki.net

6.1.2.4 肿瘤复发或远处转移(M1) 归属于非常晚期头颈部肿瘤的治疗。

虽然 HPV 相关性(p16+)较非 HPV 相关性(p16-)口咽鳞癌的 TNM 分期有较大的降级,其生物学行为、治疗应答率和预后生存结局均较好,但是作为专家共识目前还不能提倡降低治疗标准,尽管国外部分学者认为,手术后≤4 个阳性淋巴结, ENE≤1 mm 的 N1-N2,或 cT1-T2 切缘阴性或近切缘(<3 mm)的 HPV 相关(p16+)口咽鳞癌患者,可以考虑将术后辅助放疗剂量降低至 50 Gy[39],但仍需要国人大样本临床试验证实。若治疗前未行 HPV 或 p16 检测,不能明确诊断 HPV 相关性(p16+)口咽鳞癌者,则只能按照 p16 阴性口咽鳞癌进行分期和治疗。

6.2 治疗手段

6.2.1 外科手术 口咽鳞癌原发灶外科治疗方式主要有经口入路手术和经口腔外入路开放手术。其中经口入路手术又包括:(1)经口直接切除术;(2)CO_2 激光显微手术(transoral laser microsurgery, TLMS);(3)内镜辅助经口直接切除术;(4)机器人手术(transoral robotic surgery, TORS)。而经口腔外入路开放手术主要包括下颌骨离断或不离断入路切除和舌骨上入路切除术。这两类手术各有其适应症和禁忌症,采用何种手术方式还要结合患者因素、病变情况、术者的习惯及设备条件等综合考虑。

经口入路切除术是口咽鳞癌外科治疗的重要手段,手术目标应完整切除病变,多适用于早期口咽鳞癌切除,术后需密切随访,必要时需联合其他治疗方案。显微支撑喉镜、高清内镜辅助实施经口直接切除术,有助于切除深部和/或隐匿部位的病变,可与经口 CO_2 激光显微手术等结合使用[40]。采用低温等离子技术辅助进行经口入路切除术,集消融切割、止血、创面冲洗和吸引于一体,便于在狭小的空间内操作,对舌根、软腭和扁桃体等部位的病变切除有一定优势[41],有助于提高口咽鳞癌经口入路切除的机会。经口 CO_2 TLMS 具有减少术后吞咽、言语功能障碍的优势,适用于术区暴露良好的早期口咽鳞癌患者,也可作为开放手术的辅助切除方法,选择该术式应重点评估肿瘤位置,若显微镜视野显露不充分时应慎重选择[42]。经口 TORS 具有视野清晰,操作角度灵活等优点,但在口咽鳞癌的应用中,因受限于患者下颌后缩、体重指数(body mass index, BMI)、颈围及开口度等因素,仍需改进和拓展,特别是对局晚期 OPSCC 切除需要谨慎评估[43]。

下颌骨离断入路切除方式适用于经口肿瘤暴露不充分,或肿瘤范围较大,累及多个结构的患者。舌骨上入路缩短了手术入路与肿瘤的距离,可免于下颌骨离断,有效减小了手术创伤,对相对局限的舌根癌和扁桃体癌切除具有独特优势,但不适应于广泛浸润、累及下颌骨的肿瘤切除。

开放式手术在完整切除肿瘤同时,应关注口咽修复重建方案。常使用带蒂皮瓣(舌瓣、颏下岛状皮瓣、胸大肌等肌皮瓣)或血管化游离皮瓣(前臂皮瓣、股前外侧皮瓣等)修复口咽缺损。口咽部位置特殊,是行使呼吸、吞咽、言语、保护气道功能的重要结构,修复重建方案需结合组织缺损大小、患者全身情况及主观诉求等多方面综合考量。对手术中因组织修复等原因导致咽腔过于狭窄或舌根后坠者应警惕窒息的风险,必要时行预防性气管切开术。

6.2.2 放射治疗 放射治疗在口咽鳞癌的根治性治疗、术后辅助治疗和姑息治疗策略中发挥重要作用。

6.2.2.1 根治性放疗 根治性放疗(definitive radiotherapy, DRT)是指以治愈肿瘤为目标,通过放射治疗单独或与其他治疗手段联合应用,达到消除或长期控制肿瘤的目的。通常采用精准放射技术给与高剂量放射,尽可能提高局部控制率和长期生存率,同时减少对正常组织的损伤。

根治性放疗主要用于:(1)肿瘤侵犯广泛而无法完整切除;(2)机体状况差无法耐受手术;(3)患者意愿保留功能而拒绝手术,作为手术的替代方案。特别是 HPV 相关性患者,对放疗敏感,可获得较好的治疗效果。根治性单独放疗适用于早期(T1-T2, N0)、老年或体弱患者,而局晚期(T3-T4 或 N1-N3)患者可行根治性放疗或同期放化疗。

6.2.2.2 术后辅助放疗 术后辅助放疗(postoperative adjuvant radiotherapy, PORT)是指手术切除肿瘤后,为减少肿瘤复发风险,提高局部区域控制率,对术后残存的微小病灶或高危复发区域给予放射治疗。其主要目标是消除可能残留的癌细胞,降低局部复发率,提高长期生存率。术后辅助放疗一般在术后 6 周内开始。

术后辅助放疗适用于:(1)ENE 阳性;(2)切缘阳性或近切缘(<3 mm);(3)颈部淋巴结转移≥2 或单个>3 cm;(4)颈部Ⅳ或Ⅴ区淋巴转移;(5)肿瘤侵犯周围神经、血管或淋巴管。ENE 阳性或切缘阳性

中国知网 https://www.cnki.net

者常推荐同期放化疗。

6.2.2.3　姑息性放疗　姑息性放疗(palliative radiotherapy, PRT)是指以缓解症状、改善生活质量为目标的放射治疗。主要用于无法治愈的晚期肿瘤患者,通过减少肿瘤负荷,缓解症状,提高患者的生活质量。姑息性放疗适用于:(1)无法手术或不能接受根治性放疗的局晚期、转移性疾病或全身状况较差的患者;(2)伴有疼痛、吞咽困难、呼吸道受压等严重症状的患者;(3)复发性疾病,失去根治性治疗机会,但仍有局部控制需求的患者。

6.2.2.4　放疗技术　放射治疗技术分为外照射放疗和近距离照射放疗(如放射性粒子植入)。口咽鳞癌的根治性治疗、术后辅助治疗和姑息性治疗常规采用外照射放疗技术,近距离放疗在口咽鳞癌中作用仍存在争议。外照射放疗技术分类众多, OPSCC 主要采用调强放射治疗(intensity-modulated radiation therapy, IMRT)和三维适形放射治疗。调强放疗是治疗 OPSCC 的首选标准外照射放疗技术[44],通过计算机优化射线强度分布,使放疗剂量集中在肿瘤区域,同时保护正常组织,减少放疗毒副反应。质子束放射治疗是目前最先进的放疗技术,也是研究的热点领域。质子放疗具有独特的布拉格峰(Bragg Peak),在射程末端能量突然释放, Bragg Peak 后几乎无剂量沉积,其靶区剂量集中,有高度适形性,可准确覆盖肿瘤区域,减少正常组织受量,与传统光子 IMRT 相比,对周围重要器官和正常组织的辐射暴露量降低了 2~3 倍,提高了肿瘤局部控制率,减少放疗毒性,显著提升患者生活质量。随着技术的发展,质子 IMRT 放疗在头颈部肿瘤中的应用愈加广泛,尤其对口咽癌治疗的优势在临床和研究中得到证实,逐步成为口咽鳞癌患者治疗的优选[45-46]。

口咽鳞癌根治性放疗最常用剂量为 66 Gy(2.2 Gy/次)~70 Gy(2.0 Gy/次),术后辅助放疗最常用剂量为 60(2.0 Gy/次),如果术后病理有不良特征剂量需提高至 66 Gy。对于 HPV 相关口咽鳞癌患者的降低放射剂量治疗仍存在争论,相关临床试验研究仍在进行。放射治疗一般周一至周五放射, 1 次/d,持续 6~7 周。

6.2.3　化疗及同期放化疗　化疗通常与手术、放疗结合使用以提高疗效,具体方案取决于肿瘤分期、部位及患者状态。常用化疗药物包括顺铂(Cisplatin)、5-氟尿嘧啶(5-Fluorouracil, 5-FU)、紫杉醇(Paclitaxel)、多西他赛(Docetaxel)等。同期放化疗作为局晚期、不能手术或复发/转移口咽鳞癌的标准治疗方式之一,已得到专家组一致认可。同期放化疗(化疗药物高剂量顺铂为首选药物)建议作为首选的方案。诱导化疗对于局晚期口咽鳞癌的治疗仍存在分歧,大多数随机诱导化疗(后续再放疗和/或手术)的研究并未显示出可以改善 OS。HPV 相关性口咽鳞癌患者同期放化疗时,降低放化疗剂量可以减少治疗相关并发症和提高生活质量[47],但需要国人大样本临床试验数据支持。

6.2.4　靶向及免疫治疗　抗表皮生长因子受体(epidermal growth factor receptor, EGFR)抑制剂在头颈部鳞状细胞癌靶向治疗中占有重要地位, EGFR 抑制剂主要代表药物是西妥昔单抗和尼妥珠单抗。西妥昔单抗是一种人鼠嵌合型 IgG1 抗体,其联合顺铂/卡铂+5-FU 用于复发/转移性头颈鳞癌的临床试验, EXTREME 研究[48]显示中位 OS 为 10.1 个月、PFS 为 5.6 个月,而中国临床试验 CHANGE 2 研究[49]显示总生存期为 11.1 个月、客观缓解持续时间 18.1 月,两者均优于单纯化疗组;西妥昔单抗与放疗联合用于治疗局晚期头颈鳞状细胞癌临床试验[50]显示西妥昔单抗+放疗组的局部控制时间为 24.4 个月、中位 OS 为 49.0 个月,优于单纯放疗组。我国于 2020 年 2 月~2022 年 6 月分阶段批准了西妥昔单抗治疗头颈鳞癌的新策略:其联合铂类化疗用于复发/转移性头颈部鳞癌一线治疗,以及联合放疗用于治疗局晚期头颈部鳞状细胞癌。尼妥珠单抗是人源化抗 EGFR 单抗,其联合顺铂和放疗同期用于局晚期头颈鳞癌的临床试验研究[51]显示 2 年 PFS 率为 61.8%、2 年 OS 率 63.8%,国内研究[52]显示 3 年 PFS 率为 57.7%、3 年 OS 率 74.6%,两者均优于同期化放疗组。2024 年 2 月我国批准了尼妥珠单抗与同期放化疗联合治疗局晚期头颈部鳞癌。

随着免疫检查点抑制剂在头颈鳞状细胞癌的治疗中取得了较好的效果,有关程序性细胞死亡蛋白 1(programmed cell death protein 1, PD-1)/程序性细胞死亡蛋白配体 1(programmed cell death protein ligand 1, PD-L1)抑制剂的头颈鳞癌免疫治疗受到广泛关注和重视[53]。PD-1 抑制剂帕博利珠单抗用于复发/转移性头颈鳞癌患者的 KEYNOTE-048 前瞻性随机对照 III 期临床试验[54-55]显示 CPS≥20 人群中的 5 年 OS 率为 19.9%、中位 OS 为 14.9 个月,而 CPS≥1 人群

中国知网　https://www.cnki.net

中的 5 年 OS 为 15.4%、中位 OS 为 12.3 个月,明显优于靶向联合化疗对照组。2019 年 6 月美国食品药品管理局(Food and Drug Administration, FDA)批准帕博利珠单抗用于复发/转移性头颈鳞癌的一线治疗, 2020 年 12 月、2025 年 1 月我国先后批准帕博利珠单抗单药用于 PD-L1 CPS≥20 和 CPS≥1 的转移性或不可切除的复发性头颈鳞癌患者的一线治疗。另有研究表明,口咽癌 HPV 感染状态与免疫治疗效果存在相关性, HPV 相关性或非 HPV 相关性口咽鳞癌都能从免疫治疗中获益。但依据 HPV 状态预测免疫疗效仍需更多循证医学证据。

6.2.5 中医中药治疗 中医中药治疗口咽鳞癌的核心在于辩证施治,以扶正祛邪,提升患者免疫功能为目的。在手术、放化疗等综合治疗时,中医治疗可起到减毒增效的辅助作用。对于肿瘤晚期、不能接受手术及放化疗的患者,中医治疗有助于减轻疼痛、改善症状,提高生存预期及生活质量。

6.3 OPSCC 随访

尽管 HPV 相关性口咽鳞癌预后良好,但约 10%~25%的患者仍会出现复发,复发常出现在术后 2~5 年内,针对 OPSCC 患者制定有效的随访方案至关重要。随访应包括局部和全身检查:(1)专科检查:重点为原发灶部位黏膜及颈部淋巴结,可借助间接喉镜或纤维鼻咽喉镜检查口咽深部黏膜情况,对可疑的新生肿物,可早期病理活检;(2)影像学检查:定期增强 CT 或 MRI 检查,颈部淋巴结可结合超声进行检查。依据临床症状行胸部 CT、酌情使用全身骨扫描、PET/CT 等检查。建议治疗后首年每 1~3 个月专科随访评估 1 次,次年每 2~6 个月, 第 3、4、5 年每 4~8 个月, 5 年后每年全面随访评估,持续监测远期并发症及肿瘤复发风险。

7 OPSCC 康复治疗

随着加速外科康复理念的发展,以患者为中心的多学科、全周期的医疗照护模式是实现康复质量管理的最佳途径。该模式强调将康复的关口前移,秉持“早期介入,全程贯穿”的康复理念,即在疾病治疗前多学科团队介入进行早期风险评估、优化手术方式和预康复,以降低围手术期的并发症,提高手术成功率并为远期康复创造条件[56]。

7.1 康复治疗重要性

OPSCC 手术后短期并发症主要包括术后出血、气道梗阻、感染等,长期并发症主要是由于口腔内组织切除、损伤或解剖结构改变导致的言语和吞咽功能障碍,如患者术后行放化疗,可能出现张口受限、唾液分泌障碍、瘢痕挛缩致肌肉纤维化使言语和吞咽功能进一步恶化,严重影响患者的生活质量[57]。

7.2 吞咽和言语障碍的评估

吞咽障碍:一般在术前、术后 7~10 d、吞咽康复治疗前后,根据患者吞咽情况和训练效果进行阶段评估。如术后带有鼻饲管,在拔管前也应进行评估。吞咽障碍评估包括吞咽功能筛查、临床和仪器评估。首先经反复唾液吞咽试验、饮水试验等方式筛查出高危人群,再进行查体、量表评估和床旁进食等临床评估。因口咽鳞癌手术多涉及舌根及咽部,对此部分患者可借助吞咽造影或软式喉内窥镜进行仪器评估。

言语障碍:一般在术前、术后 1 周(如口咽部有修复重建,可以推迟到术后 14~20 d)进行阶段评估。放疗患者可在放疗前、以及放疗后的前 3 个月进行评估。检查主要包括言语清晰度、腭咽闭合、构音障碍及吞咽障碍等内容。

7.3 吞咽和言语障碍的康复治疗

OPSCC 的吞咽和言语康复治疗强调早期个体化原则。康复治疗过程中,吞咽与言语训练相互促进,主要目标是重建安全有效的经口进食和尽可能清晰的言语沟通能力,口腔器官的功能训练应贯穿治疗的始终。

吞咽障碍的康复方法主要为吞咽姿势代偿、食物性状调整以及口腔运动、感觉吞咽训练等。言语障碍的康复方法包括外科手术及赝复体修复病变及手术所致的发音器官缺损、不同发音器官的代偿构音、发音器官的康复训练等。

本文有关描述口咽 HPV 相关性鳞状细胞癌、HPV 相关性(p16+)鳞状细胞癌、HPV 相关性口咽鳞状细胞癌、p16 阳性口咽鳞状细胞癌均指 HPV 介导的口咽癌(HPV-mediated oropharyngeal cancer),口咽非 HPV 相关性鳞状细胞癌、非 HPV 相关性口咽鳞状细胞癌、p16 阴性口咽鳞状细胞癌均指非 HPV 介导的口咽癌[4]。受篇幅所限,部分内容的具体方案将在口咽鳞癌整合诊治技术专家共识中体现。

(声明:孙沫逸、何宗轩, 倪前伟对文章有同等贡献;本共识基于国内外指南和循证医学证据制定,旨在为临床诊疗提供参考,相关内容不具备法律效力,不作为纠纷处理依据!)

中国知网 https://www.cnki.net

参 考 文 献

[1] LECHNER M, LIU J, MASTERSON L, et al. HPV-associated oropharyngeal cancer: Epidemiology, molecular biology and clinical management[J]. Nat Rev Clin Oncol, 2022, 19(5): 306-327.

[2] LIM Y X, MIERZWA M L, SARTOR M A, et al. Clinical, morphologic and molecular heterogeneity of HPV-associated oropharyngeal cancer[J]. Oncogene, 2023, 42(40): 2939-2955.

[3] EL-NAGGAR A K, CHAN J K C, TAKATA T, et al. The fourth edition of the head and neck World Health Organization blue book: Editors´ perspectives[J]. Hum Pathol, 2017, 66: 10-12.

[4] AMIN M B, GREENE F L, EDGE S B, et al. The eighth edition AJCC cancer staging manual: Continuing to build a bridge from a population-based to a more "personalized" approach to cancer staging[J]. CA Cancer J Clin, 2017, 67(2): 93-99.

[5] VON MEHREN M, RANDALL R L, BENJAMIN R S, et al. Soft tissue sarcoma, version 2. 2018, NCCN clinical practice guidelines in oncology[J]. J Natl Compr Canc Netw, 2018, 16(5): 536-563.

[6] FERRIS R L, WESTRA W. Oropharyngeal Carcinoma with a Special Focus on HPV-related squamous cell carcinoma[J]. Annu Rev Pathol, 2023, 18: 515-535.

[7] ZUMSTEG Z S, LUU M, ROSEBERGg P S, et al. Global epidemiologic patterns of oropharyngeal cancer incidence trends[J]. J Natl Cancer Inst, 2023, 115(12): 1544-1554.

[8] BRAY F, LAVERSANNE M, SUNG H, et al. Global cancer statistics 2022: GLOBOCAN estimates of incidence and mortality worldwide for 36 cancers in 185 countries[J]. CA Cancer J Clin, 2024, 74(3): 229-263.

[9] LIU J, YANG X L, ZHANG S W, et al. Correction to: Incidence, mortality, and temporal patterns of oropharyngeal cancer in China: A population-based study[J]. Cancer Commun(Lond), 2019, 39(1): 6.

[10] LU Y, XIE Z, LUO G, et al. Global burden of oropharyngeal cancer attributable to human papillomavirus by anatomical subsite and geographic region[J]. Cancer Epidemiol, 2022, 78: 102140.

[11] HUANG H, ZHANG B, CHEN W, et al. Human papillomavirus infection and prognostic predictors in patients with oropharyngeal squamous cell carcinoma[J]. Asian Pacific journal of cancer prevention: APJCP, 2012, 13(3): 891-896.

[12] CHAN K H, WRIGHT N, XIAO D, et al. Human papillomavirus infection and prognostic predictors in patients with oropharyngeal squamous cell carcinoma[J]. Asian Pac J Cancer Prev, 2012, 13(3): 891-896.

[13] HU A, JIANG H, DOWLING R, et al. The transition of alcohol control in China 1990-2019: Impacts and recommendations[J]. Int J Drug Policy, 2022, 105: 103698.

[14] FARSI N J, ROUSSEAU M C, SCHLECHT N, et al. Aetiological heterogeneity of head and neck squamous cell carcinomas: The role of human papillomavirus infections, smoking and alcohol[J]. Carcinogenesis, 2017, 38(12): 1188-1195.

[15] LUO H, GE H. Hot tea consumption and esophageal cancer risk: A meta-analysis of observational studies[J]. Frontiers in nutrition, 2022, 9: 831567.

[16] YU C, TANG H, GUO Y, et al. Hot tea consumption and its interactions with alcohol and tobacco use on the risk for esophageal cancer: A population-based cohort study[J]. Ann Intern Med, 2018, 168(7): 489-497.

[17] JIAN X, JIAN Y, WU X, et al. Oral submucous fibrosis transforming into squamous cell carcinoma: A prospective study over 31 years in China's mainland[J]. Clin Oral Investig, 2021, 25(4): 2249-2256.

[18] 杨博, 符梦凡, 唐瞻贵. 咀嚼槟榔在亚洲部分地区流行情况及影响的研究进展[J]. 临床口腔医学杂志, 2019, 35(1): 58-62.

[19] GILLIGAN G, PIEMONTE E, LAZOS J, et al. Oral squamous cell carcinoma arising from chronic traumatic ulcers[J]. Clin Oral Investig, 2023, 27(1): 193-201.

[20] MARUR S, D´SOUZA G, WESTRA W H, et al. HPV-associated head and neck cancer: A virus-related cancer epidemic[J]. Lancet Oncol, 2010, 11(8): 781-789.

[21] DOORBAR J, EGAWA N, GRIFFIN H, et al. Human papillomavirus molecular biology and disease association[J]. Rev Med Virol, 2015, 25 Suppl 1(Suppl Suppl 1): 2-23.

[22] MEHANNA H, TABERNA M, VON BUCHWALD C, et al. Prognostic implications of p16 and HPV discordance in oropharyngeal cancer (HNCIG-EPIC-OPC): A multicentre, multinational, individual patient data analysis[J]. Lancet Oncol, 2023, 24(3): 239-251.

[23] FESTA B M, SCHAEFER N, RESCHLY W, et al. P16/HPV-negative oropharyngeal squamous cell carcinoma sur-

中国知网 https://www.cnki.net

vival: Comparing primary surgery to primary chemoradiotherapy. A systematic review and meta-analysis[J]. Eur J Surg Oncol, 2025, 51(7): 109739.

[24] MARINHO M F P, MARINHO M, MARAÑÓN-VÁSQUEZ G A, et al. National and subnational plans for primary prevention and early detection of oral and oropharyngeal cancer: A scoping review[J]. Cadernos de saude publica, 2025, 40(12): e00233923.

[25] TIMBANG M R, SIN M W, BEWLEY A F, et al. HPV-related oropharyngeal cancer: A review on burden of the disease and opportunities for prevention and early detection [J]. Hum Vaccin Immunother, 2019, 15(7-8): 1920-1928.

[26] TOTA J E, BEST A F, ZUMSTEG Z S, et al. Evolution of the oropharynx cancer epidemic in the united states: Moderation of increasing incidence in younger individuals and shift in the burden to older individuals[J]. J Clin Oncol, 2019, 37(18): 1538-1546.

[27] HANNA G J, LAU C J, MAHMOOD U, et al. Salivary HPV DNA informs locoregional disease status in advanced HPV-associated oropharyngeal cancer[J]. Oral Oncol, 2019, 95: 120-126.

[28] HIBBERT J, HALEC G, BAAKEN D, et al. Sensitivity and specificity of human papillomavirus(HPV) 16 early antigen serology for HPV-driven oropharyngeal cancer: A systematic literature review and meta-analysis[J]. Cancers (Basel), 2021, 13(12): 3010.

[29] SICHERO L, GONÇALVES M G, BETTONI F, et al. Detection of serum biomarkers of HPV-16 driven oropharynx and oral cavity cancer in Brazil[J]. Oral Oncol, 2024, 149: 106676.

[30] 吴俊华, 骆献阳. 窄带成像内镜在口咽癌和下咽癌及癌前病变诊断中的应用[J]. 临床耳鼻咽喉头颈外科杂志, 2018, 32(9): 665-669.

[31] ANSARI U H, WONG E, SMITH M, et al. Validity of narrow band imaging in the detection of oral and oropharyngeal malignant lesions: A systematic review and meta-analysis[J]. Head Neck, 2019, 41(7): 2430-2440.

[32] CHI A C, DAY T A, NEVILLE B W. Oral cavity and oropharyngeal squamous cell carcinoma——An update[J]. CA Cancer J Clin, 2015, 65(5): 401-421.

[33] GOLDENBERG D, BEGUM S, WESTRA W H, et al. Cystic lymph node metastasis in patients with head and neck cancer: An HPV-associated phenomenon[J]. Head Neck, 2008, 30(7): 898-903.

[34] CHAN M W, YU E, BARTLETT E, et al. Morphologic and topographic radiologic features of human papillomavirus-related and -unrelated oropharyngeal carcinoma[J]. Head Neck, 2017, 39(8): 1524-1534.

[35] 李江, 张春叶. 口腔癌及口咽癌病理诊断规范[J]. 中国口腔颌面外科杂志, 2020, 18(4): 289-296.

[36] FERRARO T, PERSHAD A R, ARORA S, et al. The utility of ultrasonographic surveillance in management of a presumed branchial cleft cyst later confirmed HPV-associated oropharyngeal cancer[J]. Oral Oncol, 2024, 151: 106743.

[37] 尚伟, 郑家伟. 口腔及口咽癌新版 TNM 分期与 NCCN 诊治指南部分解读[J]. 中国口腔颌面外科杂志, 2018, 16(6): 533-546.

[38] 尚伟, 郑家伟. 2019 年 NCCN 口腔口咽癌诊疗指南更新解读[J]. 中国口腔颌面外科杂志, 2019, 17(6): 481-485.

[39] FERRIS R L, FLAMAND Y, WEINSTEIN G S, et al. Phase Ⅱ randomized trial of transoral surgery and low-dose intensity modulated radiation therapy in resectable p16+ locally advanced oropharynx cancer: An ECOG-ACRIN cancer research group trial (E3311)[J]. J Clin Oncol, 2022, 40(2): 138-149.

[40] TIRELLI G, ZUCCHINI S, D´ALESSANDRO A, et al. Transoral non-robotic surgery for oropharyngeal squamous cell carcinoma[J]. Am J Otolaryngol, 2024, 45(6): 104504.

[41] 肖水芳. 等离子射频技术在咽喉头颈手术中的应用[J]. 临床耳鼻咽喉头颈外科杂志, 2016, 30(11): 848-852.

[42] SIEVERT M, GONCALVES M, ZBIDAT A, et al. Outcomes of transoral laser microsurgery and transoral robotic surgery in oropharyngeal squamous cell carcinoma[J]. Auris Nasus Larynx, 2021, 48(2): 295-301.

[43] 席庆. 舌根肿瘤,开放手术还是机器人手术?[J]. 中国口腔颌面外科杂志, 2022, 20(6): 527-533.

[44] MARGALIT D N, ANKER C J, ARISTOPHANOUS M, et al. Radiation therapy for HPV-positive oropharyngeal squamous cell carcinoma: An ASTRO clinical practice guideline[J]. Practical radiation oncology, 2024, 14(5): 398-425.

[45] HU M, JIANG L, CUI X, et al. Proton beam therapy for cancer in the era of precision medicine[J]. J Hematol Oncol, 2018, 11(1): 136.

[46] TAKU N, WANG L, GARDEN A S, et al. Proton therapy

中国知网 https://www.cnki.net

for HPV-associated oropharyngeal cancers of the head and neck: A de-intensification strategy[J]. Curr Treat Options Oncol, 2021, 22(6): 54.

[47] YOM S S, TORRES-SAAVEDRA P, CAUDELL J J, et al. Reduced-dose radiation therapy for HPV-associated oropharyngeal carcinoma(NRG Oncology HN002)[J]. J Clin Oncol, 2021, 39(9): 956-965.

[48] VERMORKEN J B, MESIA R, RIVERA F, et al. Platinum-based chemotherapy plus cetuximab in head and neck cancer[J]. N Engl J Med, 2008, 359(11): 1116-1127.

[49] GUO Y, LUO Y, ZHANG Q, et al. First-line treatment with chemotherapy plus cetuximab in Chinese patients with recurrent and/or metastatic squamous cell carcinoma of the head and neck: Efficacy and safety results of the randomised, phase Ⅲ CHANGE-2 trial[J]. Eur J Cancer, 2021, 156: 35-45.

[50] BONNER J A, HARARI P M, GIRALT J, et al. Radiotherapy plus cetuximab for squamous-cell carcinoma of the head and neck[J]. N Engl J Med, 2006, 354(6): 567-578.

[51] PATIL V M, NORONHA V, JPSJO A, et al. A randomized phase 3 trial comparing nimotuzumab plus cisplatin chemoradiotherapy versus cisplatin chemoradiotherapy alone in locally advanced head and neck cancer[J]. Cancer, 2019, 125(18): 3184-3197.

[52] ZHANG P, ZHANG X, LANG J, et al. Epidermal growth factor receptor-targeted antibody nimotuzumab combined with chemoradiotherapy improves survival in patients with locally advanced head and neck squamous cell carcinoma: a propensity score matching real-world study[J]. MedComm (2020), 2024, 5(7): e608.

[53] SHI Y, GUO W, WANG W, et al. Finotonlimab with chemotherapy in recurrent or metastatic head and neck cancer: A randomized phase 3 trial[J]. Nat Med, 2024, 30(9): 2568-2575.

[54] BURTNESS B, HARRINGTON K J, GREIL R, et al. Pembrolizumab alone or with chemotherapy versus cetuximab with chemotherapy for recurrent or metastatic squamous cell carcinoma of the head and neck (KEYNOTE-048): A randomised, open-label, phase 3 study[J]. Lancet, 2019, 394(10212): 1915-1928.

[55] TAHARA M, GREIL R, RISCHIN D, et al. 659MO Pembrolizumab with or without chemotherapy for first-line treatment of recurrent/metastatic (R/M) head and neck squamous cell carcinoma (HNSCC): 5-year results from KEYNOTE-048[J]. Annals of Oncology, 2022, 33: S844.

[56] 李小莹, 孙沫逸, 郭伟, 等. 口腔颌面部肿瘤术后吞咽障碍的评估和康复管理专家共识[J]. 实用口腔医学杂志, 2024, 40(1): 5-14.

[57] BORGGREVEN P A, VERDONCK-DE LEEUW I, RINKEL R N, et al. Swallowing after major surgery of the oral cavity or oropharynx: A prospective and longitudinal assessment of patients treated by microvascular soft tissue reconstruction[J]. Head Neck, 2007, 29(7): 638-647.

(收稿:2025-03-02　修回:2025-04-15)

关于使用牙位标示法的说明

为方便读者阅读以及适应结构化排版的需求,我刊参考人民卫生出版社口腔教材《口腔解剖生理学》(第7版),国际牙科联合会系统采用二位数记录牙位的标示法如下:用编码二位数字表示牙齿的具体牙位,编码的第一位数字表示牙位所在象限,并区分乳牙与恒牙;编码的第二位数字表示牙位本身。

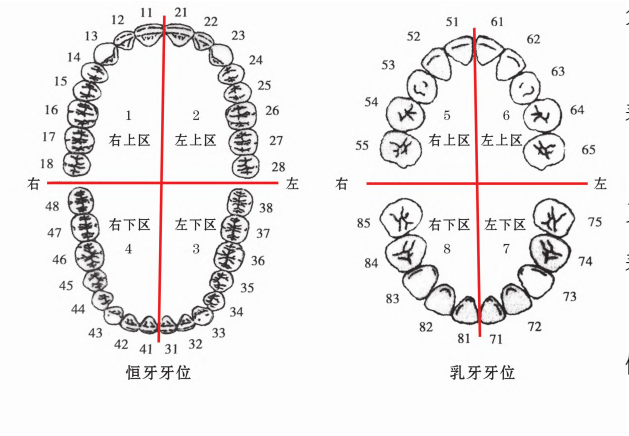

1. 第一位数字:1、2、3、4表示恒牙列象限分区;5、6、7、8表示乳牙列象限分区。

2. 第二位数字:恒牙牙位1、2、3、4、5、6、7、8分别代表恒牙的中切牙至第三磨牙;乳牙牙位采用数字1、2、3、4、5分别代表乳牙的中切牙至第二乳磨牙。

本刊采用上述牙位标示法,请作者按标准此要求书写所涉牙位。

中国知网　https://www.cnki.net