专家共识

口咽鳞状细胞癌整合诊治技术专家共识

尚伟[1] 徐豪越[1] 何宗轩[1] 李小莹[2] 陆海军[3] 展晓红[4] 郝大鹏[5] 孙彦[6]
郭伟[7] 唐瞻贵[8] 任国欣[7] 孙志军[9] 孟箭[10] 张杰[11] 李吉辰[12] 何悦[7] 李春洁[13]
魏建华[14] 秦力铮[15] 杨耀武[14] 席庆[16] 吴炜[14] 杨凯[17] 韩冰[18] 卜令学[1] 王双义[1]
宋凯[1] 朱家祺[1] 韩红钰[19] 孔钰[20] 李洁莹[1] 胡漫[21] 徐名金[3] 孙沫逸[14]

1. 266003,青岛大学附属医院口腔颌面外科,青岛大学口腔医学院;2. 口颌系统重建与再生全国重点实验室,国家口腔疾病临床医学研究中心,陕西省口腔疾病临床医学研究中心,空军军医大学口腔医院医疗康复科;3. 青岛大学附属医院肿瘤放疗科,4. 青岛大学附属医院病理科,5. 青岛大学附属医院放射科,6. 青岛大学附属医院耳鼻咽喉头颈外科;7. 上海交通大学医学院附属第九人民医院口腔颌面-头颈肿瘤科;8. 中南大学湘雅口腔医学院口腔颌面外科;9. 武汉大学口腔医学院口腔颌面-头颈肿瘤外科;10. 徐州市中心医院口腔颌面外科;11. 北京大学口腔医学院口腔颌面外科;12. 哈尔滨医科大学附属第一医院口腔颌面外科;13. 四川大学华西口腔医学院头颈肿瘤外科;14. 口颌系统重建与再生全国重点实验室,国家口腔疾病临床医学研究中心,陕西省口腔疾病临床医学研究中心,空军军医大学口腔医院口腔颌面头颈肿瘤科;15. 首都医科大学附属北京口腔医院口腔颌面头颈肿瘤科;16. 中国人民解放军总医院第一医学中心口腔科;17. 重庆医科大学附属第一医院口腔颌面外科;18. 吉林大学口腔医院口腔颌面外科;19. 康复大学青岛医院口腔修复科;20. 青岛大学附属青岛市第三人民医院;21. 山东第一医科大学附属肿瘤医院(山东省肿瘤医院)放疗科

【摘要】 近几十年来,人乳头瘤病毒(HPV)感染引起的口咽鳞状细胞癌(OPSCC)发病率明显增加,其诊治模式发生了很大的变化。目前强调治疗前应明确 HPV 感染状态,放化疗、靶免治疗和新的微创外科技术逐渐成为了治疗 OPSCC 的重要手段。在 OPSCC 诊治模式变革的同时,缺乏针对相关患者诊治全流程的技术共识。我国人口基数庞大,OPSCC 发病率在不断升高,为进一步提高和规范相关专业医师对 OPSCC 诊治技术的认知,经专家组讨论,制定了符合我国国情的 OPSCC 临床诊治技术共识。

【关键词】 口咽鳞状细胞癌;人乳头瘤病毒;诊治技术;专家共识
【中图分类号】R739.8 【文献标志码】A 【doi】10.3969/j.issn.1001-3733.2025.06.001

开放科学(资源服务)标识码(OSID)

Expert consensus on integrated diagnosis and treatment techniques for oropharyngeal squamous cell carcinoma

SHANG Wei[1], *XU Haoyue*[1], *HE Zongxuan*[1], *LI Xiaoying*[2], *LU Haijun*[3], *ZHAN Xiaohong*[4], *HAO Dapeng*[5], *SUN Yan*[6], *GUO Wei*[7], *TANG Zhangui*[8], *REN Guoxin*[7], *SUN Zhijun*[9], *MENG Jian*[10], *ZHANG Jie*[11], *LI Jichen*[12], *HE Yue*[7], *LI Chunjie*[13], *WEI Jianhua*[14], *QIN Lizheng*[15], *YANG Yaowu*[14], *XI Qing*[16], *WU Wei*[14], *YANG Kai*[17], *HAN Bing*[18], *BU Lingxue*[1], *WANG Shuangyi*[1], *SONG Kai*[1], *ZHU Jiaqi*[1], *HAN Hongyu*[19], *KONG Yu*[20], *LI Jieying*[1], *HU Man*[21], *XU Mingjin*[3], *SUN Moyi*[14]. 1. 266003, *Department of Oral & Maxillofacial Surgery*, *the Affiliated Hospital of Qingdao University*, *China*; 2. *State Key Laboratory of Oral & Maxillofacial Reconstruction and Regeneration*, *National Clinical Research Center for Oral Diseases*, *Shaanxi Key Laboratory of Stomatology*, *Department of Oral and Maxillofacial Surgery*, *School of Stomatology*, *The Fourth Military Medical University*, *Xi'an*; 3. *Department of Radiation Oncology*, *the Affiliated Hospital of Qingdao University*; 4. *Department of Pathology*, *the Affiliated Hospital of Qingdao University*; 5. *Department of Radiology*, *Affiliated Hospital of Qingdao University*; 6. *Department of Otorhinolaryngology Head and Neck Surgery*, *Affiliated Hospital of Qingdao Uni-*

基金项目:山东省自然科学基金(编号:ZR2025MS1415);青岛大学附属医院项目(编号:QDFYQN2023203,QDFY+ X2024221)
通信作者:孙沫逸 E-mail:moyisun@163.com

中国知网 https://www.cnki.net

versity; 7. *Department of Oromaxillofacial Head and Neck Oncology*, *Shanghai Ninth People's Hospital*, *College of Stomatology*, *Shanghai Jiao Tong University School of Medicine*; 8. *Department of Oral and Maxillofacial Surgery*, *Xiangya School of Stomatology*, *Central South University*, *Changsha*; 9. *Department of Oral and Maxillofacial-Head Neck Oncology Surgery*, *School and Hospital of Stomatology*, *Wuhan University*; 10. *Department of Oral and Maxillofacial Surgery*, *Xuzhou Central Hospital*; 11. *Department of Oral and Maxillofacial Surgery*, *School and Hospital of Stomatology*, *Peking University*, *Beijing*; 12. *Department of Oral and Maxillofacial Surgery*, *The First Affiliated Hospital of Harbin Medical University*; 13. *Department of Head and Neck Oncology Surgery*, *West China Hospital of Stomatology*, *Sichuan University*, *Chengdu*; 14. *State Key Laboratory of Oral & Maxillofacial Reconstruction and Regeneration*, *National Clinical Research Center for Oral Diseases*, *Shaanxi Key Laboratory of Stomatology*, *Department of Oral and Maxillofacial Surgery*, *School of Stomatology*, *The Fourth Military Medical University*, *Xi'an*; 15. *Department of Maxillofacial Oncology*, *Beijing Stomatological Hospital Affiliated to Capital Medical University*; 16. *Oral Department of 1st Medical Center*, *Chinese PLA General Hospital*, *Beijing*; 17. *Department of Oral and Maxillofacial Surgery*, *The First Affiliated Hospital of Chongqing Medical University*; 18. *Department of Oral and Maxillofacial Surgery*, *School and Hospital of Stomatology*, *Jilin University*, *Changchun*; 19. *Department of Prosthodontics*, *University of Health and Rehabilitation Sciences Qingdao Hospital*; 20. *Department of Dentistry*, *The Affiliated Qingdao Third People's Hospital of Qingdao University*; 21. *Department of Radiation Oncology*, *Shandong Cancer Hospital and Institute*, *Shandong First Medical University and Shandong Academy of Medical Sciences*, *Ji'nan*

【Abstract】 In recent decades, the incidence of human papillomavirus (HPV)-associated oropharyngeal squamous cell carcinoma (OPSCC) has shown a marked increase. Significant changes have also occurred in the OPSCC diagnosis and treatment paradigm. Determining HPV status prior to treatment is now essential, and radiotherapy/chemotherapy, immunotherapy, and minimally invasive surgical techniques have progressively emerged as key modalities for managing OPSCC. However, alongside these paradigm shifts, a comprehensive technical consensus guiding the entire diagnostic and therapeutic process for OPSCC patients is currently lacking. Given China's large population base and the rising incidence of OPSCC, an expert panel convened to develop a clinical technical consensus on OPSCC diagnosis and management tailored to China's specific context. This consensus aims to further enhance and standardize understanding of OPSCC management techniques among relevant healthcare professionals.

【Key words】 Oropharyngeal squamous cell carcinoma; Human papilloma virus; Diagnosis and treatment techniques; Expert consensus

口咽鳞状细胞癌(oropharyngeal squamous cell carcinoma, OPSCC)的主要致病因素包括吸烟、饮酒、人乳头瘤病毒(human papilloma virus, HPV)感染等。近几十年来,全球范围内 HPV 相关性 OPSCC 的发病率呈明显上升趋势[1]。在美国和北欧一些地区,大约 70%的口咽癌新发病例是由 HPV 引起的,美国 HPV 相关性口咽癌病例数已经超过宫颈癌,成为了 HPV 相关的第一大癌症[2-3]。

我国 OPSCC 患者的 HPV 检测尚未普及,HPV 相关性 OPSCC 的流行病学数据多为单中心小样本的数据。在国内东部地区进行的一项研究中, 2010~2016 年间诊断为口咽癌的 336 名患者, 30.1%(40/188)的 p16 病理切片免疫组化呈阳性[4]。最近一组涵盖了 28 项研究中的 514 名口咽癌患者的分析显示, HPV16 诱发的口咽癌约占 31.6%(21.7%~41.5%)[5]。虽然我国口咽 HPV 感染率低于美国和北欧等地区,考虑到庞大的人口基数, HPV 相关性 OPSCC 的患者人数势必较多,但目前尚无针对国人 OPSCC 诊治的全流程技术共识。

现阶段国内 OPSCC 的诊治技术方面存在需要解决的诸多问题,主要包括:(1)OPSCC 治疗前 HPV 相关性诊断不明确,许多医疗机构对 HPV 相关性 OPSCC 病因认识不足,治疗前亦未行 HPV 检测,无法准确分类;(2) OPSCC 的 TNM 分期执行欠规范;(3)多学科整合诊治开展度不足;(4)治疗策略选择无统一的标准依据;(5)口咽癌患者治疗后康复缺乏重视。前期,相关专家经过研讨,制定了《口咽鳞状细胞癌整合诊治专家共识》[6],但目前仍缺乏以"防筛诊治康"为主旨,以"评扶控护生"理念为指导的 OPSCC 临床诊治技术共识。

1　OPSCC 的预防

1.1　阻断高危诱因

OPSCC 的高危诱因主要包括吸烟、饮酒、咀嚼槟榔和高危型人乳头瘤病毒(HPV16、18 等)感染等。吸烟、饮酒、咀嚼槟榔可以通过戒烟、控酒和戒除咀嚼

中国知网　https://www.cnki.net

槟榔等方式进行有效预防,而 HPV 感染诱发的 OPSCC 的控制更须引起高度重视。

HPV 可以通过性接触传染至口咽部,病毒可经黏膜微小损伤或薄弱区侵入口咽部鳞状上皮细胞,引起基因改变最终诱发 OPSCC[7]。研究表明,未采取保护措施的口腔-生殖器接触, HPV 感染风险可达普通性行为的 3 倍,而多性伴侣、无保护措施性行为者感染 HPV 风险为常人的 12 倍[8]。因此,要降低 HPV 相关性 OPSCC 的发生率应减少高危性行为,从而阻断 HPV 经性传播至口咽部。

1.2 HPV 疫苗的接种

预防性 HPV 疫苗接种是控制 HPV 感染和预防 HPV 相关疾病的一级预防措施。接种 HPV 疫苗预防宫颈癌已经获得普遍的认可,但公众对接种 HPV 疫苗预防 HPV 相关性 OPSCC 的了解明显不足[9]。

约 90%的 HPV 相关性 OPSCC 是由 HPV16 和 HPV18 两个高危亚型引起[1],目前市售的 HPV 疫苗分为二价、四价和九价,这些疫苗均可对 HPV 16 和 HPV18 感染提供较好的预防。目前,根据疫苗种类的不同,各地区的准许注射年龄和性别要求有所差异。已有研究表明, HPV 疫苗的接种可降低罹患 HPV 相关性 OPSCC 的风险[10]。推广 HPV 疫苗的接种是预防 HPV 相关性 OPSCC 的重要举措和必由之路。值得注意的是, HPV 相关性 OPSCC 男性人数占比高于女性[11], HPV 疫苗接种不仅可对女性起到保护作用,对男性 HPV 相关性疾病也可起到积极的预防作用,因此无性别差异的接种 HPV 疫苗势在必行[12]。截至目前,国内已批准两款男女共适用的 HPV 疫苗(四价和九价),允许 9~45 岁女性, 9~26 岁男性接种[13]。为了减低 HPV 相关性疾病发生率,本共识强烈推荐适龄男性和女性积极接种 HPV 疫苗,男女共防,扩大疫苗覆盖人群,提高群体免疫效果。

1.3 高危人群重点防护

长期吸烟和饮酒、性伴侣较多及有头颈肿瘤家族史的人群是 OPSCC 高危人群。为防控 HPV 感染和其他因素所致的 OPSCC,需对高危人群重点采取“疫苗接种+行为干预+定期筛查”的防护措施。

2 OPSCC 的筛查

2.1 专科筛查

OPSCC 筛查应以高危人群为主体,通过视诊和触诊的方式,行口咽部和颈部淋巴结全面检查。建议对所有高危人群进行 HPV 感染筛查,高危人群应强调定期行相关部位的超声、CT 和/或 MRI 检查。此外,鳞癌相关抗原、癌胚抗原是 OPSCC 重要的血清/唾液生物标志物。OPSCC 患者, 鳞癌相关抗原在血清中升高显著,与临床分期正相关, 癌胚抗原是广谱肿瘤标志物,唾液中水平要高于血清,且灵敏度较高,患者早期可轻度升高,持续上升有诊断价值,二者非 OPSCC 特异性指标,需与其它筛查手段结合,用于高危人群筛查。

2.2 HPV 筛查

口咽部 HPV 检测的方法较多,目前临床常用的方法主要包括 HPV DNA 分型检测、HPV RNA 原位杂交和 p16 免疫组织化学(immunohistochemistry, IHC)检测等[14]。

HPV 检测样本多通过咽拭子或组织活检采集口咽部可疑病变区的细胞或组织。被采集者需在检测前使用生理盐水漱口,清除食物残渣,保证口腔卫生,避免样本污染。对于深部病灶(如口咽后下部),可在电子纤维咽喉镜引导下精准取样,提高检测阳性率。

HPV DNA 分型检测主要包括 PCR 扩增和基因芯片两种, PCR 扩增即通过特异性引物扩增 HPV 病毒的 DNA,可检测包括 HPV16、18、31、33、45 等多种亚型,检测准确度可达 90%以上;基因芯片可同时检测 24 种 HPV 亚型,适用于全分型分析,明确感染的具体亚型[15]。HPV RNA 原位杂交技术可直接检测转录活跃的 RNA,显示 HPV 持续感染状况,其特异性高于 DNA 分型检测,可排除 HPV 一过性感染情况[16]。p16 IHC 通过 p16 蛋白的表达水平间接反映 HPV 感染情况,常需与 HPV DNA 分型检测联合使用以提高准确率[17-18]。

建议对于临床可疑的病灶同时进行 HPV DNA 分型检测和石蜡切片 p16 IHC 检测,综合评估 HPV 致癌风险。对于有争议的疑难病例需结合 RNA 原位杂交技术进行验证。同一高危型 HPV(如 16、18 型)连续两次检测阳性且间隔 6 个月以上,可定义为 HPV 持续感染,可能增加 HPV 相关性 OPSCC 致病风险,需重点关注。

3 OPSCC 的诊断

OPSCC 的诊断需要经过病史采集、专科检查、影像学检查、HPV 检测和病理学检查等步骤确诊。

3.1 病史采集

中国知网 https://www.cnki.net

主要为口咽部位存在溃疡或肿物、吞咽时不适或痛感、颈部局部肿块等临床症状,以及常见的高危致病因素,如吸烟、饮酒、咀嚼槟榔及高危性生活方式等。

3.2　专科检查

OPSCC 临床专科检查主要包括原发灶和颈部淋巴结检查。

原发灶常表现为溃疡型、外生型、浸润型三种形态,检查范围包括舌根、扁桃体、软腭、咽侧壁和咽后壁,肿瘤可累及周围邻近结构,致张口受限及吞咽困难等功能障碍。口咽前部可在强光源和压舌板辅助下观察,对于黏膜表面的细微病变,普通白光检查难以发现,可借助窄带成像技术(narrow band imaging, NBI)[19]。口咽后下部份不能直视的结构或较隐匿的病变,应借助间接喉镜或电子纤维咽喉镜检查。NBI 通过特定波长(蓝光 415 nm 和绿光 540 nm)的窄带光,蓝光穿透浅层黏膜显示浅表毛细血管,绿光穿透组织较深显示黏膜下血管,癌变组织的血管呈扭曲、扩张、断续等异常形态,有助于发现早期病变,提高口咽癌早期检出率。间接喉镜置于咽后壁,可观察舌根、会厌及喉部。电子纤维咽喉镜经鼻腔或口腔进路,可放大微细结构,通过白光和 NBI 观察局部组织,发现病变。临床触诊是 OPSCC 重要检查方法,尤其对表面破溃不明显的,视诊不易发现的,质地较硬的浸润型舌根鳞癌,触诊检查可及时发现病变。对可疑病变,应尽早取组织病理检查。

OPSCC 易早期淋巴转移,最常见扩散转移至颈部Ⅱ区、Ⅲ区淋巴结。HPV 相关性口咽癌约 50%患者以颈部肿块为首发症状就诊[20],显示了颈淋巴检查的重要性,对可疑淋巴转移者需结合影像学检查,必要时超声引导下穿刺活检,对于明确颈上部转移性的疾病,但原发不明或隐匿者,应重点行 HPV 相关性口咽癌或 EB(epstein-barr virus, EBV)相关性鼻咽癌(T0 分类)的相关检查。

3.3　影像学诊断

OPSCC 的影像学检查主要包括超声、增强 CT、MRI、CBCT 和 PET-CT 等[21]。

超声多普勒检查能够较清晰的显示舌根肿瘤和颈部淋巴结的大小、形态、内部结构、血流情况,是术前判断淋巴结是否转移的重要参考,但无法对扁桃体和软腭等部位进行有效检查。超声引导下行口咽肿物或颈部淋巴结穿刺病理活检,有助于提高疾病诊断准确度。增强 CT 是头颈部肿瘤的重要检查方法,MRI 是其有效补充[22]。增强 CT 简便、快捷,软组织算法能够清晰、直观的显示咽部的正常解剖,便于检出并评估口咽癌的形态、大小、边界、与周围组织关系、强化程度、颈部淋巴结转移和颈部血管充盈受侵情况等,骨算法能清楚显示对周围骨质侵犯情况,但金属义齿等异物造成的伪影常会影响辨识度。MRI 具有较高的软组织分辨率,能多参数、多序列、多方位评估肿瘤,对发现原发灶及转移淋巴结,评估肿物的范围以及侵犯部位等有一定的优势,是碘造影剂过敏及肾功能严重不全等 CT 增强禁忌患者的有效替代手段。当需评估骨髓侵犯程度,优先推荐使用 MRI。CBCT 能更准确的观察颌面部骨组织情况,对需暂时性离断下颌骨切除肿物的患者可术前行 CBCT 检查,有助于手术入路的选择。PET-CT 检查可用于排除全身其他部位转移,原发不明的颈部淋巴结转移患者也可行 PET-CT 检查,以便进一步排查寻找原发灶[23]。建议医师对 OPSCC 患者至少应行增强 CT 检查,在增强 CT 无法获取足够多信息时可行 MRI 检查。对于颈部淋巴结临床触诊检查不明确的情况下可行超声检查,如有必要可进一步行 PCT-CT 检查。

3.4　病理学诊断

鳞状细胞癌的所有亚型几乎均可发生在口咽部,包括角化型鳞状细胞癌、非角化型鳞状细胞癌、基底样鳞状细胞癌、梭形细胞癌、腺鳞癌、乳头状鳞状细胞癌、疣状癌及淋巴上皮癌等[24]。

常用的免疫组织化学标志物推荐如下,鳞状上皮细胞标记:AE1/AE3、CKHMW、CK5/6、p40、p63,细胞增殖指数:Ki-67(MIB-1)等。对于首次诊断 OPSCC 的病例均应行 p16 免疫组化染色[25]。当 p16 IHC 的阳性染色细胞数≥70%,阳性细胞在细胞核和细胞浆内定位,染色呈中等到强染色,而组织学形态表现为非角化型鳞癌时,应报告“HPV 相关性(p16+)鳞状细胞癌”[26]。

为了明确 OPSCC 是否与 HPV 感染有关,除检测 p16 IHC 外,还应加做 HPV 的 DNA 或者 RNA 相关检测。当 DNA 或者 RNA 的测定结果为阳性时,需要被报告为“HPV 相关性鳞状细胞癌”。免疫检查点抑制剂治疗对于晚期 OPSCC 有一定意义,有需要的患者,建议检测 PD-L1[27-28]。

4　OPSCC 的治疗前评估

OPSCC 患者治疗前评估,包括专科评估、全身状况评估、以及多学科协作会诊(multi-disciplinary

中国知网　https://www.cnki.net

treatment, MDT)。专科评估主要是口腔口咽健康评估和确立肿瘤 TNM 分期,全身评估主要是明确患者全身系统及主要脏器状况,最终需要通过 MDT 与患者及家属共同制定个性化整合治疗方案。

4.1 专科评估

口腔口咽整体健康评估主要包括口腔龋齿、残根残冠、牙结石及锐利边缘、牙周疾病、不良修复体、口腔卫生等状况,以及扁桃体是否有慢性炎症伴脓性分泌物、是否肥大影响呼吸和吞咽。治疗前应保持口腔卫生,及时处理感染性病变,降低治疗后并发感染和阻碍呼吸通畅的风险,放化疗前应拔除口腔没有保留价值的患牙、拆除不良修复体。

经专科检查、影像学及病理学检查获得的资料,评估原发肿瘤性质、范围、相邻组织累及情况、淋巴结转移状况,明确 OPSCC 临床 TNM 分期,为患者制定手术方案提供重要依据。OPSCC 的临床分期主要依据是 AJCC 第 8 版 TNM 分期, OPSCC 第 8 版 TNM 分期的变化和意义详见《口咽鳞状细胞癌整合诊治专家共识》[29]。近期 AJCC 和 UICC 颁布了 HPV 相关性 OPSCC 的第九版 TNM 分期[30-31],主要对 HPV 相关性 OPSCC 的病理分期系统进行了重要修订。HPV 相关性 OPSCC,由于淋巴结转移数目与死亡风险间的显著关系,以及病理 ENE 对生存预后的重要影响,将 pN1 分为 pN1a(1 个淋巴结转移, pENE-)和 N1b(2~4 个淋巴结转移, pENE-); 1~4 个淋巴结转移, pENE+增为 pN2;新增加了 N3 亚分类(>4 个淋巴结转移、pENE+),使分期风险分层更加平衡、更精准的反映了患者的预后差异,为未来治疗决策提供更可靠的依据。

4.2 全身状况评估

OPSCC 患者在接受治疗前需进行全面系统体格检查、物理检查和实验室检查,评估患者的全身系统,特别是主要脏器的状况,为患者制定最合适的治疗方案提供依据。OPSCC 整合治疗相关的全身状况评估主要包括:血常规、凝血常规、肝肾功和电解质、心脏、脑血管、颈动脉、下肢深静脉、肺功能、营养和代谢状况、系统合并症评估、心理状态评估等。

4.3 多学科整合诊治

头颈部肿瘤的治疗应重视多学科整合诊治,尤其是局部晚期患者。已有研究表明,与单一学科诊治相比,MDT 可以缩短治疗等待时间、提高治愈率和改善患者的预后[32]。此外,约有 1/3 患者在整个治疗过程中需要更改治疗方案,因此多学科整合诊治的实行应贯穿治疗全过程。

OPSCC 患者多学科整合诊治实施过程中需要多个学科的专家共同分析患者各项检验、检查指标和临床症状与体征,对患者的疾病进行准确的诊断和分期,并对疾病的发展和预后进行评估。

OPSCC 患者的多学科整合诊治团队,主要包含了口腔颌面外科、耳鼻咽喉科、肿瘤内科、肿瘤放疗科、放射影像科、病理科、康复医学科、护理和心理科等。根据患者不同的病情与可能的治疗方案,适当增加相关科室专家,如营养科专家制定治疗过程中的营养支持方案,康复医学科制定治疗中和治疗后的语音和吞咽功能恢复、理疗和康复方案等。多学科整合诊治要依据患者的病情变化及时调整治疗方案,要以延长患者寿命和提高患者生存质量为最终目标。

5 OPSCC 的治疗

OPSCC 治疗的主要方法包括手术、放射治疗、化学治疗、靶向和免疫治疗等。多学科整合诊治团队要根据患者病情、相关指南、共识和循证医学依据等实际情况,制定个性化的多种治疗手段整合的治疗方案[33]。

5.1 手术治疗

目前 OPSCC 的外科切除方式主要包括经口入路和口外入路(舌骨区入路、下颌骨暂时性离断或不离断入路等)。根据肿瘤的部位及实际情况决定具体的切除及修复方式,还应根据病情选择是否行颈淋巴清扫术。

5.1.1 手术入路和技术特点

(1)经口入路: 主要包括传统外科切除、经口入路机器人手术(transoral robotic surgery, TORS)、激光显微手术(transoral laser microsurgery, TLM)和等离子射频 (radiofrequency coblation, RFC)技术等。经口入路主要适用于开口度正常、肿瘤暴露充分的患者。扁桃体和咽后侧壁的肿瘤术中一般不需缝合,创面可旷置,大部分患者可自行愈合,对于凝血功能较差的患者存在术后出血的风险。

TORS 是由 O´Malley 等[34]于 2006 年首次应用于口咽癌切除的手术,并在全球逐渐推广。TORS 的适用于肿瘤早期,无张口受限,颈部淋巴结转移灶可切除,无远处转移,全身状况良好的患者[35]。术中需使用开口器暴露口咽部,机械臂经口插入双极电凝钳或超声刀,完整切除肿瘤并确保安全边界,注意保护周围血管神经。术中采用等离子或电凝止血。术后应

中国知网 https://www.cnki.net

密切关注患者呼吸道情况,警惕咽喉水肿及出血导致的窒息风险[36-37]。术后 14 d 逐步开始吞咽训练,降低误吸和呛咳发生率。研究表明,同传统手术切除患者相比较, TORS 治疗的患者切缘阳性率更低,后续接受放化疗概率更低,且患者术后吞咽功能的康复时间更短[38]。鉴于 TORS 的诸多优点, 2018 年 NCCN 指南将其纳入手术治疗方案。值得注意的是,随着技术的发展和手术经验的积累, TORS 的适应证可能会进一步拓展。患者是否适合 TORS,需由医生根据患者的实际情况综合评估。

TLM 是在喉镜或内镜下使用二氧化碳激光进行肿瘤切除的手术方式,该术式以往多用于喉部肿物的切除,鉴于其术后恢复周期短、创伤小等特点,也被逐渐用于口咽癌的手术切除[39]。TLM 主要适用于扁桃体、软腭和咽侧壁可经口暴露的早期肿瘤,尤其适用于基底部较浅、无明显深层浸润的肿瘤[40]。TLM 可最大程度的保护周围正常的解剖结构,恢复吞咽功能。但 TLM 也有一定的局限性,不适用于肿瘤范围较大,经口无法充分暴露的患者[41]。术中需使用支撑喉镜充分暴露术野,在显微镜下确定肿瘤的安全边界。使用 CO_2 激光(功率 3~6 W,连续脉冲模式),精确切除肿瘤,避免对周围组织造成热损伤。

RFC 技术较电刀、激光等的工作温度低和组织热损伤轻,兼备软组织切割及止血、冲洗、吸引等优点。可降低手术操作难度、缩短手术时间,从而提高经口切除 OPSCC 的机会,避免开放入路手术。舌根区域暴露困难、血运丰富,需要良好的切割、止血,但精确程度要求略逊,因而 RFC 技术在舌根区域的 OPSCC 切除中具有操作便捷、损伤小等优势[42]。经口 OPSCC 切除要在保证切缘安全的前提下尽量保留正常组织以期功能保全。有观点认为由于咽缩肌、颊咽筋膜等解剖屏障的存在,未累及这些屏障的扁桃体、咽壁等部位的鳞癌切缘范围可相对较小,而舌根部鳞癌切缘范围可相对较大。

(2)经口外入路:舌骨区入路主要包括两种术式,侧方舌骨上入路和正中舌骨上入路。侧方舌骨上入路主要适用于低位的舌根和咽侧壁肿瘤,正中舌骨上入路主要适用于低位的咽后壁肿瘤。舌骨区入路可最大限度的保护舌体功能和面部外形。

下颌骨暂时性离断或不离断入路,主要适用经口腔暴露不全的 OPSCC,如 T2-T4 的舌根和扁桃体 SCC 等[43-44]。下颌骨暂时离断入路一般采取下唇正中切开,下颌体正中或颏孔前断开的方式进行,此方法可充分暴露肿瘤组织,使术者可直视下完整切除肿瘤。但该方法创伤较大,术后恢复较慢,术后易发生吞咽和语音功能障碍,应术后密切随访,加强患者功能恢复性训练[45]。此外,对于肿瘤相对局限的患者,下颌骨不离断的舌侧入路方式也是一种适宜的选择。

5.1.2　OPSCC 切除及修复方法　对于扁桃体、咽侧壁及咽后壁的 SCC, T1-T2 期肿瘤可通过经口入路进行切除,具体方法可根据实际情况选择电刀切除、TORS、TLM 和 RFC 等[46]。对于 T3-T4 期的肿瘤,需扩大切除范围,常采用下颌骨暂时性离断入路或舌骨上入路的方式进行切除。为确保安全边界,必要时需切除软腭、舌根或下颌骨[47]。对于扁桃体或咽侧壁的缺损,如果位置较表浅、张力较小,可以使用局部组织瓣修复缺损或直接拉拢缝合。对于较大的缺损,可视情况选用颏下岛状瓣等邻位瓣,吻合血管的前臂皮瓣或股前外侧皮瓣等游离瓣进行缺损重建,以尽可能的恢复患者吞咽和言语的功能[48]。咽后壁术后的创口常在充分止血后旷置处理,待后期肉芽组织和上皮爬行修复,但需密切观察气道风险。

对于较小的舌根肿瘤(T1),若可完整暴露肿瘤者,可采用经口入路方式进行切除;暴露不全者,可经舌骨上入路方式进行切除。对于 T2-T4 的肿瘤多采用下颌骨暂时性离断方式暴露并切除,对存在开口受限,肿瘤侵犯翼内肌的患者需要将肌肉完整切除。舌根部较小的缺损可采用邻近瓣转移的方式进行修复。舌根部较大的缺损首选股前外侧皮瓣进行修复,以便填塞死腔及重建舌根形态与功能,此外前臂皮瓣也是适宜的选择[49]。

软腭 SCC 视原发灶大小可采用口内切除或口内外联合入路切除。肿瘤过中线时常需切除双侧受累的软腭,累及硬腭时常切除部分硬腭。软腭是语音和吞咽的重要解剖结构,修复重建的关键是重建腭咽闭合。当软腭组织缺损较小,且穿通风险较低时可选用打包缝合及充分止血旷置。若软腭已穿通或穿通风险较大时可选用局部腭瓣或酌情选用颏下岛状瓣等修复,组织缺损较大时首选游离前臂皮瓣进行修复重建[50]。口咽肿瘤切除与修复重建流程见图 1。

5.1.3　OPSCC 颈淋巴清扫　OPSCC 颈部淋巴清扫手术的选择、术式及范围主要由肿瘤位置、临床分期及 HPV 感染状态决定。OPSCC 颈淋巴转移以Ⅱ~Ⅲ区最常见,Ⅳ区次之,Ⅰ区及Ⅴ区相对较少,OPSCC 还应关注咽后淋巴结状况。

中国知网　https://www.cnki.net

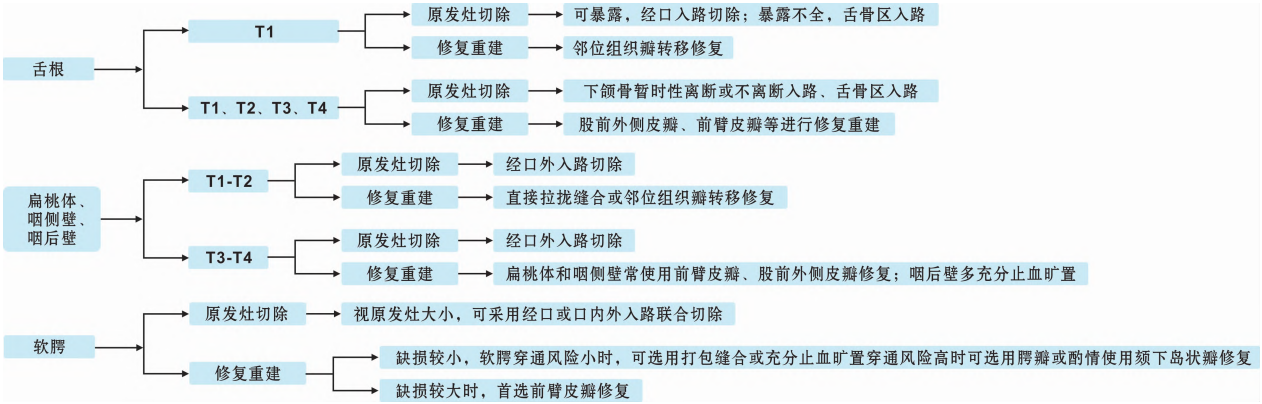

图 1　口咽肿瘤切除与修复重建流程图

cN0 患者如行选择性颈淋巴清扫(elective neck dissection),多采用择区性颈淋巴清扫术式(selective neck dissection, SND),清扫范围主要包括颈部Ⅱ~Ⅳ区淋巴结,视情况行 IB 区清扫。cN+患者如行治疗性颈淋巴清扫(therapeutic neck dissection),应视淋巴结转移状况,采用 SND 或全颈淋巴清扫术式(comprehensive neck dissection),清扫范围包含Ⅰ~Ⅴ区的部分或全部淋巴结,术中还应酌情行咽后淋巴结的探查或清扫。舌根、咽后壁、软腭、累及舌根的扁桃体肿瘤要考虑有双侧颈淋巴转移的可能,当肿瘤接近或侵及中线时,应行双侧颈淋巴清扫。如转移淋巴结侵犯周围非淋巴组织结构,手术应将受累组织一并切除,必要时还应将口咽原发肿瘤与颈部组织连续性整块切除。

OPSCC 颈淋巴清扫多与原发灶切除同期进行,当肿瘤负荷较大时,同期手术口内外视野显露充分,有利于原发灶的完整切除和缺损修复,同时可获取准确的病理分期信息,为术后辅助治疗方案的制定提供依据。对于全身情况较差但非手术禁忌征,且经口内入路即可完整切除原发灶的患者,为减少手术并发症,也可以选择原发灶切除后 2~3 周再进行颈淋巴清扫术[51]。

5.2　放射治疗

放射治疗在 OPSCC 整合治疗中发挥着重要的作用。放射治疗方案主要包括根治性放疗、术后辅助放疗和姑息性放疗。调强放疗(intensity-modulated radiation therapy, IMRT)是目前应用最广泛的放射治疗技术, OPSCC 放疗首选 IMRT,有条件者可选用质子治疗(proton beam therapy, PBT)、重离子治疗(heavy ion therapy)等。随着放疗新技术的出现,肿瘤靶区定义、剂量规范、分割方式和正常组织受量限制等标准也在不断更新。临床应根据肿瘤分期、患者耐受性及治疗目标,参考放疗指南或共识制定个性化方案。

5.2.1　根治性放疗　早期(T1-T2 N0)患者或年老体弱不能耐受手术的患者可以单纯放疗,局部晚期(T3-T4 或 N+)不能手术的患者可以放疗联合以铂类药物为基础的同期化疗,或放疗与铂类药物同期放化疗基础上联合尼妥珠单抗,不耐受同期放化疗的患者也可以放疗联合西妥昔单抗等作为替代方案,以期达到杀灭或长期控制肿瘤为目的。IMRT 是根治性放疗的首选技术,其中螺旋断层放疗(tomotherapy, TOMO)和容积调强放射治疗(volumetric modulated arc therapy, AT)是 IMRT 的更先进的技术[52-53]。

OPSCC 放疗靶区包括大体肿瘤体积、临床靶区、计划靶区。大体肿瘤体积除了需要根据物理查体及影像检查可见的肿瘤侵犯范围和转移淋巴结外,还必需包括内镜下观察到的黏膜浸润的范围。临床靶区包括大体肿瘤体积及邻近的亚临床病灶、转移淋巴结区域及预防淋巴引流区。OPSCC 最常见累及的淋巴结转移区域为Ⅱ~Ⅳ区,需要根据原发灶的位置、大小、是否超过中线及淋巴结转移的区域确定淋巴引流区的临床靶区。OPSCC 照射剂量可参考高危区(原发肿瘤、转移淋巴结及高危淋巴引流区,计划靶区(1): 59.4~60 Gy(1.8~2 Gy/f),低危区(低危淋巴引流区); 计划靶区(2): 50.4~54(1.64~1.82 Gy/f),原发肿瘤和转移淋巴结,最常用剂量 66~70 Gy(2~2.2 Gy/f), 1 次/d, 5 次/周。

既往多项研究对 HPV 相关性 OPSCC 降低放疗强度治疗进行了探索,并获得了一些令人振奋的数据[54-55]。研究结果显示将根治放疗剂量从 70 Gy 降至 50~60 Gy,在取得肿瘤控制同样疗效的同时,降低了放疗毒性,但由于患者筛选标准不统一,缺乏长期随访数据和高级别的循证医学证据支持,现仍推荐标准治疗方案。

5.2.2　术后辅助放疗　OPSCC 术后辅助放疗目的主要是清除可能残余的癌细胞,降低肿瘤复发风险。

中国知网 https://www.cnki.net

辅助手术后放疗,建议在术后 4~6 周内开始。存在术后高危因素如淋巴结包膜外侵犯或切缘阳性者推荐术后同期放化疗,其他术后危险因素包括近切缘、pT3-T4、pN2-N3(p16-)、单个>3 cm 或多个转移淋巴结(p16+)、转移淋巴结位于Ⅳ/Ⅴ区、神经侵犯、脉管癌栓者推荐术后放疗或同期放化疗。靶区勾画包括高危区(原发灶瘤床区和高危淋巴引流区)和低危区(低危淋巴引流区)。剂量可参考高危区 60~66 Gy(1.8~2 Gy/f)、低危区 50.4~54 Gy(1.64~1.82 Gy/f),R1/2 切除的病人局部瘤床可酌情加量至 66~70 Gy。部分国外专家认为,术后≤4 个淋巴结转移,ENE≤1 mm 的 N1-N2,或 cT1-T2 切缘阴性或近切缘(<3 mm)的 HPV 相关(p16+)OPSCC 患者,可以将辅助术后放疗剂量减少至 50 Gy[54],但此结果有待我国多中心临床研究证实。

5.2.3　姑息性放疗　在无法治愈的晚期患者中,为减轻或缓解症状可考虑姑息性放射治疗。对于头颈癌包括 OPSCC 的姑息性放疗的标准方案未有普遍共识,行姑息性放疗时应避免放疗毒性所致严重并发症。主要应用 IMRT 和立体定向放射治疗技术,有报道姑息性放疗的建议方案包括 50 Gy/20f、30 Gy/10f、30 Gy/5f 等,放疗过程中可视患者耐受情况调整剂量[56-57]。

5.2.4　质子治疗　质子放疗 1954 年首次治疗肿瘤[58],经过几十年的努力,现已发展为成熟且先进的放疗技术[59]。OPSCC 质子放疗的 GTV、CTV 的靶区勾画与光子放疗相同。由于质子调强放疗采用先进的不确定性管理策略,如鲁棒性优化代替了光子放疗的 PTV,因此通常不需要医生外放 PTV。质子根治性放疗或术后辅助放疗(R1/2)的放疗剂量通常在 66~70 Gy 之间,术后放疗(R0)为 60~66 Gy,高危淋巴引流区 59.4~60 Gy,低危淋巴引流区 50.4~54 Gy[60]。

5.2.5　放射治疗并发症及管理　急性期并发症:放疗期间至放疗后 3 个月内出现的与放射治疗相关的损害,主要表现口腔口咽黏膜炎、口干、味觉障碍、吞咽困难、皮肤红肿脱皮反应等。

远期并发症:放疗后 3 个月至数年后放射治疗相关的损害,主要表现口腔黏膜损害、放射性颌骨坏死、张口受限、吞咽功能障碍、放射性龋病、甲状腺功能减退等。

并发症管理:加强放疗期间口腔护理、对症处理,高蛋白、高热量软食,严格戒烟戒酒,适度活动维持体力,避免过度疲劳。应定期随访复查,关注口腔口咽并发症的演变,监测营养状态、吞咽、听力及甲状腺等功能。

5.3　化学疗法及同期放化疗

对于局部晚期、不能手术、复发/转移 OPSCC,同期放化疗方案是标准治疗模式之一,放疗联合高剂量顺铂是首选的同期放化疗方案。对于年龄>70 岁、ECOG PS>2 分、听力障碍、肾功能不全(肌酐清除率<50 mL/min)或具有>1 级的神经病变的患者,不适宜使用顺铂,可选择联合其他化疗药物,或联合抗 EGFR 靶向药物西妥昔单抗。局部晚期不适宜手术患者还可以在同期放化疗基础上联合尼妥珠单抗。

对于 T3-T4a 或 N2-N3 非 HPV 相关性 OPSCC、T3-T4 或 N1(单个淋巴结转移>3 cm,或多个同侧淋巴结转移≤6 cm)或 N3 HPV 相关性 OPSCC,可考虑诱导化疗,常用的诱导化疗是 TPF(多西他赛+顺铂+5-氟尿嘧啶)方案。对于局部晚期 OPSCC 患者是否行诱导化疗治疗仍存争议,目前多数关于诱导化疗的随机研究,并没有表明治疗前诱导化疗可明显提升患者长期生存结局[61]。对于手术后切缘阳性或 ENE+的 OPSCC 患者,推荐术后辅助同期放化疗。

顺铂、5-氟尿嘧啶、紫杉醇、多西他赛均具有时辰药理学特征,OPSCC 时辰化疗较常规化疗方式相比,其客观反应率,不良反应率具有较明显的优势,建议有条件单位,化疗时可采用时辰给药模式[62]。

5.4　根治性放疗或同期放化疗后评估

对于接受根治性放疗或同期放化疗的患者,至少 1~2 月后应行 CT 或 MRI 或 PET/CT 检查评估原发肿瘤和颈部淋巴结反应,PET/CT 对肿瘤治疗反应具有较高的诊断价值,是首选的评估手段[63]。对于 N+的患者如果显示完全缓解,可密切观察,无需行颈部淋巴清扫术;肿瘤残留或区域复发的患者,有条件者推荐挽救性手术。

5.5　靶向和免疫疗法

在头颈鳞癌的靶向治疗中,表皮生长因子受体(epidermal growth factor receptor, EGFR)抑制剂占有重要地位。中国国家药品监督管理局(national medical products administration, NMPA)分别批准了 EGFR 抑制剂西妥昔单抗、尼妥珠单抗用于治疗头颈鳞癌。

5.5.1　西妥昔单抗　西妥昔单抗获批适应证,与含铂类化疗药物联合使用治疗复发/转移性头颈部鳞癌,及其与放射治疗联合用于局部晚期头颈部鳞癌的治疗。其不良反应,主要包括皮疹反应、输液相关反应及低镁血症等全身不良反应。超过 1%患者会发生重度输液反应,10%以上患者会发生轻至中度的输液反应,因此每次药物输注过程中,应严密监测患者的生命体征,以及面色、出汗或头痛等过敏反应表现。80%以上会出现不同程度的皮疹,严重的皮疹应

中国知网　https://www.cnki.net

中断或停止治疗,并及时对症处理[64]。

5.5.2 尼妥珠单抗 尼妥珠单抗已经获批了与同期放化疗联合应用,治疗局部晚期头颈鳞癌的适应症。尼妥珠单抗首次给药应在放疗前开始,放疗开始后每周给药1次,连续使用7周以上。尼妥珠单抗是人源化抗EGFR单抗,安全性较高,不良反应以1~2级为主,常见不良反应(发生率≥1%)包括发热、乏力、寒战等,在给药过程中及给药结束后1 h内,应密切监测患者状况[65]。

5.5.3 帕博利珠单抗 程序性细胞死亡蛋白1(programmed cell death protein 1, PD-1)/程序性细胞死亡蛋白配体1(programmed cell death protein ligand 1, PD-L1)抑制剂作为主要的免疫制剂,在头颈鳞癌的治疗中占有很重要的地位, PD-1抑制剂帕博利珠单抗获NMPA批准用于头颈鳞癌,肿瘤表达PD-L1(CPS≥1)的转移性或不可切除的复发性患者[66]。对于局部晚期头颈部鳞癌(Ⅲ~ⅣA, p16阳性口咽鳞癌Ⅲ T4 N0-N2)患者,当PD-L1(CPS)≥1时,依据KEYNOTE-689研究结果,美国食品药物管理局(Food and Drug Administration, FDA)2025年6月批准可采用帕博利珠单抗术前2周期新辅助,术后联合放疗或放疗+顺铂(ENE和/或切缘阳性)辅助治疗,并免疫维持治疗方案。NCCN头颈癌指南2025年第5版,对于非HPV相关性口咽鳞癌,局部晚期(Ⅲ~ⅣA期)患者围手术期帕博利珠单抗免疫治疗,在某些情况下可作为2A级推荐[27-28]。

当与化疗联合应用时(如铂类或5-氟尿嘧啶方案),需优先输注帕博利珠单抗,随后再给予化疗药物,以优化药物协同作用并减少潜在相互作用风险。帕博利珠单抗相关免疫不良反应,依据国家癌症研究所不良事件通用术语标准4.0版(NCI-CTCAE v.4)分级处理。2级暂停用药,给予糖皮质激素控制症状,待恢复至0~1级后可重启治疗,若12周内无法停用糖皮质激素或症状未缓解,则永久停药。3级暂停给药,立即高剂量糖皮质激素治疗。若复发或无法减停糖皮质激素,需永久停药。4级或危及生命的不良反应永久停药。

有关靶向与免疫药物适应征、用法及不良反应的详细介绍可参考相关专业资料。

6 OPSCC患者的康复治疗

手术、放化疗等OPSCC的主要治疗手段都会对患者造成不同程度的功能障碍。如手术切除或损伤口咽部组织器官导致咽期起始延迟,吞咽排空受阻造成难治性误吸;修复重建后代偿不足致口咽部肌肉协调性下降影响言语和吞咽功能;放化疗治疗出现口干、局部疼痛、水肿和黏膜纤维化会影响患者的言语及吞咽功能。基于治疗后存在的以上功能障碍,进行早期系统规范的评估和康复治疗对改善患者与之相关的生活质量有非常重要的意义。因吞咽与言语共用口腔内主要器官,在功能上有交互作用,在康复治疗时通过牵拉、伸展下颌、唇、舌、软腭等部位的训练,提高相应部位肌肉的肌力、灵活性、协调性和感知力,可改善患者发音的准确性和清晰度以及吞咽的安全性和有效性。

6.1 OPSCC吞咽障碍的评估

吞咽障碍的评估包括吞咽障碍的筛查、临床评估和仪器评估。评估时机一般在术前、术后2周、1、2、3、6、9、12月,1年后3~4次/年;放疗患者于放疗前、放疗后1、2、3月各评估1次,后期根据患者的训练效果和功能改善情况随时进行评估。评估时先用吞咽障碍简易筛查量表筛查出高危人群,然后进行临床综合评估。其中,颌面部查体主要是检查舌、腭、颊部、颌骨等吞咽器官的结构是否完整,肌力和运动灵活性、感觉功能及吞咽和咳嗽反射等。其次,应用容积-黏度测试(volume-viscosity swallow test, V-VST)和直接摄食评估法来评估患者进食的有效性和误吸风险,从而帮助患者选择适宜的食物容积和性状。仪器评估即吞咽造影和(或)电子喉镜评估,可以了解吞咽过程中的情况,确定误吸的途径及是否适合经口进食,保证进食的安全性[67]。

6.2 OPSCC患者言语障碍的评估

言语障碍的筛查主要是辨别语音清晰度,通过询问患者的基本信息简单对话进行初步筛查,了解患者言语功能的基线水平。临床评估一般在术前、术后第2周、3、6、12月,在放疗前、放疗后1、2、3月各评估1次,评估方法分为主观评估和客观测量。主观评估检查腭咽是否闭合,构音和吞咽是否存在障碍。主观评估是通过字、词、句发音进行言语清晰度的评估,用构音运动功能主观评估分级表对唇、舌、下颌、软腭的运动分别在静止和运动状态下进行评估分级。客观评估主要是评估舌活动度、口腔轮替速率、下颌距、舌距测量等判断舌活动范围和协调能力。构音语音评估采用言语清晰度评估表评估声母、音位习得、音位对比等。言语障碍的量表评估从口腔功能、心理、社交、情绪等不同维度进行评分,不同的量表有不同的侧重点。对于腭咽闭合功能评估主观评估可采用观察法和吹纸屑法进行评估,客观评估可用鼻咽喉镜或鼻音计进行评估。

6.3 吞咽和言语障碍的康复

中国知网 https://www.cnki.net

OPSCC 患者吞咽和言语障碍的康复强调在伤口充分愈合后尽早开始康复治疗。在康复治疗前应进行必要的康复教育和预康复治疗,以提高患者治疗的依从性和吞咽、言语康复的效果。在整个康复治疗阶段坚持评估-康复-再评估的原则,个体化调整康复治疗措施。吞咽康复治疗主要有吞咽代偿和吞咽训练。言语障碍的康复治疗主要包括言语康复训练与现代化技术。其中吞咽训练和言语训练是康复中最重要的一环,通过唇部训练、舌及下颌伸展运动、软腭训练、张口训练等提高口咽肌肉的肌力和协调性;口腔感觉训练及呼吸功能训练、呼吸吞咽协调训练等均可从不同方式改善吞咽功能和言语清晰度[67]。

(声明:尚伟、徐豪越、何宗轩对本共识有同等贡献;本共识不作为医疗纠纷处理依据。)

参 考 文 献

[1] MODY M D, ROCCO J W, YOM S S, et al. Head and neck cancer[J]. Lancet, 2021, 398(10318): 2289-2299.

[2] GILLISON M L, CHATURVEDI A K, ANDERSON W F, et al. Epidemiology of human papillomavirus-positive head and neck squamous cell carcinoma[J]. J Clin Oncol, 2015, 33(29): 3235-3242.

[3] GIULIANO A R, FELSHER M, WATERBOER T, et al. Oral human papillomavirus prevalence and genotyping among a healthy adult population in the US[J]. JAMA Otolaryngol Head Neck Surg, 2023, 149(9): 783-795.

[4] 李恒勇, 杨宋, 周凯, 等. 336 例 HPV 相关性与非相关性口咽鳞癌患者生存分析[J]. 中国口腔颌面外科杂志, 2022, 20(4): 378-3883.

[5] YANG F, YIN Y, LI P, et al. Prevalence of human papillomavirus type-18 in head and neck cancer among the Chinese population: A PRISMA-compliant meta-analysis[J]. Medicine (Baltimore), 2019, 98(8): e14551.

[6] 孙沫逸, 何宗轩, 倪前伟, 等. 口咽鳞状细胞癌整合诊治专家共识[J]. 实用口腔医学杂志, 2025, 41(3): 293-304.

[7] BEST S R, NIPARKO K J, PAI S I. Biology of human papillomavirus infection and immune therapy for HPV-related head and neck cancers[J]. Otolaryngol Clin North Am, 2012, 45(4): 807-822.

[8] KRAM Y A, SCHMIDT T H, SAGHEZCHI S, et al. Attitudes toward human papilloma virus vaccination and head and neck cancer prevention in a diverse, urban population[J]. Otolaryngol Head Neck Surg, 2015, 153(4): 538-543.

[9] XU H, SONG K, QIN L, et al. Knowledge of Chinese dentists on HPV, their willingness and barriers to recommend HPV vaccination to patients[J]. Hum Vaccin Immunother, 2021, 17(8): 2728-2735.

[10] ZHANG Y, FAKHRY C, D'SOUZA G. Projected association of human papillomavirus vaccination with oropharynx cancer incidence in the US, 2020-2045[J]. JAMA oncology, 2021, 7(10): e212907.

[11] CHATURVEDI A K, ENGELS E A, PFEIFFER R M, et al. Human papillomavirus and rising oropharyngeal cancer Incidence in the united states[J]. J Clin Oncol, 2023, 41(17): 3081-3088.

[12] MECI A, TSENG C C. Online discourse and trends surrounding HPV vaccination for head and neck cancer prevention[J]. Otolaryngol Head Neck Surg, 2025, 172(6): 1962-1970.

[13] 李明珠, 赵方辉, 尹如铁, 等. 预防性人乳头瘤病毒疫苗中国临床应用指南(2025 版)[J]. 肿瘤综合治疗电子杂志, 2025, 11(3): 13-27.

[14] 孔钰, 杨小琛, 陶月琴, 等. 68 例 HPV 相关口咽鳞癌患者生存分析[J]. 中国口腔颌面外科杂志, 2021, 19(3): 238-243.

[15] GALE N, POLJAK M, VOLAVŠEK M, et al. Usefulness of high-risk human papillomavirus mRNA silver in situ hybridization diagnostic assay in oropharyngeal squamous cell carcinomas[J]. Pathol Res Pract, 2021, 226: 153585.

[16] SURESH K, SHAH P V, COATES S, et al. In situ hybridization for high risk HPV E6/E7 mRNA in oropharyngeal squamous cell carcinoma[J]. Am J Otolaryngol, 2021, 42(1): 102782.

[17] LIN Y, LI Z, ZHANG K, et al. Correlation and prognosis analysis of human papillomavirus infection and P16 expression in oral and oropharyngeal squamous cell carcinomas[J]. Sci Rep, 2025, 15(1): 11270.

[18] MENA M, TABERNA M, TOUS S, et al. Double positivity for HPV-DNA/p16^{ink4a} is the biomarker with strongest diagnostic accuracy and prognostic value for human papillomavirus related oropharyngeal cancer patients[J]. Oral Oncol, 2018, 78: 137-144.

[19] SHIMIZU F, OKAMI K. Synchronous HPV-related cancer of bilateral tonsils detected using transoral endoscopic examination with narrow-band imaging[J]. Case Rep Otolaryngol, 2017, 2017: 9647010.

[20] FERRIS R L, WESTRA W. Oropharyngeal carcinoma with a special focus on HPV-related squamous cell carcinoma[J]. Annu Rev Pathol, 2023, 18: 515-535.

[21] JUNN J C, SODERLUND K A, GLASTONBURY C M. Imaging of head and neck cancer with CT, MRI, and US

中国知网 https://www.cnki.net

[J]. Semin Nucl Med, 2021, 51(1): 3-12.

[22] PARK S I, GUENETTE J P, SUH C H. The diagnostic performance of CT and MRI for detecting extranodal extension in patients with head and neck squamous cell carcinoma: A systematic review and diagnostic meta-analysis [J]. Eur Radiol, 2021, 31(4): 2048-2061.

[23] HAIDER S P, MAHAJAN A, ZEEVI T, et al. PET/CT radiomics signature of human papilloma virus association in oropharyngeal squamous cell carcinoma[J]. Eur J Nucl Med Mol Imaging, 2020, 47(13): 2978-2991.

[24] HASHMI A A, BUKHARI U, ASLAM M, et al. Clinicopathological parameters and biomarker profile in a cohort of patients with head and neck squamous cell carcinoma (HNSCC)[J]. Cureus, 2023, 15(7): e41941.

[25] DE C FERREIRA C, DUFLOTH R, DE CARVALHO A C, et al. Correlation of p16 immunohistochemistry with clinical and epidemiological features in oropharyngeal squamous-cell carcinoma[J]. PLoS One, 2021, 16(6): e0253418.

[26] CAUDELL J J, GILLISON M L, MAGHAMI E, et al. NCCN guidelines® insights: Head and neck cancers, version 1.2022[J]. J Natl Compr Canc Netw, 2022, 20(3): 224-234.

[27] UPPALURI R, HADDAD R I, TAO Y, et al. Neoadjuvant and adjuvant pembrolizumab in locally advanced head and neck cancer[J]. N Engl J Med, 2025, 393(1): 37-50.

[28] COLEVAS A D, CMELAK A J, PFISTER D G, et al. NCCN Guidelines® insights: Head and neck cancers, version 5.2025[J]. J Natl Compr Canc Netw, 2025, 23(2): 2-11.

[29] LYDIATT W M, PATEL S G, O´SULLIVAN B, et al. Head and neck cancers-major changes in the American Joint Committee on cancer eighth edition cancer staging manual[J]. CA Cancer J Clin, 2017, 67(2): 122-137.

[30] HO A S, HUANG S H, O´SULLIVAN B, et al. Derivation and validation of the AJCC9V pathological stage classification for HPV-positive oropharyngeal carcinoma: A multicentre registry analysis[J]. Lancet Oncol, 2025, 26(8): 1113-1122.

[31] BRIERLEY J D, GIULIANI M, O´SULLIVAN B, et al. TNM classification of malignant tumours[M]. Hoboken: Wiley, 2025: 26-33.

[32] GHAZAL ASSWAD R, ALVI S, DAVIES K, et al. The role of multidisciplinary decision making in oropharyngeal cancer: Do we follow guidelines and are treatment decisions being implemented? [J]. Eur Arch Otorhinolaryngol, 2020, 277(3): 947-952.

[33] GUO Y. Therapy of head and neck cancer in China: Introduction to the special issue[J]. Head Neck, 2022, 44(9): 2007-2008.

[34] O´MALLEY B W JR, WEINSTEIN G S, SNYDER W, et al. Transoral robotic surgery (TORS) for base of tongue neoplasms [J]. Laryngoscope, 2006, 116(8): 1465-1472.

[35] BASKIN R M, BOYCE B J, AMDUR R, et al. Transoral robotic surgery for oropharyngeal cancer: Patient selection and special considerations[J]. Cancer Manag Res, 2018, 10: 839-846.

[36] MANDAL R, DUVVURI U, FERRIS R L, et al. Analysis of post-transoral robotic-assisted surgery hemorrhage: Frequency, outcomes, and prevention [J]. Head Neck, 2016, 38 Suppl 1: E776-E782.

[37] CHIA S H, GROSS N D, RICHMON J D. Surgeon experience and complications with transoral robotic surgery (TORS)[J]. Otolaryngol Head Neck Surg, 2013, 149(6): 885-892.

[38] NGUYEN A T, LUU M, MALLEN-ST CLAIR J, et al. Comparison of survival after transoral robotic surgery *vs* nonrobotic surgery in patients with early-stage oropharyngeal squamous cell carcinoma[J]. JAMA oncology, 2020, 6(10): 1555-1562.

[39] DOWTHWAITE S A, FRANKLIN J H, PALMA D A, et al. The role of transoral robotic surgery in the management of oropharyngeal cancer: A review of the literature[J]. ISRN Oncol, 2012, 2012: 945162.

[40] WILKIE M D, UPILE N S, LAU A S, et al. Transoral laser microsurgery for oropharyngeal squamous cell carcinoma: A paradigm shift in therapeutic approach [J]. Head Neck, 2016, 38(8): 1263-1270.

[41] HOWARD J, MASTERSON L, DWIVEDI R C, et al. Minimally invasive surgery versus radiotherapy/chemoradiotherapy for small-volume primary oropharyngeal carcinoma[J]. Cochrane Database Syst Rev, 2016, 12(12): CD010963.

[42] DU X, ZHAO X, ZHANG J. Radiofrequency coblation-assisted transoral surgery for the treatment of oropharyngeal squamous cell carcinoma: A comparative study with open surgery[J]. J Oncol, 2023, 2023: 7487306.

[43] MANDAPATHIL M, ROESSLER M, WERNER J A, et al. Salvage surgery for head and neck squamous cell carcinoma[J]. Eur Arch Otorhinolaryngol, 2014, 271(7): 1845-1850.

[44] ZENGA J, WILSON M, ADKINS D R, et al. Treatment outcomes for T_4 oropharyngeal squamous cell carcinoma [J]. JAMA Otolaryngol Head Neck Surg, 2015, 141(12): 1118-1127.

[45] DZIEGIELEWSKI P T, MLYNAREK A M, DIMITRY J,

中国知网 https://www.cnki.net

et al. The mandibulotomy: Friend or foe? Safety outcomes and literature review[J]. Laryngoscope, 2009, 119(12): 2369-2375.

[46] FNAIS N, LAXAGUE F, ALZAHRANI F, et al. The impact of surgical resectability on outcomes for patients undergoing primary radiation treatment for human papillomavirus-related oropharyngeal cancer [J]. Int J Radiat Oncol Biol Phys, 2022, 113(3): 521-529.

[47] 阮敏, 韩楠男, 安常明, 等. 口咽癌外科治疗专家共识[J]. 口腔疾病防治, 2024, 32(11): 821-833.

[48] 杨少利. 股前外侧皮瓣与前臂皮瓣修复口腔癌与口咽癌术后颌面部软组织缺损的 meta 分析[D]. 石家庄: 河北医科大学, 2019.

[49] 赵佳雄, 南欣荣. 股前外侧皮瓣与前臂皮瓣修复口咽癌术后缺损的功能评价[J]. 临床耳鼻咽喉头颈外科杂志, 2021, 35(12): 1107-1110.

[50] MELAN J B, PHILOUZE P, PRADAT P, et al. Functional outcomes of soft palate free flap reconstruction following oropharyngeal cancer surgery[J]. Eur J Surg Oncol, 2021, 47(9): 2265-2271.

[51] DÍAZ-MOLINA J P, RODRIGO J P, ALVAREZ-MARCOS C, et al. Functional and oncological results of non-surgical vs surgical treatment in squamous cell carcinomas of the oropharynx[J]. Acta Otorrinolaringol Esp, 2012, 63(5): 348-354.

[52] WU Q, MOHAN R, MORRIS M, et al. Simultaneous integrated boost intensity-modulated radiotherapy for locally advanced head-and-neck squamous cell carcinomas. I: Dosimetric results[J]. Int J Radiat Oncol Biol Phys, 2003, 56(2): 573-585.

[53] OVERGAARD J, HANSEN H S, SPECHT L, et al. Five compared with six fractions per week of conventional radiotherapy of squamous-cell carcinoma of head and neck: DAHANCA 6 and 7 randomised contr1olled trial[J]. Lancet, 2003, 362(9388): 933-940.

[54] FERRIS R L, FLAMAND Y, WEINSTEIN G S, et al. Phase II randomized trial of transoral surgery and low-dose intensity modulated radiation therapy in resectable p16+ locally advanced oropharynx cancer: An ECOG-ACRIN cancer research group trial(E3311)[J]. J Clin Oncol, 2022, 40(2): 138-149.

[55] SWISHER-MCCLURE S, LUKENS J N, AGGARWAL C, et al. A phase 2 trial of alternative volumes of oropharyngeal irradiation for de-intensification(AVOID): Omission of the resected primary tumor bed after transoral robotic surgery for human papilloma virus-related squamous cell carcinoma of the oropharynx[J]. Int J Radiat Oncol Biol Phys, 2020, 106(4): 725-732.

[56] STEVENS C M, HUANG S H, FUNG S, et al. Retrospective study of palliative radiotherapy in newly diagnosed head and neck carcinoma[J]. Int J Radiat Oncol Biol Phys, 2011, 81(4): 958-963.

[57] PORCEDDU S V, ROSSER B, BURMEISTER B H, et al. Hypofractionated radiotherapy for the palliation of advanced head and neck cancer in patients unsuitable for curative treatment——"Hypo Trial"[J]. Radiother Oncol, 2007, 85(3): 456-462.

[58] LAWRENCE J H, TOBIAS C A, BORN J L, et al. Pituitary irradiation with high-energy proton beams: A preliminary report[J]. Cancer Res, 1958, 18(2): 121-134.

[59] HU M, JIANG L, CUI X, et al. Proton beam therapy for cancer in the era of precision medicine[J]. J Hematol Oncol, 2018, 11(1): 136.

[60] SETHI S, O´NEIL M, JENSEN E. Toxicity with proton therapy for oral and/or oropharyngeal cancers: A scoping review[J]. J Oral Pathol Med, 2023, 52(7): 567-574.

[61] 俞聪, 刘莹, 乔金科, 等. TPF 诱导化疗对局部晚期口腔鳞癌患者生活质量的影响[J]. 中国口腔颌面外科杂志, 2015, 13(5): 415-419.

[62] 杨凯, 孙沫逸, 李龙江, 等. 基于生物钟对口腔颌面部鳞状细胞癌精准诊疗的基础研究和临床应用专家共识[J]. 实用口腔医学杂志, 2025, 41(2): 149-156.

[63] KREPPEL M, KREPPEL B, Z LLER J E. PET/CT surveillance versus neck dissection in advanced head and neck cancer[J]. Oral diseases, 2017, 23(4): 409-411.

[64] GUO Y, LUO Y, ZHANG Q, et al. First-line treatment with chemotherapy plus cetuximab in Chinese patients with recurrent and/or metastatic squamous cell carcinoma of the head and neck: Efficacy and safety results of the randomised, phase Ⅲ CHANGE-2 trial [J]. Eur J Cancer, 2021, 156: 35-45.

[65] ZHANG P, ZHANG X, LANG J, et al. Epidermal growth factor receptor-targeted antibody nimotuzumab combined with chemoradiotherapy improves survival in patients with locally advanced head and neck squamous cell carcinoma: A propensity score matching real-world study[J]. MedComm (2020), 2024, 5(7): e608.

[66] HARRINGTON K J, BURTNESS B, GREIL R, et al. Pembrolizumab with or without chemotherapy in recurrent or metastatic head and neck squamous cell carcinoma: Updated results of the phase Ⅲ KEYNOTE-048 study [J]. J Clin Oncol, 2023, 41(4): 790-802.

[67] 李小莹, 孙沫逸, 郭伟, 等. 口腔颌面部肿瘤术后吞咽障碍的评估和康复管理专家共识 [J]. 实用口腔医学杂志, 2024, 40(1): 5-14.

(收稿:2025-04-15　修回:2025-08-10)

中国知网　https://www.cnki.net