自适应 AI 辅助医疗诊断报告

一、患者信息

患者姓名	张伟
患者ID	MZ20230001
检查时间	2026年03月20日 22:29
诊断模型	YOLOv8_Cervical

二、诊断结果

检测到 6 个异常区域:

序号	类别	置信度	坐标
1	疑似宫颈病变	57.70%	[1267, 995, 1602, 1536]
2	疑似宫颈病变	57.60%	[938, 1179, 1356, 1535]
3	疑似宫颈病变	41.00%	[1783, 0, 2047, 536]
4	疑似宫颈病变	38.30%	[1653, 154, 1976, 529]
5	疑似宫颈病变	34.20%	[175, 2, 913, 528]
6	疑似宫颈病变	29.30%	[1481, 619, 1805, 1061]

AI标注影像:

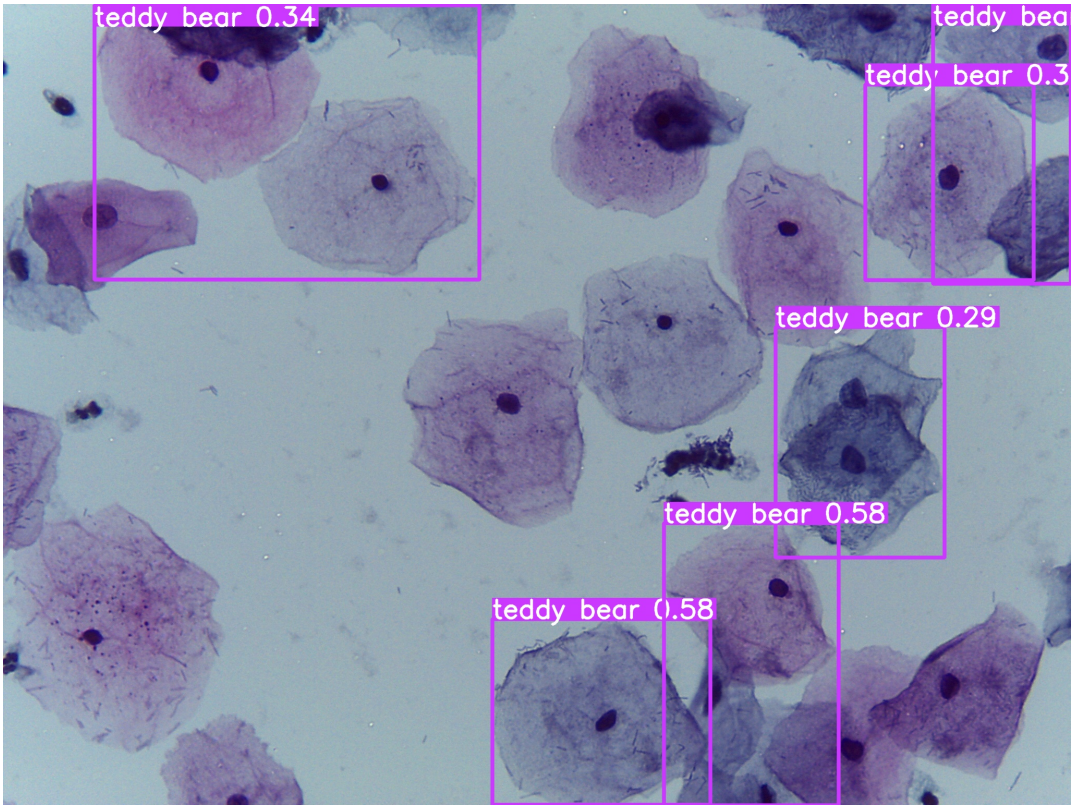

AI 影像辅助诊断与详细临床建议:

【AI 影像分析汇总】

本次检测共发现 6 个疑似病灶区域，最高 AI 置信度达到 57.7%。

【疑似宫颈病变】相关特征 (共 6 处):

- 临床参考：AI 提示该区域形态学存在异常。请主治医师结合患者实际临床症状及相关检验结果进行人工仔细阅片复核。

【综合干预提示】

1. 以上结果为 AI 基于影像形态学特征提取的辅助分析，仅供临床参考，并非最终诊断结论。
2. 建议以患者为中心，开展多模态数据（影像+检验+病史）的综合评估，制定个性化诊疗方案。

三、医疗建议

建议咨询专业医生

免责声明: 本报告仅供参考，不作为最终诊断依据。请务必咨询专业医生获取准确诊断。
报告生成时间: 2026-03-20 22:29:44