076.831.371-62

M193

EPH

ANATOMIA E FISIOLOGIA HUMANA

SISTEMA ESQUELÉTICO: FUNÇÕES, DIVISÃO ANATÔMICA DO ESQUELETO, OSSOS, CRÂNIO, COLUNA VERTEBRAL, ARTICULAÇÕES

AULAS 1 A 9

ANATOMIA E FISIOLOGIA HUMANA

SISTEMA ESQUELÉTICO: FUNÇÕES, DIVISÃO ANATÔMICA DO ESQUELETO, OSSOS, CRÂNIO, COLUNA VERTEBRAL, ARTICULAÇÕES

SISTEMA ESQUELÉTICO

Como foi dito no módulo introdutório, não tem como passearmos pela matéria de uma forma bem feita sem antes nos ajustarmos e olharmos mais de perto a **citologia e a histologia** do Sistema. Ou seja, nossas primeiras palavrinhas vão ser sobre as principais **células** do **tecido** ósseo. Não tem como falarmos de Sistema sem passarmos por isso, certo? E lá no final, falaremos um pouquinho de **articulações.** Pois estou percebendo que é um défict geral, de todos os cursos, inclusive dos cursos superiores.

ENTÃO VAMO SIMBOOOORA.

Comecemos pelo começo.

Vejam como é importante a gente sempre relembrar o que foi dito no nosso módulo 00. Facilita MUITO o nosso estudo!

CONTEÚDO BOM PARA SE COLOCAR EM FLASHCARDS!

CÉLULAS

Quatro tipos de células são encontrados no tecido ósseo:

1. **Células Osteogênicas (osteoprogenitoras): São as únicas células ósseas que sofrem divisão celular**; as células resultantes se tornam osteoblastos. As células osteoprogenitoras são encontradas ao longo da parte interna do **periósteo, no endósteo e nos canais internos** ósseos que contêm vasos sanguíneos.

2. **Osteoblastos:** são **células formadoras de osso**. **Elas sintetizam e secretam fibras de colágeno e outros componentes orgânicos necessários para formar a matriz extracelular** do tecido ósseo e iniciam a calcificação. Uma vez que os próprios osteoblastos são recobertos por matriz extracelular, tornam-se aprisionados em suas secreções e transformam-se em osteócitos.

3. **Osteócitos:** células ósseas maduras, são as principais células do tecido ósseo, **responsáveis pelo metabolismo ósseo diário**, como a troca de nutrientes e resíduos com o sangue. Assim como os osteoblastos, os osteócitos não sofrem divisão celular.

4. **Osteoclastos:** são células enormes derivadas da fusão de cerca de 50 monócitos (um tipo de leucócito, célula de defesa), que **se concentram no endósteo**. No lado da célula que faz contato com a superfície óssea, a membrana plasmática do osteoclasto apresenta dobras profundas. Aqui, a célula libera poderosos ácidos e enzimas que digerem os componentes minerais e proteicos da matriz extracelular óssea subjacente. **Essa degeneração da matriz extracelular óssea, chamada REABSORÇÃO ÓSSEA,** é parte do desenvolvimento, da manutenção e do reparo ósseo.

Senhores, antes de vocês saírem simplesmente decorando, quero que prestem atenção em uma coisa que pode ajudar muito nos estudos da Anatomia: **PREFIXOS E SUFIXOS.**

- "Cacete, professor! Já não basta saber anatomia?! Sou obrigado a lembrar disso também?"
- Não, monstro. Não precisa esquentar o c* com r0l@ fina. Não precisa ficar ansioso.

Vou pagar o Bizu.

Toda célula (não apenas no sistema esquelético) que termina com:
- **Blasto: Significa célula imatura (leucoblasto, megacarioblasto, eritroblasto…)**
- **Cito: Significa célula madura (leucócito, megacariócito, eritrócito...)**

Obs. Anotem isso em algum caderninho. Isso pode resolver a sua vida na hora da prova, a pensar em alguma célula imatura ou algo parecido. Eu disse ali em cima que é um conteúdo excelente para colocar em flashcards e decorar, certo? Sim. Mas, se vocês pegarem esse bizu, não precisarão decorar. Vai "Sobrar HD" para mais coisas!

Continuando…

ESTRUTURA DOS OSSOS

Examinaremos agora a estrutura do osso em nível **macroscópico,** enquanto órgão.

A estrutura óssea macroscópica pode ser analisada considerando as partes de um osso longo. **Osso longo é aquele que apresenta comprimento maior que a largura**. Um osso longo típico é composto pelas seguintes partes:

1. **Diáfise:** Constitui o corpo do osso – a parte longa, cilíndrica e principal do osso.

2. **Epífises**: São as extremidades proximal e distal do osso.

3. **Metáfises:** São as regiões entre a diáfise e as epífises. A meiuca, nem lá, nem cá. É uma zona de transição.

4. **Cartilagem Articular:** É uma fina camada de cartilagem hialina que recobre a parte da epífise onde o osso se articula com outro osso. A cartilagem articular reduz o atrito e absorve o choque nas articulações livremente móveis.

5. **Periósteo:** É a bainha de tecido conjuntivo resistente que reveste a superfície óssea não recoberta por cartilagem articular. É composto por uma lâmina fibrosa externa de tecido conjuntivo denso não modelado e uma lâmina osteogênica interna composta de células. O periósteo também protege o osso, auxilia no reparo de fraturas, ajuda na nutrição do tecido ósseo e serve de ponto de fixação para ligamentos e tendões. **O periósteo é fixado ao osso subjacente por fibras perfurantes, ou fibras de Sharpey**, feixes espessos de colágeno que se estendem do periósteo até a matriz extracelular óssea.

6. **Cavidade Medular:** É um espaço oco e cilíndrico na diáfise que contém a **medula óssea amarela adiposa e numerosos vasos sanguíneos em adultos**. Essa cavidade minimiza o peso do osso porque reduz o material ósseo compacto onde é menos necessário. O formato tubular dos ossos longos fornece resistência máxima com peso mínimo.

7. **Endósteo:** É uma fina membrana que reveste a cavidade medular. Contém uma única camada de células formadoras de osso e pouco tecido conjuntivo.

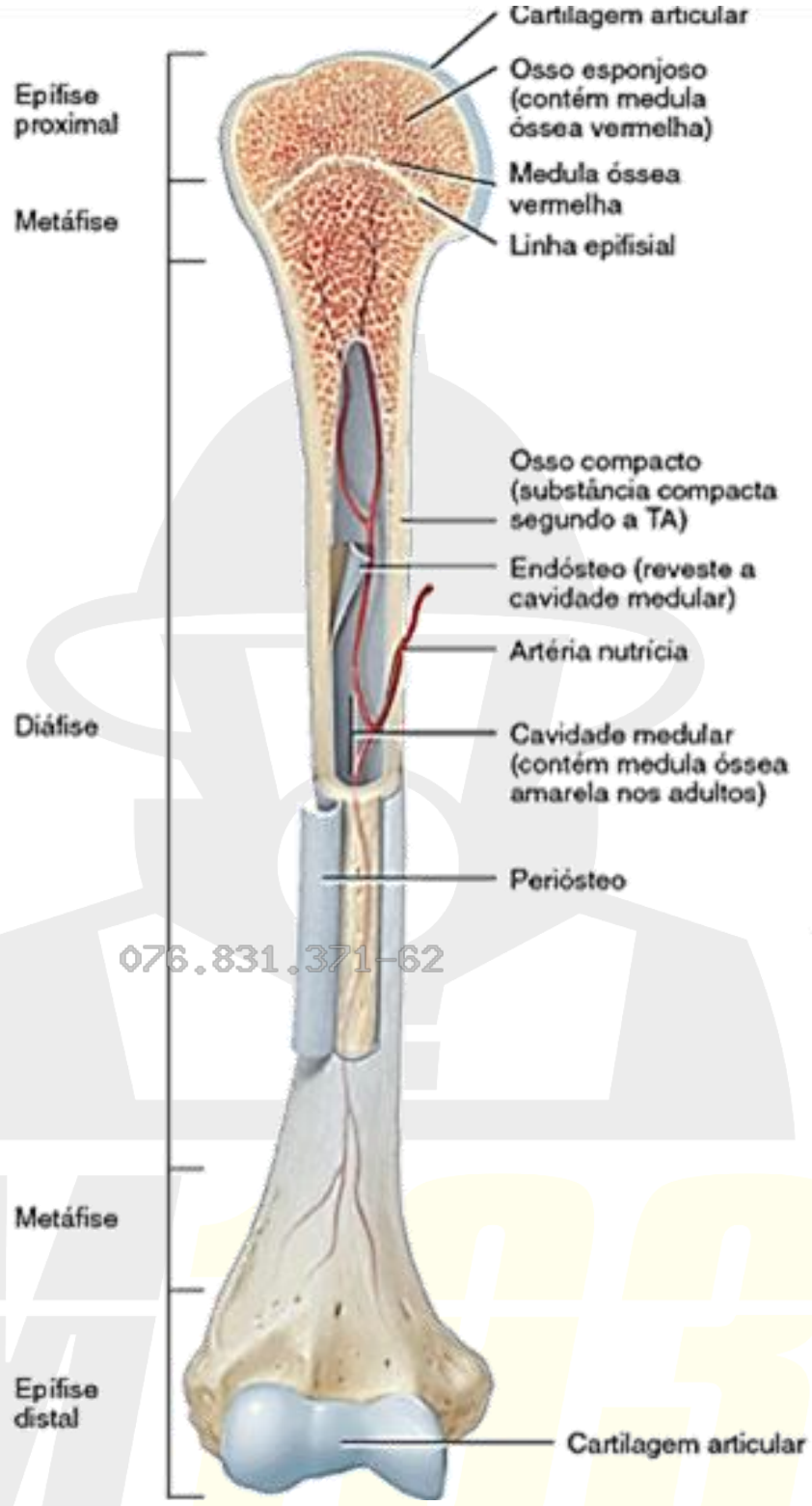

076.831.371-62

Novamente, senhores... Essas 7 partes são clássicas nos ossos Longos. Falaremos um pouco mais sobre Classificação de Ossos, levando em consideração a anatomia do osso, para que os senhores não fiquem tão perdidos.

TIPOS DE OSSOS

Com base no formato, (ATENÇÃO! **COM BASE NO FORMATO!)** quase todos os ossos do corpo podem ser classificados em cinco tipos principais: **longo, curto, plano, irregular e sesamoide.**

- **Ossos Longos:** Apresentam o comprimento maior que a largura, consistem em uma diáfise e uma quantidade variável de extremidades ou epífises e são discretamente curvados para efeito de resistência. Os ossos longos consistem principalmente em tecido ósseo compacto nas diáfises, mas contêm quantidades consideráveis de tecido ósseo esponjoso nas epífises.

- **Ossos Curtos:** Apresentam formato semelhante a um cubo, com comprimento e largura praticamente iguais. Consistem em tecido ósseo esponjoso, exceto na superfície, formada por uma fina camada de tecido ósseo compacto.

- **Ossos Planos:** São, em geral, finos e compostos de duas lâminas quase paralelas de tecido ósseo compacto que encerram uma camada de tecido ósseo esponjoso. Ossos planos conferem considerável proteção e fornecem áreas extensas para fixação muscular.

- **Ossos Irregulares:** Apresentam formatos complexos e não podem ser agrupados em nenhuma das categorias. A quantidade de tecido ósseo compacto e esponjoso presente varia. Esses ossos englobam as vértebras, os ossos do quadril, determinados ossos da face e o calcâneo.

- **Ossos Sesamoides:** Se desenvolvem em determinados tendões onde há considerável fricção, tensão e estresse físico como as palmas das mãos e as plantas dos pés. Eles podem variar em quantidade de pessoa para pessoa, nem sempre são completamente ossificados e, em geral, medem apenas alguns milímetros de diâmetro. As duas patelas, grandes ossos sesamoides, são exceções, estando presentes em todas as pessoas. Do ponto de vista funcional, os ossos sesamoides protegem os tendões do uso e desgaste excessivo e muitas vezes mudam a direção da tração do tendão,

Um tipo adicional de osso é classificado **pela localização em vez do formato**. Os ossos suturais são pequenos ossos localizados nas suturas entre certos ossos cranianos. Seu número varia muito de pessoa para pessoa.

CLASSIFICAÇÃO DE ACORDO COM A DISTRIBUIÇÃO DOS ESPAÇOS

Os ossos **não são completamente compactos** e apresentam muitos espaços minúsculos entre suas células e os componentes da matriz extracelular **(CLARO! É UM TECIDO CONJUNTIVOOOO. OLHA COMO AS COISAS SE ENCAIXAM!)**. Alguns espaços servem de canais para vasos sanguíneos que suprem as células ósseas com nutrientes, outros espaços atuam como áreas de armazenamento para a medula óssea vermelha.

As regiões de um osso podem ser classificadas como compactas ou esponjosas. Em geral, cerca de 80% do esqueleto é de osso compacto e 20% é de osso esponjoso. Então vamos entrar nesse tema que às vezes vocês se confundem.

TECIDO ÓSSEO COMPACTO: Apresenta poucos espaços e é a forma de tecido ósseo mais resistente. É encontrado abaixo do periósteo de todos os ossos e constitui a maior parte das diáfises dos ossos longos. O tecido ósseo compacto oferece proteção e suporte e resiste aos estresses produzidos pelo peso e movimento.

O tecido ósseo compacto é composto por unidades estruturais repetidas, chamadas de **Ósteons ou Sistemas de Havers**. Cada ósteon é constituído por lamelas concêntricas distribuídas ao redor de um canal central ou canal de Havers. Sabe quando os desenhos animados cortavam as lenhas e ficavam aqueles círculos concêntricos? Então, é mais ou menos aquilo. Entre as lamelas concêntricas, são encontrados pequenos espaços chamados lacunas, contendo osteócitos.

Irradiando para todas as direções a partir das lacunas, observamos canalículos cheios de líquido extracelular. Os canalículos conectam as lacunas umas às outras e aos canais centrais, formando um complexo sistema miniatura

MISSÃO 193
076.831.371-62

de canais interconectados por todo o osso. Esse sistema oferece muitas rotas para os nutrientes e oxigênio chegarem aos osteócitos e para a remoção de resíduos.

Os vasos sanguíneos e nervos do periósteo penetram no osso compacto através de canais perfurantes transversos ou canais de Volkmann.

Não precisam decorar todos esses nomes, acredito que se souberem que **os Canais de Volkman** permitem a passagem de nervos e artérias para nutrir os ossos; e **os Canais de Havers** são a distribuição dessa nutrição para todo o tecido ósseo, já seja suficiente. E claro, entenderem o porquê o osso é compacto. Pensem, senhores! Vocês estão estudando para um concurso que, inicialmente te dará uma remuneração de 7k a 12k. Pensem nisso quando os estudos estiverem difíceis. E se querem uma remuneração maravilhosa dessas, temos que fazer por onde, certo?

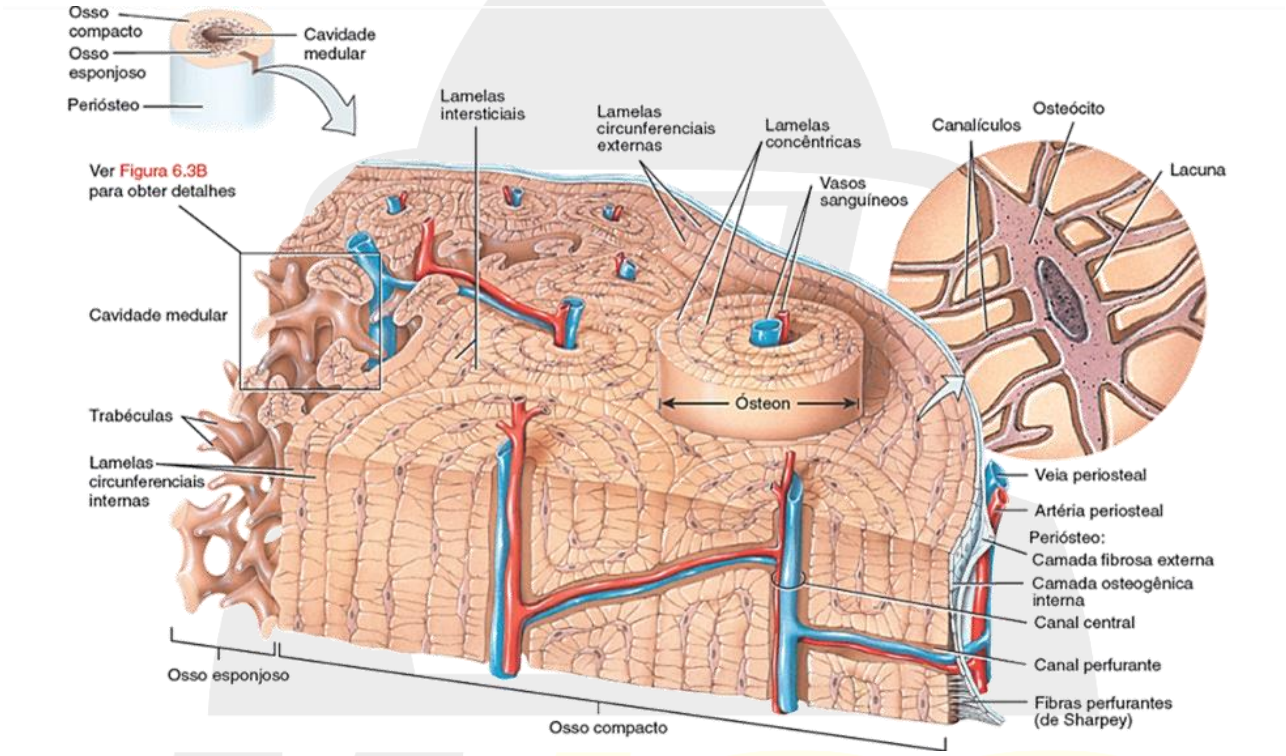

TECIDO ÓSSEO ESPONJOSO

Em contraste com o tecido ósseo compacto, o tecido ósseo esponjoso, não contém ósteons. **O tecido ósseo esponjoso está sempre localizado no interior do osso**, protegido por uma camada de osso compacto. O tecido ósseo esponjoso consiste em lamelas dispostas em um padrão irregular de finas colunas chamadas **trabéculas**. Não precisam ficar chateados com a nomenclatura, lindos. Trabéculas são como tentáculos.
Entre as trabéculas, é possível observar espaços a olho nu. Esses espaços macroscópicos **são preenchidos por medula óssea vermelha nos ossos que produzem células sanguíneas e por medula óssea amarela (tecido adiposo) em outros ossos.**

O tecido ósseo esponjoso compõe a maior parte do tecido ósseo interno dos ossos curtos, planos, sesamoides e irregulares. O osso esponjoso é sempre coberto por uma camada de osso compacto para efeito de proteção. O tecido ósseo esponjoso tende a se localizar onde os ossos não são fortemente tensionados ou onde os estresses são aplicados a partir de muitas direções.
O tecido ósseo esponjoso é principalmente diferente do tecido ósseo compacto em dois aspectos:

1. O tecido ósseo esponjoso é leve, o que reduz o peso geral do osso. Essa redução de peso possibilita a movimentação mais ágil quando o osso é tracionado pelo músculo esquelético.
2. As trabéculas do tecido ósseo esponjoso suportam e protegem a medula óssea vermelha. O osso esponjoso nos ossos do quadril, nas costelas, no esterno, nas vértebras e nas extremidades proximais do

úmero e do fêmur é onde medula óssea vermelha é armazenada e, portanto, o local onde ocorre a hematopoese em adultos.

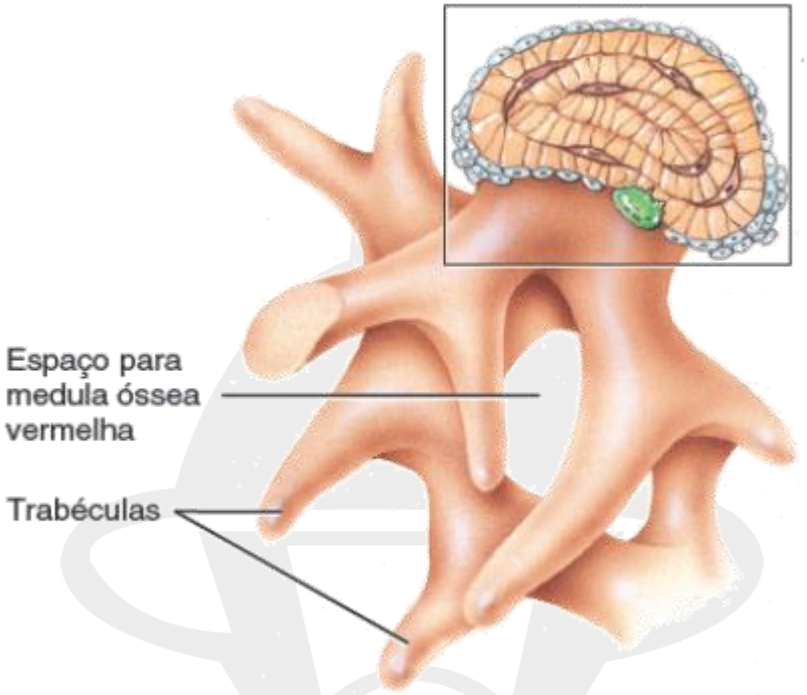

Monstrinhos, estão percebendo que aos poucos o conhecimento vai se consolidando? Esses PDF's servem de apoio às aulas e informações. Eles se complementam. Então não fiquem putos caso não entendam algo por aqui, sempre recorram às aulas. E, além disso, estaremos juntos para tirar dúvidas. Então escreva as dúvidas e me mandem para que eu possa sanar **TODAS ELAS!**
Agora, para vocês não se cansarem dessa parte introdutória, vamos para uma etapa mais tranquila! Falaremos sobre **Funções** e **Divisões** do Sistema Esquelético

FUNÇÕES

Sem lenga-lenga, vou apenas colocar a função e uma breve explicação, fechou?

1. Suporte: O esqueleto é o arcabouço estrutural do corpo, sustentando os tecidos moles e **fornecendo pontos de fixação para os tendões** da maioria dos músculos esqueléticos.

2. Proteção: O esqueleto protege os órgãos internos mais importantes de lesão. Por exemplo, os ossos do crânio protegem o encéfalo e a caixa torácica protege o coração e os pulmões.

3. Assistência ao Movimento: A maioria dos músculos esqueléticos fixam-se aos ossos; quando os músculos se contraem, tracionam os ossos para produzir o movimento.

4. Homeostasia Mineral: O tecido ósseo compõe aproximadamente 18% do peso do corpo humano. Ele armazena diversos minerais, especialmente **cálcio e fósforo**, que contribuem para a resistência dos ossos. **O tecido ósseo armazena em torno de 99% do cálcio corporal.** Conforme a necessidade, os ossos liberam os minerais para a corrente sanguínea de modo a manter o equilíbrio mineral essencial e distribuí--los às outras partes do corpo.

5. Produção de Células Sanguíneas: No interior de determinados ossos, um tecido conjuntivo chamado medula óssea vermelha produz eritrócitos, leucócitos e plaquetas em um processo chamado hematopoese. A medula óssea vermelha é composta por hemácias em desenvolvimento, adipócitos, fibroblastos e macrófagos em uma rede de fibras reticulares; é encontrada nos ossos em desenvolvimento do feto e em alguns ossos do adulto, como os ossos do quadril; costelas e esterno, vértebras, crânio e extremidades do úmero e fêmur.

6. Armazenamento de Triglicerídios: A medula óssea amarela consiste, principalmente, em adipócitos que armazenam triglicerídios. Os triglicerídios armazenados são uma reserva potencial de energia química.

DIVISÃO DO SISTEMA ESQUELÉTICO

O esqueleto humano adulto consiste em 206 ossos, a maioria deles pares, com um membro de cada par nos lados direito e esquerdo do corpo. Os esqueletos de recém-nascidos, lactentes e crianças possuem mais de 206 ossos porque **alguns ossos se fundem mais tarde na vida**. Os ossos do quadril sacro e cóccix são alguns exemplos.

Os ossos do esqueleto adulto estão agrupados em duas divisões principais:

1. **Esqueleto Axial:** 80 ossos. Consiste em ossos em torno do **eixo longitudinal** do corpo humano, uma linha vertical imaginária que percorre o centro de gravidade do corpo, indo da **cabeça até o espaço entre os pés:** ossos do crânio, ossículos da audição, osso hióide, costelas, esterno e ossos da coluna vertebral.

2. Esqueleto Apendicular: 126 ossos. É composto pelos ossos dos membros superiores e inferiores, mais os ossos que formam os cíngulos (cinturas) que ligam os membros ao esqueleto axial.

Funcionalmente, os ossículos da audição na orelha média, que vibram em resposta às ondas sonoras que chegam ao tímpano, não integram o esqueleto axial nem o apendicular, mas são agrupados com o esqueleto axial por conveniência.

ESQUELETO AXIAL E APENDICULAR

Fala, senhores! Voltamos para o nosso papo sobre **Esqueleto Axial e Esqueleto Apendicular.** No PDF de Introdução falamos um pouco sobre **as principais células, estrutura dos ossos longos, classificação do tecido ósseo (compacto e esponjoso), funções e finalizamos falando sobre essa classificação do Esqueleto**, certo? Relaxem, aqui tem mais gravuras e ilustrações do que qualquer outro PDF terá, então nada de ficar desmotivado para estudar essa parte.

Nossos estudos vão percorrer os seguintes Temas:

Esqueleto Axial

- **Ossos do Crânio**
- **Coluna Vertebral**

Esqueleto Apendicular

- **Cíngulo Superior e MMSS**
- **Cíngulo Inferior e MMII**

Finalização do Conteúdo

- **Articulações**

Nesses temas, indico que vocês usem MUUUUITO o aplicativo que vocês tem para fazer **flashcards**. E se você é à moda antigo, assim como eu, abusem dos resumos feitos à mão, desenhos, colorir… Não sei a forma como vocês gostam de fazer para gravar os conteúdos, mas aqui o conteúdo é quase exclusivamente para decorar.
E não desanimem. Os conteúdos que são simplesmente para decorar são os mais fáceis. Basta você repetir várias vezes que uma hora entra na sua cabeça.

"Senhor, faça-me Bombeiro. Nem que seja a pauladas".

ESQUELETO AXIAL

OSSOS DO CRÂNIO

O crânio é o arcabouço ósseo da cabeça. Ele contém 22 ossos (não contando os ossos da orelha média, 3 ossículos de cada lado) e repousa sobre a extremidade superior da coluna vertebral.

Os ossos do crânio estão agrupados em duas categoriais:

1) Ossos do Crânio
2) Ossos da Face

OSSOS DO CRÂNIO

Os ossos do crânio formam a cavidade craniana, que encerra e protege o encéfalo. Os 8 ossos cranianos são: frontal, dois parietais, dois temporais, occipital, esfenoide e etmoide.

Bora mostrar umas fotos e conversar sobre cada um deles? No geral, os ossos do Crânio ou Neurocrânio são fáceis de lembrar e saber sua localização. Eles têm associação com os lobos do Cérebro. Os dois únicos "diferentões" são os ossos Etmoide e o Esfenoide. Mas depois que conversarmos ficará fácil.

1.1. Frontal: O frontal forma a parte anterior do crânio, o teto das órbitas e a maior parte da região anterior do assoalho do crânio

1.2 Parietais (2): O par de parietais forma a maior porção das partes laterais e do teto da cavidade craniana. As superfícies internas dos parietais contêm muitas protrusões e depressões que acomodam os vasos sanguíneos que suprem a dura--máter.

Prestem atenção... Os ossos Parietais, visto assim de cima, eles formam como se fossem umas "linhas". Essas linhas são as articulações entre os ossos do crânio, conhecidas como **suturas.**

É interessante que vocês saibam pelo menos os nomes das principais: **Sutura Coronal, Sutura Sagital e Sutura Lambdoide.**

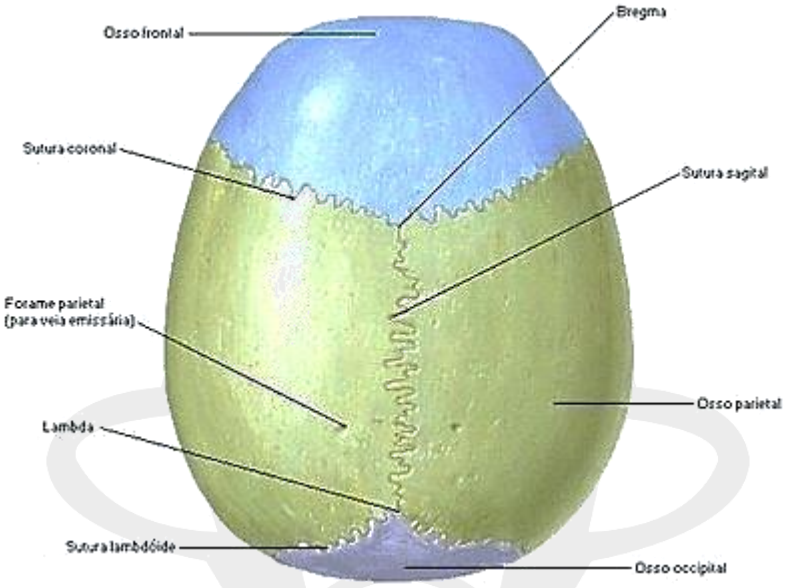

1.3 Temporais (2): O par de temporais forma as faces inferiores e laterais do crânio e parte do seu assoalho. Esse osso leva esse nome, pois é o que marca o nosso "tempo". São onde os primeiros fios brancos nascem. Curiosidades anatômicas inúteis, mas que vocês se lembrarão na prova! Além disso, esse osso forma o Meato Acústico Interno, estrutura para passagem de nervos responsáveis pela audição.

1.4 Occipital: O occipital forma a parte posterior e a maior parte da base do crânio. O forame magno se encontra na região inferior do osso. O bulbo (parte inferior do encéfalo) se conecta à medula espinal dentro desse forame e as artérias espinais e vertebrais também passam por ele junto com o nervo acessório (XI). Os côndilos occipitais, processos ovais com superfícies convexas nos dois lados do forame magno, se articulam com depressões na primeira vértebra cervical (atlas) para formar a articulação atlantoccipital, que permite a realização do movimento de anuência com a cabeça.

MISSÃO:193
076.831.371-62

1.5 Esfenoide: O esfenoide se encontra na parte média da base do crânio. Esse osso é chamado de **pedra fundamental do assoalho do crânio porque se articula com todos os outros ossos do crânio, mantendo--os unidos**. A sela turca é uma estrutura óssea em forma de sela na superfície superior do corpo do esfenoide
O esfenoide se articula:

Anteriormente com os ossos frontal e etmoide;
Lateralmente com os temporais e;
Posteriormente com o occipital.

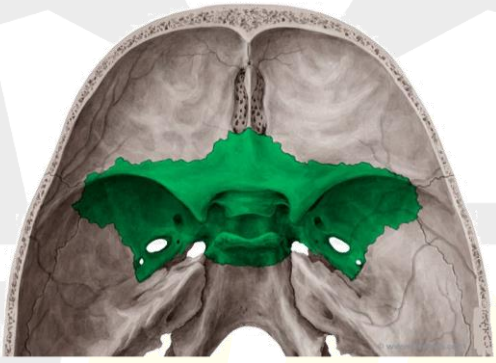

1.6 Etmoide: É um osso delicado, de aparência esponjosa, localizado na parte anterior do assoalho do crânio, medialmente às órbitas. Situa-se anteriormente ao esfenoide e posteriormente aos ossos nasais.
O etmoide constitui uma grande extensão da cavidade nasal, sendo sua principal estrutura superior de suporte. A lâmina cribriforme do etmoide repousa na parte anterior do assoalho do crânio e forma o teto da cavidade nasal. Essa lâmina contém uns buraquinhos, através dos quais passam os filamentos dos nervos olfatórios.

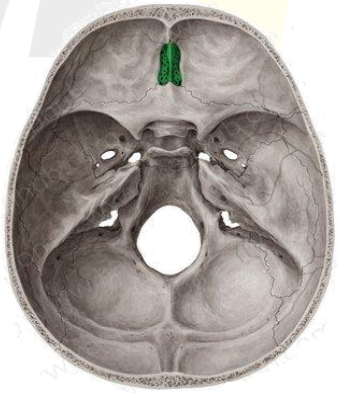

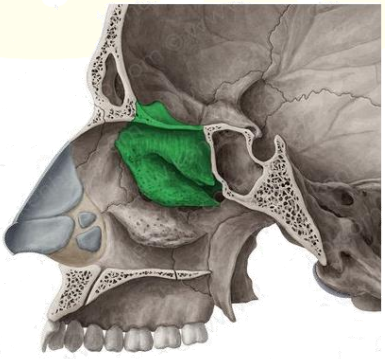

OSSOS DA FACE

14 ossos formam a face:

2.1 Nasais (2): O par de ossos nasais consiste em pequenos ossos achatados com forma retangular que formam a ponte do nariz. Esses pequenos ossos protegem a entrada superior da cavidade nasal e oferecem ponto de fixação para um par de finos músculos de expressão facial. Para aqueles que usam óculos, esses ossos formam o local de repouso.

***2.2 Maxilas (2)*:** As maxilas se articulam com todos os ossos da face, exceto a mandíbula. As maxilas formam parte dos assoalhos das órbitas, parte das paredes laterais e do assoalho da cavidade nasal e a maior parte do palato duro. O palato duro é o teto ósseo da boca.O palato duro separa a cavidade nasal da cavidade oral.

2.3 Zigomáticos (2): formam as proeminências laterais da face e parte da parede lateral e do assoalho de cada órbita. Eles se articulam com os ossos frontal, maxila, esfenoide e temporal

2.4 Mandíbula (1):

2.5 Lacrimais (2): Cada osso lacrimal contém uma fossa lacrimal, que consiste em um túnel vertical formado com a maxila que acolhe o saco lacrimal, uma estrutura que acumula lágrimas e as conduz à cavidade nasal

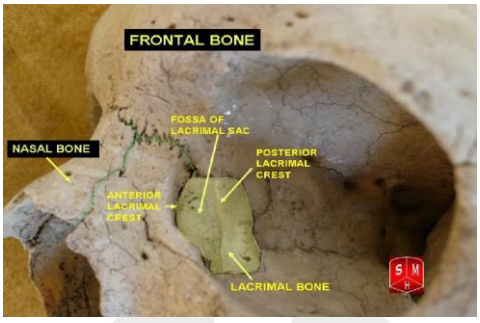

2.6 Palatinos (2):

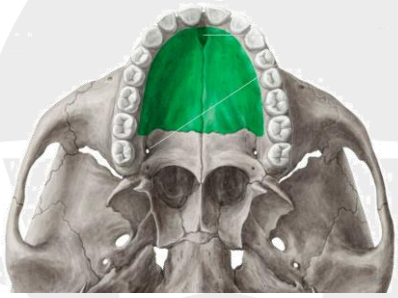

2.7 Conchas nasais inferiores (2): localizadas abaixo das conchas nasais médias do etmoide, são ossos individuais e não parte integrante do etmoide. Esses ossos com formato espiral compõem uma parte da parede lateral inferior da cavidade nasal e se projetam na cavidade nasal. Todos os três pares de conchas nasais (superior, média e inferior) aumentam a área de superfície da cavidade nasal e ajudam a turbilhonar e filtrar o ar antes que passe para os pulmões. Entretanto, <u>apenas as conchas nasais superiores do etmoide estão envolvidas no olfato</u>

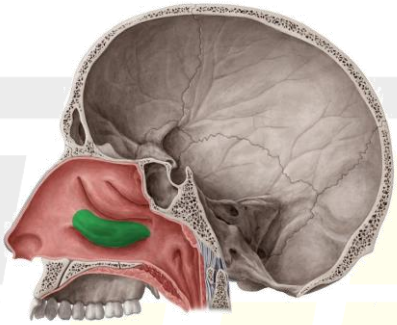

2.8 Vômer (1): O vômer é um osso aproximadamente triangular no assoalho da cavidade nasal que se articula superiormente com o etmoide e com o esfenoide; e inferiormente com ambas as maxilas e palatinos ao longo da linha média. O vômer forma a porção inferior do septo nasal ósseo.

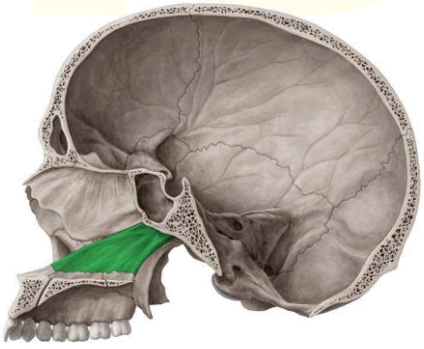

****OSSÍCULOS DA ORELHA MÉDIA (3)**

Martelo, Bigorna e Estribo

OSSO HIÓIDE (1)

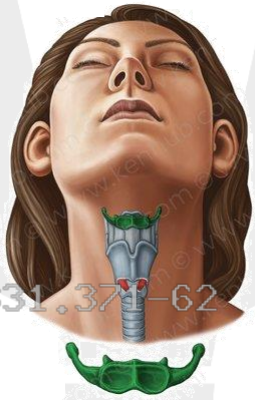

076.831.371-62

O hioide é um componente único do esqueleto axial **porque não se articula com nenhum outro osso.** Em lugar disso, fica suspenso por ligamentos e músculos. Localizado na região anterior do pescoço entre a mandíbula e a laringe, o hioide suporta a língua, oferecendo locais de fixação para alguns músculos da língua e para músculos do pescoço e da faringe.

COLUNA VERTEBRAL

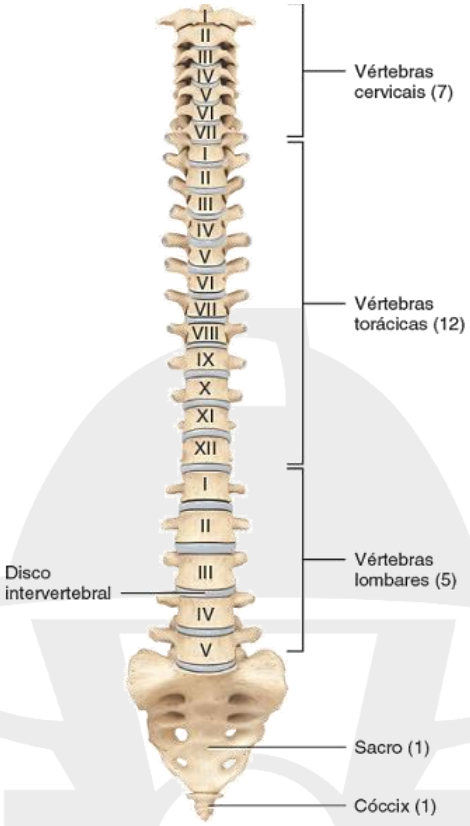

A coluna vertebral, o esterno e as costelas formam o esqueleto do tronco do corpo. A coluna vertebral é composta de osso e tecido conjuntivo; a medula espinal que ela protege consiste em tecido nervoso e conjuntivo.

Com aproximadamente 71 cm no homem adulto médio e cerca de 61 cm na mulher adulta média, a coluna vertebral atua como uma forte haste flexível com elementos que podem promover movimentos em direção anterior, posterior, lateral e ainda de rotação. Além de encerrar e proteger a medula espinal, a coluna vertebral sustenta a cabeça e serve de ponto de fixação para as costelas, o cíngulo dos membros inferiores e músculos do dorso e membros superiores.

O número total de vértebras durante o desenvolvimento inicial é de 33.
Conforme a criança vai crescendo, várias vértebras nas regiões sacral e coccígea se fundem. Em consequência disso, a coluna vertebral adulta normalmente possui 26 vértebras, distribuídas da seguinte maneira:

- **7 vértebras cervicais**
- **12 vértebras torácicas**
- **5 vértebras lombares**
- **1 sacro que consiste em 5 vértebras sacrais fundidas**
- **1 cóccix que, em geral, é composto por 4 vértebras coccígeas fundidas.**

As vértebras cervicais, torácicas e lombares são móveis, mas as sacrais e o coccígeas, não.

MISSÃO 193
076.831.371-62

TÓRAX

A parte esquelética do tórax é o envoltório ósseo **formado pelo esterno, pelas costelas, pelas cartilagens costais e pelos corpos das vértebras torácicas**.

As cartilagens costais fixam as costelas ao esterno. A caixa torácica é mais estreita na extremidade superior, mais larga na extremidade inferior e achatada anteroposteriormente. Ela protege os órgãos das cavidades torácica e abdominal superior, fornece suporte para os ossos dos membros superiores e participa na respiração.

- **ESTERNO:** O esterno consiste em 3 partes: O manúbrio na parte superior; O corpo no meio, sendo a maior parte; e o **processo xifoide na parte inferior**, a menor delas.

O manúbrio também se articula com as cartilagens costais da primeira e da segunda costelas. O corpo do esterno se articula de maneira direta ou indireta com as cartilagens costais da segunda à 10 a costela. O processo xifoide é composto de cartilagem hialina durante a infância e não se ossifica completamente antes dos 40 anos de idade. Nenhuma costela se prende a ele, no entanto oferece inserção para alguns músculos abdominais.

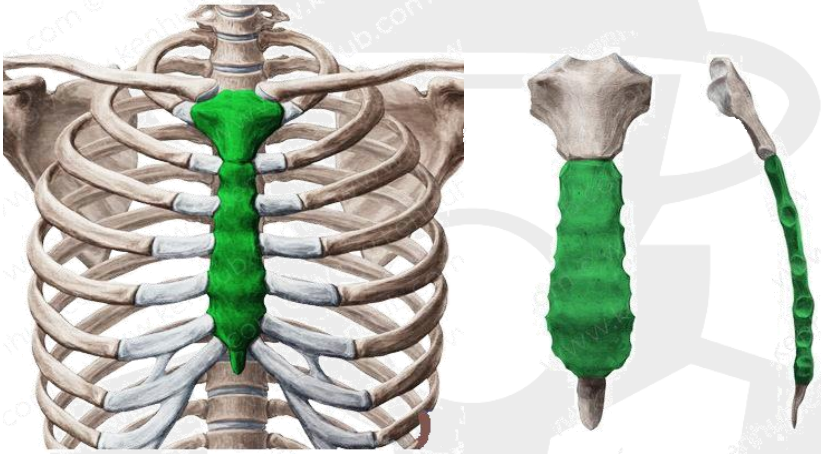

- **COSTELAS:** Doze pares de costelas, numeradas de I a XII, de cima para baixo, fornecem suporte estrutural para as paredes laterais da cavidade torácica.

Cada costela se articula posteriormente com sua vértebra torácica correspondente.
O primeiro até o sétimo pares de costelas se fixam anterior e diretamente ao esterno por uma faixa de cartilagem hialina chamada cartilagem costal.
As costelas que apresentam cartilagens costais e que se prendem diretamente ao esterno são chamadas de costelas verdadeiras.
Os cinco pares restantes de costelas são chamados de costelas falsas porque suas cartilagens costais se fixam de maneira indireta ao esterno ou não se fixam a ele.
As cartilagens do **oitavo, nono e décimo** pares de costelas se prendem umas nas outras e, então, **às cartilagens do sétimo par.**
As costelas XI e XII são costelas falsas, sendo chamadas de costelas flutuantes porque as cartilagens costais nas extremidades anteriores **nunca se fixam ao esterno**.

A cabeça da costela é uma projeção encontrada na extremidade posterior e se encaixa nas vértebras. As cartilagens costais são suficientemente elásticas em indivíduos mais jovens para permitir envergadura considerável sem fratura. Em suma, a porção posterior da costela se conecta com uma vértebra torácica por sua cabeça e pela face articular. E os espaços existentes entre as costelas, chamados de espaços intercostais, são ocupados por músculos intercostais, vasos sanguíneos e nervos.

Ossos	Quantidade
Crânio	22
Hióide	1
Ossículos do Ouvido	6
Coluna Vertebral	26
Esterno	1
Costelas	24
TOTAL	**80**

ESQUELETO APENDICULAR

Se a função geral do esqueleto axial é proteger os órgãos internos, a função primária do esqueleto apendicular é o movimento. O esqueleto apendicular inclui os ossos que constituem os membros superiores e inferiores, bem como os ossos dos cíngulos que unem os membros ao esqueleto axial. Os ossos do esqueleto apendicular se conectam entre si e com os músculos esqueléticos.
Ao total, o esqueleto apendicular tem um total de 126 ossos. Bora descobrir quais são eles?

CÍNGULO DO MEMBRO SUPERIOR (4)

O corpo humano possui dois cíngulos dos membros superiores que prendem os ossos dos membros superiores ao esqueleto axial. Cada um dos dois cíngulos dos membros superiores consiste em **uma clavícula e uma escápula**. Os cíngulos dos membros superiores não se articulam com a coluna vertebral e são mantidos em posição e estabilizados por um grupo de grandes músculos que se estendem da coluna vertebral e das costelas à escápula.

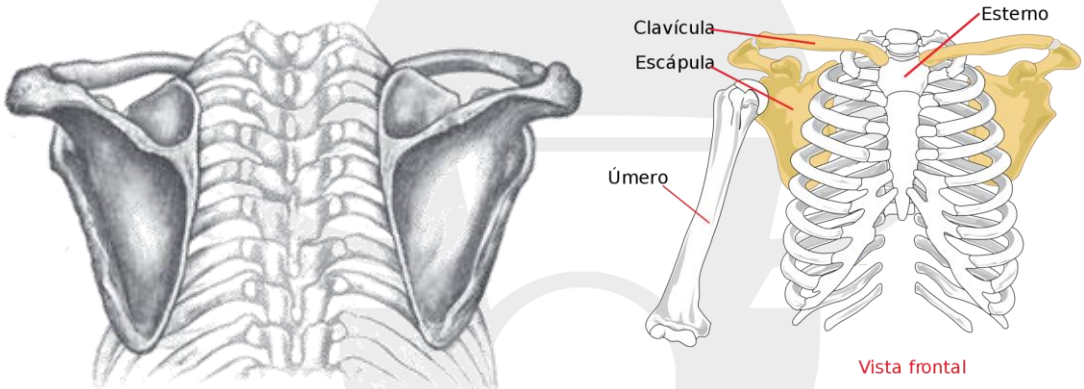

MEMBROS SUPERIORES

Cada membro superior apresenta **30 ossos** em três locais:

- **Braço:** Úmero - 1 osso
- **Antebraço:** Ulna e o Rádio - 2 ossos
- **Mão:** 8 ossos do carpo, 5 ossos do metacarpo e as 14 falanges na mão - 27 ossos.

Aqui senhores, vocês precisam lembrar da posição anatômica! O que geralmente cai em prova é sobre Fileiras Proximais e Distais, Ossos Mediais e Laterais... então vamos relembrar rapidinho:

Ulna - Medial
Rádio- Lateral

Os ossos carpais na fileira proximal, de lateral para medial são:
Lateral **Medial**

escafoide - semilunar - piramidal - pisiforme

Os ossos carpais na fileira distal, de lateral para medial são:
Lateral **Medial**

trapézio - trapezoide - capitato - hamato

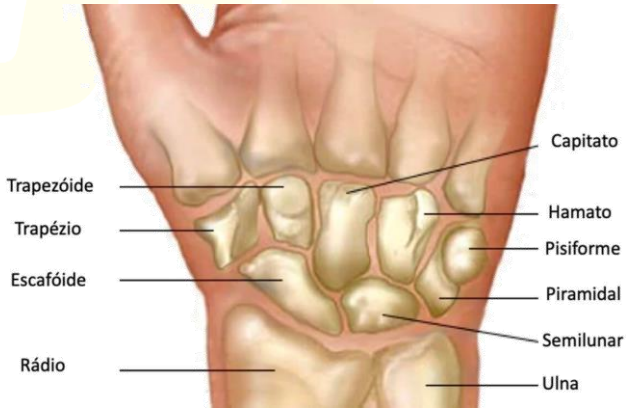

METACARPO

Só lembrar que começa a contar pelo dedão, assim como no filme “Bastardos Inglórios”. Começamos a contar **sempre pelo dedão.**

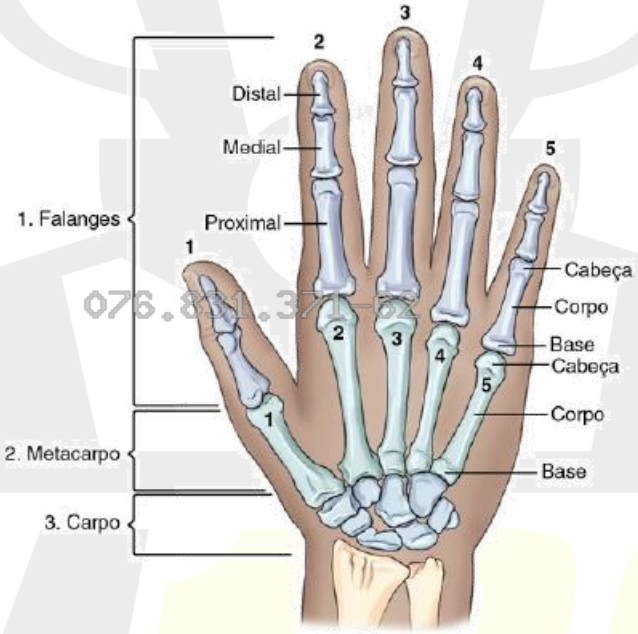

CÍNGULO DO MEMBRO INFERIOR

O cíngulo do membro inferior (quadril) é formado pelos **dois ossos do quadril.** Os ossos do quadril se unem anteriormente na articulação chamada de **sínfise púbica**; unem-se posteriormente com o sacro nas articulações **sacroilíacas**.

O anel completo composto pelos ossos do quadril, sínfise púbica, sacro e cóccix forma uma estrutura profunda chamada de pelve. Do ponto de vista funcional, a pelve óssea é um apoio forte e estável para a coluna vertebral, órgãos pélvicos e órgãos abdominais inferiores.
Cada um dos dois ossos do quadril de um recém-nascido é formado por três ossos separados por cartilagem:

- O ílio
- O púbis
- O ísquio.

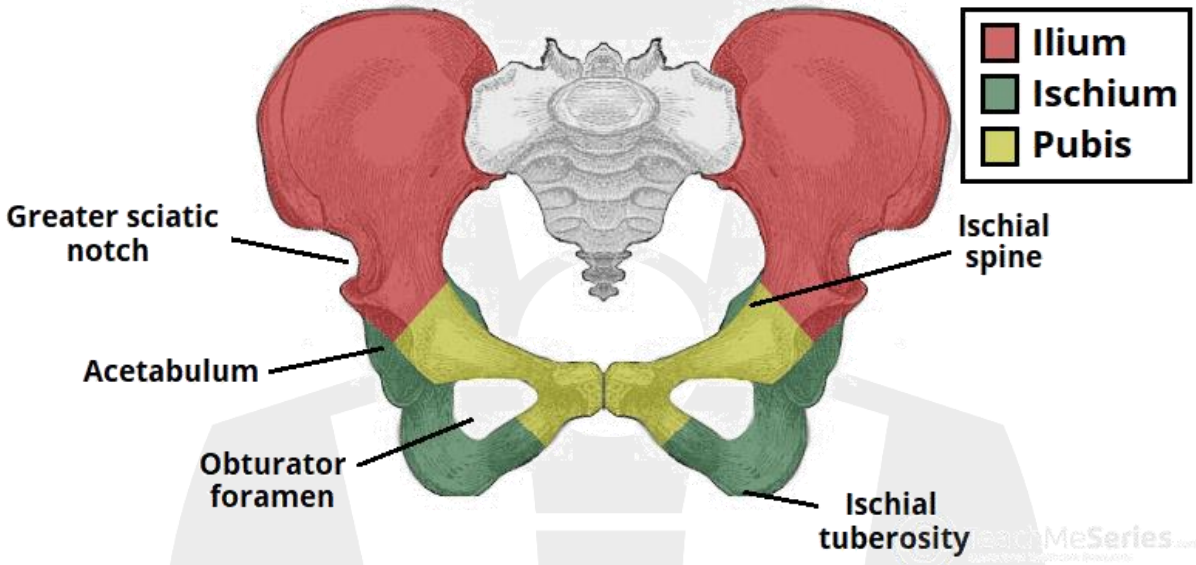

EMBROS INFERIORES

Cada membro inferior apresenta **30 ossos** em quatro locais diferentes:

- **Coxa:** Fêmur - 1 Osso;
- **Patela** - 1 Osso;
- **Perna:** Tíbia e Fíbula - 2 Ossos;
- **Pé:** 7 ossos do tarso, 5 ossos do metatarso e as 14 falanges

Aqui, a mesma coisa!
Tíbia - Medial
Fíbula - Lateral

MISSÃO:193
076.831.371-62

Sobre as fileiras do Tarso, deixarei duas imagens

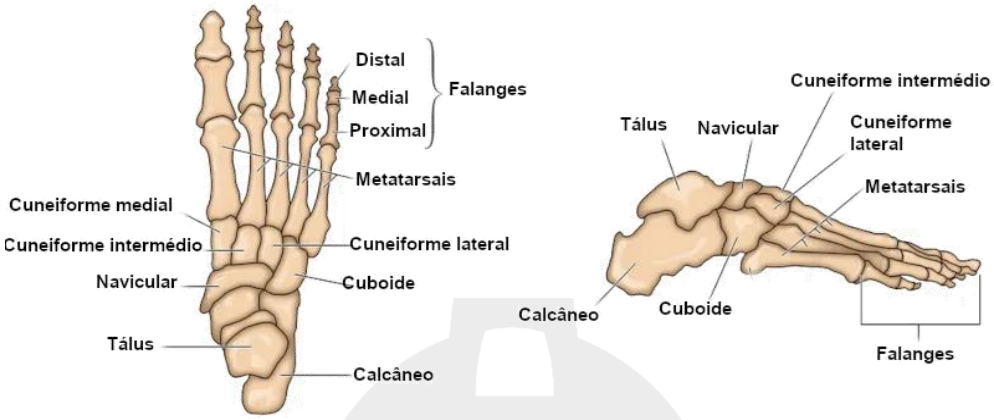

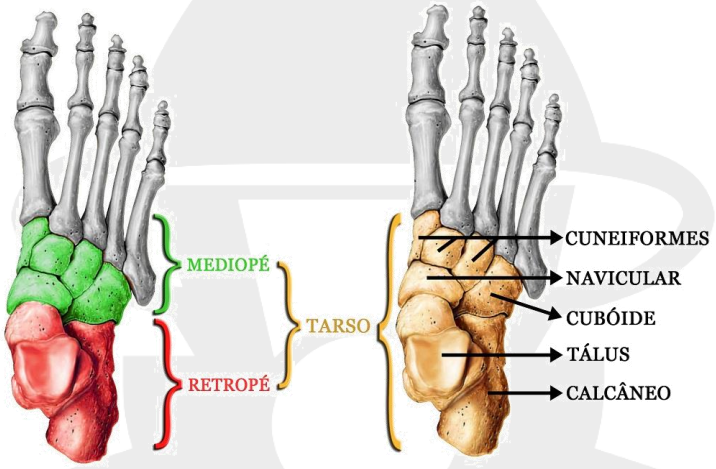

Retropé/Proximal: Tálus e Calcâneo
Mediopé/ Distal: Navicular + 4Cu: **Cu**boide, **Cu**neiforme Medial, **Cu**neiforme Intermédio e **Cu**neiforme Lateral.

OSSOS	NÚMERO
Cíngulo Superior	4
Membros Superiores	60
Cíngulo Inferior	2
Membros Inferiores	60
TOTAL	**126**

ARTICULAÇÕES

Tudo bem que cai pouquinho, que não é tão difícil assim..., mas justamente por não ser tão difícil e tratar apenas de classificações é que temos a obrigação de acertar uma questãozinha dessas se cair na nossa prova!!

Basicamente, a única coisa que cai são **classificações.** Então bora focar nisso.
As articulações são classificadas **estruturalmente,** com base nas características anatômicas, e **funcionalmente** de acordo com o tipo de movimento que possibilitam.

- **CLASSIFICAÇÃO ESTRUTURAL**

Baseada em dois critérios:

1. Existência ou não de espaço entre os ossos integrantes da articulação, chamado de cavidade articular,
2. Tipo de tecido conjuntivo que une os ossos.

Classificação:

Articulações fibrosas: Não há cavidade articular e os ossos são mantidos unidos por tecido conjuntivo denso não modelado e rico em fibras de colágeno
Articulações cartilagíneas: Não há cavidade articular e os ossos são mantidos juntos por cartilagem
Articulações sinoviais: Os ossos que formam a articulação apresentam cavidade articular e são unidos pelo tecido conjuntivo denso não modelado de uma cápsula articular e, muitas vezes, por ligamentos acessórios.

- **CLASSIFICAÇÃO FUNCIONAL**

Relação com o grau de movimento que permitem.

Classificação:

Sinartrose: Uma articulação imóvel
Anfiartrose: Uma articulação discretamente móvel
Diartrose: Uma articulação livremente móvel.
Todas as diartroses são articulações sinoviais. Elas apresentam várias formas e possibilitam diversos tipos diferentes de movimentos.

Então para facilitar mais ainda, montei uma tabela para vocês sentarem o dedo nos flashcards e mandarem bem nesse conteúdo.

FIBROSES: Ausência de cavidade articular e articulação de tecido conjuntivo fibroso

Classificação Estrutural	Descrição	Classificação Funcional	Exemplo
Sutura	Os ossos da articulação são unidos por uma fina camada de tecido conjuntivo denso não modelado, encontrada entre os ossos do crânio;	Sinartroses (imóvel) ou Anfiartroses (pouco movimento)	Sutura Coronal
Sindesmose	Os ossos da articulação estão unidos por mais tecido conjuntivo denso não modelado, em geral um ligamento.	Anfiartroses (pouco movimento)	Sindesmose Tibiofibular

Membrana Interóssea	Os ossos da articulação estão unidos por uma lâmina substancial de tecido conjuntivo denso não modelado.	Anfiartroses (pouco movimento)	Entre a Tíbia e a Fíbula
Sincondrose	Material conectivo: cartilagem hialina; se torna uma sinostose quando o crescimento ósseo cessa	Sinartrose (imóvel)	Lâmina epifisial entre a epífise e a diáfise do osso longo.
Sínfise	Material conectivo: disco plano e largo de fibrocartilagem.	Anfiartroses (pouco movimento)	

CARTILAGÍNEAS: Ausência de cavidade articular e articulação de cartilagem hialina

SINOVIAIS: Presença de cavidade articular, cartilagem articular e cápsula articular. Pode conter ligamento, discos articulares e bolsas.

MOVIMENTO	DESCRIÇÃO
Deslizamento	Movimento de superfícies ósseas relativamente planas para frente e para trás de um lado pro outro; pouca mudança de ângulo entre os ossos.
Flexão	Diminuição do ângulo entre osso da articulação, em geral no plano sagital.
Extensão	Aumento do ângulo entre os ossos da articulação, em geral no plano sagital.
Abdução	Movimento do osso no sentido oposto à linha mediana, em geral no plano frontal.
Adução	Movimento do osso no sentido da linha mediana, normalmente plano frontal.
Supinação	Movimento Antebraço em que a palma da mão se volta para frente.
Pronação	Movimento Antebraço em que a palma da mão se volta para trás.

Bom, senhores. Nesse PDF é isso. Gostaria de falar para os senhores não deixarem o desânimo bater, pois às vezes sei que isso vem, mas tentarei deixar as coisas por aqui mais fáceis possível, sem perder a qualidade. Só preciso da vontade de vocês.

Deixo esse documentário rápido, pouco mais de 50min, para contextualizar alguns tópicos para vocês. Lembrem-se sempre: Não estamos estudando apenas para passar num concurso, mas para SALVAR VIDAS!

“Bom. Isso é tudo, pessoal” - Pernalonga.

Bons estudos.
Com Amor (Mentira), Barreto.

MATERIAL DE APOIO:
Anatomia Rara Ossos Dublado Documentário Completo National Geographic