076.831.371-62

ANATOMIA E FISIOLOGIA

CBMDF

Professor Estevão Aguiar

@estevaoaguiar_ @amissao193

MISSÃO 193

EDITAL EPH - CFP (SOLDADO) 2011 e 2016

1.7 Sistema esquelético: funções, divisão anatômica do esqueleto, ossos, crânio, coluna vertebral, articulações

076.831.371-62

076.831.371-62

Sistema Esquelético 🦴

- Ossos + cartilagens = Esqueleto
- Características gerais:
  - Os ossos do corpo humano são vivos e dinâmicos
  - O corpo humano (adulto) possui **206 ossos**
  - Os ossos possuem vasos sanguíneos que inervam as células ósseas com oxigênio e nutrientes
  - capacidade de regeneração

Sistema Esquelético 🦴

- Ossos + cartilagens = Esqueleto
- Características gerais:
  - são órgãos que respondem a estímulos:
    - uso, desuso, impacto, compressão, tração…
    - A tração muscular estimula os **Osteoblastos**:
      - células que produzem os componentes da matriz extracelular
      - quanto maior o uso dos músculos, maior uso dos ossos

076.831.371-62

MISSÃO 193

- **Funções dos Ossos:**
  - Sustentação do organismo
    - apoio / suporte para o corpo
  - Proteção:
    - proteger os órgãos internos e estruturas moles do corpo
    - proteger órgãos vitais: pulmões, coração, cérebro
  - Produção de células sanguíneas:
    - Aloja a Medula Óssea
      - responsável por produzir nossas células sanguíneas
    - localizada dentro dos ossos
    - função hematopoiética

076.831.371-62

076.831.371-62

- **Funções dos Ossos:**
  - Movimentação do corpo:
    - **sistema locomotor**: em unidade com os músculos
      - a contração muscular traciona os ossos e gera movimento
  - Armazenamento de Minerais (íons):
    - íons / sais minerais: **cálcio**, **fósforo**, bicarbonato, magnésio
      - Na escassez desses íons, o corpo utiliza dos depósitos dos ossos para a reposição na corrente sanguínea
    - Ex.: Cálcio: gera a contração muscular (nos sarcômeros)
      - ficam armazenados no interior dos ossos, além de estarem presentes na corrente sanguínea

MISSÃO 193

- **Células Ósseas**:
  - <u>Osteo**b**lastos</u>
    - produzem/secretam os componentes da matriz extracelular
    - formando/construindo ossos
      - crescimento ósseo
      - renovação ou regeneração óssea
    - células jovens em constante atividade
    - sintetizam a região orgânica da matriz óssea
    - participam da mineralização da matriz óssea

MISSÃO 193
076.831.371-62

076.831.371-62

- **Células Ósseas**:
  - <u>Osteo**c**lastos</u>
    - reabsorção óssea
    - destruindo o osso velho
    - células gigantes que realizam a absorção óssea
      - reabsorver tecido ósseo
      - processos de remodelação óssea
    - retiram osso

Obs.: **Processo de remodelação óssea**: processo de equilibrado do trabalho conjunto entre osteoblastos e osteoclastos

MISSÃO 193

#DICA: a letra *“b”* vem primeiro = **formar/construir** e depois a letra *“c”* de **destruir**

#DICA 2: os osteo**b**lastos **b**otam mais ossos (fazem); já os osteo**c**lastos **c**omem osso (retiram)

076.831.371-62

- **Células Ósseas**:
  - Osteócitos: manutenção da matriz óssea
    - são osteoblastos já amadurecidos
    - maturados em menor atividade

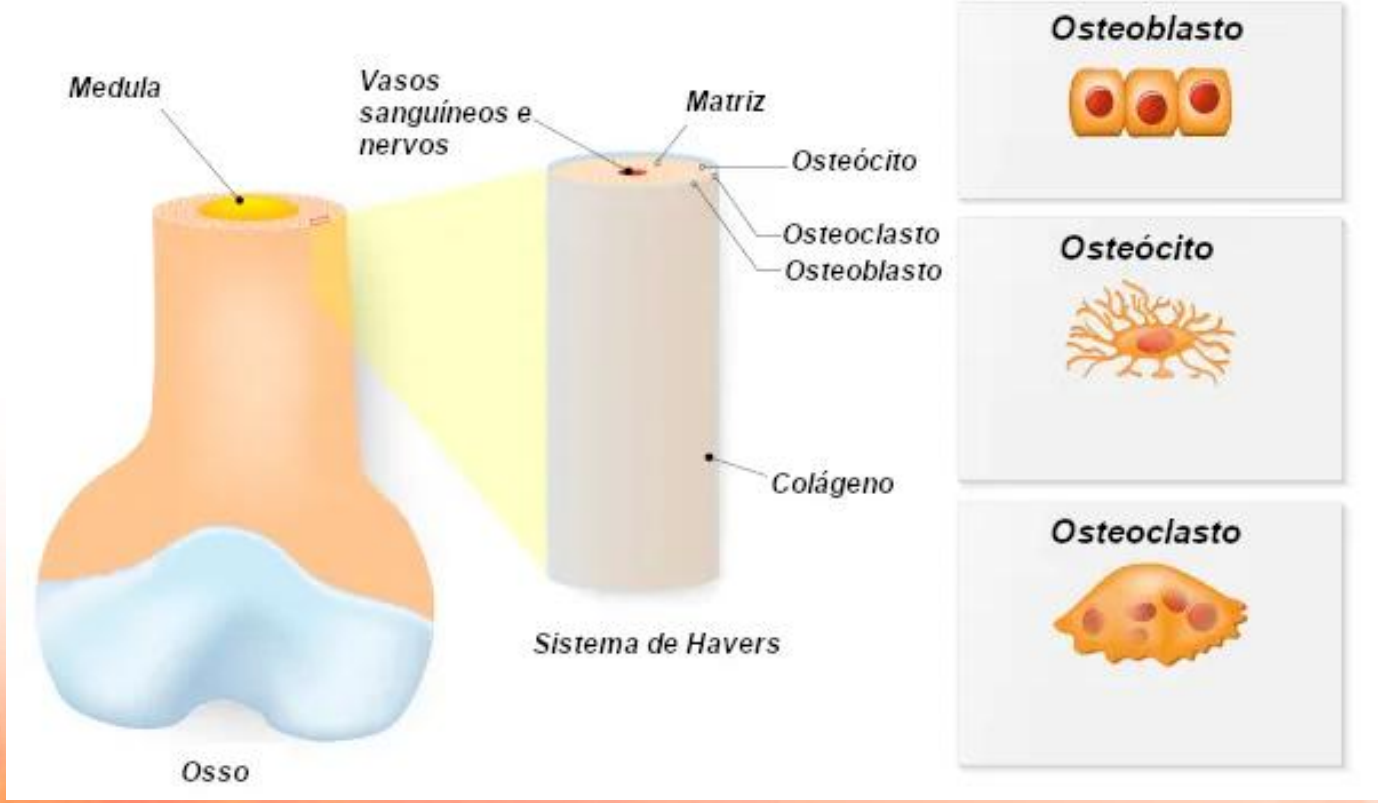

MISSÃO 193
076.831.371-62

076.831.371-62

- **Composição interna dos ossos**:
  - parte <u>compacta</u>:
    - mais rígida e sólida do osso
    - camada + externa/superficial
  - parte <u>esponjosa</u>: trabeculada
    - rede trabeculada de lâminas ósseas
    - possui a **medula óssea vermelha** (ativa)
    - localizada entre as trabéculas ósseas no adulto
    - na epífise
      - **#DICA**: **e**pífise ➞ parte **e**sponjosa

MISSÃO 193

- **Composição interna dos ossos**:
  - cavidade medular central: nos ossos longos
    - aloja a **medula óssea amarela** (inativa)
      - medula óssea amarela é composta por gordura (tecido adiposo)
      - não produz células de sangue
    - na diáfise
      - **#DICA**: **di**áfise ➞ parte de **d**entro/**i**nterna ➞ me**d**ula

MISSÃO 193
076.831.371-62

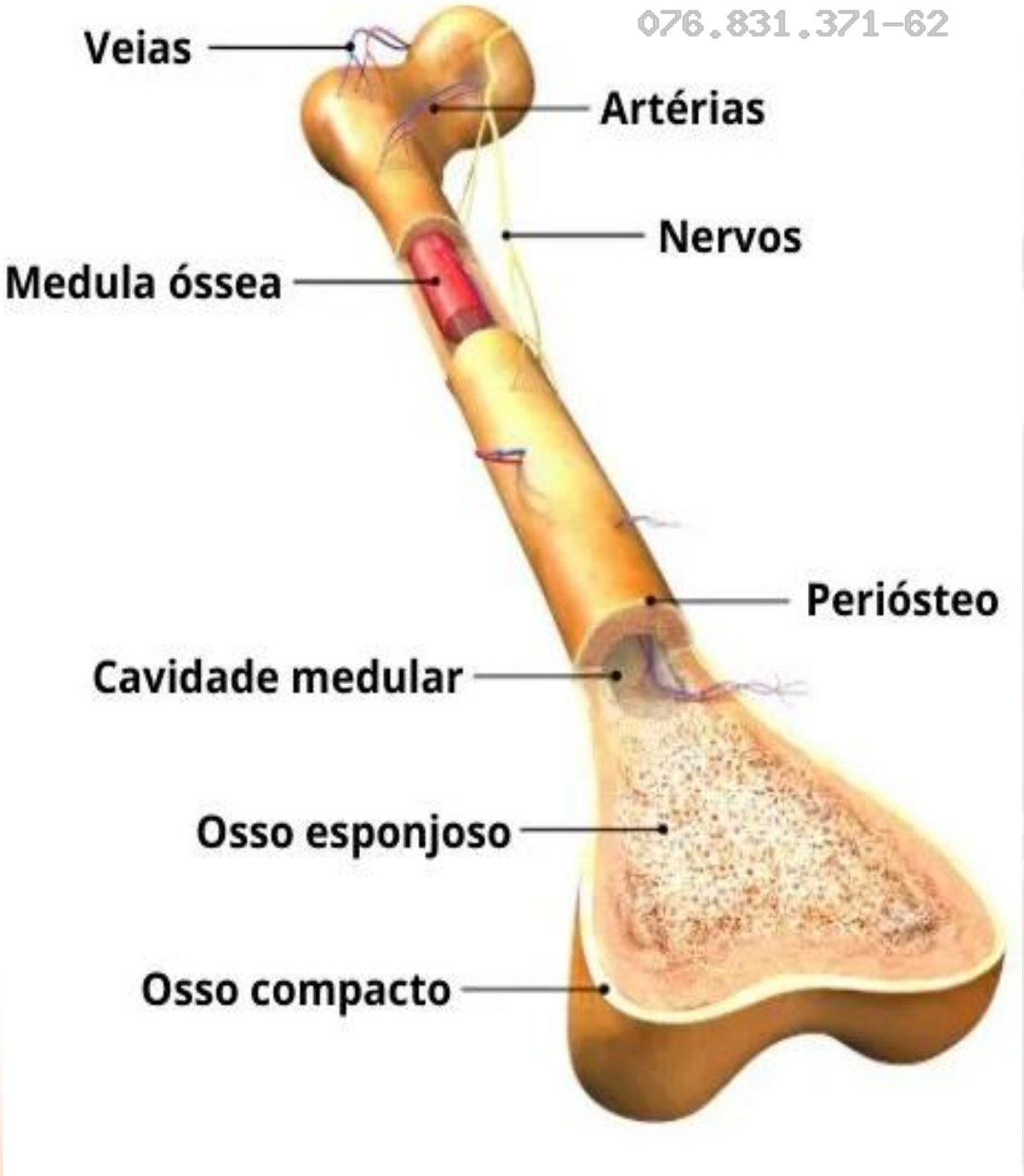

076.831.371-62

MISSÃO 193

- **Medula óssea vermelha**
  - forma as células do sangue e plaquetas
    - plaquetas: responsáveis pela coagulação sanguínea
  - função hematopoiética
  - contida por células reticulares associadas a fibras reticulares
  - é uma parte importante do sistema circulatório
    - onde são produzidas as células do sangue
      - hemácias
      - leucócitos
      - plaquetas

076.831.371-62

MISSÃO 193

- **Medula óssea vermelha**
  - encontra-se:
    - no interior dos ossos longos
    - na região da epífise: como o fêmur e o úmero
    - em algumas outras estruturas ósseas: esterno e as vértebras
  - é composta principalmente por células-tronco
    - as células responsáveis pela produção de células do sangue.
    - se dividem constantemente para produzir células filhas
      - que se tornam diferenciadas
      - e assumem funções específicas no organismo.

MISSÃO 193
076.831.371-62

076.831.371-62

- **Medula óssea vermelha**
  - contém outras células importantes:
    - macrófagos
      - são responsáveis pela limpeza do tecido ósseo
    - adipócitos,
      - armazenam gordura.
  - ela é rica em vasos sanguíneos
    - o que facilita o transporte de nutrientes e oxigênio para as células da medula.

MISSÃO 193

- **Medula óssea vermelha**

Obs.: No recém nascido toda a **medula óssea** é **vermelha**.

No adulto, a **medula vermelha** fica restrita aos **ossos chatos** do corpo (esterno, costelas, ossos do crânio), às **vértebras** e às **epífises** do fêmur e do úmero (**ossos longos**). Com o passar dos anos, a medula óssea vermelha presente no fêmur e no úmero se transforma em amarela.

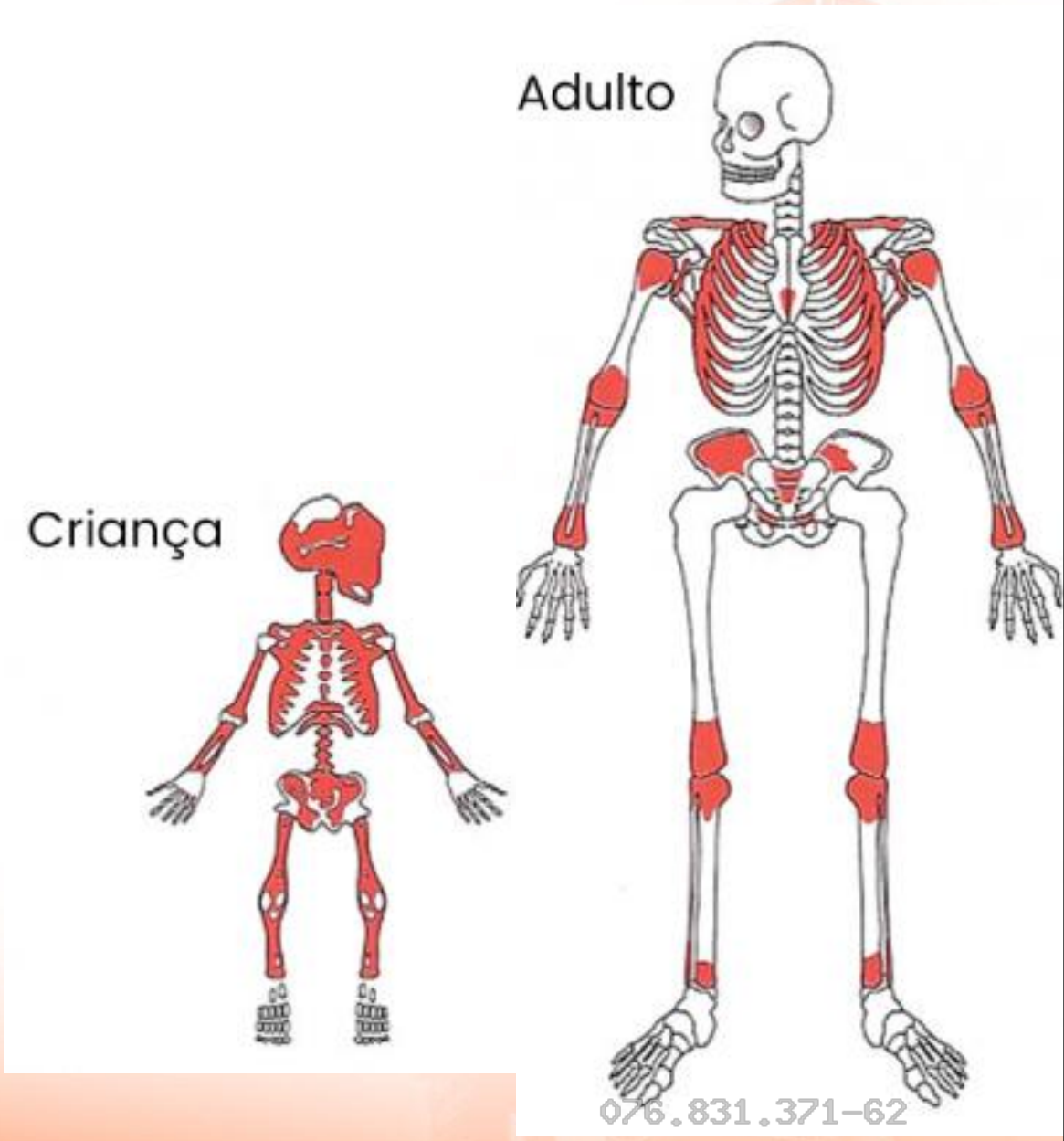

076.831.371-62

- **Revestimento dos ossos**:
  - Periósteo: mais externo
    - membrana fibrosa de tecido conjuntivo denso que **envolve** os nossos ossos
    - reveste a superfície externa da diáfise
    - fixa-se por toda a superfície externa do osso
      - **exceto** a cartilagem articular (superfícies articulares) do osso, que é envolvido por cartilagens

MISSÃO 193

Articulação sinovial

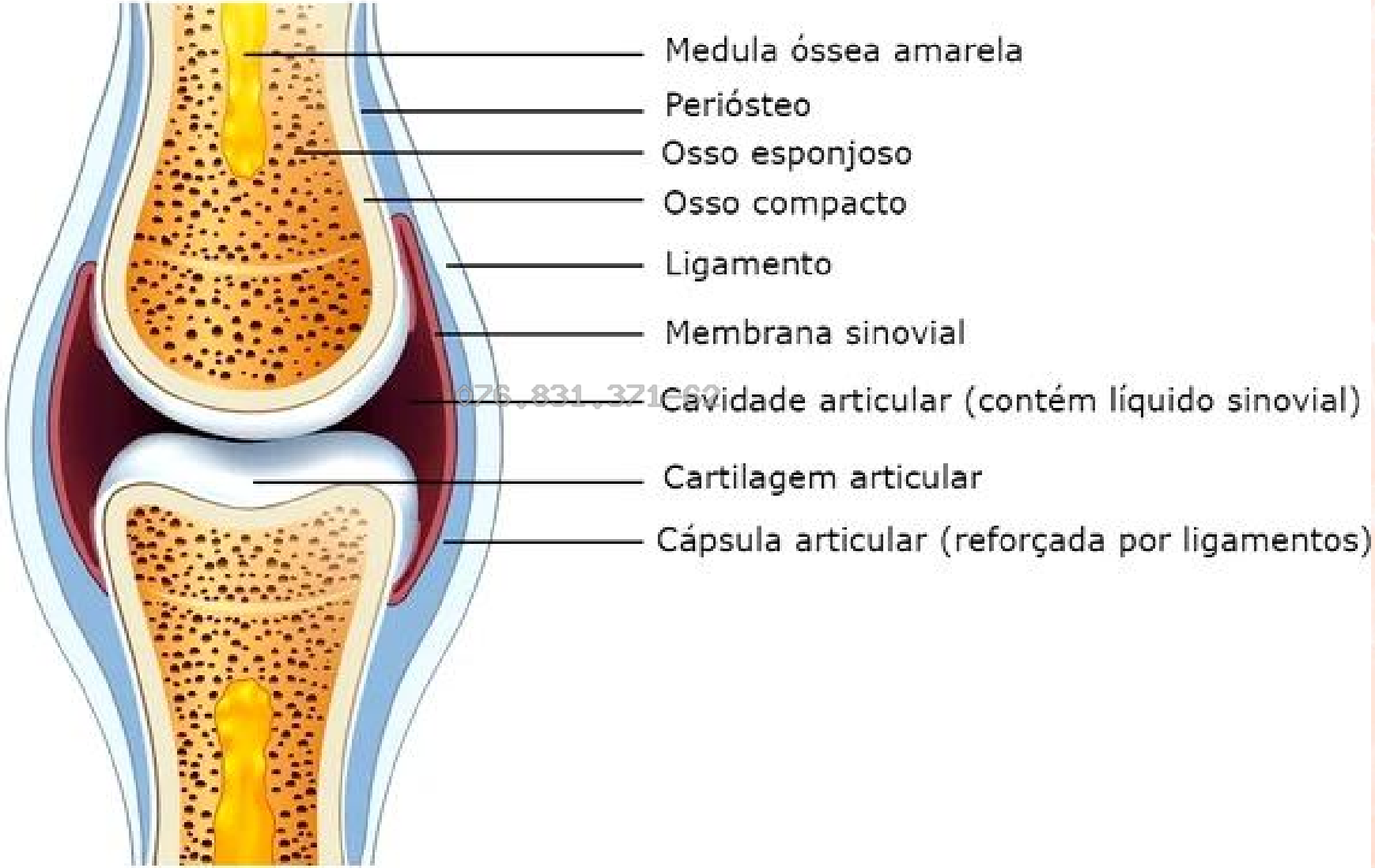

076.831.371-69

MISSÃO 193

- **Revestimento dos ossos**:
  - Periósteo: mais externo
    - inervado e vascularizado
      - única parte do osso com circulação linfática
      - contém os vasos sanguíneos que nutrem os ossos
        - canais de Volkmann e de Havers
    - participa da nutrição do osso subjacente
    - possui osteoblastos:
      - auxilia no processo de crescimento ósseo na infância
      - manutenção na restauração óssea dos adultos

MISSÃO 193
076.831.371-62

076.831.371-62

- **Revestimento dos ossos**:
  - Endósteo: interno
    - localizado no interior da cavidade medular do osso
    - revestido por tecido conjuntivo
    - tem um papel importante no processo de remodelação óssea
      - o processo contínuo de formação e reabsorção óssea.
      - os osteoclastos são encontrados no endósteo, bem como na superfície óssea (periósteo)
    - também contém vasos sanguíneos que fornecem nutrientes para o osso e suas células, e nervos que sentem dor e temperatura no osso.

MISSÃO 193

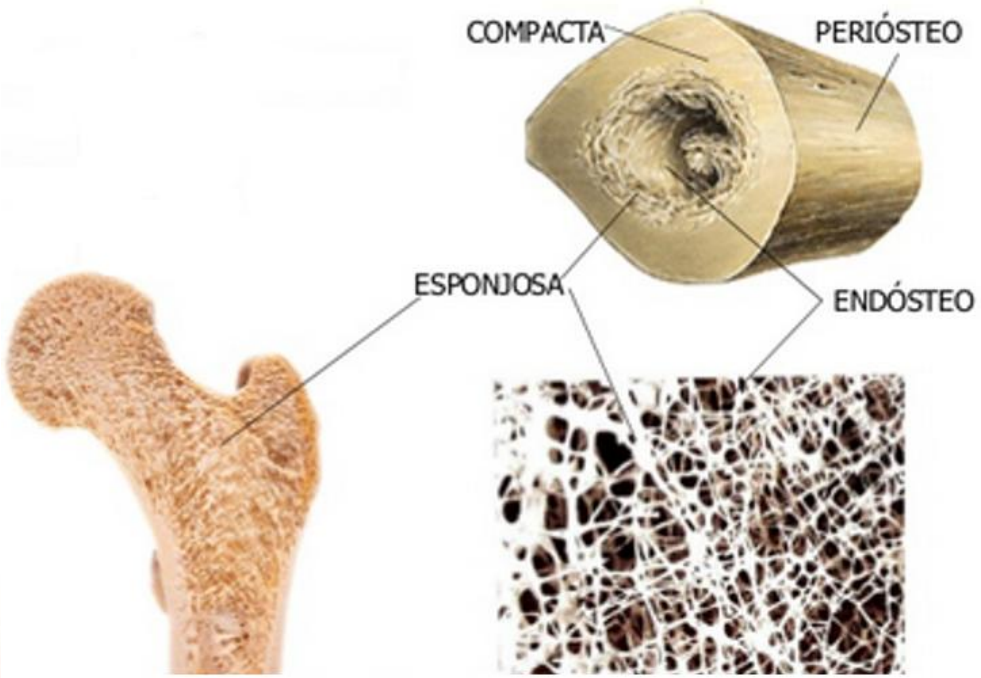

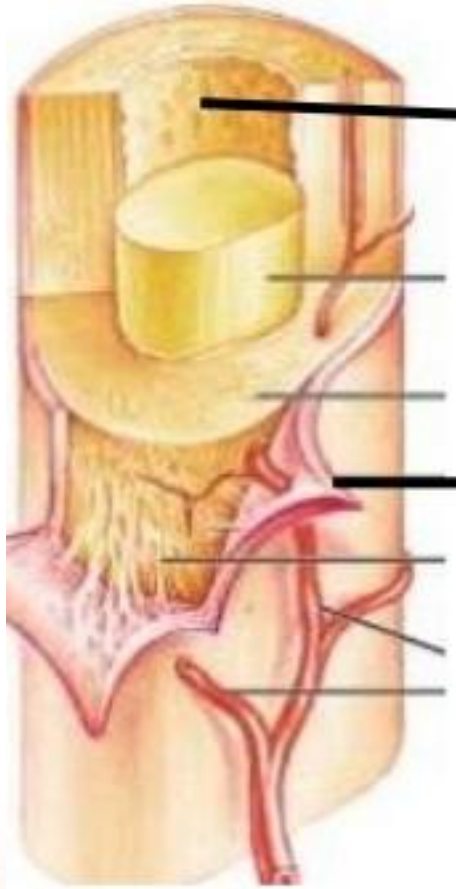

Toda a superfície interna dos ossos é revestida por células que em conjunto constituem uma camada denominada **endósteo**.

Com exceção das superfícies articulares, toda a superfície externa dos ossos é envolvida por uma camada de tecido conjuntivo denominada **periósteo**.

MISSÃO 193
076.831.371-62

076.831.371-62

- **Irrigação dos Ossos**
  - Canais de Havers:
    - são estruturas microscópicas encontradas no tecido ósseo
    - encontradas no sentido **longitudinal** dos ossos
    - são responsáveis por levar sangue e nutrientes aos ossos.
    - são importantes porque permitem que os ossos recebam nutrientes e oxigênio e que os tecidos ósseos sejam removidos quando necessário.
    - desempenham um papel importante na reparação de fraturas ósseas.

MISSÃO 193

- **Irrigação dos Ossos**
  - Canais de Volkmann:
    - são **perpendiculares** aos Canais de Havers
    - são responsáveis por levar sangue aos tecidos que estão situados no interior dos ossos
    - são formados por pequenos vasos sanguíneos e nervos que passam pelo tecido ósseo e se ramificam para chegar aos tecidos mais profundos.
    - permitem que os ossos recebam nutrientes e oxigênio e que os tecidos ósseos sejam removidos quando necessário.
    - Eles também auxiliam na reparação de fraturas ósseas.

076.831.371-62

MISSÃO 193

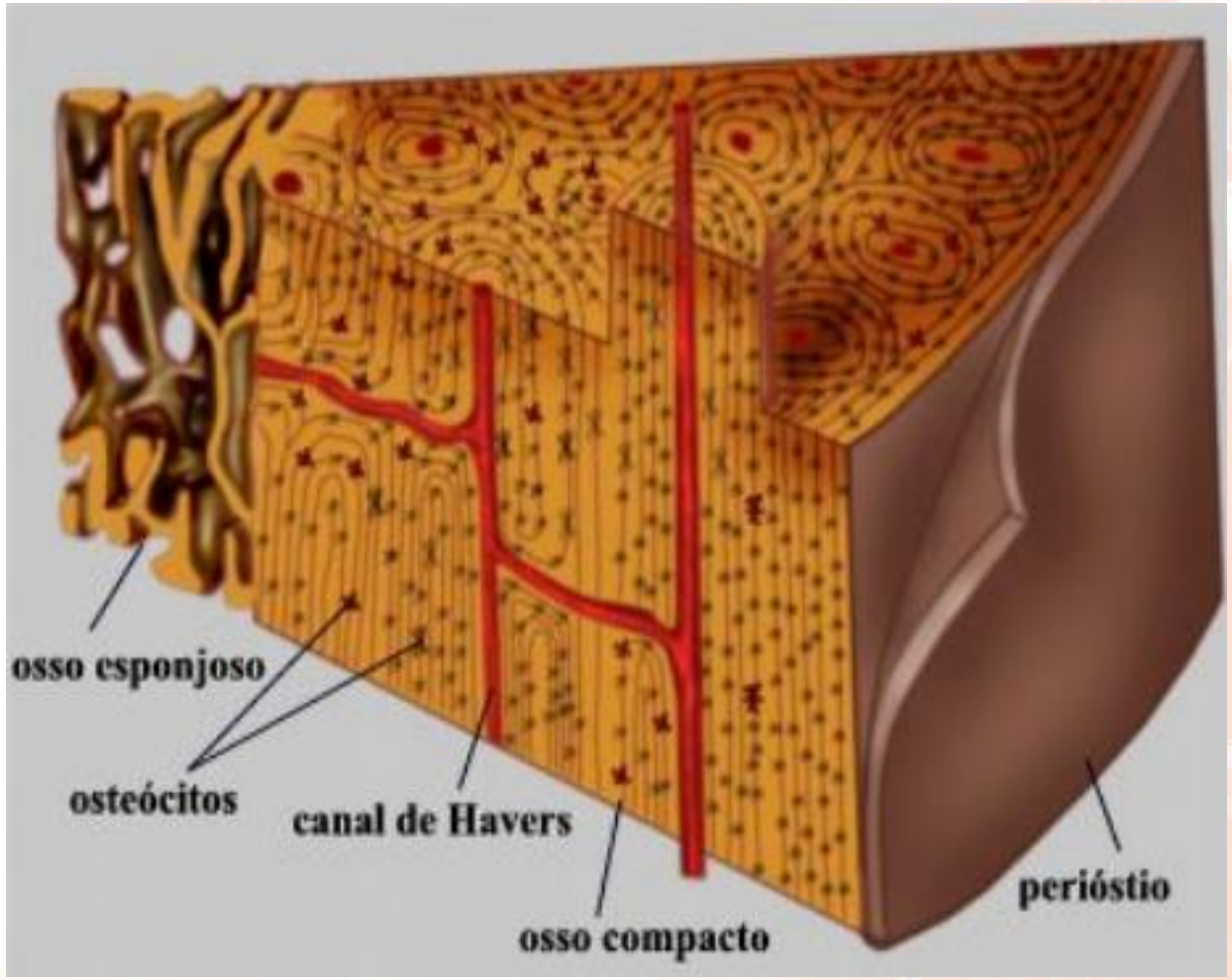

MISSÃO 193
076.831.371-62

076.831.371-62

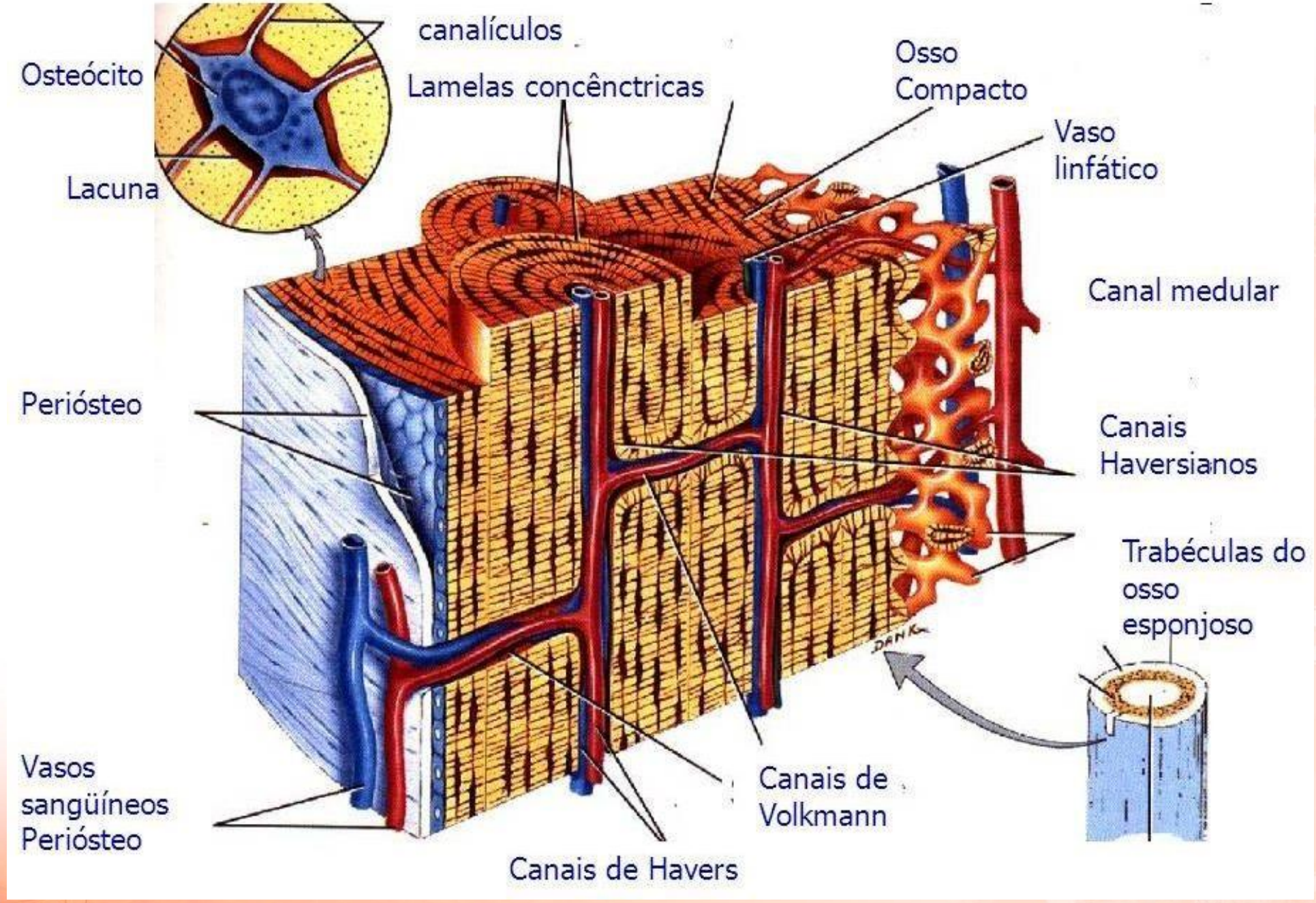

MISSÃO 193

- **Divisões do Esqueleto**: **<u>206</u>** <u>ossos</u>
  - <u>Axial</u>:

    axis = eixo/centro do corpo
  - <u>Apendicular</u>:
    - Membros superiores (MMSS)
    - Membros inferiores (MMII)
    - Cinturas (cíngulos)
      - Escapular
      - Pélvica

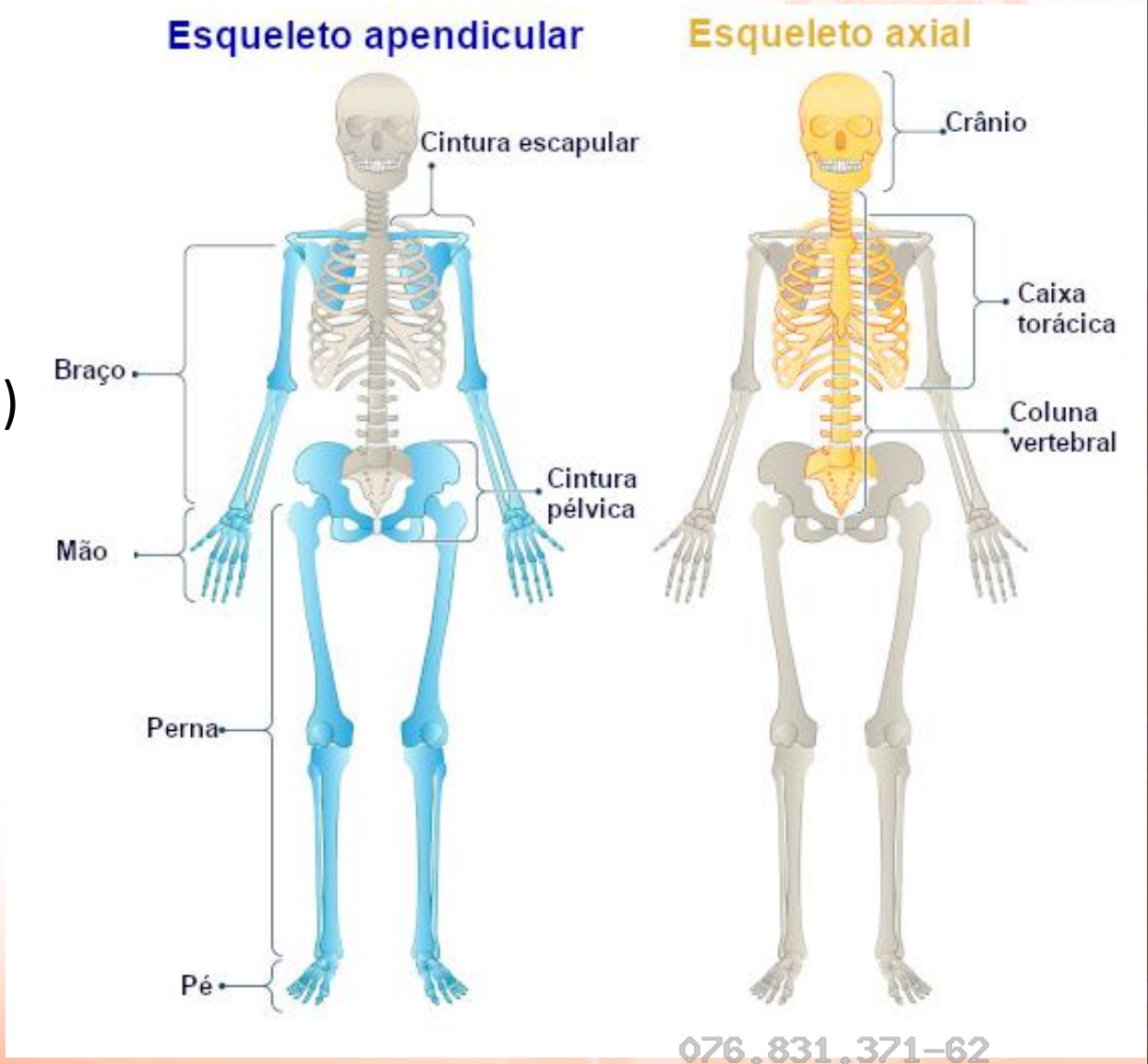

076.831.371-62

MISSÃO 193

076.831.371-62

- **Crânio:** Ossos do **<u>neurocrânio</u>** (8):
  - fazem contato com o sistema nervoso
  - ossos da calota craniana (calvária) e da base do crânio:
    - **Frontal**
    - **Parietal** (2)
    - **Temporal** (2)
    - **Occipital**
    - **Esfenóide**: (base do crânio) formato de morcego
    - **Etmóide**: forma uma parte do septo nasal

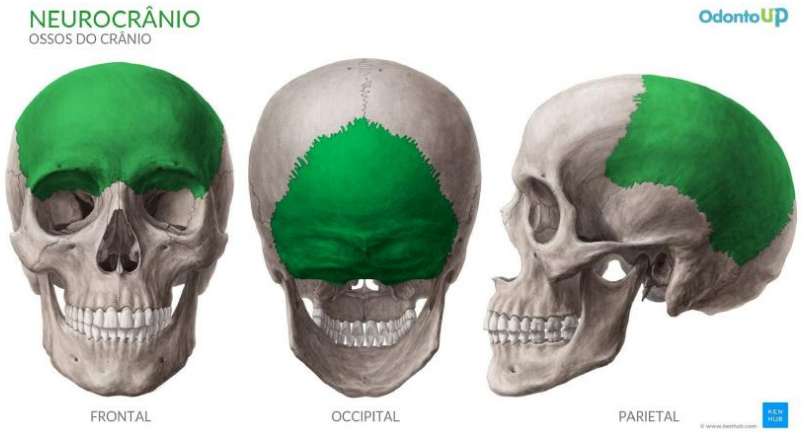

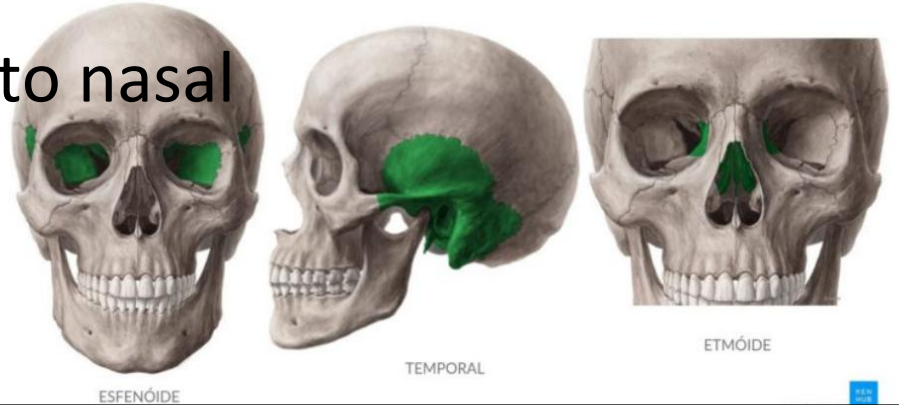

MISSÃO 193

- **Esfenóide**: (base do crânio) formato de morcego
- **Etmóide**: forma uma parte do septo nasal

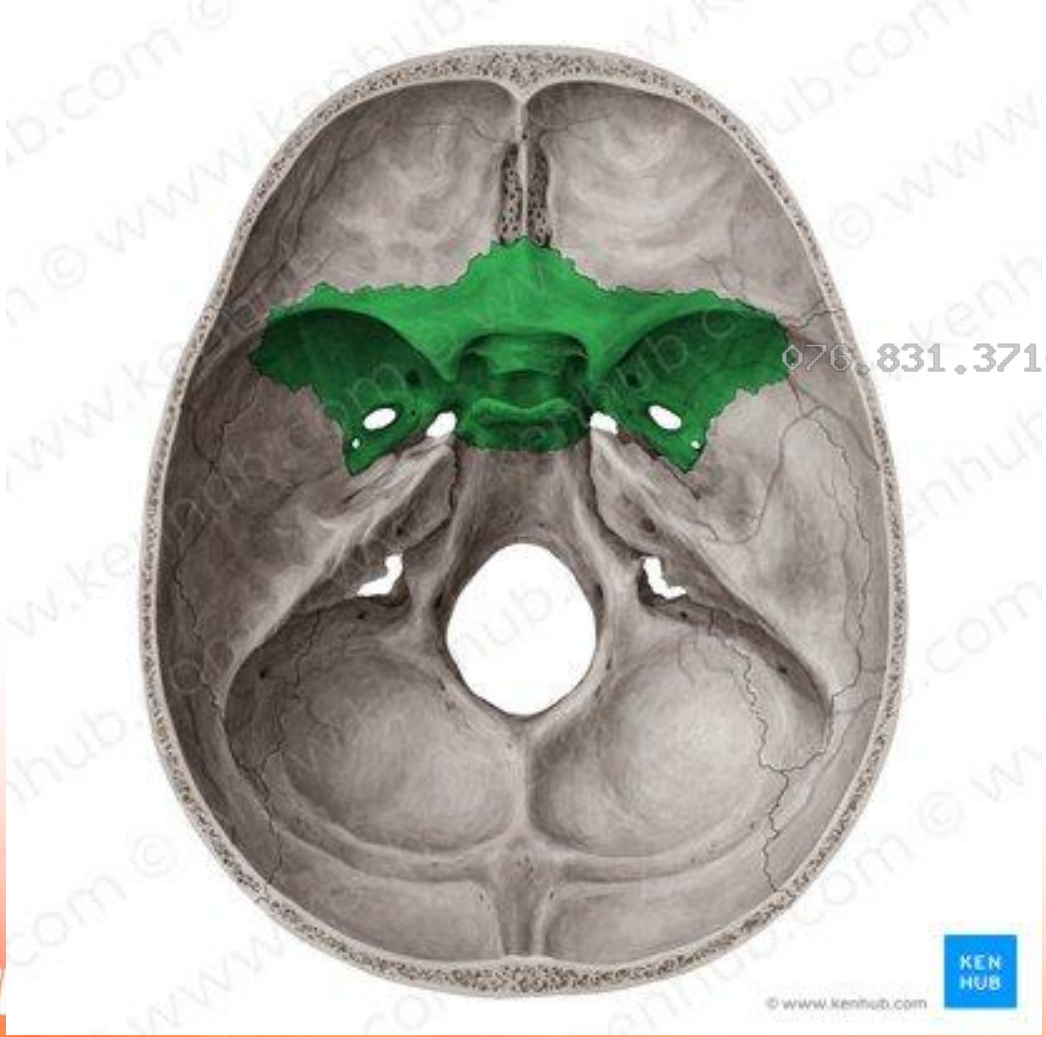

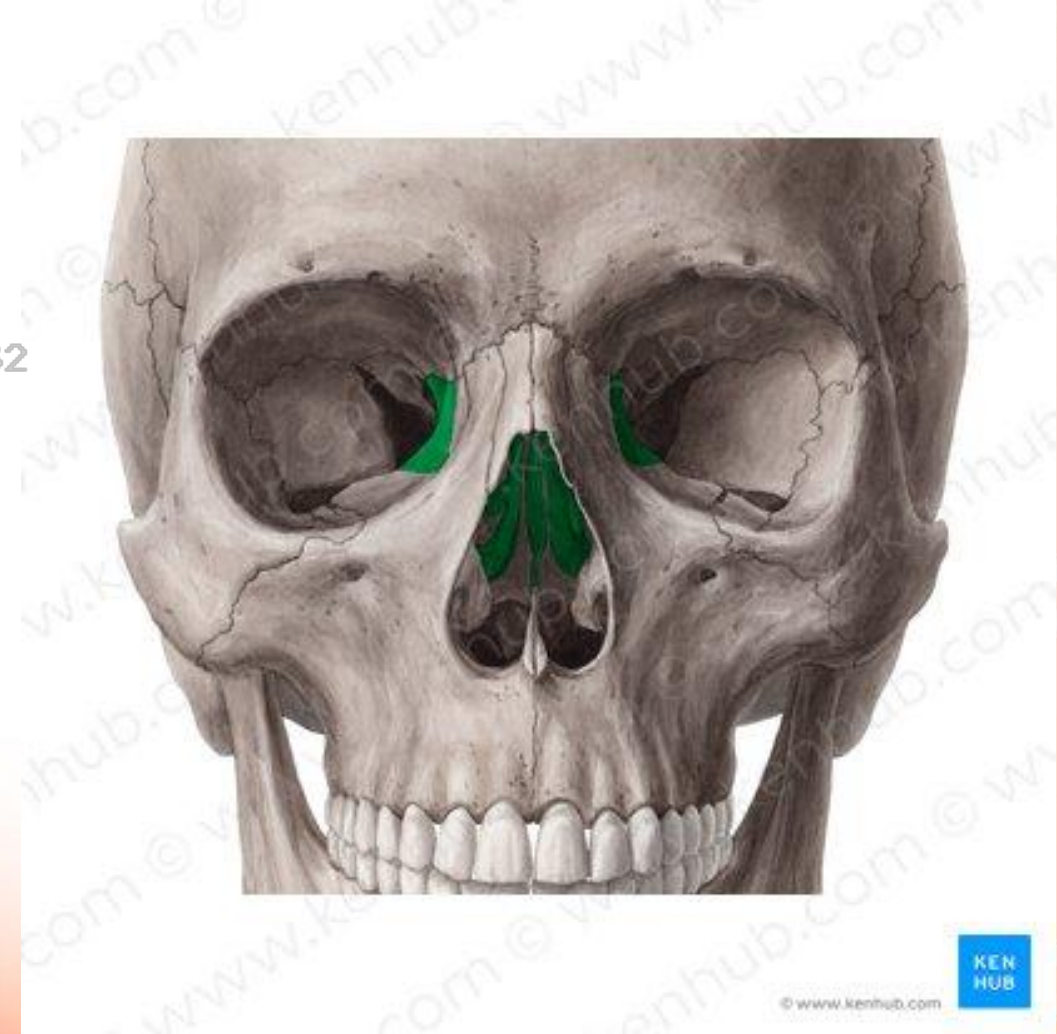

076.831.371-62

- **Esfenóide**: formato de morcego
  - **#DICA**: es**f**enóide ➞ **f**ace ➞ osso pneumático
  - Obs.: Na mão (carpo) temos o: es**c**afóide ➞ **c**arpo

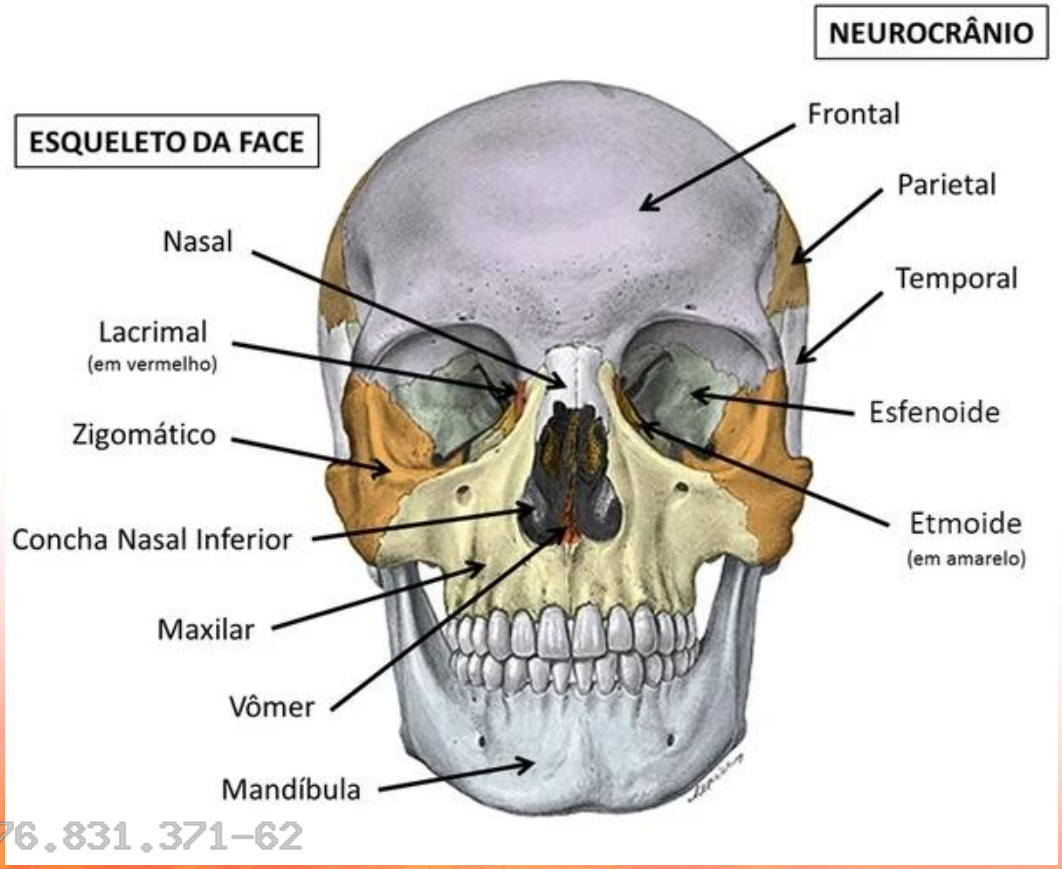

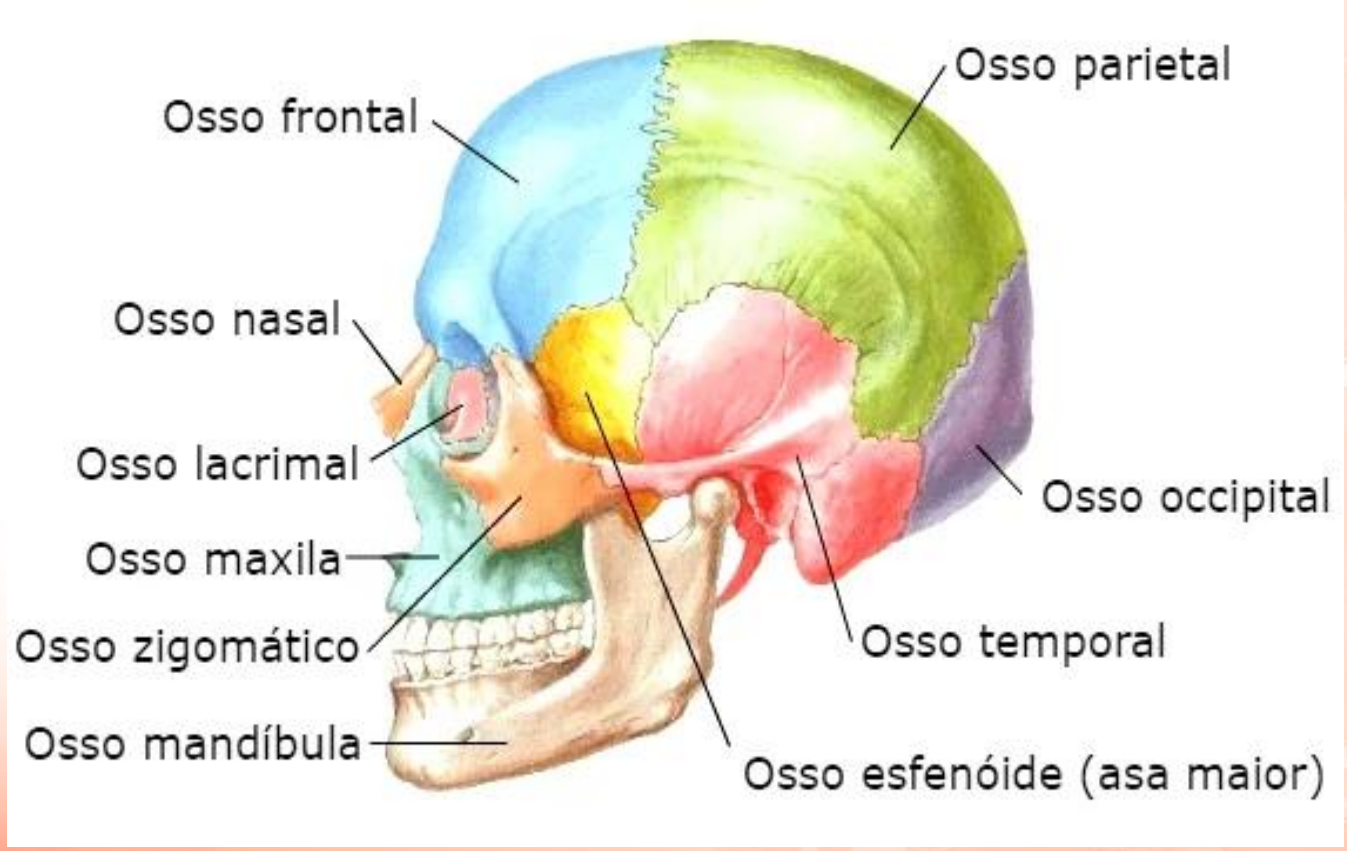

076.831.371-62

076.831.371-62

- **Crânio:** Ossos do **viscerocrânio** (15):
    - osso da face:
        - **Zigomático** (2)
        - **Maxilar** (2) = maxilar
        - **Nasal** (2)
        - **Lacrimal** (2)
        - **Vômer**
        - **Conhas Nasais** (2)
        - **Mandíbula**: único osso móvel
        - **Palatino** (2)

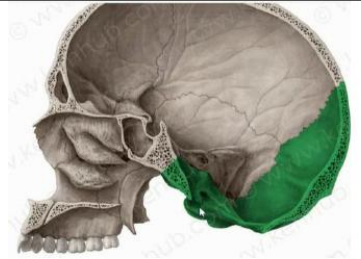

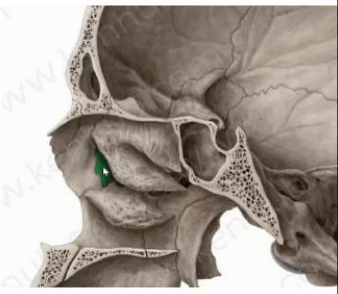

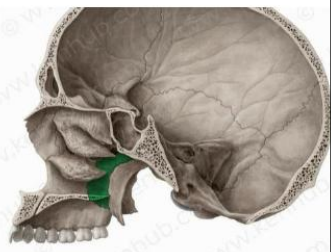

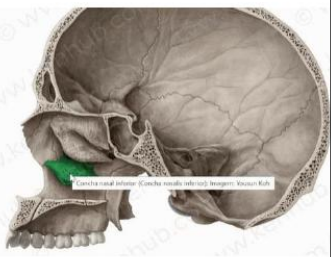

MISSÃO 193

- **Crânio:** Ossículos do <u>Ouvido</u> (3):
  - **Martelo**
  - **Bigorna**
  - **Estribo***

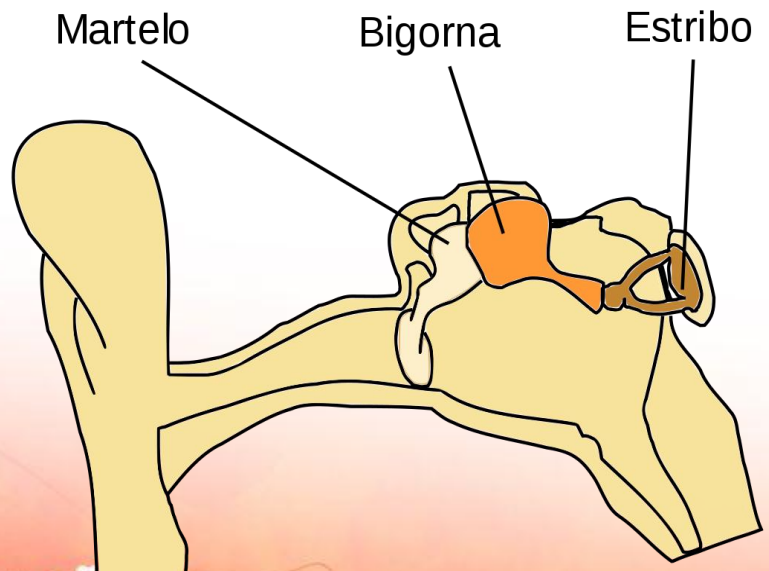

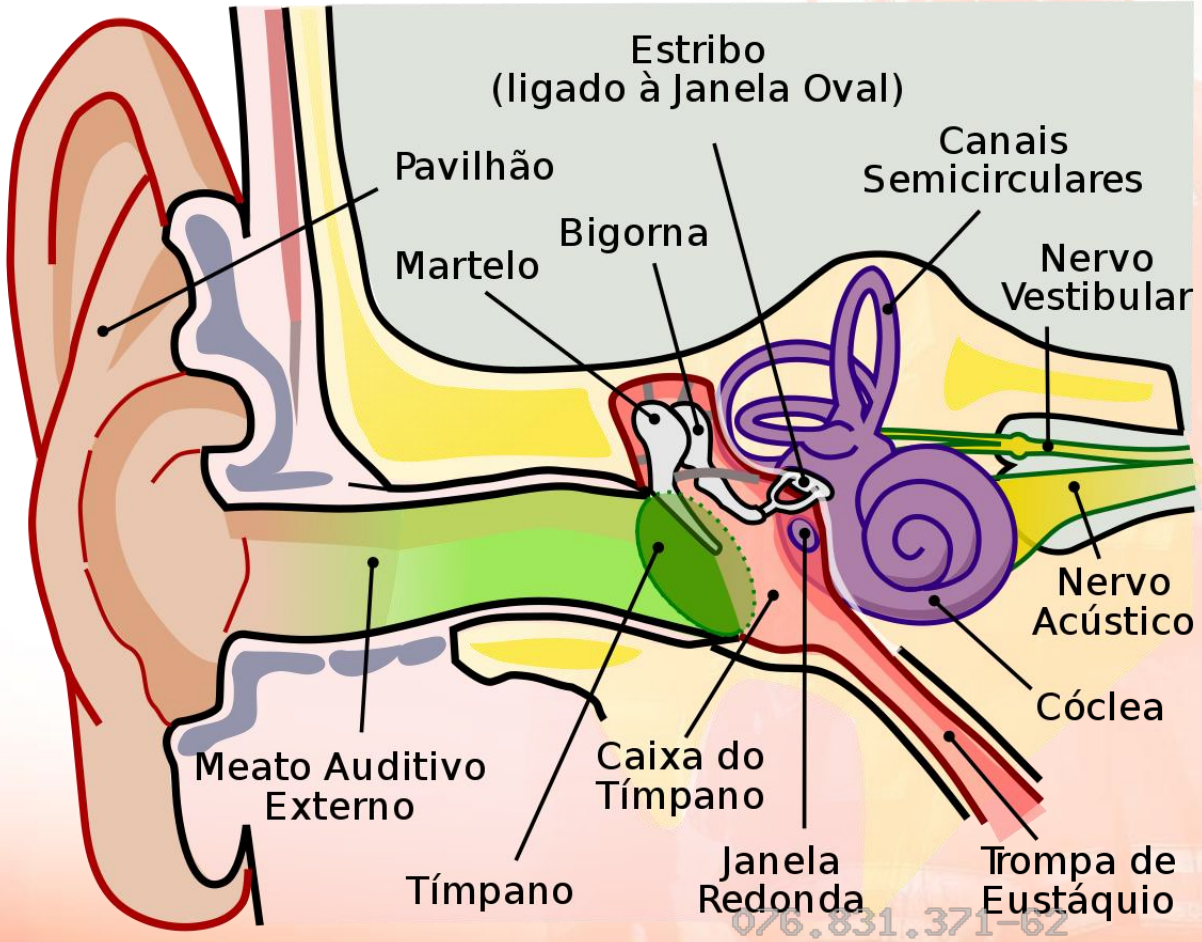

MISSÃO TCB
076.831.371-62

076.831.371-62

- **Coluna vertebral (vértebras)**
  - 33 vértebras:
    - 7 **Cervicais**: **Atlas** + **Áxis** + C3... C7
    - 12 **Torácicas**: T1... T12
    - 5 **Lombares**
    - **Sacro** (S1... S5)
    - **Cóccix** (4 ossos fundidos)

#DICA: A**t**las vem antes de Á**x**is pois a letra *"**t**"* vem antes da *"**x**"*

MISSÃO 193

#DICA: **C**er**T**o**L**o**S**a**C**o: Cervicais, Torácicas, Lombares, Sacro (sacrais), Cóccix (coccígeas)

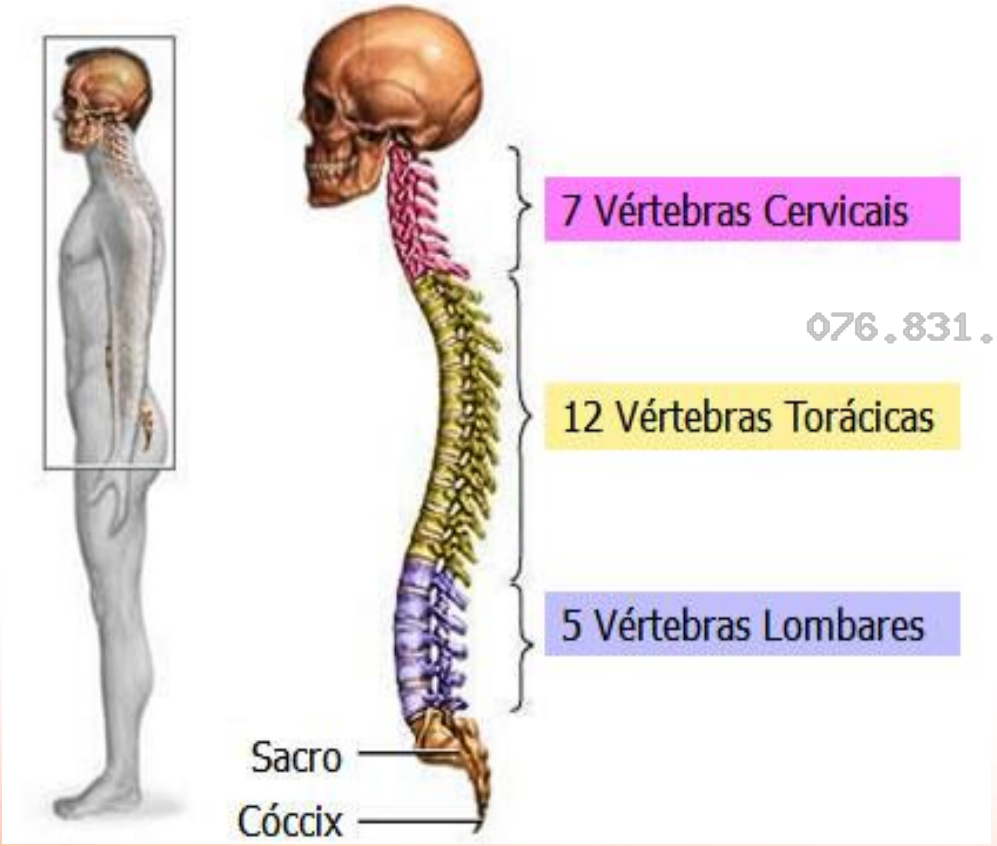

076.831.371-62

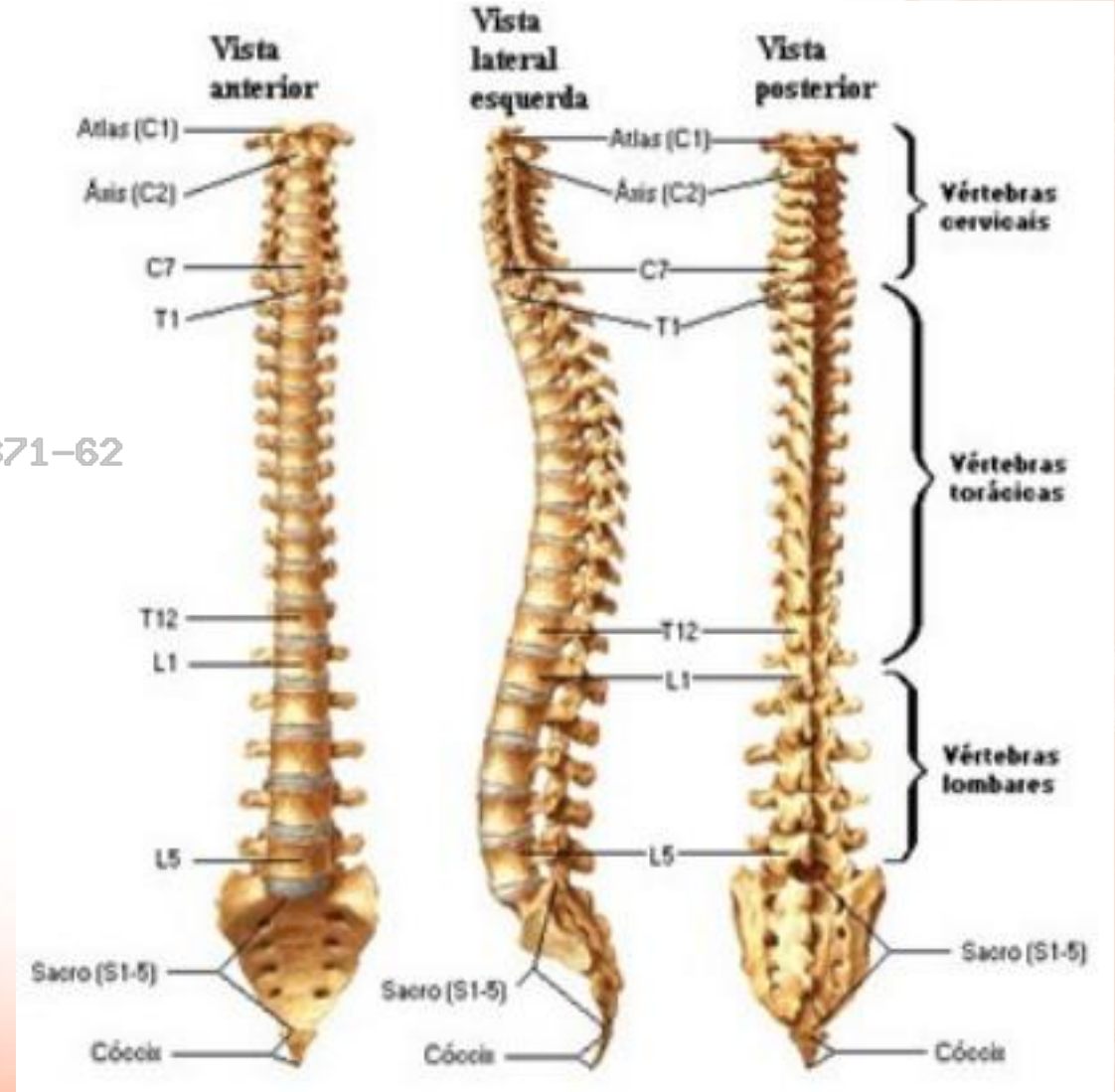

MISSÃO 193

- **Caixa Torácica** (esqueleto torácico):
  - A caixa torácica osteocartilaginosa ou esqueleto torácico tem o formato de uma gaiola abaulada e inclui:
    - Esterno
      - o esterno faz parte da caixa torácica e não da divisão das cavidades.
    - 12 pares de costelas e cartilagens costais
    - 12 vértebras torácicas e discos intervertebrais.

MISSÃO 193
076.831.371-62

076.831.371-62

- **Caixa Torácica** (esqueleto torácico):
  - A cavidade torácica é dividida em **3 compartimentos** e abriga os principais órgãos dos sistemas circulatório e respiratório.
    - Cavidades pulmonares direita e esquerda:
      - contêm os pulmões e as pleuras
    - Mediastino central:
      - compartimento interposto entre os pulmões, que contêm coração, grandes vasos, traqueia e esôfago.

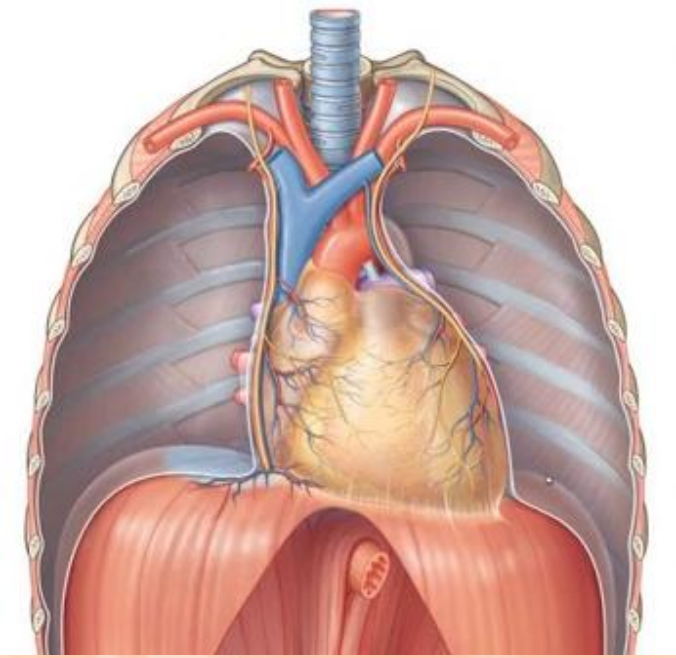

MISSÃO 193

- **Caixa Torácica** (esqueleto torácico):
  - **costelas** (**12** de cada lado ➞ **24** no total)
    - 7 verdadeiras: possuem cartilagens próprias ligadas **diretamente** ao esterno
    - 3 falsas: não se ligam diretamente ao esterno
      - são ligadas à última camada verdadeira
      - **indiretamente** ao esterno
    - 2 flutuantes: não possuem cartilagens e **não** se ligam ao esterno

Obs.: todas as vértebras são ligadas diretamente à coluna vertebral.

MISSÃO 193

076.831.371-62

076.831.371-62

- **Caixa Torácica** (esqueleto torácico):
  - **esterno**:
    - manúbrio (cabeça)
    - corpo
    - processo xifóide

MISSÃO 193

- **Úmero** (2)
  - se <u>articula</u> com:
    - escápula
    - ulna (antebraço)
    - rádio (antebraço)

076.831.371-62

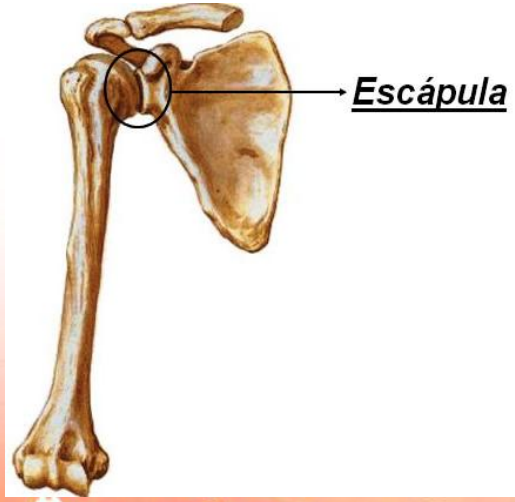

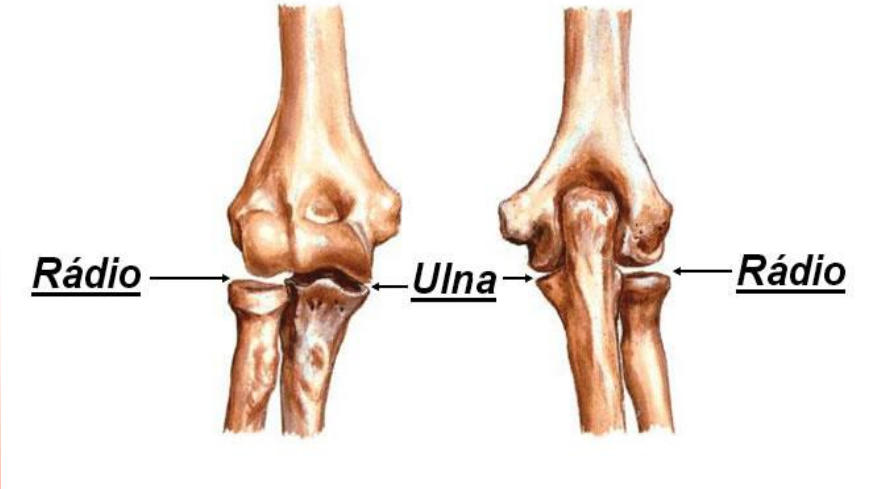

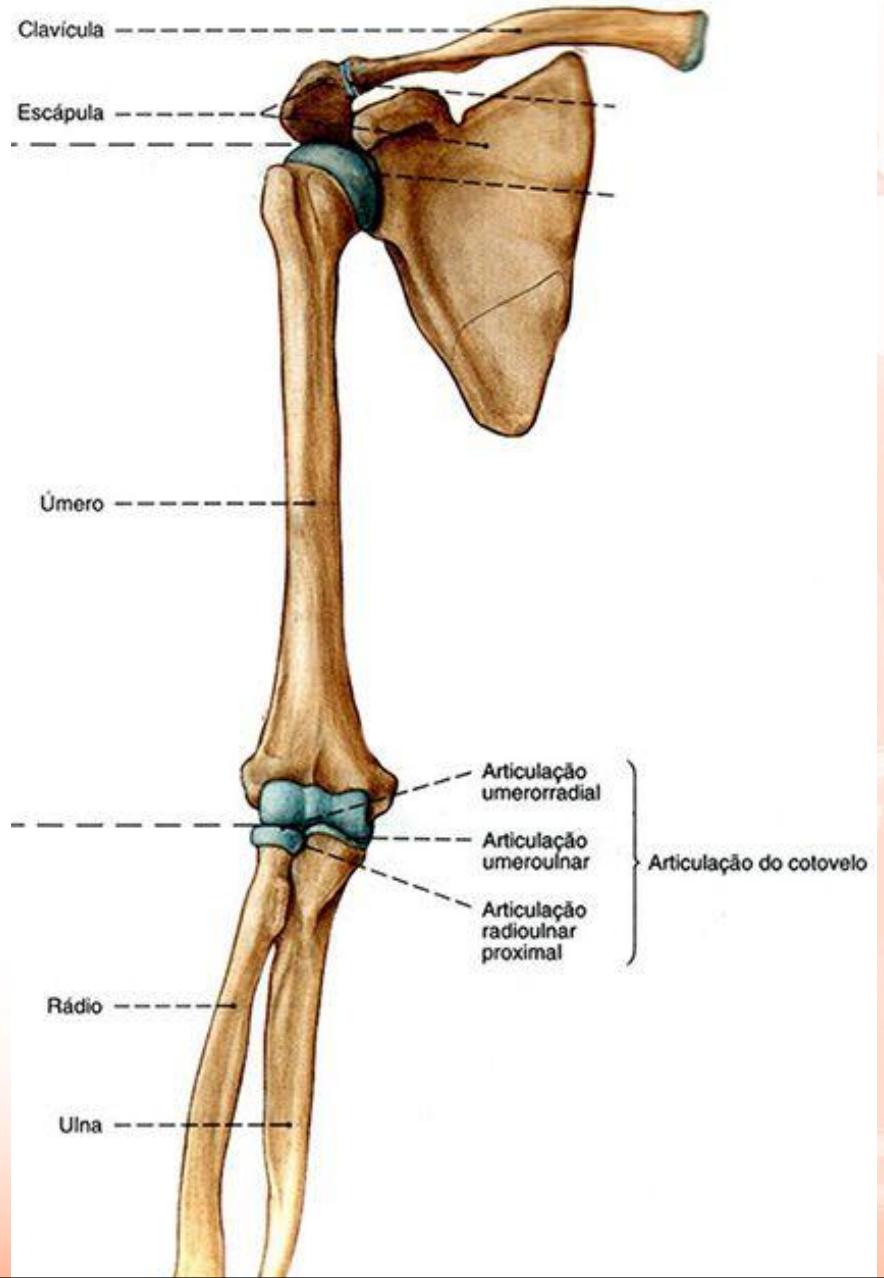

MISSÃO 193

- **Rádio** (2): osso lateral na mesma linha do polegar
- **Ulna** (2): osso medial
  - articulada ao úmero

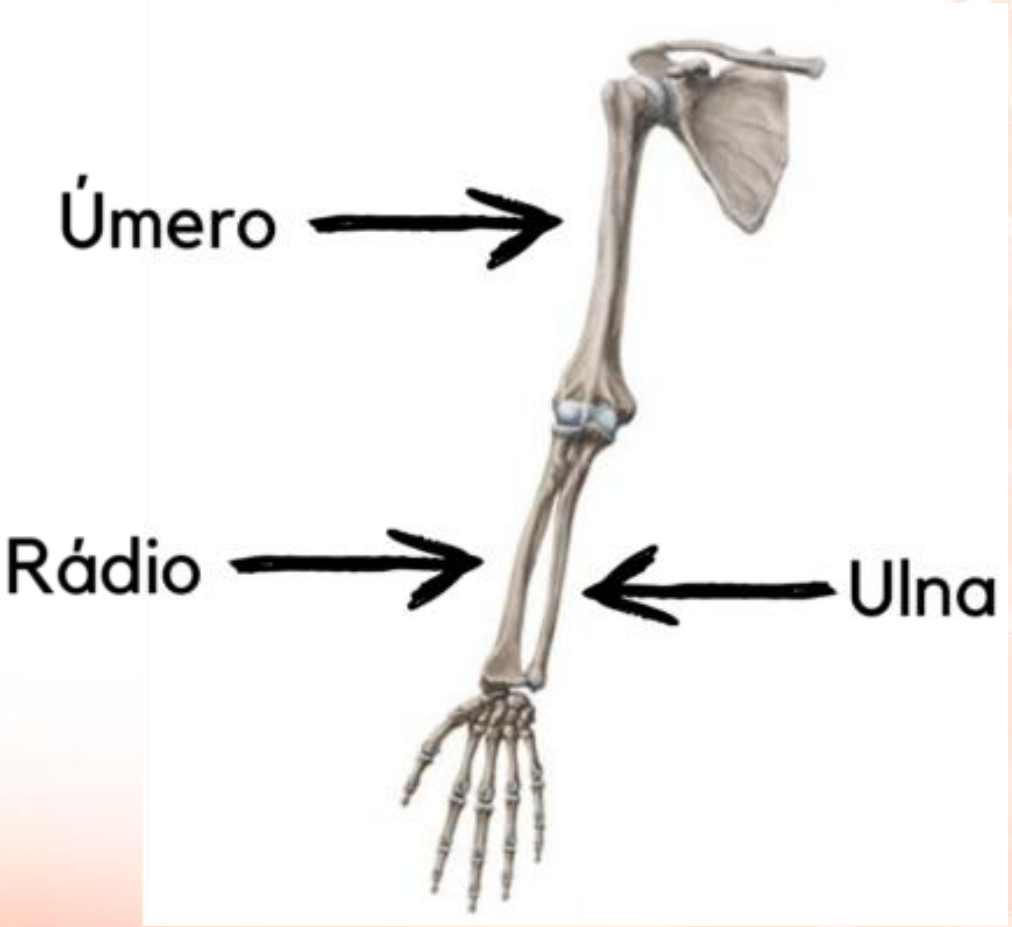

076.831.371-62

076.831.371-62

- Mão (27):
  - **Carpo** (punho):
  - **Metacarpos** (5)
  - **Falanges**

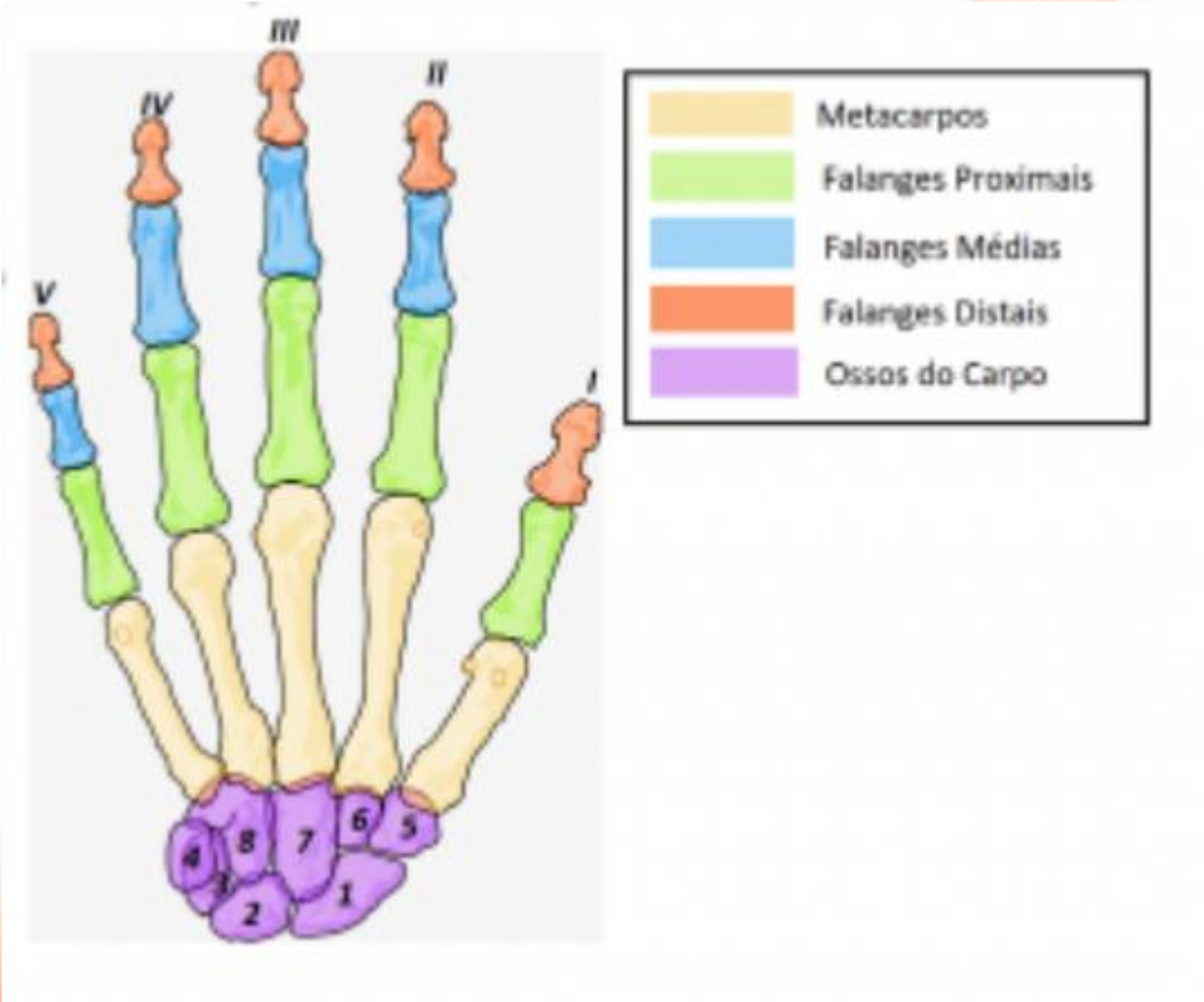

MISSÃO 193

- Mão (27): ossos do **Carpo** (punho):
  - escafóide
  - semilunar
  - piramidal
  - pisiforme
  - trapézio
  - trapezóide
  - capitato
  - hamato

MISSÃO 193

076.831.371-62

- Mão (27):
  - ossos do **Carpo** (punho):
    - es**c**afóide

#DICA: es**c**afóide ➞ **c**arpo ➞ ossos **c**urtos

Obs.: No crânio (face) temos o: es**f**enóide ➞ **f**ace

MISSÃO 193

- Mão (27): **Metacarpos** (5)
  - 1º ao 5º Metacarpos

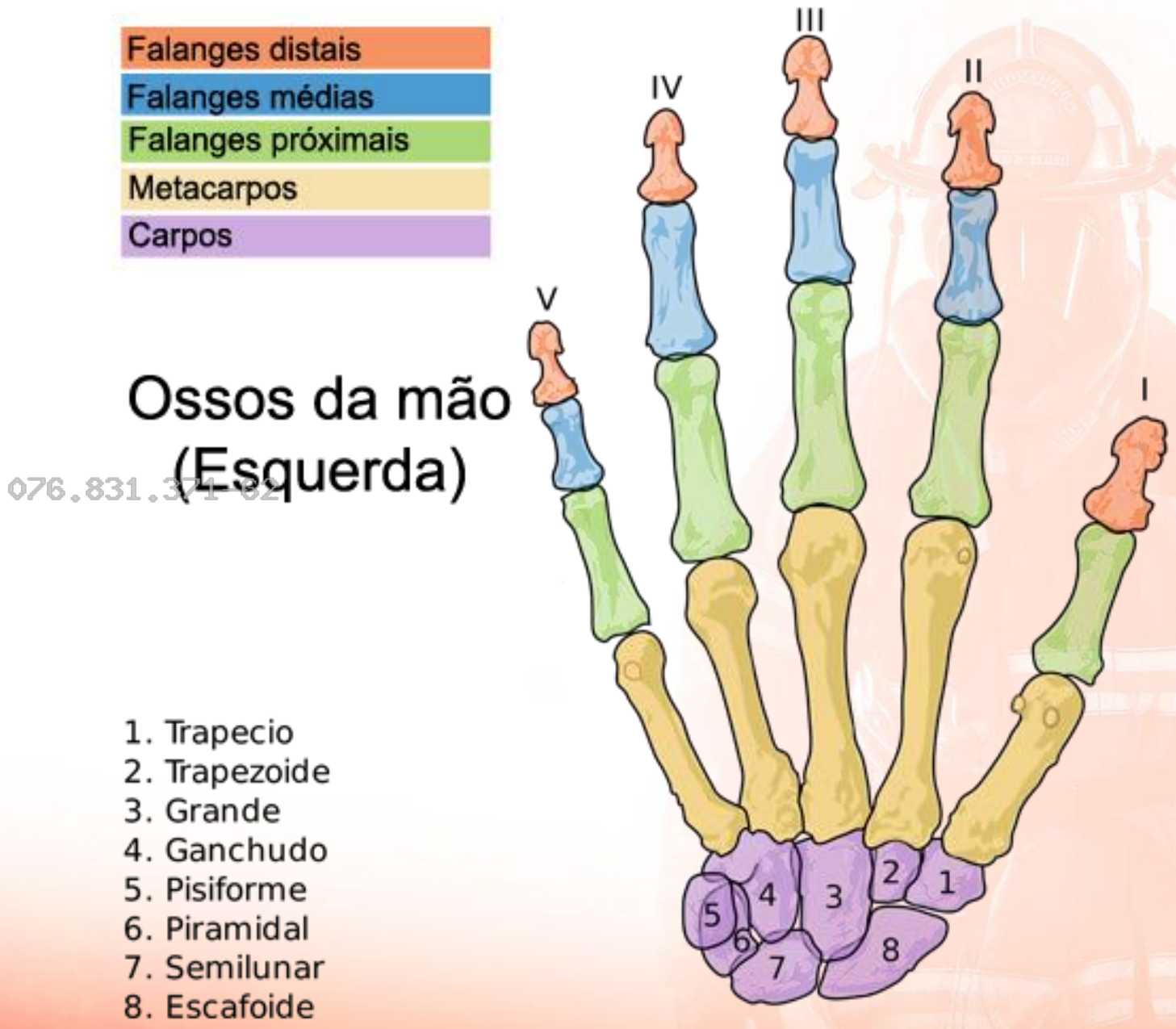

076.831.371-62

MISSÃO 193

- Mão (27): **Falanges**
    - polegar (dedão):
        - falange proximal
        - falange distal

    - todos os outros <u>4 dedos</u> da mão são compostos por:
        - falange proximal
        - falange média
        - falange distal

076.831.371-62

076.831.371-62

- **Fêmur**
  - se articula com:
    - tíbia (perna)
    - patela (joelho)
    - pelve: através da região chamada **acetábulo**

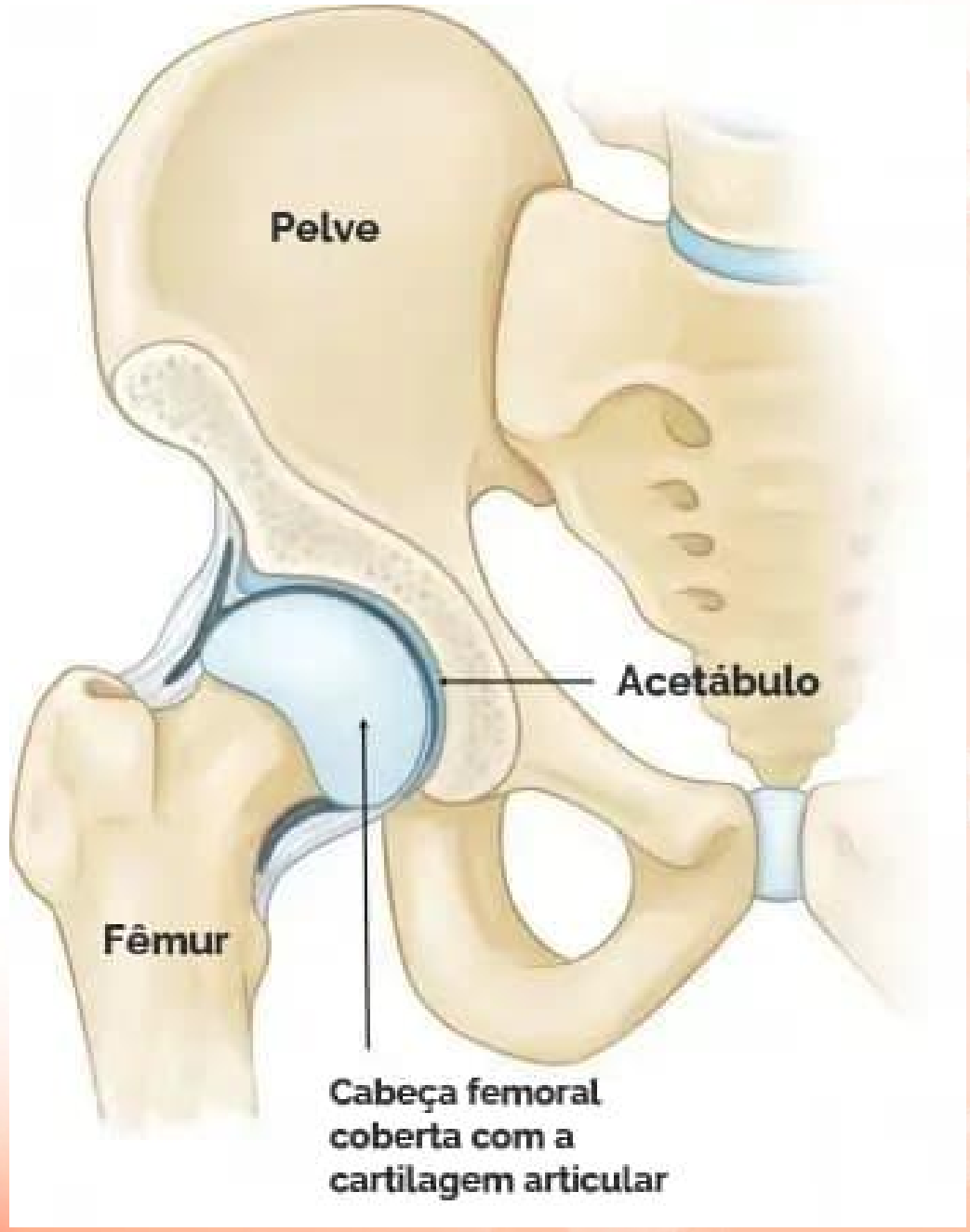

MISSÃO 193

- **Tíbia**: mais espessa (grossa)
  - ligada à patela por meio de tendões
  - se articula com:
    - fíbula (perna)
    - fêmur (coxa)
    - tálus (pé)

#DICA: o osso Tálus é o único do pé que começa com a letra “T”

Tíbia ➞ **T**álus

MISSÃO 193

076.831.371-62

076.831.371-62

- **Tíbia**: se articula com

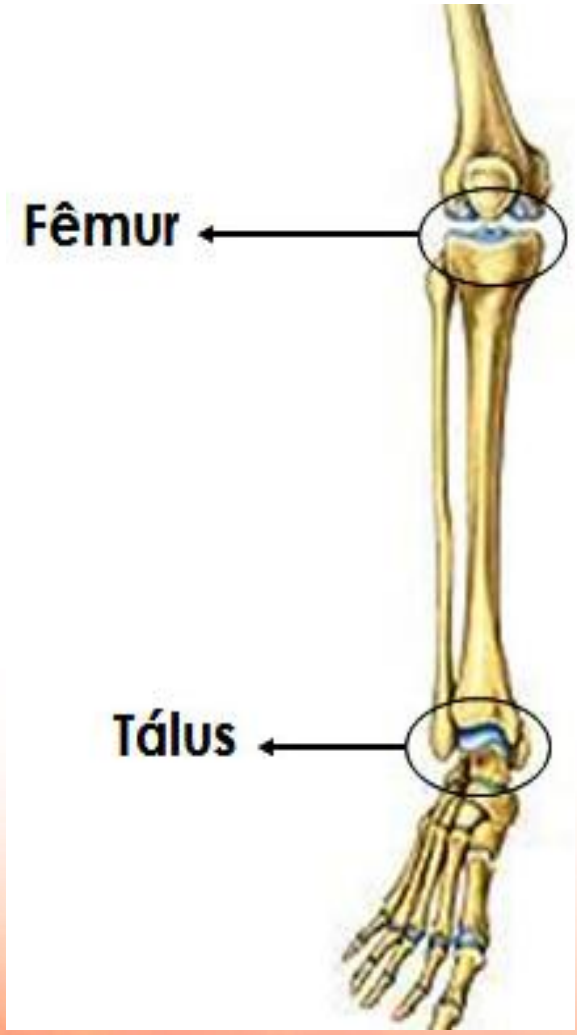

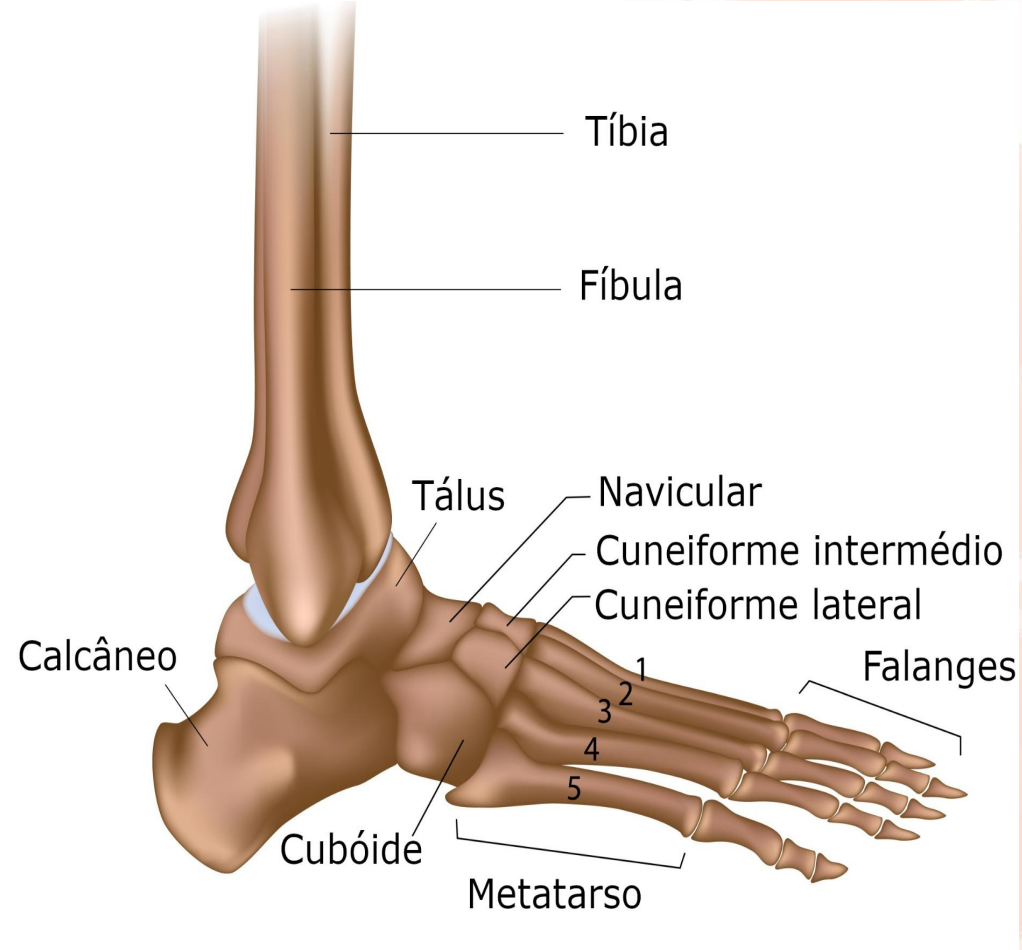

- **Fíbula**
  - **#DICA**: **f**ininha e fica mais pra **f**ora (+ lateral)

076.831.371-62

MISSÃO 193

- **Patela**

MISSÃO 193
076.831.371-62

076.831.371-62

- Pé (26):
  - ossos do **Tarso** (7): ossos menores, curtos
    - **Tálus**: ligado à tíbia (no tornozelo)
    - **Calcâneo**: maior osso do tarso e forma o calcanhar
    - **Navicular**
    - **Cuneiformes** (3)
      - medial: mais próximo à linha medial
      - intermédio: entre os cuneiformes medial e lateral
      - lateral: mais longe da linha média
    - **Cubóide**: mais lateral

MISSÃO 133

- Pé (26):
  - Metatarsos (5)
    - 1º ao 5º **Metatarsos**

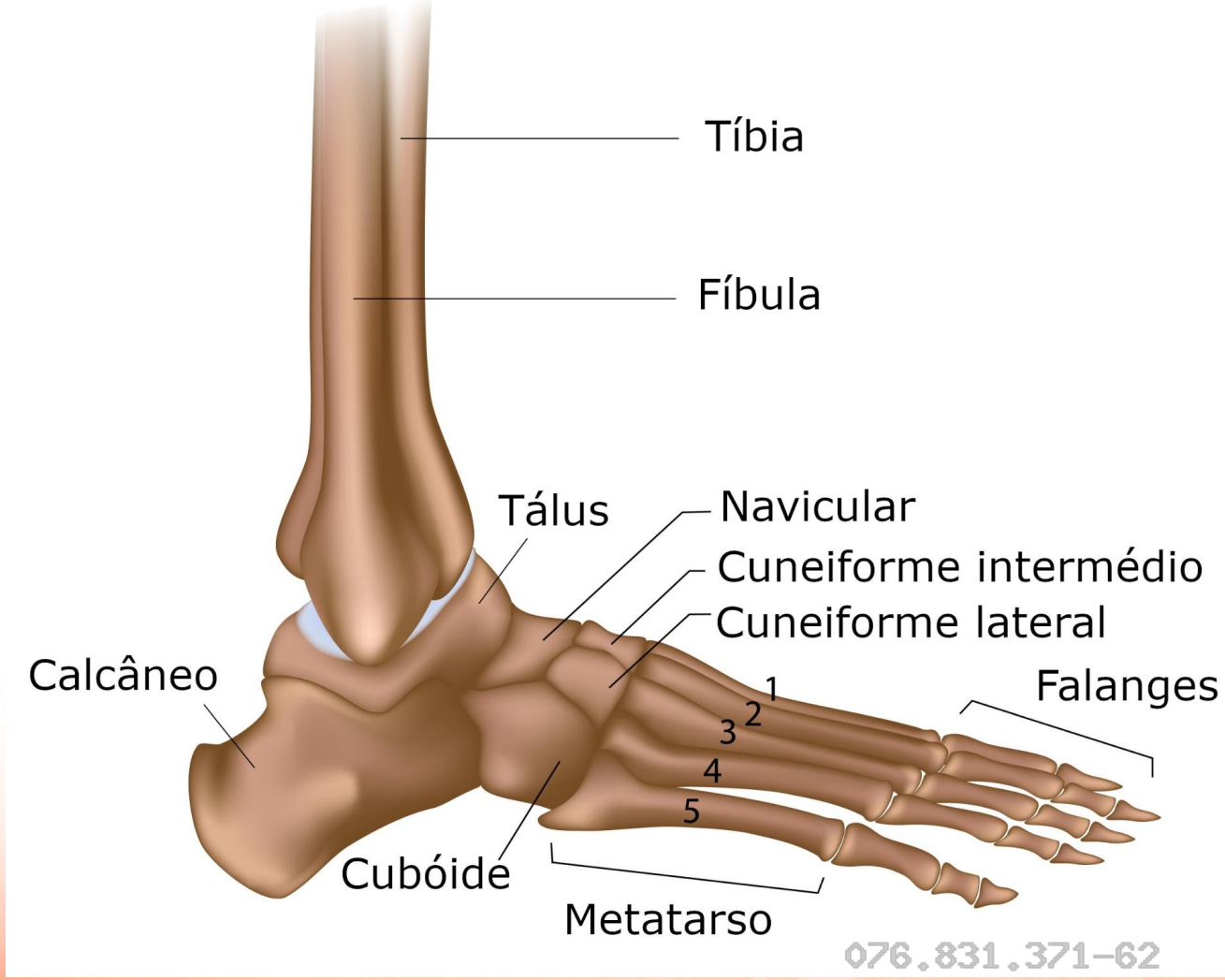

MISSÃO 193

076.831.371-62

- Falanges (14): dedos
  - **Hálux** (dedão):
    - falange proximal
    - falange distal
  - todos os outros 4 dedos do pé são compostos por:
    - falange proximal
    - falange média
    - falange distal

MISSÃO 193

- Cíngulos (cinturas): ossos que unem os membros (esqueleto apendicular) ao esqueleto axial
  - Cintura Escapular: liga os MMSS ao esqueleto axial
    - **Clavícula** (2): osso longo

076.831.371-62

    - **Escápula** (2): osso plano
      - articula com a clavícula (acrômio) e o esterno (manúbrio)
      - articula com o úmero (pela cavidade glenóide da escápula)

#DICA: a **clavícula** é o osso da frente (anterior) pois a letra *"c"* vem antes da letra *"e"*; e a **escápula** fica na parte de trás (posterior)

MISSÃO 193

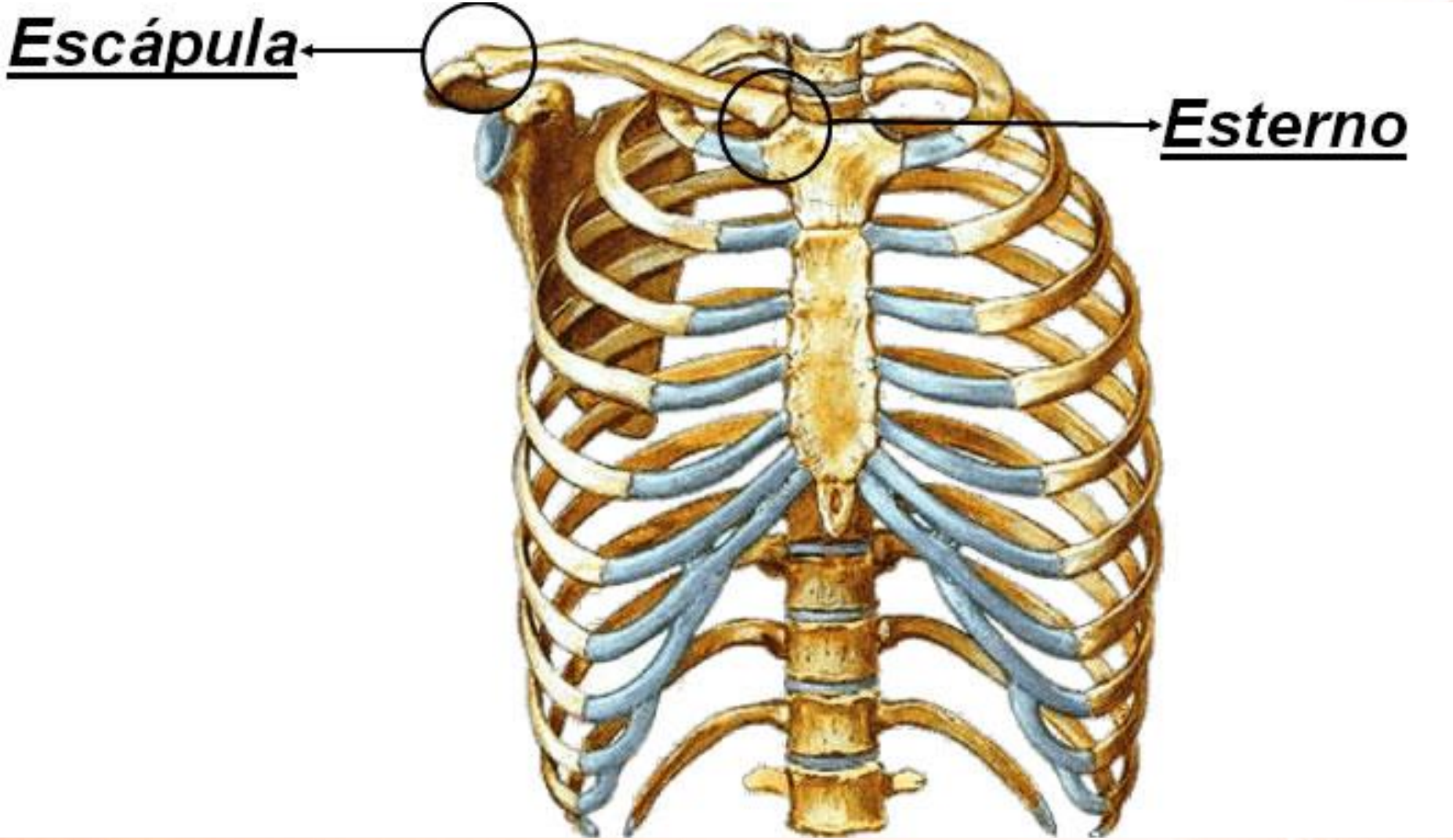

MISSÃO 193
076.831.371-62

076.831.371-62

- Cíngulos (cinturas): ossos que unem os membros (esqueleto apendicular) ao esqueleto axial
  - <u>Cintura Pélvica</u>: liga os MMII ao esqueleto axial
    - ossos do quadril ou osso ilíaco
      - **Ílio** (2)
      - **Púbis** (2)
      - **Ísquio** (2)

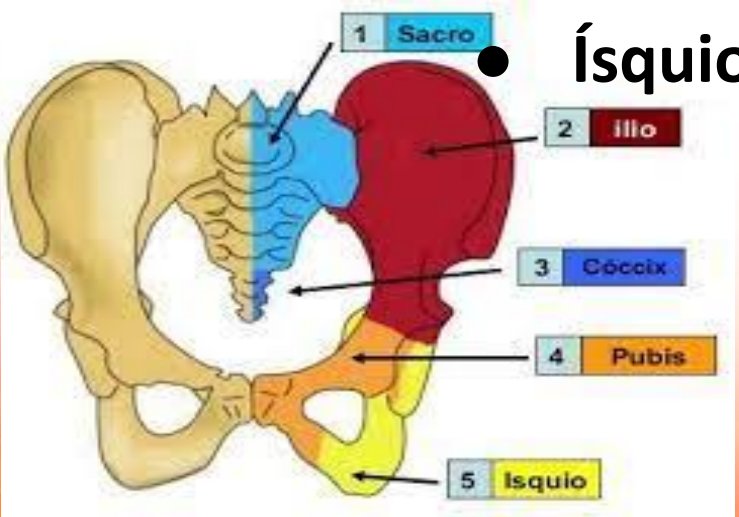

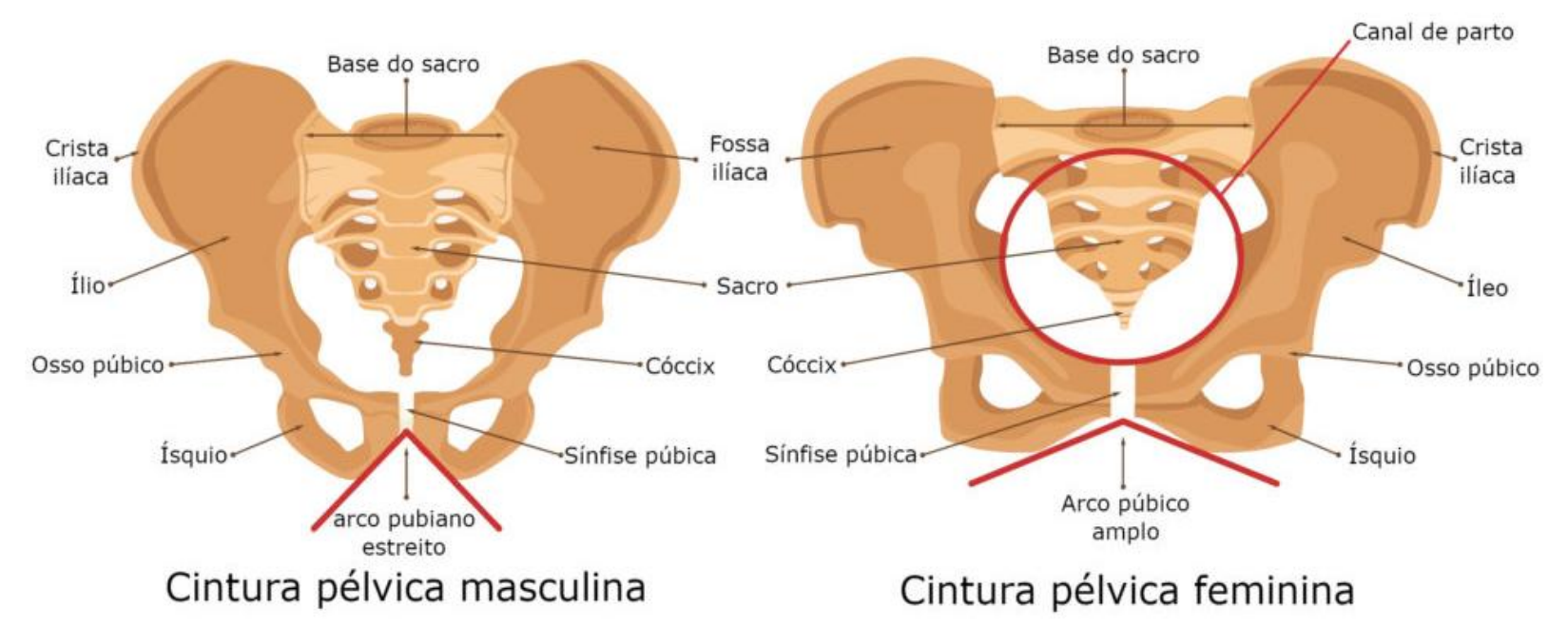

- Classificação dos ossos
  - Quanto ao formato:
    - **longos**:
    - **curtos**:
    - **planos, chatos** ou **laminares**:
    - **irregulares**:
    - **sesamóides**:
    - **pneumáticos**:

MISSÃO 193
076.831.371-62

076.831.371-62

- Classificação dos ossos
  - Quanto ao <u>formato</u>:
    - **longos**:
      - o comprimento é maior que a largura e espessura
      - são os ossos mais compridos do corpo
      - ex. fêmur, úmero, rádio
      - regiões:
        - **epífise**:
        - **diáfise**:

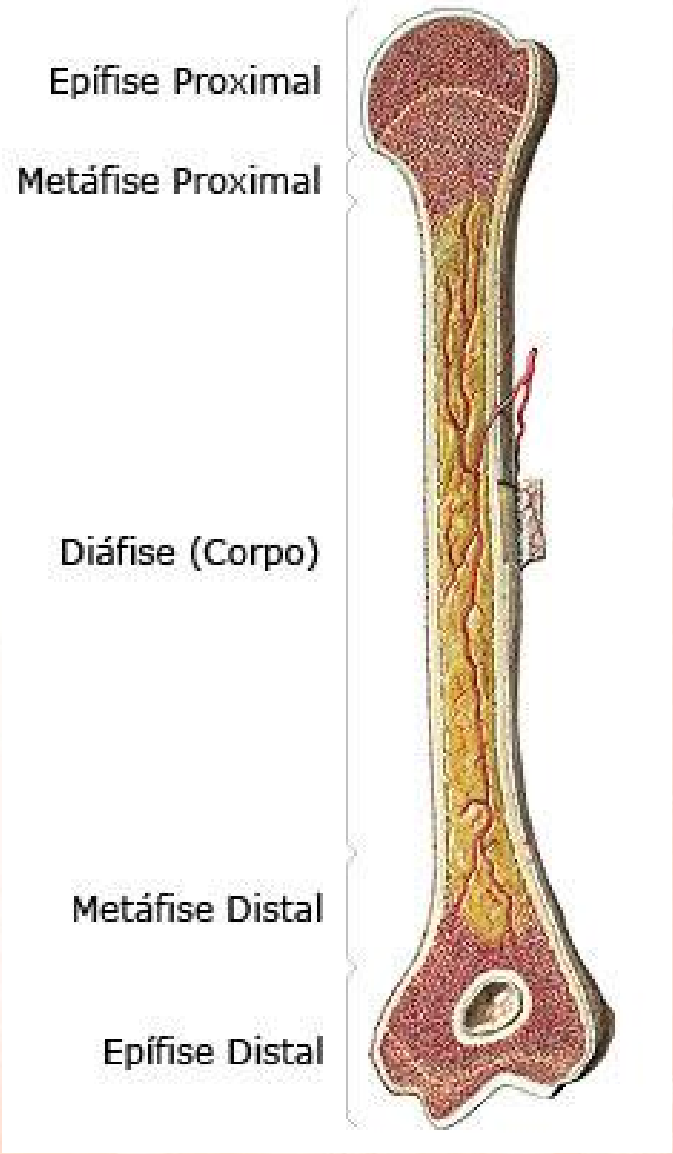

MISSÃO 193

- Classificação dos ossos
  - Quanto ao <u>formato</u>:
    - **longos**: **epífise**:
      - extremidades mais largas
      - composta por tecido ósseo esponjoso
      - revestida por uma fina camada de osso compacto e de uma cartilagem mais externamente
      - onde se encontra a medula óssea vermelha (ativa)
    - **#DICA**: **e**pífise = parte **e**xterna

076.831.371-62

MISSÃO 193

- Classificação dos ossos
  - Quanto ao <u>formato</u>:
    - **longos**:
      - **diáfise**:
        - comprimento/prolongamento/corpo do osso
        - é a haste longa do osso: porção cilíndrica do osso
        - constituída por tecido ósseo compacto
        - proporciona maior resistência
        - onde se encontra a medula óssea amarela (no adulto): feita de tecido adiposo
        - **#DICA**: **d**iáfise = parte de **d**entro

MISSÃO 193
076.831.371-62

076.831.371-62

- Classificação dos ossos
  - Quanto ao formato:
    - **longos**:
      - **metáfise**:
        - região entre as duas partes
        - é a parte dilatada da diáfise, mais próxima da epífise
        - **#DICA**: **m**etáfise = o **m**eio entre a epífise e a diáfise

MISSÃO 193

- Classificação dos ossos
  - Quanto ao <u>formato</u>:
    - **curtos**:
      - comprimento, largura e espessura são semelhantes
      - ossos esponjosos
      - ex. ossos do carpo

MISSÃO 193
076.831.371-62

076.831.371-62

- Classificação dos ossos
  - Quanto ao <u>formato</u>:
    - **planos** ou **laminares**:
      - comprimento e largura são semelhantes
      - mas a espessura é bem menor
      - são finos
      - compostos por 2 lâminas paralelas de tecido ósseo compacto - com uma camada de osso esponjosos entre elas
      - ex. escápula, frontal e parietal (crânio)

MISSÃO 193

- Classificação dos ossos
  - Quanto ao <u>formato</u>:
    - **irregulares**:
      - seu formato não encaixa em nenhum padrão determinado
      - ex. vértebras, base do crânio e mandíbula
    - **sesamóides**:
      - são ossos arredondados inseridos dentro de tendões
      - ex. patela (maior sesamóide do corpo)

076.831.371-62

MISSÃO 193

- Classificação dos ossos
  - Quanto ao <u>formato</u>:
    - **pneumáticos**:
      - possuem cavidades preenchidas por ar
      - ossos ocos revestido por mucosa (seios)
      - ex. esfenóide e alguns outros ossos do crânio

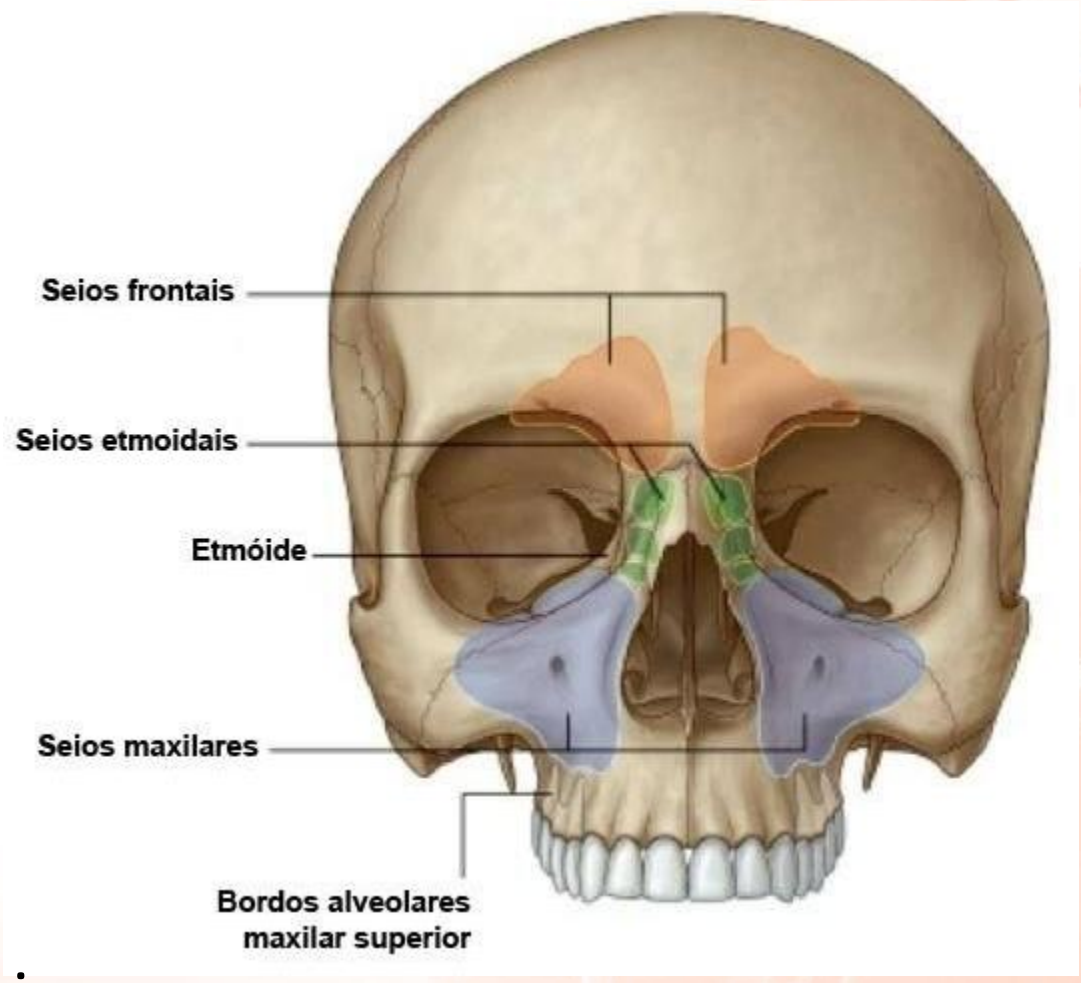

MISSÃO 193
076.831.371-62

076.831.371-62

- **Obs.:** Diferenças entre **Ligamentos** X **Tendão** X **Articulação**
  - Ligamentos e tendões são tipos de tecidos conjuntivos extra fortes e densos
  - Ligamentos: conectam **osso ← → osso**
  - Tendões: **músculos ← → ossos**
  - Articulação: ponto onde o osso se articula e encontra outro osso

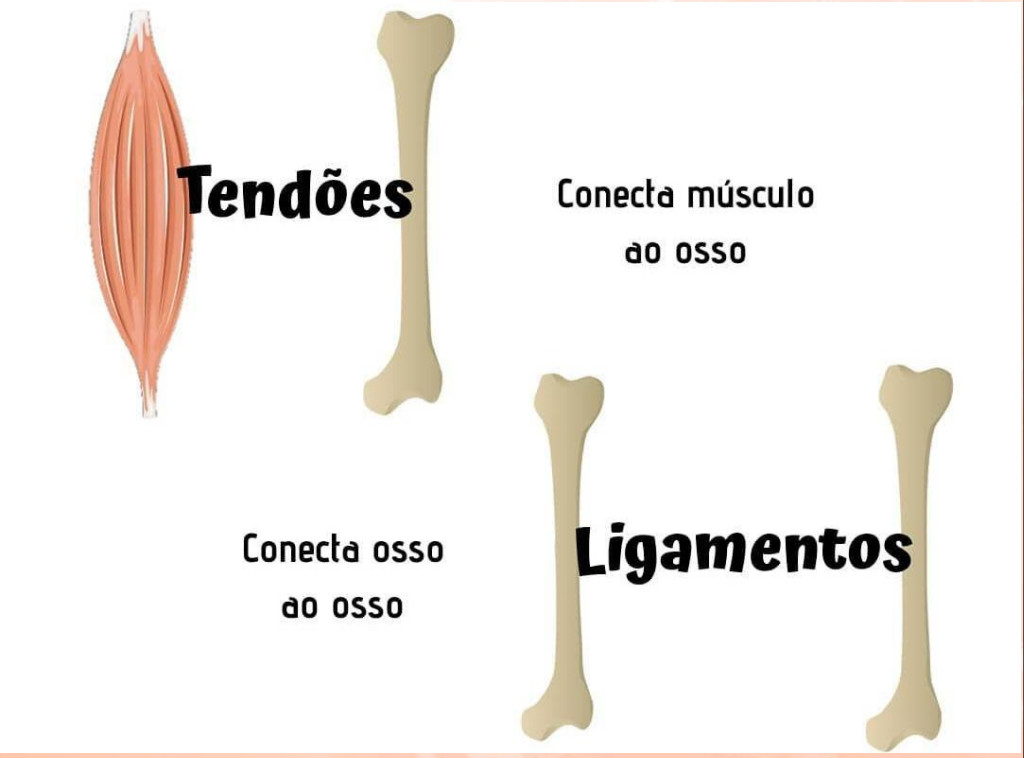

MISSÃO 193

- **Obs.:** Diferenças entre **Ligamentos** X **Tendão** X **Articulação**
  - Ligamentos e tendões são tipos de tecidos conjuntivos extra fortes e densos
  - Ligamentos: conectam **osso ← → osso**
  - Tendões: **músculos ← → ossos**
  - Articulação: ponto onde o osso se articula e encontra outro osso

MISSÃO 193

076.831.371-62

Obrigado!

Professor Estevão Aguiar

@estevaoaguiar_

MISSÃO 193