O QUE A BANCA REALMENTE COBRA NO CONCURSO CBMDF

Prof. Fabrício Noronha

@anatomotion

1. IDECAN (2025) O estudo da anatomia necessita de um vocabulário clínico que defina posição, movimentos, relações e planos de referência, bem como os sistemas do corpo humano. Por convenção, as descrições anatômicas do corpo humano são relacionadas com o corpo na posição anatômica.

As descrições anatômicas são frequentemente relacionadas com pelo menos um dos três planos do corpo, analise as afirmativas a seguir, sinalizando o item verdadeiro.

a. O plano sagital é aquele que divide o corpo em partes anterior e posterior (iguais ou desiguais). Esse plano é perpendicular ao plano mediano.

b. O plano transversal divide o corpo em metades iguais, direita e esquerda.

c. O plano sagital é um plano horizontal que divide o corpo em partes superior e inferior (iguais ou desiguais).

d. O plano axial se projeta perpendicularmente em relação aos planos sagital e frontal.

e. O plano frontal divide o corpo em partes direita e esquerda desiguais.

MISSÃO 193

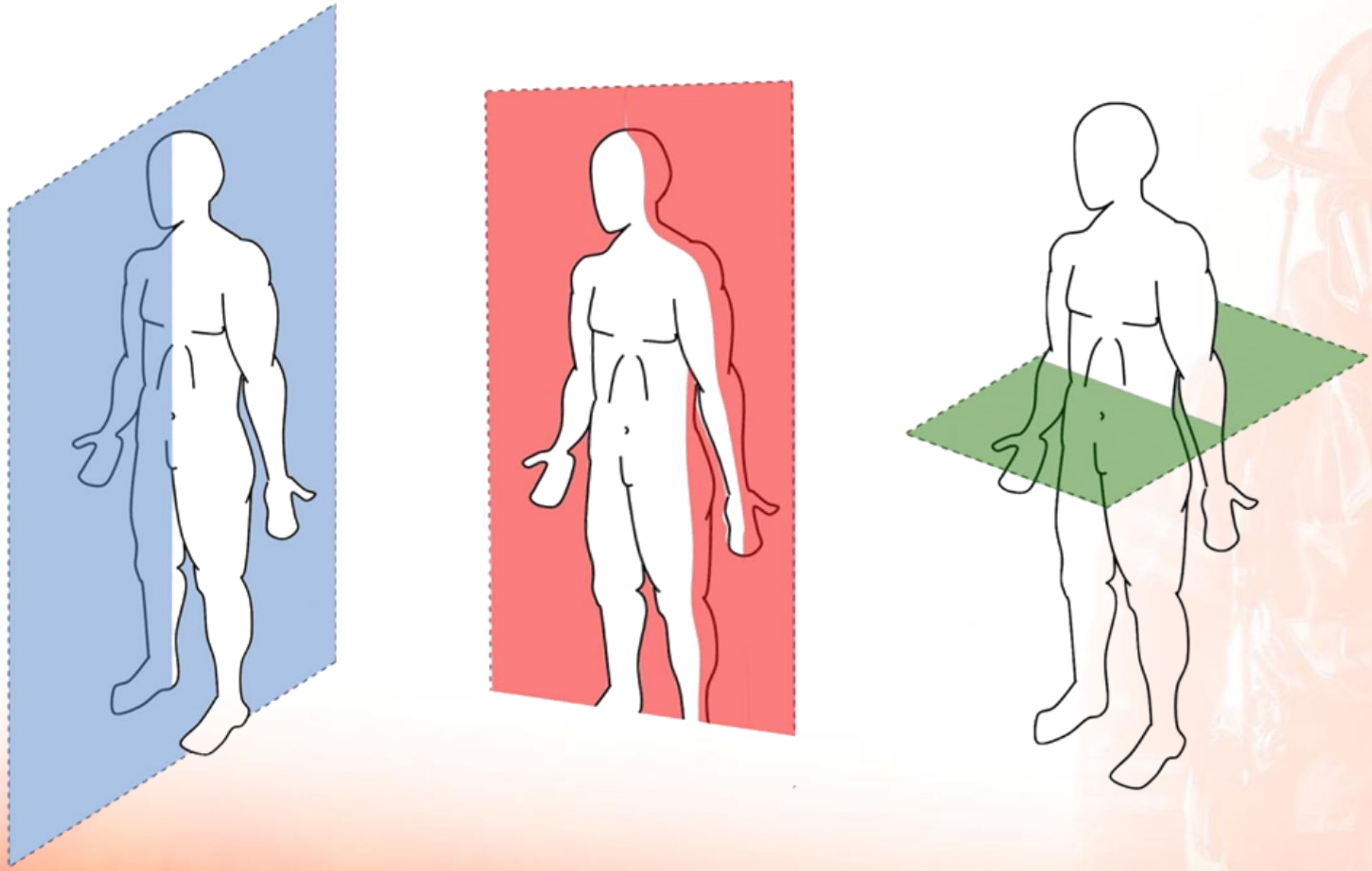

MISSÃO 193

2. IDECAN (2025) O tecido ósseo tem como principal função a sustentação aos órgãos e tecidos do corpo humano, mas também é responsável por armazenar fosfato, cálcio e outros íons. Ele pode ser dividido em osso esponjoso e compacto. Assinale a alternativa correta quanto às características de cada tipo de osso.

a. O osso esponjoso é composto por canais que servem de espaço para nervos e vasos sanguíneos como canais de Volkmann e canais de havers.

b. O osso esponjoso atua quase totalmente na diáfise de ossos longos e chatos.

c. Ossos compactos contêm canais de Volkmann e canais de havers, desprovido de espaço medular estão presentes na diáfise de ossos longos.

d. Ossos compactos têm extensas superfícies medulares, compostos por trabéculas que o deixam com aspecto poroso.

e. Ossos compactos estão presentes nas áreas mais profundas das epífises de ossos longos e servindo como divisória nos ossos chatos.

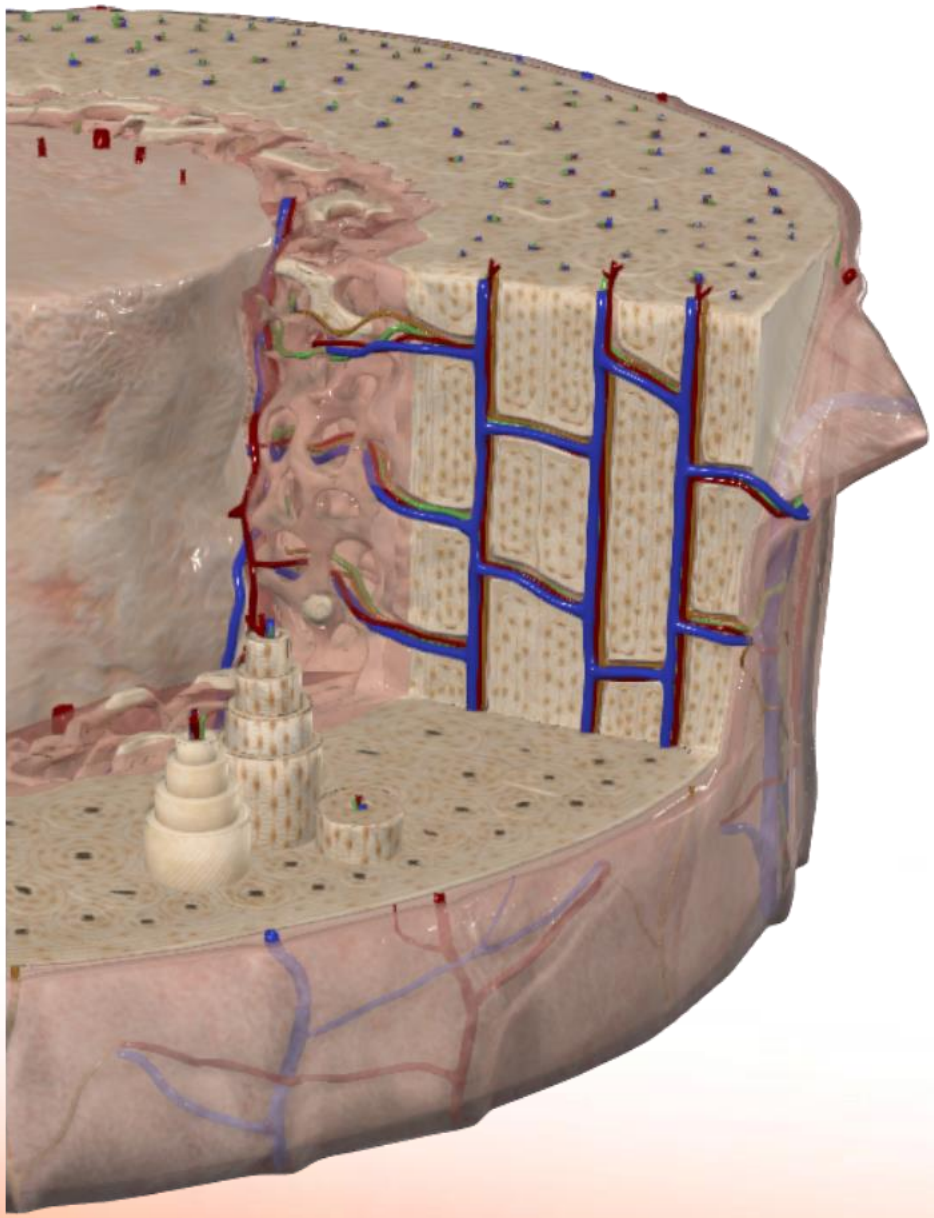

MISSÃO 193

3. IDECAN (2025) A abordagem da avaliação anatômica apresenta respectivos critérios para os diversos tipos de segmentos. Diante disso, houve a necessidade de classificar cada técnica de exames por imagens, devido às diferentes patologias e estruturas anatômicas a serem investigadas. Sendo assim, classificamos em três partes: esqueleto apendicular, cíngulos e esqueleto axial.

De acordo com o enunciado, sinalize o item que descreve corretamente estruturas do membro superior do esqueleto apendicular, cíngulos e esqueleto axial, respectivamente.

a. Ombro, mandíbula e pelve

b. Escápula, ombro, sacro.

c. Omoplata, patela e ulna.

d. Costelas, tarso e fíbula.

e. Rádio, clavícula e crânio.

MISSÃO 193

4. CONSULPLAN (2023) A coluna vertebral, também chamada de espinha dorsal, estende-se do crânio até a pelve. Ela é responsável por dois quintos do peso corporal total e é composta por tecido conjuntivo e por uma série de ossos, chamados vértebras, as quais estão sobrepostas em forma de uma coluna, daí o termo coluna vertebral. A coluna vertebral é constituída por:

a. 26 vértebras + sacro + cóccix e constitui, junto com a cabeça, esterno e costelas, o esqueleto axial.

b. 24 vértebras + sacro + cóccix e constitui, junto com a cabeça, esterno e costelas, o esqueleto axial.

c. 28 vértebras + sacro + cóccix e constitui, junto com a cabeça, esterno e costelas, o esqueleto axial.

d. 22 vértebras + sacro + cóccix e constitui, junto com a cabeça, esterno e costelas, o esqueleto axial.

MISSÃO 193

5. IDECAN (2014) O crânio, que contém 22 ossos, repousa no topo da coluna vertebral e apresenta dois grupos de ossos: os ossos do crânio e os da face. Em conjunto, esses ossos protegem e sustentam os delicados órgãos dos sentidos especiais para visão, gosto, olfato, audição e equilíbrio. Com base nos ossos do crânio, é correto afirmar que o(s)

a. osso occipital está situado na parte média da base do crânio.

b. osso esfenoide forma a parte posterior e a maior parte da base do crânio.

c. dois ossos temporais formam a maior parte dos lados e do teto da cavidade do crânio.

d. dois ossos parietais formam a parte inferior dos lados do crânio e a parte do soalho craniano.

e. osso frontal forma a parte anterior do crânio, os tetos das órbitas e a maior parte da fossa anterior do crânio.

MISSÃO 193

6. IDECAN (2017) A afirmativa a seguir contextualiza a questão. Leia-a atentamente.

“Através do estudo anatômico, compreendemos a importância do reconhecimento das estruturas do esqueleto axial e apendicular.”

Os números apresentados nas imagens anteriores correspondem, sequencialmente, às seguintes estruturas:

a. Articulação fibrosa: Sutura, Gonfose e Sindesmose.

b. Articulação fibrosa: Sutura, Gonfose e Sincondrose.

c. Articulação sinovial: Sutura, Sindesmose e Sincondrose.

d. Articulação cartilagínea: Sutura, Gonfose e Sindesmose.

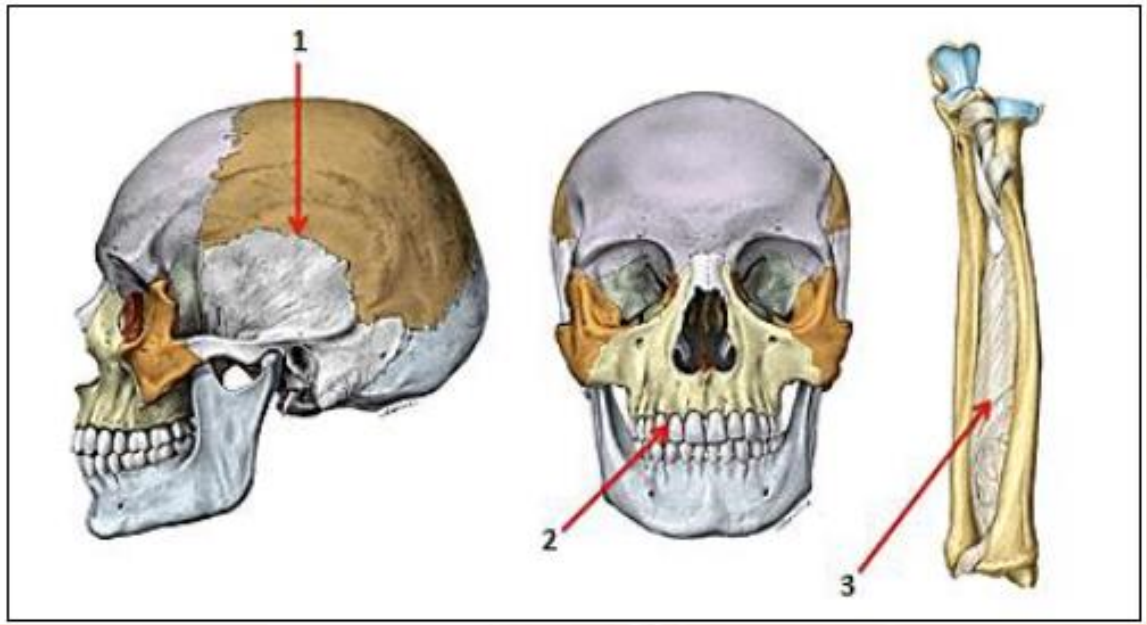

MISSÃO 193

MISSÃO 193

7. IDECAN (2025) O sistema muscular humano é composto por três tipos principais de músculos: esquelético, liso e cardíaco, cada um com funções e estruturas específicas. Sobre a anatomia do sistema muscular, assinale a alternativa correta.

a. O músculo liso é encontrado apenas no coração e é responsável pela contração voluntária.

b. O músculo estriado esquelético possui uma estrutura ramificada e é responsável pelas contrações involuntárias.

c. O músculo cardíaco é composto por fibras não estriadas e não possui qualquer tipo de controle nervoso.

d. O músculo liso apresenta contrações rápidas e fortes, sendo responsável pela movimentação do sangue nas artérias.

e. O músculo esquelético é composto por fibras multinucleadas e sua contração é controlada pelo sistema nervoso somático.

8. AVANÇA SP (2025) Durante a contração muscular, a liberação de cálcio a partir do retículo sarcoplasmático é crucial. O que provoca essa liberação?

a. A hiperpolarização da membrana da fibra muscular.

b. A ativação dos canais de cálcio na membrana plasmática.

c. O potencial de ação que se propaga pelos túbulos T.

d. A inibição dos canais de potássio dependentes de voltagem.

e. Despolarização da membrana em repouso.

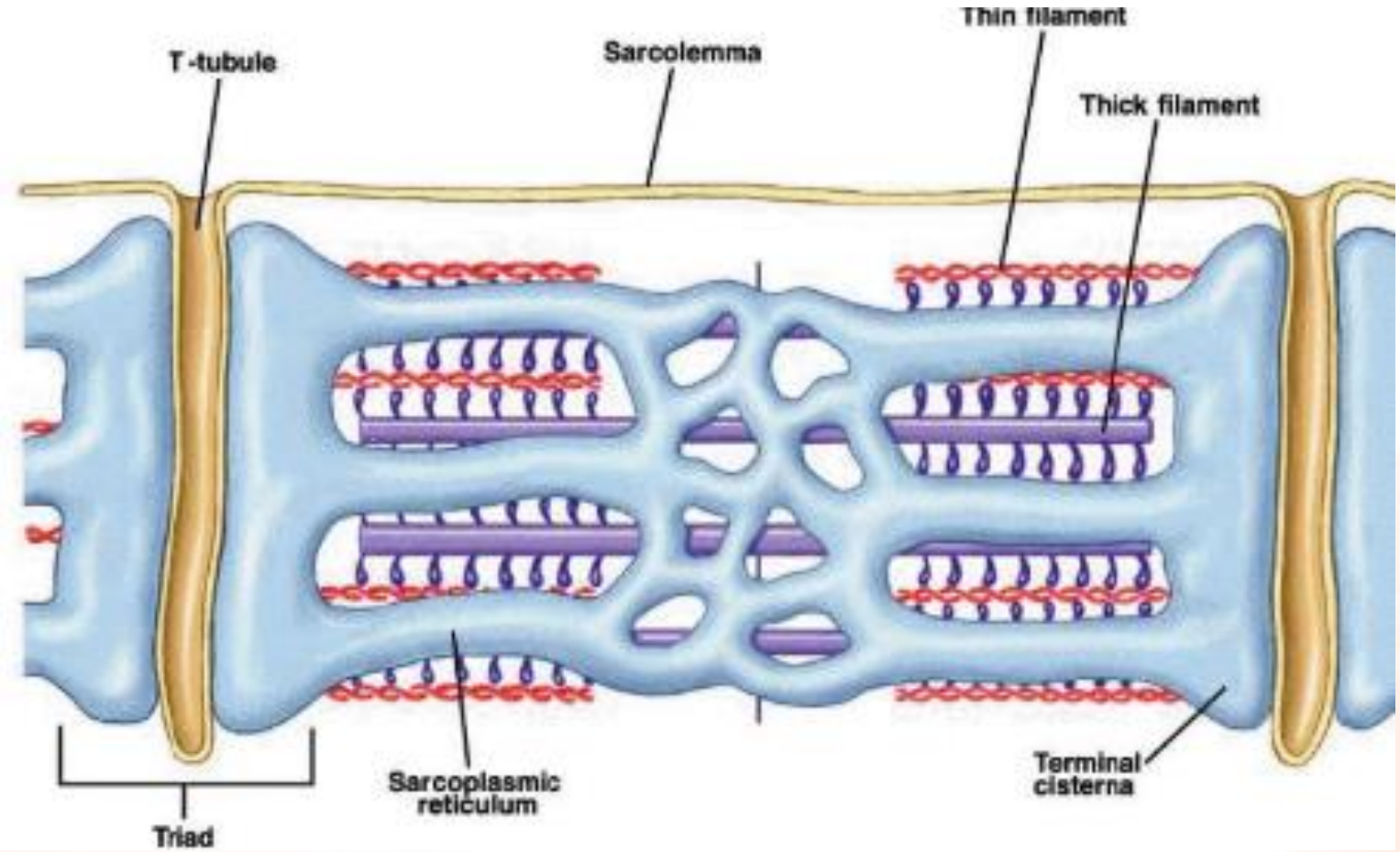
T-tubule
Sarcolemma
Thin filament
Thick filament
Sarcoplasmic reticulum
Terminal cisterna
Triad

MISSÃO 193

9. IDECAN (2025) O sistema circulatório é responsável por levar sangue, rico em oxigênio para os tecidos e, transportá-lo saturado de CO_2, de volta para o coração e pulmões. Sobre o sistema em questão, assinale a alternativa correta.

a. Entre o átrio e o ventrículo direito encontra-se a válvula mitral (bicúspide).

b. O sangue rico em CO_2 chega ao átrio esquerdo do coração pela veia pulmonar.

c. O sangue rico em O_2 é bombeado do átrio direito para o ventrículo direito e enviado ao pulmão pela artéria pulmonar.

d. Ao chegar no ventrículo esquerdo, o sangue rico em CO_2 é bombeado para os tecidos através da aorta.

e. O sangue pobre em O_2 e rico em CO_2 chega no átrio direito pela veia cava superior.

MISSÃO 193

MISSÃO 193

10. IDECAN (2025) Assinale a alternativa que indica corretamente a lei que estabelece que dentro de limites fisiológicos, o coração é capaz de ejetar todo o volume sanguíneo que recebe proveniente do retorno venoso.

a. Lei de Virchow.

b. Lei de Charcot.

c. Lei de Hiss.

d. Lei de Purkinje.

e. Lei de Frank-Starling.

MISSÃO 193

11. AVANÇA SP (2024) Os feixes elétricos cardíacos são responsáveis pela condução do impulso elétrico que coordena a contração do coração. Sobre o sistema de condução cardíaca, é correto afirmar que:

a. O feixe de His divide-se nos ramos direito e esquerdo, sendo o ramo esquerdo responsável exclusivamente pela condução do impulso para o ventrículo direito.

b. O nó sinoatrial, localizado no átrio esquerdo, é o principal marcapasso do coração e inicia o impulso elétrico que se propaga pelos feixes.

c. O sistema de Purkinje distribui o impulso elétrico para as células musculares ventriculares, garantindo a contração simultânea de ambos os ventrículos.

d. O feixe de Bachmann conecta os átrios direito e esquerdo, permitindo que o impulso elétrico passe diretamente do nó atrioventricular para os ventrículos.

e. O nó atrioventricular, localizado entre os átrios e ventrículos, é responsável por desacelerar o impulso elétrico, permitindo que os ventrículos se encham completamente antes de contrair.

11. PROGEPE (2024) Em uma hemorragia, há perda de volume sanguíneo e consequente queda da pressão arterial. Essa diminuição da pressão arterial é detectada pelos barorreceptores que, para aumentar a pressão novamente, promovem

a. aumento da descarga parassimpática para o coração, a qual diminui a frequência cardíaca.

b. aumento da descarga simpática para o coração, aumentando a frequência cardíaca.

c. diminuição da descarga simpática para os vasos sanguíneos, causando dilatação.

d. diminuição da descarga simpática para as arteríolas, causando dilatação.

e. diminuição da resistência periférica.

MISSÃO 193

12. IDECAN (2025) O tecido nervoso é sensível a vários estímulos que se originam de fora ou do interior do organismo. Ao ser estimulado, esse tecido torna-se capaz de conduzir os impulsos nervosos de maneira rápida e, às vezes, por distâncias relativamente grandes. Trata-se de um dos tecidos mais especializados do organismo animal. Considerando as características histológicas desse tecido, identifique a alternativa correta.

a. O pericário, também chamado de corpo celular do neurônio, contém apenas retículo endoplasmático liso, responsável pela síntese de neurotransmissores e pela manutenção da homeostase celular.

b. As células da glia desempenham funções predominantemente estruturais, sendo responsáveis por formar um arcabouço de sustentação para os neurônios, sem participação ativa na neurotransmissão.

c. A sinapse elétrica é o tipo de sinapse mais comum no sistema nervoso humano, caracterizando-se pela liberação de neurotransmissores na fenda sináptica e pela transmissão unidirecional dos impulsos nervosos.

d. Os oligodendrócitos, presentes no sistema nervoso central, e as células de Schwann, no sistema nervoso periférico, são responsáveis pela formação da bainha de mielina, uma estrutura que aumenta a velocidade de condução dos impulsos nervosos.

e. Os astrócitos são células do sistema nervoso periférico que participam da transmissão sináptica e da barreira hematoencefálica, além de regularem a concentração de íons no meio extracelular.

13. IDECAN (2017) Os nervos cranianos são, no total, 12 pares e cada um deles recebe uma nomenclatura específica e são numerados em algarismos romanos de acordo com sua ordem de origem no sentido rostrocaudal. Relacione adequadamente os pares de nervos de acordo com o componente funcional.

1. Motor.

2. Misto.

3. Sensorial

( ) X – Nervo vago.

( ) I – Nervo olfatório.

( ) XII – Nervo hipoglosso.

( ) VIII – Nervo vestibulococlear.

A sequência está correta em

a. 1, 3, 2, 1.

b. 2, 3, 1, 3.

c. 3, 2, 2, 1.

d. 3, 1, 3, 2.

MISSÃO 193

14. IDECAN (2022) Apesar do cérebro ser o órgão mais conhecido do sistema nervoso, com diversas funções, esse sistema possui várias outras estruturas essenciais. Entre essas, existe o bulbo raquidiano, também chamado de medula oblonga. O bulbo está situado na parte terminal do tronco encefálico, estando próximo à ponte. A respeito do bulbo, assinale a alternativa correta.

a. Está relacionado a funções vitais do corpo, como frequência cardíaca e respiração.

b. Pertence ao sistema nervoso periférico.

c. É o responsável principal pelo processo de audição.

d. Não possui neurônios na sua estrutura, mas outras células como as células da glia.

e. Uma de suas funções é a formação de memória recente.

15. IDECAN (2023) As meninges são as membranas conjuntivas do sistema nervoso central cuja função é proteger os centros nervosos. São compostas por três camadas, presentes tanto na cavidade craniana como na coluna vertebral, sendo a que se localiza na camada mais superficial, denominada

a. corpo caloso.

b. pia-máter.

c. aracnoide.

d. dura-máter.

e. ponte.

MISSÃO 193

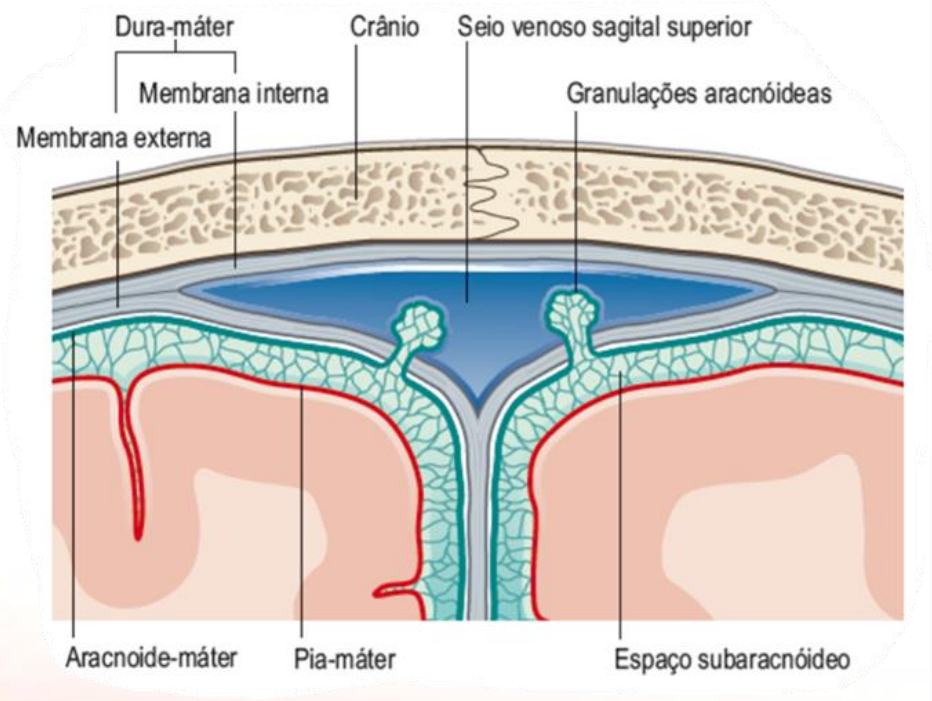
Dura-máter
Crânio
Seio venoso sagital superior
Membrana interna
Granulações aracnóideas
Membrana externa
Aracnoide-máter
Pia-máter
Espaço subaracnóideo

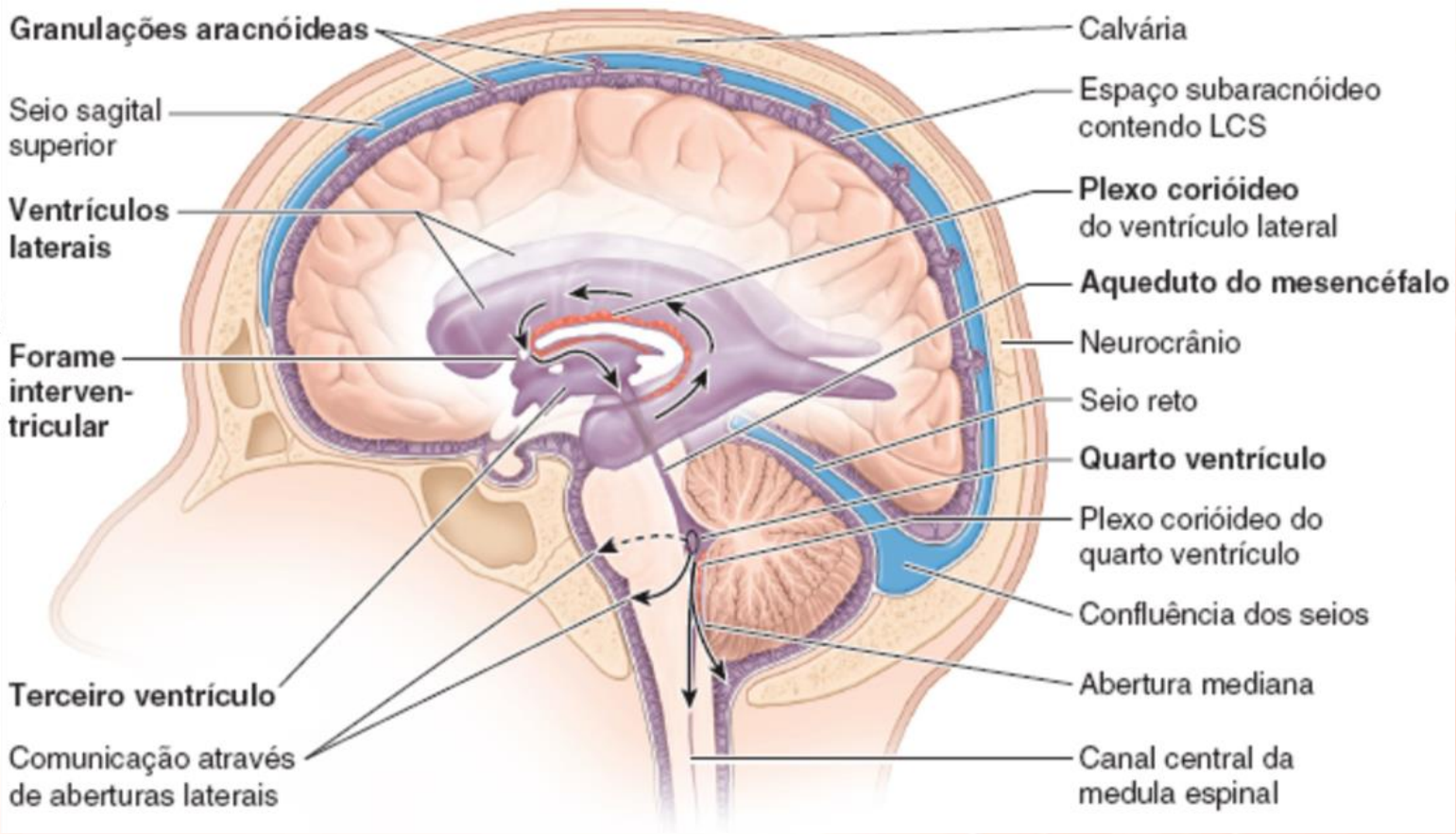
Granulações aracnóideas
Seio sagital superior
Ventrículos laterais
Forame interven-tricular
Terceiro ventrículo
Comunicação através de aberturas laterais
Calvária
Espaço subaracnóideo contendo LCS
Plexo corióideo do ventrículo lateral
Aqueduto do mesencéfalo
Neurocrânio
Seio reto
Quarto ventrículo
Plexo corióideo do quarto ventrículo
Confluência dos seios
Abertura mediana
Canal central da medula espinal

MISSÃO 193

16. IDECAN (2025) Durante exercício intenso, o sistema respiratório precisa ajustar rapidamente a ventilação pulmonar. Um dos mecanismos que participa desse ajuste é a detecção da acidose respiratória.

Esse processo é monitorado principalmente por:

a. Receptores mecânicos da musculatura intercostal.

b. Quimiorreceptores periféricos localizados no cerebelo.

c. Barorreceptores arteriais no átrio esquerdo.

d. Quimiorreceptores do bulbo que detectam aumento de H+ no líquido cefalorraquidiano.

e. Osmorreceptores hipotalâmicos sensíveis à variação de O2.

MISSÃO 193

17. PROGEPE (2024) A substância presente no sistema respiratório que diminui a tensão superficial nos alvéolos, sobretudo nos menores, isto é, torna mais fácil a expansão dos alvéolos, é chamada de:

a. peptídeo hidrofóbico das células ciliais

b. surfactante das células alveolares tipo II

c. surfactante das células mesenquimais tipo I

d. gamaglobulina das células alveolares do tipo III

MISSÃO 193

18. IDECAN (2017) “O controle das secreções que atuam no intestino resulta de uma sequência de sinais químicos onde participam vários hormônios. Quando há entrada do quimo no duodeno o primeiro sinal é dado, e sua acidez estimula células da parede intestinal a liberar no sangue o hormônio _____.”

(Amabis J. M. e Martho, G. R. Biologia dos organismos, volume 2. Editora Moderna, São Paulo, 2010.)

Assinale a alternativa que completa corretamente a afirmativa anterior.

a. pepsina

b. gastrina

c. secretina

d. colecistocinina

MISSÃO 193

19. IDECAN (2017) Sobre a digestão que ocorre no intestino delgado, analise as afirmativas a seguir.

I. As diversas pequenas glândulas presentes na mucosa do intestino delgado produzem secreções denominadas suco entérico.

II. No duodeno, além do suco intestinal, atua também o suco gástrico, solução aquosa alcalina que contém várias enzimas digestivas.

III. Uma das principais enzimas do suco entérico que transforma tripsinogênio em tripsina é conhecida por enterocinase.

IV. As carboidrases completam a digestão de dipeptídeos, tripeptídeos e oligopeptídeos formados por ação de enzimas proteolíticas do suco gástrico e pancreático.

Estão INCORRETAS apenas as afirmativas

a. I e II.

b. I e IV.

c. II e III.

d. II e IV.

MISSÃO 193

20. IDECAN (2023) Sobre as características do sistema tegumentar, constituído pela pele e seus anexos, sendo o maior órgão do corpo humano, analise as afirmativas abaixo:

I. O estrato basal da epiderme é onde ficam as células tronco da epiderme e por conta da sua atividade de mitose esse extrato também é conhecido como germinativo.

II. No estrato córneo epidérmico existem as células de Merkel e melanócitos.

III. Somente as células de Merkel são capazes de fagocitar e processar antígenos estranhos ne pele.

IV. A derme é a camada mais exposta da pele, a que se vê a olho nu e é onde ficam os anexos cutâneos, vasos sanguíneos e linfáticos além de nervos e terminações nervosas sensoriais.

V. As glândulas odoríferas estão localizadas na parte mais externa da epiderme e se caracterizam por serem tubulares e sem ramificações.

Após análise, admite-se como correta(s)

a. apenas a afirmativa I.

b. apenas as afirmativas I e II.

c. apenas as afirmativas III e IV.

d. apenas as afirmativas II, III e IV.

e. apenas as afirmativas II, III, IV e V.

MISSÃO 193

21. IDECAN (2023) Os rins filtram o sangue e, portanto, excretam os dejetos metabólicos e, ao mesmo tempo, retêm as substâncias filtradas necessárias ao organismo. A maioria dos solutos filtrados e água são reabsorvidos, independentemente, do estado fisiológico do animal, mas a taxa de reabsorção do sódio, cloreto, fosfato, e outros solutos é regulada por hormônios específicos. As respostas homeostáticas específicas são controladas, em grande parte, por diversos hormônios, dentre estes a aldosterona, sobre a qual considera-se corretamente que

a. é um hormônio glicocorticoide, secretado pelo córtex adrenal.

b. atua nas células principais do ducto coletor, para aumentar a reabsorção de K+, o que, por sua vez, aumenta a excreção de água.

c. atua nas células principais do ducto coletor, para aumentar a reabsorção de Na+, o que, por sua vez, eleva a reabsorção de água.

d. aumenta, diretamente, a reabsorção de sódio no túbulo proximal e no ramo ascendente espesso da alça de Henle.

e. é um hormônio glicocorticoide, secretado pela hipófise.

MISSÃO 193

22. VUNESP (2025) Dentre todos os processos que acontecem no néfron para formação da urina, o processo de

a. filtração ocorre quando o sangue passa pelo glomérulo e é pressionado para a cápsula de Bowman de forma selecionada, passando apenas as substâncias que devem ser eliminadas na urina.

b. reabsorção, que acontece principalmente no túbulo proximal do néfron, recupera as moléculas importantes que foram filtradas, como aminoácidos, glicose e água.

c. reabsorção da água acontece somente na alça de Henle, estrutura responsável por produzir uma urina hipertônica.

d. eliminação ativa de excretas ocorre totalmente no túbulo proximal, onde os medicamentos e macromoléculas que não foram filtrados são encaminhados para comporem a urina.

e. filtração, reabsorção e eliminação ativa de excretas forma a urina, que é encaminhada do ducto coletor para a uretra.

22. IF-RS (2016) Durante o ciclo menstrual feminino, nos dias que seguem à ovulação, um hormônio se apresenta em concentrações elevadas no sangue, fazendo com que o endométrio se mantenha espesso e vascularizado até uma possível nidação. Esse hormônio e a estrutura em que é produzido são, respectivamente:

a. Progesterona – corpo lúteo.

b. FSH – adenoipófise.

c. Estrogênio – neuroipófise.

d. LH – Corpo lúteo.

e. Estrogênio – endométrio.

MISSÃO 193