Review Article /บทฟื้นฟูวิชาการ

ทางเลือกในการรักษากระจกตารูปกรวยระยะรุนแรง

ณัฐธิดา นิ่มวรพันธุ์, พ.บ.

กระจกตารูปกรวย (Keratoconus, KC) เป็นความผิดปกติของกระจกตาที่มีการบางลง โดยที่ไม่มีการอักเสบหรือติดเชื้อ ทำให้เกิดการโป่งของกระจกตาเป็นรูปโคนในบริเวณ central หรือ paracentral ของ cornea ส่งผลทำให้เกิดภาวะสายตาผิดปกติ เช่น สายตาสั้นหรือสายตาเอียงแบบ irregular astigmatism ซึ่งทำให้คุณภาพการมองเห็นลดลงได้ สำหรับกระจกตารูปกรวยระยะรุนแรง (Advanced KC) ไม่ได้มีคำนิยามที่ชัดเจน โดยทั่วไปหมายถึงระยะของโรคที่มีระดับการมองเห็น (visual acuity, VA) อยู่ในระดับที่ต่ำกว่าที่จะยอมรับได้ โดยที่ไม่สามารถแก้ไขให้การมองเห็นดีขึ้นด้วยแว่นหรือคอนแทคเลนส์ได้ แนวทางการรักษาจะขึ้นอยู่กับระยะความรุนแรงของโรค ในระยะแรกที่กระจกตายังไม่มีการเปลี่ยนแปลงมาก สามารถแก้ไขด้วยการใส่แว่นได้ เมื่อสายตาเอียงมากขึ้นจนใส่แว่นไม่ได้ จึงต้องใส่คอนแทคเลนส์ชนิดแข็งช่วย จนเมื่อเข้าสู่ระยะ advanced KC ส่วนใหญ่จะได้รับการรักษาด้วยการเปลี่ยนกระจกตาทุกชั้น (Penetrating Keratoplasty, PK) หรือเปลี่ยนกระจกตาเฉพาะส่วนหน้า (Deep Anterior Lamellar Keratoplasty, DALK) ซึ่งการผ่าตัดทั้ง 2 วิธีนี้อาจพบภาวะแทรกซ้อนต่างๆ ได้ เช่น เกิดปฏิกิริยาต่อต้านกระจกตาใหม่ (allograft rejection) ปัญหาที่เกิดจากไหมเย็บกระจกตา การเกิดสายตาเอียงแบบไม่เป็นระเบียบ (irregular astigmatism) ปัจจุบันได้มีการพยายามพัฒนาเครื่องมือและเทคนิคการผ่าตัด เช่น การฉายรังสีอัลตราไวโอเลตที่กระจกตา (corneal collagen cross link, CXL) การใส่วงแหวนพยุงกระจกตา (Intracorneal ring segments, ICRS) และการผ่าตัดปลูกถ่ายชั้น Bowman's layer (BL transplantation) ซึ่งช่วยเสริมความแข็งแรงให้กระจกตา ทำให้การโป่งนูนของกระจกตาลดลงหรือคงที่ และสามารถใส่คอนแทคเลนส์ได้ง่ายขึ้น การรักษาเหล่านี้นำมาใช้ในการรักษาโรคในระยะรุนแรงได้บางกรณี เพื่อหวังที่จะทดแทนหรือเลี่ยงการผ่าตัดเปลี่ยนกระจกตาและลดความเสี่ยงจากภาวะแทรกซ้อนที่อาจเกิดขึ้นได้ การรักษาในวิธีต่างๆ ที่กล่าวมาจะมีประเด็นที่ใช้ในการพิจารณาเลือกวิธีผ่าตัด เทคนิคการผ่าตัด ผลของการรักษาและภาวะแทรกซ้อนที่จะกล่าวต่อไป

ภาควิชาจักษุวิทยา คณะแพทยศาสตร์โรงพยาบาลรามาธิบดี

หลักเกณฑ์ในการพิจารณาเลือกวิธีการผ่าตัด

1. ความหนาของกระจกตา (corneal thickness)

หากมีกระจกตาบริเวณขอบของกระจกตา (peripheral cornea) บางมาก การทำ PK นั้น กระจกตา (corneal graft) ที่นำมาเปลี่ยน จะต้องมีขนาดใหญ่กว่าปกติ ส่งผลให้เกิด allograft rejection และต้อหินตามมาได้ ในกรณีนี้ให้พิจารณาทำเป็น DALK หรือ tuck-in lamellar keratoplasty (อธิบายภายหลัง) แทน ซึ่งใน DALK หากมีกระจกตาบาง การแยกชั้นกระจกตาด้วยวิธี Anwar's big-bubble technique จะทำให้เกิดการฉีกขาดของ Descemet membrane (DM) ได้ง่าย เนื่องจากในกระจกตาที่บางนั้นมักมี DM ที่อ่อนแอและเปราะบาง ในกรณีนี้ให้ทำด้วยวิธี Melles' manual dissection แทน

ในสมัยก่อนจะไม่ทำ CXL หากมีความหนาของกระจกตาบริเวณตรงกลาง (central corneal thickness, CCT) น้อยกว่า 400 ไมโครเมตร เนื่องจากจะทำให้เกิดอันตรายกับ endothelial cell ได้ แต่ปัจจุบันมีการพยายามดัดแปลงโดยทำให้กระจกตาหนาขึ้นชั่วคราวก่อนทำ CXL ด้วยวิธีการต่างๆ คือ ไม่นำชั้น epithelium ออก แต่อาจทำให้ประสิทธิภาพของ CXL ลดลงได้ หรือหยอด hypotonic riboflavin แทน isotonic riboflavin ทำให้กระจกตาหนาขึ้นจากการบวมน้ำ แต่การทำให้กระจกตาบวมนั้น collagen fibers ก็จะหนาแน่นน้อยลง จึงส่งผลทำให้ประสิทธิภาพของ CXL ลดลงตามไปด้วย

การใส่ ICRS ความหนาของกระจกตาในแนวตำแหน่งที่จะใส่วงแหวนต้องมากกว่า 400 ไมโครเมตร หากบางกว่า 400 ไมโครเมตร ส่งผลให้ระดับสายตาที่ออกมาอาจไม่ดี และเกิดภาวะแทรกซ้อนจากการที่ตำแหน่งของ ICRS อยู่ตื้นกว่าที่ควรจะเป็น จะทำให้ผิวกระจกตาเกิดการแตก (epithelial breakdown), ติดเชื้อที่กระจกตาและตามมาด้วยการเคลื่อนทะลุของวงแหวนขึ้นมา[1-3]

2. ค่าความโค้งกระจกตา (corneal curvature, K)

การทำ PK นั้น ค่า K ไม่มีผลหรือเพิ่มความเสี่ยงใด ส่วนการทำ DALK ในกรณีที่ K > 60 diopters (D) มักจะเกิดการย่นของ DM ได้บ่อย เนื่องจากขนาดของ DM ของผู้รับ (recipient) ใหญ่กว่าขนาดของ graft[4]

CXL ทำให้กระจกตาแบนลงและหยุดการโป่งนูนได้ แต่หาก K > 58 D และส่วนของกรวย (cone) ไม่ได้อยู่ตรงกลาง มีโอกาสที่ไม่สามารถหยุดการโป่งนูนของกระจกตาได้และหาก K > 55 D มีโอกาสที่ระดับการมองเห็นจะแย่ลง เนื่องจากไม่สามารถคาดการณ์ผล topography ที่จะเกิดขึ้นได้[5-8] หากค่า K > 58 D ไม่ควรใส่ ICRS เนื่องจากเสี่ยงต่อการเกิด ICRS เคลื่อนทะลุกระจกตาขึ้นมาและกระจกตาเปื่อย (stromal melting)[9,10] และระดับการมองเห็นหลังทำไม่เป็นที่น่าพอใจ

BL transplantation เป็นการผ่าตัดที่เหมาะกับตาที่มีค่า K สูง Van Dijk และคณะ ได้รายงานผลของการทำ BL transplantation ในคนที่ Kmax > 70 D พบว่าสามารถหยุดความรุนแรงของโรคได้ถึงร้อยละ 90[11,12]

3. ระดับการมองเห็นก่อนการรักษา (Preoperative best corrected VA)

ผู้ป่วยที่มีระดับการมองเห็นที่ค่อนข้างแย่มากแม้ว่าจะได้รับการแก้ไขโดยคอนแทคเลนส์แล้วก็ตาม แนะนำให้รักษาโดยการเปลี่ยนกระจกตามากกว่าการรักษาด้วยวิธีอื่นๆ เนื่องจากจุดประสงค์ของการรักษาด้วยวิธี CXL, ICRS, BL transplantation เพื่อชะลอการดำเนินโรคให้ช้าลง และช่วยให้การมองเห็นดีขึ้นได้เพียง 1-2 แถวเท่านั้น

4. Endothelial cell

KC สามารถพบ endothelial cell ทำงานผิดปกติร่วมด้วยได้ โดยเฉพาะ Fuchs endothelial dystrophy ใน advanced KC ที่มี endothelial cell ทำงานผิดปกติอย่างรุนแรง การรักษาที่ดีที่สุดคือ PK แต่ถ้าหาก endothelial cell ยังไม่ผิดปกติมากนัก อาจรักษาด้วย ICRS, BL transplantation หรือ DALK ได้ และเมื่อ endothelial cell ทำงานผิดปกติมากขึ้น สามารถพิจารณาทำ endothelial keratoplasty ในภายหลัง

5. เลนส์

Advanced KC จะแสดงอาการตั้งแต่วัยรุ่น ดังนั้น

เลนส์จะยังใส แต่หลังการผ่าตัดต่างๆ จะต้องหยอดสเตียรอยด์ จึงมีโอกาสเกิดต้อกระจกตามมาได้ โดย PK จะมีโอกาสเกิดมากกว่า DALK ส่วนใน ICRS, CXL, BL transplantation ไม่ทำให้เกิดต้อกระจก

6. อายุ

KC มักเริ่มแสดงอาการในช่วงวัยรุ่น แต่ก็พบได้ในอายุน้อย ยิ่งตรวจพบในช่วงอายุยิ่งน้อยเท่าไหร่ ความรุนแรงของโรคและการโป่งนูนก็ยิ่งมากขึ้นเท่านั้น การทำ PK ในวัยรุ่นนั้น ผลการรักษาทั้งระดับสายตาและการอยู่รอดของกระจกตาเหมือนในผู้ใหญ่ หากทำในช่วงอายุ 5-12 ปี ผลการรักษาจะไม่ค่อยดีและพบมีอัตราการล้มเหลวของการเปลี่ยนกระจกตา (graft failure) สูง[13] การทำ DALK ในเด็กและวัยรุ่นนั้น มีการศึกษาวิจัยน้อยแต่ผลที่ได้ก็ใกล้เคียงกับผู้ใหญ่[14,15] การทำ CXL ในเด็กนั้นมีน้อย ผลที่ได้ทำให้กระจกตาแบนลงน้อยกว่าในผู้ใหญ่และผลยังไม่คงทนถาวร แต่ไม่มีภาวะแทรกซ้อนเพิ่มขึ้น[16,17] การใส่ ICRS มักทำเฉพาะในคนที่อายุมากกว่า 18 ปีเท่านั้น จึงไม่ทราบแน่ชัดว่าการใส่ ICRS จะเหมาะสมกับเด็กหรือไม่ แต่มีบางงานวิจัยทำการเปรียบเทียบการใส่ ICRS ในช่วงอายุ 13-19 ปี 20-35 ปี และมากกว่า 35 ปี พบว่าไม่แตกต่างกันในผลของระดับการมองเห็นและ corneal topography[18] การทำ BL transplantation ยังไม่มีข้อมูลการทำในเด็ก แต่น่าจะเป็นทางเลือกที่ปลอดภัยเนื่องจากเป็นการผ่าตัดภายนอกลูกตา มีอัตราการเกิดต้อหินน้อยและไม่มีภาวะแทรกซ้อนจากไหมเย็บอีกด้วย

7. ความบกพร่องทางสติปัญญา (mental disability)

ในคนที่มี mental disability สามารถเกิดภาวะแทรกซ้อนหลังผ่าตัดได้มาก เช่น แผลเย็บที่กระจกตาฉีกขาดซึ่งมักเกิดจากขยี้ตา แผลติดเชื้อที่กระจกตาและ graft rejection ส่งผลให้ผลการรักษาออกมาไม่ดี การทำ DALK จึงเหมาะสมกว่า เนื่องจากกระจกตาหลังผ่าตัดแข็งแรงกว่าแผลหายเร็วกว่าจึงสามารถตัดไหมได้เร็ว ซึ่งจะลดอัตราการติดเชื้ออีกด้วย การทำ CXL ใน Down syndrome นั้นมีภาวะแทรกซ้อนเกิดขึ้นมากมาย เช่น corneal melting อย่างมากจนต้องทำ PK ทั้ง 2 ตา[19] ดังนั้นจึงทำเฉพาะในรายที่ให้ความร่วมมือดีและมีญาติดูแลใกล้ชิดเท่านั้น ยังไม่มีการศึกษาเกี่ยวกับการใส่ ICRS และ BL transplantation ในคนที่มี mental disability แต่คาดว่าการเกิดภาวะแทรกซ้อนหลังผ่าตัดจะน้อยกว่า PK, DALK, CXL เนื่องจากต้องการการดูแลหลังผ่าตัดน้อยกว่า แต่อย่างไรก็ตามก็ยังมีโอกาสเกิด ICRS เคลื่อนทะลุกระจกตาออกมาได้หากมีการขยี้ตาเกิดขึ้น

8. แผลเป็นที่กระจกตา

การมีแผลเป็นที่กระจกตาใน KC มักเกิดจากการเกิด hydrops มาก่อน ซึ่ง DM มักจะถูกทำลายไปด้วย พบว่าจำนวน endothelial cell ในกลุ่มที่เคยเกิด hydrops และไม่เคยเกิดไม่มีความแตกต่างกัน การทำ PK จะมีความเสี่ยงต่อการเกิด graft rejection ที่สูงมากกว่า DALK เนื่องจากขึ้นกับตำแหน่งที่มีแผลเป็น อาจทำให้ต้องทำใกล้ limbus มากขึ้น ผู้ป่วยกลุ่มนี้มีโอกาสที่จะมี corneal neovascularization หรือพบมีโรคทาง ocular surface ร่วมด้วย การพิจารณาทำ DALK ควรทำ Melles' manual dissection เนื่องจาก Anwar's big-bubble technique มีโอกาสเกิดการฉีกขาดของ DM ได้ค่อนข้างสูง

กรณีที่มีแผลเป็นที่กระจกตาบดบัง visual axis ถือว่าการทำ CXL หรือ ICRS เป็นข้อห้ามที่ไม่ควรเลือกใช้ในการรักษา ยังไม่มีการศึกษาวิจัยการทำ CXL ใน KC ที่เคยเกิด hydrops มาก่อน แต่มีการศึกษาทำ CXL ใน pseudophakic bullous keratopathy ที่มีแผลเป็นที่กระจกตาร่วมด้วย พบว่าผลของ CXL ลดลง ดังนั้นใน KC ที่เคย hydrops ก็น่าจะมีผลลดลงเช่นเดียวกัน[20] ส่วน BL transplantation นั้นยังไม่มีการศึกษาในเรื่องนี้

วิธีการและเทคนิคผ่าตัด

ก. Penetrating keratoplasty

PK ในปัจจุบัน มีการใช้ femtosecond laser เป็นตัวช่วยในการตัดกระจกตาทั้งของ graft และ recipient ช่วยให้การเชื่อมต่อได้ดีและแผลหายเร็วขึ้น

ข. DALK

ในปัจจุบันมีเทคนิคที่นิยมใช้อยู่ 2 วิธี คือ Anwar's big bubble technique และ Melles' manual dissection การทำ big bubble คือการฉีดอากาศเข้าในชั้น stroma ตรงตำแหน่งที่เหนือต่อ DM เพื่อให้เกิดการแยกชั้น ส่วน Melles' manual dissection ในขั้นแรกต้องฉีดอากาศเข้าไปในช่องหน้าม่านตา (anterior chamber) หลังจากนั้นจะใช้ curved spatula ค่อยๆแยกชั้นเพื่อนำกระจกตาส่วนหน้าออกจาก DM โดยประมาณความลึกของตำแหน่งที่จะแยกชั้นด้วยการดูจาก air-endothelium interface คือ ระยะห่างระหว่าง spatula กับเงาของ spatula ที่สะท้อนจากอากาศใน anterior chamber ถ้ายิ่งใกล้กันแสดงว่าเริ่มใกล้ DM แล้ว ในกรณีที่บริเวณ peripheral cornea บางมากควรทำด้วยวิธี tuck-in lamellar keratoplasty คือ เมื่อนำเอาส่วนหน้าของกระจกตาออกแล้วจะทำการแยกชั้นกระจกตาต่อเพิ่มออกไป (undermined) ทาง peripheral cornea แล้วนำขอบของ graft สอดเข้าไปในบริเวณที่ undermined ไว้ เพื่อเพิ่มความหนาบริเวณนั้นให้มากขึ้น

ค. CXL

แต่เดิมการทำ CXL จะมีการขูด corneal epithelium ออกแล้วหยอดด้วย isotonic riboflavin หลังจากนั้นฉายด้วยรังสีอัลตราไวโอเลต เพื่อให้เกิด crosslink ระหว่างโมเลกุลของคอลลาเจนที่อยู่ใกล้กัน ส่งผลให้กระจกตาแข็งแรงขึ้นและไม่โป่งนูนเพิ่มขึ้น ปัจจุบันมีการทำในเทคนิคที่หลากหลายแบบ ได้แก่ accelerated crosslinking (เพิ่มพลังงานของรังสีแต่ลดระยะเวลาในการฉายรังสีลง) epi-on techniques (ไม่ขูดชั้น epithelium ออก) และทำ CXL ร่วมกับการทำ photorefractive keratectomy แต่ยังไม่มีข้อสรุปว่าแบบไหนดีกว่ากัน

ง. Intracorneal ring segments (รูปที่ 1)

ICRS เป็นวัสดุรูปวงแหวนทำจาก polymethylmethacrylate plastic มีหลายโค้งความยาว (arc-lengths) หลายความหนา และหลายรูปแบบ ซึ่งมีผลต่อประสิทธิผลที่จะได้รับทั้งหมด โดยจะทำการสอด ICRS เข้าไปในช่องในเนื้อกระจกตา (stromal tunnel) โดย tunnel นี้สามารถสร้างขึ้นได้ทั้งจาก manual handheld corkscrew blade หรือใช้ femtosecond laser ช่วย หากใช้ manual technique มักได้ tunnels ที่ตื้น แต่ถ้าใช้ femtosecond laser มักได้ tunnel ที่ไม่อยู่ตรงกลาง[21,22] การทำ ICRS ร่วมกับ CXL ควรทำ ICRS ก่อนแล้วค่อยตามด้วย CXL เพื่อให้กระจกตาแบนลงมากที่สุด เนื่องจากหากทำ CXL ก่อนกระจกตาจะคงตัวแล้ว เมื่อใส่ ICRS ทำให้กระจกตาไม่สามารถแบนลงตามที่คาดการณ์ไว้ได้[23,24]

จ. Bowman's layer transplantation

ข้อบ่งชี้ในการวินิจฉัย KC ที่ sensitive และ specific ที่สุด คือ พบการฉีกขาดเป็นชิ้นเล็กๆของ BL ส่งผลให้กระจกตารอบๆ ไม่สามารถคงรูปอยู่ได้ ในปี ค.ศ. 2014 van Dijk และคณะ ได้คิดค้นการใส่เฉพาะ BL เข้าไปในช่องตรงกลางเนื้อกระจกตา (mid-stromal pocket) เพื่อทำให้กระจกตาแบนลงให้ใกล้เคียงปกติ โดยที่ไม่โป่งนูนอีก[12]

การเตรียม BL เริ่มจากเตรียมกระจกตาไว้กับ artificial anterior chamber และขูดผิว epithelium ออกโดยใช้ surgical spears แล้วหยอด Trypan blue เพื่อให้ BL ติดสี หลังจากนั้นใช้เข็ม 30-g ขีดเป็นวงกลมขนาด 9-11 มิลลิเมตร และใช้ McPherson forceps ค่อยๆ ลอก BL ออกมา BL ที่ได้จะม้วน แล้วนำไปแช่ใน 70% เอทานอล เพื่อทำลาย epithelial cells ที่ตกค้างอยู่ออกไป ล้างต่อด้วย BSS และเก็บใน organ culture

การผ่าตัดเริ่มด้วยฉีดอากาศเข้า anterior chamber และทำการกรีด sclera เป็น frown-shaped ที่ตำแหน่ง 12 นาฬิกาและทำ scleral tunnel จนลึกถึงกระจกตาดำ ต่อด้วยทำการแยกชั้นกระจกตาต่อด้วย curved spatula ในตำแหน่งลึกร้อยละ 50 ของความหนากระจกตา โดยประมาณความลึกของการแยกชั้นจากการดู air-endothelium interface โดยสร้างให้เป็น stromal pocket ทั้งหมดของกระจกตาดำ หลังจากนั้นนำอากาศออกจาก anterior chamber เพื่อลดแรงต้านจากใน anterior chamber นำ BL ใส่ใน surgical glide แล้วสอดเข้าทาง scleral tunnel เพื่อให้ BL ไปอยู่ใน stromal pocket และคลี่ BL ที่ม้วนด้วยการใช้ BSS ฉีดเข้าไปร่วมกับใช้ cannula แตะเบาๆ เมื่อคลี่ BL เรียบร้อยแล้ว ก็เติม BSS เข้าไปใน anterior chamber อีกครั้ง

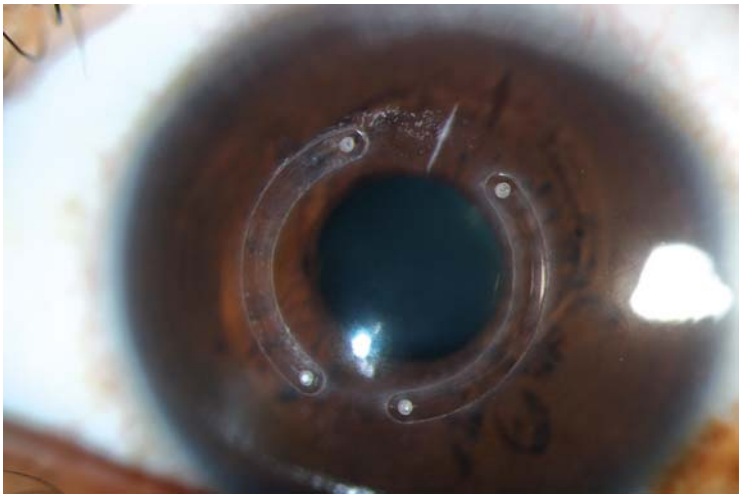

รูปที่ 1 *Intracorneal ring segments (Ferrara ring)*

ผลระดับการมองเห็นหลังการผ่าตัด (visual outcomes)

หลังผ่าตัด PK ใน advanced KC พบว่า ระดับการมองเห็นที่ดีที่สุดที่ไม่ได้แก้ไข (Uncorrected visual acuity, UCVA) อยู่ระหว่าง 20/50 - 20/100[25-27] ระดับการมองเห็นที่ดีที่สุดเมื่อแก้ด้วยแว่นหรือคอนแทคเลนส์แล้ว (Best spectacle corrected visual acuity, BSCVA) อยู่ในระดับ 20/30 - 20-40[25,28,29] แต่ระดับการมองเห็นมักไม่คงที่ในระยะ 12 เดือนแรก และมีโอกาสแย่ลงเรื่อยๆ ตามระยะเวลา Pramanik et al. พบว่าจากการติดตามผลหลังผ่าตัด PK 15 ปี ใน advanced KC มี BSCVA ที่ดีกว่า 20/40 66% มีที่แย่กว่า 20/200 อยู่ 18.9%[30] และมักพบ irregular astigmatism ที่ต้องแก้ไขด้วยการใส่คอนแทคเลนส์ อยู่ 5-60% ซึ่งอ่านได้ดีกว่าแว่นอยู่ 1-2 แถว[31]

ใน DALK หากสามารถแยกชั้นกระจกตาได้ถึง DM ผล UCVA, BSCVA และสัดส่วนที่ต้องใส่คอนแทคเลนส์จะใกล้เคียงกับ PK[26,37,32] ผลของ DALK แย่กว่า PK หากไม่สามารถแยกชั้นกระจกตาได้ลึกถึงชั้น DM จริง หรือเกิดการฉีกขาดขนาดใหญ่ของ DM ระหว่างผ่าตัด

ภายหลังการรักษาด้วยวิธี CXL[6,33,34] และ ICRS[9,35] ระดับการมองเห็นมักไม่เปลี่ยนแปลงหรือดีขึ้น 1-2 แถวเท่านั้น ในภายหลังมี ICRS รูปแบบใหม่เช่น INTACS SK, Kera-Ring สามารถทำให้กระจกตาแบนลงได้มากกว่าเดิม แต่ระดับการมองเห็นยังคงเพิ่มขึ้นเพียง 1-2 แถวเหมือนเดิม

BL transplantation นั้น BSCVA ดีขึ้น 1-2 แถว แต่ BCVA ไม่มีการเปลี่ยนแปลง ช่วยให้กระจกตาแบนลง ทำให้สามารถใส่คอนแทคเลนส์ได้สบายขึ้นและช่วยหยุดการโป่งนูนเพิ่มขึ้นของกระจกตา[11,12]

Refractive outcomes

ในผู้ป่วย KC ที่มีภาวะสายตาสั้นถึงแม้ว่าจะได้รับการรักษาด้วยวิธีการผ่าตัดแก้ไขที่กระจกตาแล้วก็ตาม มักพบมีภาวะสายตาสั้นหลงเหลืออยู่เนื่องจากสายตาสั้นที่เกิดขึ้นไม่ได้เกิดจากความผิดปกติของกระจกตาอย่างเดียว แต่มักพบร่วมกับการมีภาวะลูกตายาวมากกว่าคนปกติด้วย[36]

หลังการรักษาด้วยวิธี PK พบมีสายตาเอียงได้บ่อยเฉลี่ยที่ 3-5 D บางครั้งอาจมากถึง 10 D[29,31,37] ค่าสายตาเอียงจะเปลี่ยนแปลงไปตามการตัดไหมจนหลังตัดไหมหมดแล้วจะพบว่าสายตาเริ่มมีการคงที่ในช่วงระยะเวลาหนึ่ง และต่อมาจะพบว่าผู้ป่วยส่วนใหญ่จะเริ่มกลับมามีสายตาเอียงมากขึ้นอีกจาก donor-recipient misalignment หรือการกลับเป็นซ้ำของโรคเดิม

หลังทำ CXL พบว่าทำให้สายตาเอียงเปลี่ยนแปลงเพียงเล็กน้อย ส่วนใหญ่ < 0.5 D[5,38] โดยมีค่าที่ไม่แน่นอน

ส่วน ICRS สามารถลดสายตาเอียงที่เกิดจากกระจกตาได้ 1-3 D ขึ้นอยู่กับชนิดของ ICRS และระยะของโรค แต่ไม่สามารถบอกได้อย่างแน่นอน และการเปลี่ยนแปลงค่าสายตา (refraction) จะเห็นผลชัดเจนที่ช่วง 6-12 เดือนหลังผ่าตัด หลังจาก 1 ปีจึงจะค่อยๆ คงที่[10,39,40]

BL transplantation ยังไม่มีข้อมูลที่ชัดเจน แต่มีแนวโน้มที่จะทำให้เกิดสายตายาวเล็กน้อย (hyperopic shift) จากการที่กระจกตาแบนลง และไม่ได้มีผลทำให้ค่าสายตาเอียงเปลี่ยนแปลงอย่างมีนัยสำคัญ[11,12]

Topographic outcomes

การทำ PK ขั้นต้นสามารถประเมิน corneal curvature จาก ขนาดที่แตกต่างกันระหว่าง graft และ recipient โดยถ้า graft ขนาดใหญ่กว่า recipient 0.5 mm ค่า K หลังผ่าตัดเฉลี่ยอยู่ที่ 45.5 D แต่ถ้าขนาด graft และ recipient เท่ากัน ค่า K หลังผ่าตัดเฉลี่ยอยู่ที่ 42.5 D[27,28,37] ส่วนหลังจากทำ DALK นั้น ค่า K มักจะมากกว่า PK ที่ใช้ graft ขนาดเดียวกันอยู่ 2 D อาจเกิดจากการทำ PK จะทำให้เกิด anterior chamber แคบลง[41-43]

CXL ส่งผลให้กระจกตาแบนลง ค่า K ลดลง 1-2 D จะขึ้นกับความรุนแรงของ KC ก่อนทำ CXL โดยใน advanced KC จะมีการเปลี่ยนแปลงมากกว่า KC ที่มีความรุนแรงน้อย[8,24,33,34]

ICRS มีหลายรูปแบบ ได้แก่ INTACS SK, KeraRing, Ferrara ring, MyoRing ซึ่งทุกรูปแบบนั้น หากยิ่งมี internal diameters เล็กและยิ่งวางใกล้จุดศูนย์กลางของกระจกตา จะยิ่งส่งผลให้กระจกตาแบนลงมากขึ้น ซึ่งสามารถลดค่า K ลงได้ 2-9 D โดยไม่มีรูปแบบใดที่พิสูจน์แล้วว่าได้ผลดีกว่ารูปแบบอื่น[26,44,45,59]

BL transplantation ส่งผลให้กระจกตาแบนลง โดยเมื่อเกิดแผลเป็นบริเวณ BL ที่สอดเข้าไปในชั้น stroma ส่งผลให้เกิดแรงดึงให้กระจกตาที่โป่งนูนกลับเข้าสู่รูปร่างปกติมากที่สุด สามารถลด simulated K ประมาณ 5 D และลดค่า Kmax ได้ 5-7 D โดยจะเห็นผลภายใน 1 เดือนหลังผ่าตัด และผลยังคงที่เมื่อติดตามอาการเป็นเวลา 2 ปี[11,12]

การเปลี่ยนแปลงของโรคภายหลังการรักษา

ภายหลัง PK และ DALK ยังมีการโค้งโป่งนูนเพิ่มขึ้นได้ สันนิษฐานว่าเกิดได้จาก มีการโป่งนูนจากขอบกระจกตาที่เหลืออยู่ของ recipient เดิม การกลับเป็นซ้ำของโรคบนกระจกตาที่นำมาเปลี่ยนถ่าย หรือ graft ที่นำมาเปลี่ยนนั้นเป็น KC[46,47] การโป่งนูนขึ้นอีกครั้งมีโอกาสเกิดขึ้นได้เร็วหลังทำ DALK มากกว่า PK เนื่องจากมีส่วนของกระจกตาที่เป็นโรคเหลืออยู่มากกว่า PK[48]

CXL เพิ่งมีตอนปี ค.ศ. 2006 จึงไม่มีการติดตามผลในระยะยาว แต่เท่าที่มีรายงาน 90% สามารถหยุดการโป่งนูนเพิ่มขึ้นได้[7,49,50] มักพบในรายที่อายุมากกว่า 35 ปี, Kmax > 58 D, และในรายที่มีการหยอดด้วย hypotonic riboflavin ก่อนฉายรังสี [8,50]

หลังใส่ ICRS บริเวณตรงกลางของกระจกตายังมีการบางลงเรื่อยๆ เป็นผลมาจากกระจกตาถูกยืดโดย ICRS แต่ก็ไม่ได้แสดงถึงโรคแย่ลง[51] ใน mild ถึง moderate KC นั้นได้ผลเช่นเดียวกับ CXL คือ สามารถหยุดการโป่งนูนได้ร้อยละ 90 ซึ่งมักพบในรายที่ Kmax < 47 D[35,39]

BL transplantation เริ่มมีการผ่าตัดในปี ค.ศ. 2014 ซึ่งสามารถหยุดการโป่งนูนมากขึ้นของกระจกตาได้ร้อยละ 90 ถึงแม้เกือบทุกรายจะมี Kmax > 70 D[11,12]

การใส่คอนแทคเลนส์ (Contact lens tolerance)

การที่จะทนต่อการใส่คอนแทคเลนส์ได้หรือไม่ ไม่ได้ขึ้นอยู่กับ central corneal curvature แต่ขึ้นอยู่กับ peripheral clearance และ การที่ขอบเลนส์มีการเสียดสีกับเปลือกตา หลังจาก PK แล้ว ร้อยละ 90 สามารถทนต่อการใส่คอนแทคเลนส์ และใส่ได้เฉลี่ย 9-12 ชั่วโมงต่อวัน[52] ไม่มีการศึกษาการใส่คอนแทคเลนส์หลังทำ DALK แต่คาดว่าน่าจะใส่ได้ง่ายกว่า PK เนื่องจาก DALK จะทำให้ central corneal curvature นั้น steep จึงลด peripheral touch

ในระยะแรกหลังทำ CXL อาจจะไม่สมควรใส่คอนแทคเลนส์แบบแข็ง เนื่องจากส่งผลให้เกิด การขาดออกซิเจน (hypoxia) ของชั้น epithelium มีการตายของ keratocyte

(apoptosis) และตามมาด้วยกระจกตาขุ่น แต่ในระยะยาว การทำ CXL จะส่งผลให้สามารถใส่คอนแทคเลนส์ได้ง่ายขึ้น ส่วน ICRS นั้น ร้อยละ 60-100 สามารถทนต่อการใส่คอนแทคเลนส์แบบแข็งหลังทำได้[31] ทุกรายที่ทำ BL transplantation สามารถใส่ scleral contact lens[11,12]

ภาวะแทรกซ้อน

ก. ปัญหาที่ผิวกระจกตา (ocular surface effects)

ทั้ง PK และ DALK ส่งผลทำให้ ocular surface แย่ลง เนื่องจากมีการตัดเนื้อกระจกตาและเส้นประสาทในเนื้อกระจกตา มีการเย็บแผล จึงเสี่ยงต่อภาวะแทรกซ้อนที่เกิดจากไหมเย็บต่างๆอีกด้วย

CXL มีการขูดผิวกระจกตาออก จึงทำลายต่อ sub-epithelial nerve plexus เสี่ยงต่อการเกิด neurotrophic keratitis และหากหลังทำ CXL มีการใส่คอนแทคเลนส์แบบนิ่มจะเพิ่มโอกาสเกิดแผลติดเชื้อที่กระจกตาและ corneal melting ตามมา

ปัญหาที่เกิดจากการใส่ ICRS มักพบเมื่อ ICRS อยู่ในตำแหน่งที่ตื้นเกินไป จึงกดบริเวณเนื้อกระจกตาที่อยู่เหนือต่อ ICRS จึงเกิดเนื้อกระจกตาขาดออกซิเจนและตามมาด้วยการเกิดเส้นเลือดงอกใหม่, การเกิดแผลถลอกซ้ำๆ (recurrent erosion), corneal melting, ICRS ทะลุชั้นผิวกระจกตาขึ้นมา[1,2,3]

BL transplantation ก่อให้เกิดปัญหาที่ผิวกระจกตาน้อย เนื่องจากการผ่าตัดไม่ได้ยุ่งเกี่ยวกับผิวกระจกตาและไม่มีการเย็บที่ผิวกระจกตา[11,12]

ข. ปฏิกิริยาต่อต้านกระจกตา (graft rejection) และการเปลี่ยนกระจกตาล้มเหลว (graft failure)

ในการเปลี่ยนกระจกตาแบบ PK อาจพบภาวะล้มเหลวตั้งแต่ระยะแรกของการผ่าตัด (primary graft failure) ได้บ้าง โอกาสที่จะเกิด allograft rejection จะพบได้บ่อยกว่าคือร้อยละ 13-31 ภายใน 3 ปีแรกหลังผ่าตัด (ระยะเวลาเฉลี่ยที่เกิดคือ 8-15 เดือน) ปัจจัยเสี่ยงได้แก่ ขนาดของ graft จำนวนครั้งที่เปลี่ยนกระจกตา การมีเส้นเลือดงอกใหม่บริเวณขอบกระจกตา และยังมีปัจจัยบางอย่างที่คาดว่าน่าจะเป็นปัจจัยเสี่ยงเช่นกัน ได้แก่ ไหมหลวม เป็นภูมิแพ้ ต้อหิน เคยผ่าตัดเปลี่ยนกระจกตาในตาอีกข้างหนึ่งภายใน 1 ปีก่อนหน้านี้[53,54] ซึ่ง graft rejection สามารถควบคุมได้ด้วยสเตียรอยด์ พบมีเพียงน้อยกว่า 10% ที่เกิด graft failure ตามมา[55] ส่วนใน DALK เป็นการเปลี่ยนชั้นกระจกตาเฉพาะด้านหน้าจึงพบ graft rejection และ graft failure น้อยกว่าการทำ PK BL นั้นเป็นชั้นที่ไม่มีเซลล์ที่มีชีวิต จึงไม่น่าจะกระตุ้นให้เกิด graft rejection ในปัจจุบันยังไม่พบรายงาน graft rejection หรือ graft failure[11,12]

ค. การฉีกขาดของชั้น Descemet membrane (DM perforation)

DM perforation เป็นภาวะแทรกซ้อนที่พบได้บ่อยใน DALK ซึ่งพบได้ร้อยละ 0-50[31] หาก DM ที่ฉีกขาดมีขนาดกว้าง ควรพิจารณาเปลี่ยนชนิดการผ่าตัดเป็น PK เพื่อป้องกันการเกิดกระจกตาบวมเรื้อรัง (Persistent corneal edema) และช่องหน้าม่านตาสองชั้น (Double anterior chamber)

การใส่ ICRS อาจจะทำให้เกิด DM perforation ได้ประมาณร้อยละ 5 โดยเฉพาะในรายที่มีกระจกตาบางและค่า corneal curvature สูง[56,57] การที่ DM perforation สามารถเกิดได้ทั้งในระหว่างผ่าตัดและหลังผ่าตัดเป็นเวลานานจากการที่ขยี้ตาอย่างรุนแรงจนเกิดการเคลื่อนที่ของ ICRS ไปแทงทะลุ DM ส่วนใน BL transplantation ก็สามารถทำให้เกิด DM perforation ได้ร้อยละ 4-9 โดยเฉพาะในรายที่มีกระจกตาบางและค่า corneal curvature สูงเช่นเดียวกัน[11,12]

ง. ต้อหิน

การทำ PK ใน advanced KC พบมีความดันตาสูงหลังผ่าตัดได้ร้อยละ 75 แต่โดยส่วนใหญ่เมื่อลดความถี่การใช้ยาสเตียรอยด์ความดันลูกตามักจะกลับสู่สภาวะปกติ มีเพียงร้อยละ 6-15 เท่านั้นที่ต้องได้รับการรักษา ใน DALK และ BL transplantation จะพบปัญหาความดันตาสูงน้อยกว่า PK เนื่องจากมีการใช้ยาสเตียรอยด์น้อยกว่า[32,58]

โดยสรุปการรักษา advanced KC มีแนวโน้มที่จะรักษาด้วยวิธี PK และ DALK น้อยลง เพราะวิธีการดังกล่าวสามารถทำให้เกิดภาวะแทรกซ้อนที่ผิวกระจกตา ปัญหาที่

เกิดจากไหมเย็บ allograft rejection ความดันตาสูง เป็นต้น ในปัจจุบันจึงมีการรักษาด้วยวิธี CXL, ICRS และที่ล่าสุด คือ BL transplantation นำมาใช้มาขึ้น ซึ่งวิธีดังกล่าวสามารถทำให้กระจกแบนลงโดยไม่มีการโป่งนูนเพิ่มขึ้น ไม่มีแผลที่ผิวกระจกตา ไม่มีไหมเย็บ และไม่ต้องใช้สเตียรอยด์ในระยะยาว ดังนั้นการผ่าตัดด้วยวิธีการดังกล่าวอาจจะนำไปใช้ในการรักษา advanced KC อย่างแพร่หลายต่อไป

References

1. Lai MM, Tang M, Andrade EM, et al. Optical coherence tomography to assess intrastromal corneal ring segment depth in keratoconic eyes. J Cataract Refract Surg. 2006;32:1860-5
2. Shetty R, Kurian M, Anand D, et al. INTACS in advanced keratoconus. Cornea. 2008;27:1022-9
3. Zare MA, Hashemi H, Salari MR. Intracorneal ring segment implantation for the management of keratoconus: safety and efficacy. J Cataract Refract Surg. 2007;33:1886-91
4. Mohamed SR, Manna A, Amissah-Arthur K, et al. Nonresolving Descemet folds 2 years following deep anterior lamellar keratoplasty: the impact on visual outcome. Cont Lens Anterior Eye. 2009;32:300-2
5. Arora R, Jain P, Goyal JL, et al. Comparative analysis of refractive and topographic changes in early and advanced keratoconic eyes undergoing corneal collagen crosslinking. Cornea. 2013;32:1359-64
6. Greenstein SA, Fry KL, Hersh PS. Effect of topographic cone location on outcomes of corneal collagen cross-linking for keratoconus and corneal ectasia. J Refract Surg. 2012;28: 397-405
7. Ivarsen A, Hjortdal J. Collagen cross-linking for advanced progressive keratoconus Cornea. 2013;32:903-6
8. Koller T, Mrochen M, Seiler T. Complication and failure rates after corneal crosslinking. J Cataract Refract Surg. 2009;35: 1358-62
9. Levinger S, Pokroy R. Keratoconus managed with INTACS: one-year results. Arch Ophthalmol. 2005;123:1308-14
10. Alfonso JF, Lisa C, Fernández-Vega L, et al. Intrastromal corneal ring segment implantation in 219 keratoconic eyes at different stages. Graefes Arch Clin Exp Ophthalmol. 2011;249: 1705-12
11. Van Dijk K, Liarakos V, Parker J, et al. Bowman layer transplantation to reduce and stabilize progressive, end stage, keratoconus. Ophthalmology 2015; [Epub ahead of print].
12. Van Dijk K, Parker J, Tong CM, et al. Midstromal isolated Bowman layer graft for reduction of advanced keratoconus: a technique to postpone penetrating or deep anterior lamellar keratoplasty. JAMA Ophthalmol. 2014;132:495-501
13. McClellan K, Lai T, Grigg J, et al. Penetrating keratoplasty in children: visual and graft outcome. Br J Ophthalmol. 2003;87: 1212-4
14. Buzzonetti L, Petrocelli G, Valente P. Big-bubble deep anterior lamellar keratoplasty assisted by femtosecond laser in children. Cornea. 2012;31:1083-6
15. Harding SA, Nischal KK, Upponi-Patil A, et al. Indications and outcomes of deep anterior lamellar keratoplasty in children. Ophthalmology. 2010;117:2191-5
16. Chatzis N, Hafezi F. Progression of keratoconus and efficacy of pediatric [corrected] corneal collagen cross-linking in children and adolescents. J Refract Surg. 2012;28:753-8
17. Kankariya VP, Kymionis GD, Diakonis VF, et al. Management of pediatric keratoconus - evolving role of corneal collagen cross-linking: an update. Indian J Ophthalmol. 2013;61: 435-40
18. Ertan A, Ozkilic E. Effect of age on outcomes in patients with keratoconus treated by Intacs using a femtosecond laser. J Refract Surg. 2008;24:690-5
19. Faschinger C, Kleinert R, Wedrich A. Corneal melting in both eyes after simultaneous corneal cross-linking in a patient with keratoconus and Down syndrome. Ophthalmologe. 2010;107:951-2, 954-5
20. Bottós KM, Hofling-Lima AL, Barbosa MC, et al. Effect of collagen cross-linking in stromal fibril organization in edematous human corneas. Cornea. 2010;29:789-93
21. Ertan A, Kamburoglu G. Analysis of centration of INTACS segments implanted with a femtosecond laser. J Cataract Refract Surg. 2007;33:484-7
22. Kaya V, Utine CA, Yilmaz OF. Efficacy of corneal collagen cross-linking using a custom epithelial debridement technique in thin corneas: a confocal microscopy study. J Refract Surg. 2011;27:444-50
23. Coskunseven E, Jankov MR 2nd, Hafezi F, et al. Effect of treatment sequence in combined intrastromal corneal rings and corneal collagen crosslinking for keratoconus. J Cataract Refract Surg. 2009;35:2084-91
24. Legare ME, Iovieno A, Yeung SN, et al. Intacs with or without same-day corneal collagen cross-linking to treat corneal ectasia. Can J Ophthalmol. 2013;48:173-8
25. Cheng YY, Visser N, Schouten JS, et al. Endothelial cell loss and visual outcome of deep anterior lamellar keratoplasty

versus penetrating keratoplasty: a randomized multicenter clinical trial. Ophthalmology. 2011;118:302-9

26. Fontana L, Parente G, Sincich A, et al. Influence of graft-host interface on the quality of vision after deep anterior lamellar keratoplasty in patients with keratoconus. Cornea. 2011;30: 497-502
27. Javadi MA, Motlagh BF, Jafarinasab MR, et al. Outcomes of penetrating keratoplasty in keratoconus. Cornea. 2005;24: 941-6
28. Chamberlain WD, Rush SW, Mathers WD, et al. Comparison of femtosecond laser-assisted keratoplasty versus conventional penetrating keratoplasty. Ophthalmology. 2011;118: 486-91
29. Jensen LB, Hjortdal J, Ehlers N. Longterm follow-up of penetrating keratoplasty for keratoconus. Acta Ophthalmol. 2010;88:347-51
30. Pramanik S, Musch DC, Sutphin JE, et al. Extended long-term outcomes of penetrating keratoplasty for keratoconus. Ophthalmology. 2006;113:1633-8
31. Jack S. Parker, MD, Korine van Dijk, BSc, Gerrit R.J. Melles, MD, PhD. Treatment options for advanced keratoconus: A review. Survey of Ophthalmology. 2015;60:459-80
32. Han DC, Mehta JS, Por YM, et al. Comparison of outcomes of lamellar keratoplasty and penetrating keratoplasty in keratoconus. Am J Ophthalmol. 2009;148:744-51
33. Greenstein SA, Hersh PS. Characteristics influencing outcomes of corneal collagen crosslinking for keratoconus and ectasia: implications for patient selection. J Cataract Refract Surg. 2013;39:1133-40
34. Toprak I, Yaylali V, Yildirim C. Factors affecting outcomes of corneal collagen crosslinking treatment. Eye (Lond). 2014;28: 41-6
35. Kymionis GD, Grentzelos MA, Diakonis VF, et al. Nine-year follow-up of intacs implantation for keratoconus. Open Ophthalmol J. 2009;3:77-81
36. Tuft SJ, Gregory W. Long-term refraction and keratometry after penetrating keratoplasty for keratoconus. Cornea. 1995; 14:614-7
37. Lim L, Pesudovs K, Coster DJ. Penetrating keratoplasty for keratoconus: visual outcome and success. Ophthalmology. 2000;107:1125-31
38. Chunyu T, Xiujun P, Zhengjun F, et al. Corneal collagen crosslinking in keratoconus: a systematic review and metaanalysis. Sci Rep. 2014;4:5652
39. Torquetti L, Ferrara G, Almeida F, et al. Intrastromal corneal ring segments implantation in patients with keratoconus: 10-year follow-up. J Refract Surg. 2014;30:22-6
40. Tu KL, Sebastian RT, Owen M, et al. Quantification of the surgically induced refractive effect of intrastromal corneal ring segments in keratoconus with standardized incision site and segment size. J Cataract Refract Surg. 2011;37:1865-70
41. Amayem AF, Hamdi IM, Hamdi MM. Refractive and visual outcomes of penetrating keratoplasty versus deep anterior lamellar keratoplasty with hydrodissection for treatment of keratoconus. Cornea. 2013;32:e2-5
42. Borderie VM, Georgeon C, Borderie M, et al. Corneal radius of curvature after anterior lamellar versus penetrating keratoplasty. Graefes Arch Clin Exp Ophthalmol. 2014;252:449-56
43. Haddad W, Fadlallah A, Dirani A, et al. Comparison of 2 types of intrastromal corneal ring segments for keratoconus. J Cataract Refract Surg. 2012;38:1214-21
44. Kotb AM, Hantera M. Efficacy and safety of INTACS SK in moderate to severe keratoconus. Middle East Afr J Ophthalmol. 2013;20:46-50
45. Kubaloglu A, Cinar Y, Sari ES, et al. Comparison of 2 intrastromal corneal ring segment models in the management of keratoconus. J Cataract Refract Surg. 2010;36:978-85
46. Hayes S, Young R, Boote C, et al. A structural investigation of corneal graft failure in suspected recurrent keratoconus. Eye (Lond). 2010;24:728-34
47. Patel SV, Malta JB, Banitt MR, et al. Recurrent ectasia in corneal grafts and outcomes of repeat keratoplasty for keratoconus. Br J Ophthalmol. 2009;93:191-7
48. Feizi S, Javadi MA, Rezaei Kanavi M. Recurrent keratoconus in a corneal graft after deep anterior lamellar keratoplasty. J Ophthalmic Vis Res. 2012;7:328-31
49. Craig JA, Mahon J, Yellowlees A, et al. Epithelium-of photochemical corneal collagen cross-linkage using riboflavin and ultraviolet A for keratoconus and keratectasia: a systematic review and meta-analysis. Ocul Surf. 2014;12:202-14
50. Sloot F, Soeters N, van der Valk R, et al. Effective corneal collagen crosslinking in advanced cases of progressive keratoconus. J Cataract Refract Surg. 2013;39:1141-5
51. Colin J, Malet FJ. INTACS for the correction of keratoconus: two-year follow-up. J Cataract Refract Surg. 2007;33:69-74
52. Smiddy WE, Hamburg TR, Kracher GP, et al. Keratoconus. Contact lens or keratoplasty? Ophthalmology. 1988;95: 487-92
53. Fasolo A, Capuzzo C, Fornea M, et al. Risk factors for graft failure after penetrating keratoplasty: 5-year follow-up from the corneal transplant epidemiological study. Cornea. 2011; 30:1328-35

54. Olson RJ, Pingree M, Ridges R, et al. Penetrating keratoplasty for keratoconus: a long-term review of results and complications. J Cataract Refract Surg. 2000;26:987-91

55. Girard LJ, Esnaola N, Rao R, et al. R. Allograft rejection after penetrating keratoplasty for keratoconus. Ophthalmic Surg. 1993;24:40-3

56. Kanellopoulos AJ, Pe LH, Perry HD, et al. Modified intracorneal ring segment implantations (INTACS) for the management of moderate to advanced keratoconus: efficacy and complications. Cornea. 2006;25:29-33

57. Park S, Ramamurthi S, Ramaesh K. Late dislocation of intrastromal corneal ring segment into the anterior chamber. J Cataract Refract Surg. 2010;36:2003-5

58. Musa FU, Patil S, Rafiq O, et al. Long-term risk of intraocular pressure elevation and glaucoma escalation after deep anterior lamellar keratoplasty. Clin Experiment Ophthalmol. 2012; 40:780-5

59. Kim KH, Choi SH, Ahn K, et al. Comparison of refractive changes after deep anterior lamellar keratoplasty and penetrating keratoplasty for keratoconus. Jpn J Ophthalmol. 2011;55:93-7