Review Article/บทฟื้นฟูวิชาการ

# ภาวะแทรกซ้อนหลอดเลือดแดงของจอตาอุดตันหลังการฉีดสารเติมเต็ม

**ฐิติญาภรณ์ พนาวัฒนวงศ์, พ.บ.**

ภาวะตาบอดแทรกซ้อนจากการฉีดสารเติมเต็มที่ผิวหน้า ได้มีการรายงานครั้งแรกในปี คศ.1963 โดย Von Bahr G.[1] การฉีดสารเติมเต็มที่ผิวหน้าเพื่อเสริมความงามเป็นที่นิยมมากขึ้นเรื่อยๆ รายงานในปี 2014 พบว่ามีการฉีดสารเติมเต็มที่ใบหน้ามากถึง 5.5 ล้านครั้ง และมีการเปลี่ยนเทคนิคการฉีดจาก 2 มิติ ของการลดริ้วรอย มาเป็นการฉีด 3 มิติที่เพิ่มปริมาณสารและระดับความลึกทั่วใบหน้า นอกจากนี้การฉีดจากผู้ที่ไม่มีความชำนาญการหรือไม่เข้าใจลักษณะทางกายวิภาคของผิวหน้าและหลอดเลือดอย่างแท้จริงเพิ่มมากขึ้น จึงมีรายงานภาวะแทรกซ้อนต่างๆ โดยเฉพาะตาบอดเพิ่มมากขึ้น โดยในปี 1906 ถึง 2015 พบการรายงานภาวะตาบอดที่สัมพันธ์กับการฉีดสารเติมเต็มถึง 98 ราย ซึ่งในจำนวนนี้พบเป็นส่วนใหญ่ในช่วง 5 ปีหลัง[2] และพบว่ายังไม่มีการรักษาที่ทำให้การมองเห็นกลับคืนมาได้

จุดประสงค์ของงานเขียนนี้ เพื่อรวบรวมสาระสำคัญเกี่ยวกับผลแทรกซ้อนที่ทำให้เกิดภาวะตาบอดจากการฉีดสารเติมเต็ม รวบรวมแนวทางป้องกันและแนวทางแก้ไขภาวะแทรกซ้อนที่มีผู้พยายามรายงานมาก่อนหน้านี้

การเสริมความงามที่ผิวหน้าโดยการฉีดสารเติมเต็มทำให้เกิดผลแทรกซ้อนจากการมีสารเข้าไปอุดตันในหลอดเลือด โดย Belenznay K. ได้เก็บรวบรวมรายงานจากทั่วโลกถึงภาวะตาบอดจากการฉีดสารเสริมความงามที่ผิวหน้า และได้รายงานว่า autologous fat ทำให้เกิดภาวะตาบอดมากที่สุด โดยพบมากกว่าร้อยละ 80 ของรายงานการเกิดภาวะแทรกซ้อนทั้งหมดจากการฉีดสารเติมเต็มและสาร hyaluronic acid มีรายงานการเกิดภาวะตาบอดร้อยละ 39.1 ของรายงานการเกิดภาวะแทรกซ้อนชองการฉีดสารเติมเต็ม[3] โดยรายงานการเกิดภาวะแทรกซ้อนส่วนใหญ่ได้รับรายงานจากจักษุแพทย์ผู้ได้รับการส่งต่อหรือส่งปรึกษาเมื่อเกิดภาวะแทรกซ้อน ดังนั้น วิธีการฉีด และอุปกรณ์การฉีดจึงมักไม่ได้มีการจดบันทึกไว้

## ชนิดของสารเติมเต็ม

สารเติมเต็ม (filler) คือสารที่ใช้ฉีดเพื่อเติมหรือเสริมในชั้นผิวหนังหรือใต้จากผิวหนัง เพื่อช่วยลด แก้ไข หรือลบเลือนปัญหาบางประการของผิวหนังเช่น รอยย่นจากวัย รอยย่นที่เกิดจากแสงแดด แผลเป็นชนิดหลุม หรือเสริมในบริเวณที่ขาดเช่น ร่องแก้ม ริมฝีปาก คาง และจมูก เป็นต้น

**ภาควิชาจักษุวิทยา คณะแพทยศาสตร์ศิริราชพยาบาล มหาวิทยาลัยมหิดล**

สารเติมเต็มสามารถแบ่งได้หลายแบบ

**แบบแรก** แบ่งตามแหล่งที่มาของสาร ออกเป็น 3 กลุ่ม คือ สารจากมนุษย์ เช่น autologous fat, สารจากสัตว์ และสารสังเคราะห์

**แบบที่สอง** สารเติมเต็มแบ่งตามระยะเวลาการสลายของสารในร่างกาย แบ่งย่อยออกเป็น 3 กลุ่มได้แก่

***กลุ่มที่ 1 สารสังเคราะห์แบบชั่วคราว (temporary filler)*** ข้อดีคือเป็นสารสังเคราะห์ที่เลียนแบบสารในร่างกาย ตัวสารสลายหมดไม่เหลือเป็นสิ่งแปลกปลอมตกคาง อยู่ได้นานประมาณ 6 เดือน ข้อจำกัดคือไม่ได้ผลถาวร เช่น

- คอลลาเจน (collagen) เป็นสารธรรมชาติที่สกัดจากคอลลาเจนของวัว มีโอกาสแพ้ประมาณร้อยละ 3-5
- Hyaluronic acid หรือ hyalluran เป็นสารธรรมชาติที่ได้จากการหมักของเชื้อโรค Streptococcus สกัดจนได้สารที่เหมือนสารในร่างกายมนุษย์

***กลุ่มที่ 2 สารสังเคราะห์กึ่งถาวร (semi permanent filler)*** ตามหลักการถือว่าตัวสารจะสลายได้หมดแต่อยู่ในร่างกายได้นานกว่ากลุ่มแรก โดยอยู่ได้ถึงประมาณ 1 ปี

***กลุ่มที่ 3 สารสังเคราะห์ไม่สลาย (permanent filler)*** เช่น ซิลิโคน หรือพาราฟิน ถือเป็นสารแปลกปลอม เมื่อฉีดเข้าร่างกายแล้ว มีอายุการใช้งานประมาณ 2 ปี เมื่อเวลาผ่านไป สารกลุ่มนี้จะไหลไปที่ต่างๆ ตามแรงโน้มถ่วงของโลก ซึ่งยากต่อการแก้ไข สารในกลุ่มนี้ยังไม่ได้รับการรับรองจากสำนักคณะกรรมการอาหารและยาประเทศไทย ตามหลักการถือเป็นข้อห้ามในการฉีดเข้าในร่างกายมนุษย์[4]

ในประเทศไทยได้จัดประเภทของสารเติมเต็มไว้เป็นยา การนำเข้าต้องผ่านการขึ้นทะเบียนกับสำนักยา สำนักคณะกรรมการอาหารและยา (อย.)

**การเติมเต็มผิวด้วยไขมันตัวเอง (autologous fat)** ซึ่งได้จากการดูดไขมันบริเวณหน้าท้องหรือต้นขา เป็นทางเลือกที่ได้รับความนิยมอย่างมากในการลดริ้วรอยให้ดูตื้นขึ้นบนใบหน้าหรือบริเวณอื่นๆ เพราะอยู่ได้นานถึงประมาณ 3 ปี ทั้งยังปลอดภัยเพราะเป็นสารธรรมชาติและไม่ก่อให้เกิดอาการแพ้เซลล์ไขมันจากร่างกายตัวเองที่นำมาฉีด ซึ่งเป็นวิธีที่ใช้บ่อยที่สุดในการเติมเต็มร่องริ้วรอยบนใบหน้า และรอยจากการขมวดคิ้ว

สารที่เป็นที่นิยมรองลงมา และได้รับความนิยมเพิ่มขึ้นตามเวลาคือ hyaluronic acid ซึ่งเป็นสารสังเคราะห์ มีทั้งที่ประกอบด้วยส่วนประกอบจากคนเท่านั้น หรือมีสารประกอบจากสัตว์ผสม มีขนาดโมเลกุลเล็ก 400-750 ไมครอน เมื่อเทียบกับ autologous fat ซึ่งมีขนาดโมเลกุลใหญ่กว่าถึง 0.1-0.3 mL[4]

## ลักษณะทางกายวิภาคของหลอดเลือดบนใบหน้าและเบ้าตา

เลือดที่มาเลี้ยงผิวหนังใบหน้าส่วนใหญ่ได้มากจากหลอดเลือดแดง external carotid ยกเว้น บริเวณเปลือกตาดั้งจมูก และหน้าผากได้รับเลือดจากหลอดเลือดแดง ophthalmic ซึ่งเป็นแขนงจากหลอดเลือดแดง internal carotid และแตกแขนงออกมาเลี้ยงชั้นผิวหนังและเนื้อเยื่อรอบเบ้าตาด้วยหลอดเลือดแดง supraorbital, supratrochlear, dorsal nasal และ lacrimal (รูปที่ 1)

หลอดเลือดแดง facial ซึ่งเป็นแขนงจากหลอดเลือดแดง external carotid เลี้ยงผิวหนังใบหน้า ตั้งแต่บริเวณคางขึ้นมา จนถึงบริเวณจมูก โดยแตกสาขาเป็นหลอดเลือดแดง inferior และ superior labial, lateral nasal และกลายเป็นหลอดเลือดแดง angular ที่บริเวณร่องแก้มใกล้ปีกจมูก

ระบบเลือดจาก internal carotid และ external carotid มีความหลากหลายในรูปแบบการเชื่อมกัน (anastamosis) อย่างมาก บนใบหน้ารอบเบ้าตา หน้าผาก และจมูก

## กลไกการเกิดการอุดตันของหลอดเลือดจากการฉีดสารเติมเต็ม

การฉีดสารเติมเต็มเข้าหลอดเลือด (intravascular injection) และไหลย้อนไปสู่เส้นที่เลี้ยงอวัยวะส่วนที่ลึก (retrograde embolization of the filler)[5]

แม้ว่าหลอดเลือดส่วนปลายบริเวณที่ฉีดยาจะมีขนาดเล็กลงเรื่อยๆ เมื่อมาเลี้ยงบริเวณผิวหนัง และภายในหลอดเลือดแดงนั้นมีความดันเลือดที่สูงก็ตาม แต่ก็ยังพบว่าปลายเข็ม ทั้งแบบคมหรือทื่อ อาจมีการแทงเข้าไปแขนงหลอดเลือด

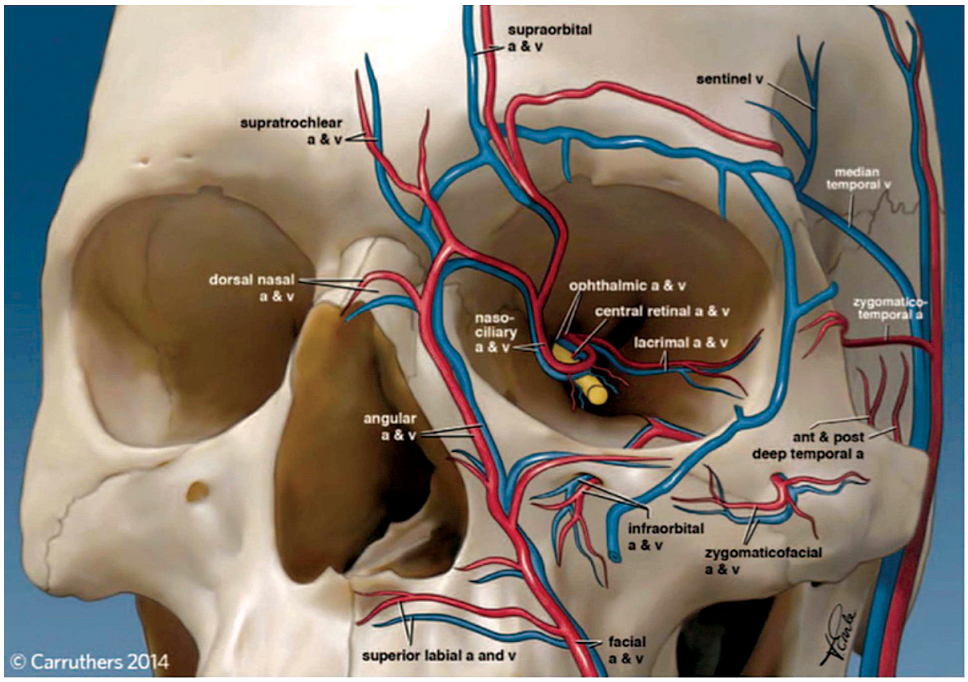


***รูปที่ 1*** *ลักษณะทางกายภาพของหลอดเลือดบนใบหน้า (จาก Carruthers JD Blindness caused by cosmetic filler injection: a review of cause and therapy. Plast Reconst Surg 2014;134:1197-201) (รูปสีท้ายเล่ม)*

โดยบังเอิญ และเมื่อได้รับการฉีดด้วยความแรงและปริมาณมากในคราวเดียวกัน อาจทำให้สารเติมเต็มบางส่วนหลุดเข้าไปในแขนงหลอดเลือด และไหลย้อนกลับไปยังหลอดเลือดส่วนต้นได้ เมื่อหยุดฉีดสารเติมเต็มซึ่งหลุดเข้าไปในหลอดเลือดส่วนต้นแล้ว แรงดันภายในหลอดเลือดแดงจะพาสารเติมเต็มย้อนออกมา ซึ่งนำไปสู่การอุดตันของหลอดเลือดแดงส่วนปลายได้อีกหลายสาขา รายงานส่วนใหญ่รายงานการเกิดภาวะแทรกซ้อนจากสารเติมเต็มแม้ฉีดในปริมาณเพียงเล็กน้อย (0.5 ซีซี หรือน้อยกว่า)[5] Yong-Kyu Kim ได้รายงานที่สารเติมเต็มที่หลุดเข้าไปในเส้นเลือด และทำให้เกิดการอุดตันถึงหลอดเลือดแดง internal carotic จากนั้นสารเติมเต็มลอยเข้าสู่สมองและอุดตันหลอดเลือดสมองเป็นผลให้เกิดอัมพาตตามมา[6,10] หลอดเลือดแดง ophthalmic มีแขนงออกมาเลี้ยงเนื้อเยื่อและผิวหนังรอบดวงตา รวมถึงเปลือกตา ใกล้กับบริเวณหน้าผากและจมูก ได้แก่ หลอดเลือดแดง supraorbital, supratrochlear และ dorsal nasal รวมถึงแขนงฝอยที่มีการเชื่อมกันกับแขนงหลอดเลือดของใบหน้า และส่วนลึกให้แขนงเป็นหลอดเลือดแดง posterior ciliary และหลอดเลือดแดง central retinal ซึ่งหากเกิดการอุดตัน จะก่อให้เกิดภาวะแทรกซ้อนต่อการมองเห็น ถึงขั้นตาบอดได้[7]

จากรูปที่ 2 แสดงสารเติมเต็ม (สารสีเหลืองในหลอดเลือดแดง) ซึ่งสันนิษฐานว่าไหลย้อนเข้าสู่หลอดเลือดแดง ophthalmic ผ่านทางหลอดเลือดแดง suprotrochlear, supraorbital หรือ dorsal nasal. การอุดตันหลอดเลือดแดง ophthalmic (ophthalmic artery occlusiosn; OAO) น่าจะเกิดจากการอุดตันด้วยสารเติมเต็มปริมาณมากด้วยแรงฉีดสูง นอกจากนี้เศษของสารเติมเต็มอาจจะไหลย้อนเข้าสู่หลอดเลือดแดง posterior ciliary และทำให้เกิดการอุดตันของแขนงหลอดเลือดแดง posterior ciliary ทั้งหมดทุกแขนง (generalized posterior ciliary artery occlusion; GPCAO) หรือบางแขนง (localized posterior ciliary artery occlusion; LPCAO) นอกจากนี้ ยังอุดตันในหลอดเลือดแดงที่เลี้ยงจอตา (central retinal artery occlusion; CRAO) หรือ

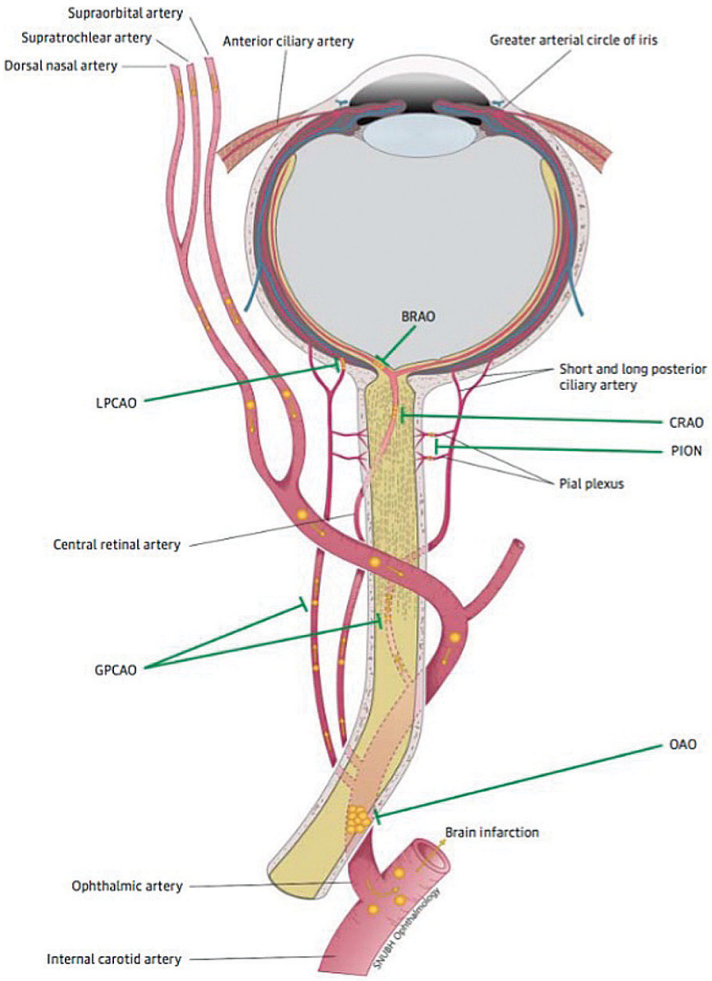


***รูปที่ 2*** *แสดงหลอดเลือดแดง ophthalmic และสาขา รวมถึงตำแหน่งที่เกิดการอุดตันได้ (จาก Kyu Hyung P. Iatrogenic Occlusion of the Ophthalmic Artery After Cosmetic Facial Filler Injections A National Survey by the Korean Retina Society. JAMA Ophthalmol. 2014;132(6):714-723) (รูปสีท้ายเล่ม)*

แขนงของหลอดเลือดแดงที่เลี้ยงจอตาได้ (branch retinal artery occlusion; BRAO) ในส่วนกลไกการเกิดภาวะขาดเลือดของขั้วประสาทตาทางส่วนหลัง (posterior ischemic optic neuropathy; PION) นั้นยังไม่มีคำอธิบายได้ชัดเจน โดยสันนิษฐานว่า กลุ่มแขนงหลอดเลือดแดง pia (pial plexus) ซึ่งส่วนใหญ่ได้รับเลือดมาจากหลอดเลือดแดง ophthalmic เมื่อเกิดการอุดตันหลอดเลือดแดง ophthalmic จะเป็นสาเหตุให้เลือดไปเลี้ยงกลุ่มแขนงหลอดเลือดแดง pia ไม่เพียงพอ เมื่อสารเติมเต็มไหลย้อนเข้าไปถึงหลอดเลือดแดง internal carotid อาจมีบางส่วนไหลขึ้นไปอุดตันที่หลอดเลือดสมองจนเกิดภาวะสมองขาดเลือดได้ (brain infarction)

## การเกิดการอุดตันของหลอดเลือดจากการฉีดสารเติมเต็มในตำแหน่งต่างๆ

การฉีดสารเติมเต็มบริเวณหน้าผากและหว่างคิ้ว เกิดภาวะแทรกซ้อนได้จากหลอดเลือดแดง supratrochlear และ supraorbital ซึ่งหากสารเข้าหลอดเลือดเหล่านี้จะไหลย้อนเข้าไปสู่หลอดเลือดแดง ophthalmic ได้ หลอดเลือดแดง supratrochlear ตำแหน่งประมาณ 5 มม.จาก medial มีทางเดินของหลอดเลือดขึ้นสู่หน้าผาก หลอดเลือดแดง supraorbital ตำแหน่งตรงกับ medial limbus ของ cornea โดยมีทางเดินขึ้นสูงหน้าผาก และหลอดเลือดทั้งสองจะอยู่ตื้นในตำแหน่งประมาณ 15-25 ซม. เหนือ supraorbital rim

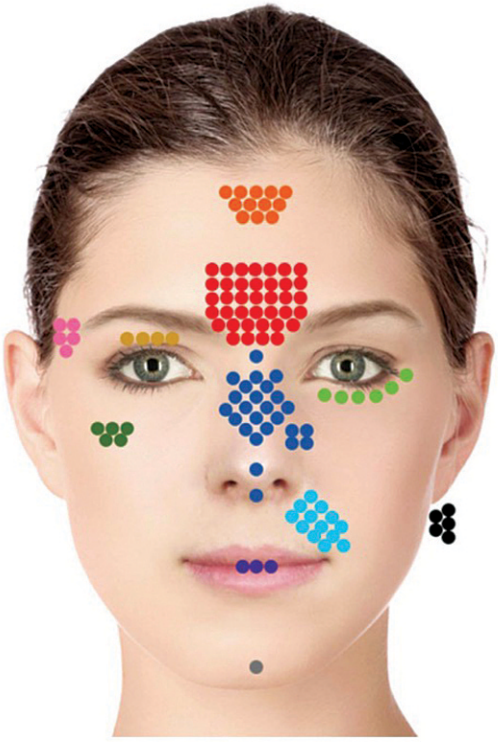

***รูปที่ 3*** *ตำแหน่งต่างๆ ของการฉีดสาร filler บนใบหน้า ได้แก่ ตำแหน่งจุดสีส้ม แก้ริ้วรอยที่หน้าผาก,ตำแหน่งจุดสีแดง แก้ริ้วรอยที่หัวคิ้ว, ตำแหน่งจุดสีเหลือง แก้ริ้วรอยที่เปลือกตา, ตำแหน่งจุดสีชมพู แก้ริ้วรอยตีนกา, ตำแหน่งจุดสีเขียวอ่อน แก้ริ้วรอยที่เปลือกตาล่าง, ตำแหน่งจุดสีเขียวเข้ม แก้ไขแก้มหย่อนคล้อย, ตำแหน่งจุดสีน้ำเงิน เสริมจมูก, ตำแหน่งจุดสีฟ้า เติมร่องแก้ม, ตำแหน่งจุดสีน้ำเงินเข้ม เติมปากให้อวบอิ่ม, ตำแหน่งจุดสีเทา แก้ไขรอยย่น ที่คาง และตำแหน่งจุดสีดำ ปรับรูปหน้าให้อวบอิ่ม (From ; Avoiding and Treating Blindness from filler: A review of the world literature. Katie B. Dermatol surg 2015;41L1097-1117) (รูปสีท้ายเล่ม)*

การฉีดสารเติมเต็มบริเวณจมูก เกิดภาวะแทรกซ้อนได้จากหลอดเลือดแดง lateral nasal ที่บริเวณปลายจมูก, หลอดเลือดแดง dorsal nasal ที่บริเวณดั้ง 5 มม.เหนือ medial canthal horizontal line และรูปแบบการเชื่อมกัน (anastomos) รอบๆ ซึ่งมีอยู่อย่างหนาแน่น

การฉีดสารเติมเต็มบริเวณร่องแก้มและรอบดวงตา เกิดภาวะแทรกซ้อนได้จากหลอดเลือดแดง angular ซึ่งมีความหลากหลายมาก (ในบางรายงานพบว่าเป็นแขนงจากหลอดเลือดแดง ophthalmic, lacrimal และ infraorbital)

การฉีดสารเติมเต็มบริเวณขมับ เกิดภาวะแทรกซ้อนได้จากหลอดเลือดแดง superficial temporal ซึ่งมีความหลากหลายมากและมีรูปแบบการเชื่อมกัน กับหลอดเลือดแดง supraorbital, supratrochlear บริเวณ หนังศีรษะ นอกจากนี้ยังพบว่าการฉีดเข้าหลอดเลือดดำ middle temporal ทำให้สารเติมเต็มหลุดเข้าไปเกิดการอุดตันใน cavernous sinus ผ่านทางหลอดเลือดดำ periorbital ได้

การฉีดสารเติมเต็มบริเวณเปลือกตา เกิดภาวะแทรกซ้อนได้จากหลอดเลือดแดง medial, lateral palpebral ซึ่งเป็นแขนงจากหลายหลอดเลือดได้แก่ ophthalmic, facial, superficial temporal, และ infraorbital โดยมีรูปแบบการเชื่อมกันอย่างหนาแน่นโดยรอบ

## อาการแสดงเมื่อเกิดภาวะแทรกซ้อนทางตา

เมื่อมีภาวะที่สารเติมเต็มเข้าสู่หลอดเลือดและเกิดการอุดตัน ผู้ได้รับการฉีดสารมักมีอาการ ตามัว ปวดตา ปวดศีรษะ ทันทีหลังได้รับการฉีดสาร อาการตามัว มีรายงานไว้ตั้งแต่ระดับการมองเห็น 20/20 ไปจนถึง no light perception อาการแสดงอื่นได้แก่ คลื่นไส้อาเจียน ความดันลูกตาสูงขึ้น

ตาเหล่ กลอกตาไม่สุดในหลายทิศทางไปจนถึงกลอกตาไม่ได้ เปลือกตาตก อาจมีการเปลี่ยนสีของผิวหนังเป็น reticular pattern ไปจนถึงผิวหนังตายบริเวณที่เลี้ยงด้วยหลอดเลือดที่ถูกอุดตัน[2]

ชนิดของสารเติมเต็มที่พบภาวะแทรกซ้อนทางตาบ่อยที่สุดคือ autologous fat เนื่องมาจากการฉีดต้องใช้ปริมาณมาก ตั้งแต่ 2-20 mL โดยใช้เข็มใหญ่เบอร์ 23 ถึง 12 guage ใช้ syringe ใหญ่ ขนาดโมเลกุลหลากหลาย และยังไม่มีข้อตกลงถึงเทคนิคการฉีดสารที่ปลอดภัย พบรายงานการเกิดภาวะตาบอดแทรกซ้อนจากการฉีด autologous fat ร้อยละ 80.9 เทียบกับรายงานการเกิดจาก Hyaluronic acid ร้อยละ 39.1 ของรายงานภาวะแทรกซ้อนจากสารนั้นๆ ทั้งหมด นอกจากนี้ autologous fat ทำให้เกิดอุบัติการของการอุดตันหลอดเลือดสมองได้สูงถึงร้อยละ 82.6 เทียบกับร้อยละ 8.7 จากการฉีด hyaluronic acid[3]

## การป้องกันการเกิดภาวะแทรกซ้อนทางตาจากการฉีดสารเติมเต็ม

จากงานวิจัยที่รวบรวมรายงานภาวะแทรกซ้อนจากการฉีดสารเติมเต็ม[3] ได้วางแนวทางการป้องกันการเกิดภาวะแทรกซ้อนจากการฉีดสารเติมเต็มไว้ว่า

1. ผู้ฉีดควรมีความรู้ความเข้าใจถึงลักษณะทางกายวิภาค ความตื้นลึกของทางเดินหลอดเลือดบนใบหน้า เพื่อที่จะได้ฉีดสารเติมเต็มไปยังระดับความลึกที่เหมาะสม หลีกเลี่ยงการฉีดเข้าหลอดเลือดโดยตรง

2. แนะนำให้ฉีดช้า และใช้แรงดันต่ำ

3. ฉีดทีละน้อย เพื่อว่าหากมีสารเติมเต็มเข้าหลอดเลือด การฉีดน้อยและช้าจะช่วยให้สาร filler ปริมาณน้อยนั้นถูกดันไปส่วนปลายได้มาก เกิดภาวะขาดเลือดของอวัยวะน้อยกว่า

4. ขยับปลายเข็มเปลี่ยนที่ฉีด เพื่อไม่ให้ฉีดยาเข้าตำแหน่งเดิมในปริมาณมาก

5. แนะนำให้ลองดูดก่อนฉีด เพื่อประเมินว่าปลายเข็มเข้าหลอดเลือดหรือไม่ แต่การทำเช่นนี้ก็มีข้อไม่แม่นยำ เพราะการใช้แรงดูดผ่านหลอดและเข็มฉีดยาปลายเล็กที่มีสารเติมเต็มลักษณะเจลหนืด อาจจะไม่สามารถแยกได้ว่าปลายเข็มเข้าหลอดเลือดหรือไม่

6. ใช้ขนาดเข็มเบอร์เล็ก และหลอดฉีดยาขนาดเล็ก 0.5-1 mL เพื่อที่จะได้สารปริมาณและแรงฉีดไม่มาก

7. แนะนำใช้ปลายเข็มทู่ โดยเฉพาะ บริเวณแก้ม ร่องแก้ม และร่องน้ำตา

8. อาจพิจารณาผสมเติมเต็มด้วย epinephrine เพื่อให้เกิดการหดตัวของหลอดเลือดและลดความเสี่ยงในการแทงเข็มเข้าหลอดเลือด

9. ระวังในการฉีดให้แก่ผู้ที่เคยได้รับการผ่าตัดบริเวณใบหน้า เพราะลักษณะทางกายภาพของผิวหนังและหลอดเลือดมีการเปลี่ยนแปลงไปจากปกติ

## แนวทางการปฏิบัติเมื่อเกิดภาวะแทรกซ้อนทางตาจากการฉีดสาร filler

เมื่อเกิดภาวะแทรกซ้อนทางตา สำคัญที่สุดคือการทำให้เลือดกลับไปเลี้ยงจอตาให้ได้เร็วที่สุด DD Varma. ได้ทำการทดลองในลิงพบว่า จอตาขาดเลือดเกินกว่า 90 นาที จะเริ่มมีการสูญเสียการทำงานของเซลล์อย่างถาวร และพบว่ามีความผิดปกติของการทดสอบการส่งผ่านคลื่นของเซลล์จอตา (electroretinography, ERG) และการส่งผ่านคลื่นของเส้นประสาทตาและเนื้อสมอง (vision evoked potential, VEP) หากการขาดเลือดนั้นเกินกว่า 240 นาที จะพบว่ามีการฝ่อของเส้นประสาทตาเกือบทั้งหมด (optic atrophy)[7] ดังนั้นเวลาการให้การรักษาจึงสำคัญ ผู้ให้การฉีดสารเติมเต็มควรมีแนวทางการส่งต่อผู้ป่วยไปยังจักษุแพทย์อย่างฉุกเฉิน มีคำแนะนำให้ฉีดสาร hyaluronidase ซึ่งเป็นเอนไซม์ที่ย่อยสาร hyaluronic acid โดยฉีดไปในตำแหน่งผิวหนังที่ได้รับการฉีด hyaluronic acid และนวดเพื่อให้สลาย hyaluronic acid ได้เร็วขึ้นซึ่งทำโดยแพทย์ที่ทำการฉีดสารเติมเต็มหรือการฉีดเข้าเบ้าตา (retrobulbar or peribulbar injection) โดยจักษุแพทย์ เนื่องจากมีรายงานวิจัยในห้องทดลอง[8] พบว่า สาร hyaluronidase สามารถซึมผ่านเนื้อเยื่อ และผนังหลอดเลือดได้อย่างรวดเร็ว ซึ่งเทคนิคการฉีดยาชาเข้าเบ้าตา ใช้ปริมาณ hyaluronidase 3-8 mL อย่างน้อย 500 ยูนิต ที่บริเวณ retrobulbar หรือ peribulbar โดยตำแหน่งเดียวกับการฉีดยาชาในการทำผ่าตัดทางตา

แต่มีข้อควรระวังในการเลือกใช้สาร hyaluronidase ซึ่งมี 2 ชนิดคือชนิดที่มีส่วนผสมจากสัตว์ (animal-source) และชนิด recombinant human hyaluronidase โดยพบว่าบางคนอาจมีแพ้สารในกลุ่มชนิดที่มีส่วนผสมจากสัตว์ได้ตั้งแต่แพ้เพียงเล็กน้อยไปจนถึงรุนแรงเป็น anaphylaxis ได้[9] นอกจากนี้ยังมีการกล่าวถึงการใช้สาร hyaluronidase ฉีดเข้าหลอดเลือดแดง ophthalmic โดยตรงโดย neuro-radiologist หรือการให้สาร hyaluronidase ทางหลอดเลือดดำคล้ายการรักษาภาวะเส้นเลือดหัวใจตีบตัน ซึ่งโดยทฤษฎีมีความเป็นไปได้ที่จะสลาย hyaluronic acid ได้โดยตรง แต่ยังไม่มีรายงานการนำไปใช้รักษาจริงในผู้ที่เกิดผลแทรกซ้อนจากการฉีดสารเติมเต็ม

หลังจากพิจารณาฉีดสาร hyaluronidase เข้าบริเวณผิวหนังรอบบริเวณที่ฉีดสารเติมเต็มหรือฉีดเข้าเบ้าตาแล้ว แนะนำให้การรักษาเพื่อลดความดันตาในแนวทางการรักษาของหลอดเลือดจอตาอุดตัน (retinal artery occlusion)[3] ตาม European Assessment Group for Lysis in the Eye study (EAGLE study)[11] ได้แก่ isovolumic hemodilution, การนวดตา (ocular massage), การให้ยา acetazolamide กิน หรือการให้ยา manitol ทางหลอดเลือดดำ ให้ยาหยอดลดความดันตา ในการศึกษาของกลุ่ม EAGLE study พบว่า mean best corrected visual acuity (BCVA) ของ central retinal artery occlusion (CRAO) ที่ให้การรักษาทั้ง 4 อย่างข้างต้น ดีขึ้นถึงร้อยละ 60 เมื่อเทียบกับก่อนให้การรักษาอย่างมีนัยสำคัญ (0.3 logMAR) นอกจากนี้ Atebara NH และคณะทำการศึกษา การเจาะระบายน้ำในช่องหน้าลูกตา (anterior chamber paracentesis) และการให้การรักษาด้วยการดมก๊าซคาร์บอนไดออกไซด์ผสมกับออกซิเจน (carbogen inhalation) ในรายที่มีหลอดเลือดแดงที่จอตาอุดตัน (retinal artery occlusion) ไม่พบว่ามีการดีขึ้นของระดับการมองเห็นอย่างมีนัยสำคัญเทียบกับก่อนให้การรักษา[12], การรักษาด้วย hyperbaric oxygen และการให้ยาสเตียรอยด์กินหรือฉีด อาจจะช่วยให้การไหลเวียนของเลือดเข้าไปในจอตามากขึ้น[13]

เนื่องจากรายงานการรักษาผลแทรกซ้อนทางตาจากการฉีดสารเติมเต็มยังไม่มากพอ การรักษาที่หลากหลายและข้อมูลไม่ครบถ้วนถึงรายละเอียดการให้การรักษา จึงไม่สามารถระบุได้ว่าการรักษาแบบใดได้ผลดีที่สุด[3]

## ผลการรักษา

Katie B. และคณะได้มีการรวบรวมรายงานภาวะแทรกซ้อนทางตาของการฉีดสารเติมเต็มโดยรวบรวมจากการค้นหาผ่าน National Library of Medicine, Ovid MEDLINE, และ Cochrane Library[3] พบรายงานทั้งหมด 98 ราย ส่วนใหญ่ คือจำนวน 58 ราย เป็นรายงานจากศูนย์รักษาจอตาประเทศเกาหลีใต้ รองลงมาคือรายงานจากอเมริกา 8 ราย และจากประเทศอื่นๆ ได้แก่ จีน ญี่ปุ่น สเปน บราซิล เป็นต้น จากรายงานทั้งหมดพบว่าร้อยละ 47.9 (47 ราย) ได้รับการฉีดสารเติมเต็มโดยใช้ augologous fat รองลงมาคือ hyaluronic acid ร้อยละ 23.5 ตำแหน่งฉีดที่รายงานการเกิดภาวะแทรกซ้อนมากที่สุดคือ หว่างคิ้ว (ร้อยละ 38.8) ตามด้วย จมูก (ร้อยละ 25.5), ร่องแก้ม (ร้อยละ 13.3), และหน้าผาก (ร้อยละ 12.2)

การรักษาที่รายงานมีหลากหลายตั้งแต่การเฝ้าติดตามอาการอย่างเดียว การนวดตา (ocular massage), anterior chamber paracentesis, intraocular pressure lowering drug, IV corticosteroids, antiplatelet therapy และ Intra-arterial thrombolysis

จากรายงานพบผู้ที่มีอาการตาบอดไม่เห็นแสง (no light perception) ทั้งหมด 65 ราย ซึ่งในจำนวนนี้ 38 ราย เป็นผู้ที่ได้รับการฉีดสาร autologous fat (คิดเป็นร้อยละ 80.9 ของรายงานที่ได้รับการฉีดสาร autologous fat ทั้งหมดที่เกิดภาวะแทรกซ้อน) 5 รายสามารถมองเห็นได้ โดยระดับการมองเห็นตั้งแต่ light perception ไปจนถึงระดับ 20/40 และอีก 4 รายไม่รายงานระดับการมองเห็นเมื่อสิ้นสุดการรักษา นอกจากนี้ในรายงานพบ 2 รายที่การมองเห็นกลับคืนสู่ปกติ ซึ่งพบว่าระดับการมองเห็นเมื่อเกิดอาการอยู่ในระดับใกล้เคียงปกติคือ 20/30 และเมื่อให้การรักษาด้วยยาลดความดันตาในรายหนึ่ง อีกรายหนึ่งได้ยาละลายลิ่มเลือดพบว่าระดับการมองเห็นฟื้นเป็นปกติคือ 20/20 ทั้ง 2 ราย

รายงานการเกิดภาวะแทรกซ้อนที่ระบบประสาทส่วนกลาง ได้แก่ หลอดเลือดสมองอุดตัน แขนขาอ่อนแรง ทั้งหมด

พบ 23 ราย (ร้อยละ 23.5)

มีรายงานการเสียชีวิต 1 ราย[10] หลังจากได้รับการฉีดสาร autologous fat 5 ซีซี บริเวณ glabella ซึ่งพบว่ามีการเปลี่ยนแปลงของการรับรู้ ประมาณ 1 นาทีหลังฉีดสารเติมเต็มหลังจากนั้น 12 ชั่วโมงมีอาการโคม่า และเสียชีวิตในวันที่ 4 หลังการฉีดสารเติมเต็ม

## สรุป

การฉีดสารเติมเต็มเพื่อเสริมความงามบนใบหน้าเป็นที่นิยมมากในปัจจุบัน จึงมีรายงานการเกิดภาวะแทรกซ้อนจากการฉีดสารเติมเต็มที่เพิ่มมากขึ้นโดยเฉพาะภาวะแทรกซ้อนทางตา ซึ่งเมื่อเกิดแล้ว ผลการให้การรักษายังไม่แน่นอนและยังไม่ได้ผลดี ทั้งนี้ ขึ้นกับขนาดโมเลกุลและปริมาณของสารเติมเต็มที่ฉีดเข้าไป ตำแหน่งการอุดตันหลอดเลือดและระยะเวลาที่จอตาขาดเลือด ผู้ได้รับการฉีดสารเติมเต็มควรได้รับทราบข้อมูลของผลแทรกซ้อนที่อาจเกิดได้ และผู้ฉีดควรเป็นแพทย์ที่มีความรู้ความชำนาญเป็นอย่างดี นอกจากนี้ ควรมีระบบปรึกษาส่งต่อไปยังจักษุแพทย์อย่างรวดเร็วหากเกิดภาวะแทรกซ้อนดังกล่าวขณะฉีดสารเติมเต็ม แนวทางการรักษาเบื้องต้นอ้างอิงจากการรักษาภาวะหลอดเลือดแดงจอตาอุดตัน การเก็บรวบรวมข้อมูลและส่งต่อข้อมูลระหว่างแพทย์ผู้ฉีดและจักษุแพทย์ที่ให้การรักษาสำคัญมาก จะนำมาซึ่งประโยชน์ในแง่การวิเคราะห์หาแนวทางพัฒนาการรักษาให้ประสบผลสำเร็จมากขึ้นต่อไป

## เอกสารอ้างอิง


1. Von Bahr G. Multiple embolisms in the fundus of the eye after an injection in the scalp. Acta Opthalmol (Copenh.) 1963;41:85-91.
2. Aliso V. Global Aesthetic Market Study XII. CA: Medical Insight Inc; 2014;274.
3. Katie B. Avoiding and Treating Blindness from filler: A review of the world literature. Dermatol surg 2015;41L1097-1117.
4. Maya Vedamurthy. Dermal fillers: Tips to achieve successful outcomes. JCAS 2008:64-7.
5. Jean D. Blindness Caused by Cosmetic Filler Injection: A Review of Cause and Therapy Plast. Reconstr. Surg. 134: 1197, 2014
6. Yong-Kyu K. Cerebral Angiographic Findings of Cosmetic Facial Filler-related Ophthalmic and Retinal Artery Occlusion. J Korean Med Sci 2015;30:1847-55
7. Varma DD. A review of central retinal artery occlusion: clinical presentation and management. Eye 2013;27:688-97.
8. DeLorenzi C. Complications of injectable fillers, part I. Aesthet Surg J 2013;33:561-78.
9. Delaere L et al. Allergic reaction to hyaluronidase after retrobulbar anaesthesia: a case series and review. Int Ophthalmol 2009;29:521-8.
10. Yoon SS. Acute fatal stroke immediately following autologous fat injection in to the face. Neurology 2003;51:1151-2.
11. Martin S. Central Retinal Artery Occlusion: Local Intra-arterial Fibrinolysis versus Conservative Treatment, a Multicenter Randomized Trial. Ophthalmology 2010; 1367-75.e1
12. Atebara NH. Efficacy of anterior chamber paracentesis and Carbogen in treating acute nonarteritic central retinal artery occlusion. Ophthalmology 1995 Dec;102(12):2029-34
13. Hausmann N. Effect of high dose steroid bolus on occlusion of ocular central artery: angiographic study. BMJ 1991;303: 1445-6.