দৃঢ়তা প্রদান ও চলন

➲ দৃঢ়তা প্রদান ও চলনে কঙ্কালের ভূমিকা:

লোহা যেমন ভবনের কাঠামো তৈরি করে তেমনি কঙ্কালও দেহের কাঠামো নির্মাণ করে। অস্থি, তরুণাস্থি ও অস্থিসন্ধির সমন্বয়ে গঠিত কঙ্কালতন্ত্র দেহের কাঠামো নির্মাণের পাশাপাশি দেহকে দৃঢ়তা প্রদান, চলন ও দেহের গুরুত্বপূর্ণ অঙ্গসমূহের সুরক্ষাও প্রদান করে। কঙ্কালের উপর আচ্ছাদনকারী পেশির সংকোচন ও প্রসারণের ফলে আমরা চলাচলসহ বহুবিধ কাজ করে থাকি। কঙ্কালের সাহায্যে নিম্নলিখিত কাজ সম্পন্ন হয়:

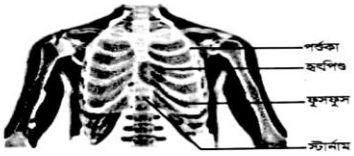

(i) **দেহকাঠামো গঠন:** কঙ্কাল মানবদেহে একটি নির্দিষ্ট আকার ও কাঠামো দান করে। এটি নিচের অঙ্গগুলোর সাথে উপরের অঙ্গগুলোর সংযুক্তি সাধন করে।

(ii) **রক্ষণাবেক্ষণ ও ভারবহন:** মস্তিষ্ক করোটির মধ্যে, মেরুরজ্জু মেরুদণ্ডের ভিতরে এবং হৃৎপিণ্ড ও ফুসফুস বক্ষগহ্বরে নিরাপদ আশ্রয়ে থাকে। পেশিগুলো কঙ্কালের সাথে আটকে থাকে এবং দেহের ভারবহনে সাহায্য করে। হৃৎপিণ্ড ও ফুসফুস, স্টার্নাম ও পর্শুকার ভিতরে সুরক্ষিত থাকে তাই উপরের চিত্রে দেখানো হয়েছে।

(iii) **নড়াচড়া ও চলাচল:** হাত, পা, স্কন্ধচক্র ও শ্রোণিচক্র নড়াচড়ায় সাহায্য করে। অস্থির সাথে পেশি আটকানোর ফলে অস্থি নাড়ানো সম্ভব হয় এবং আমরা চলাচল করতে পারি।

(iv) **লোহিত রক্তকণিকা উৎপাদন:** অস্থিমজ্জা থেকে লোহিত রক্তকণিকা উৎপন্ন হয়।

(v) **খনিজ লবণ সঞ্চয়:** ক্যালসিয়াম, পটাশিয়াম, ফসফরাস ইত্যাদি খনিজ লবণ অস্থি সঞ্চয় করে রাখে। এতে অস্থি শক্ত ও মজবুত হয়। অস্থিসন্ধি অস্থিতন্ত্রের অংশগুলোকে সংযুক্ত করে এবং অস্থির চলনে সাহায্য করে। অস্থিগুলো ঐচ্ছিক মাংসপেশি দিয়ে পরস্পর সংলগ্ন থাকায় ইচ্ছেমত অঙ্গ সঞ্চালন এবং চলাফেরা করা সম্ভব হয়। **অস্থি, তরুণাস্থি, পেশি, পেশিবন্ধনী এবং অস্থিবন্ধনী নিয়ে কঙ্কালতন্ত্র গঠিত।**

একটি সাইনোভিয়াল অস্থিসন্ধির গঠন

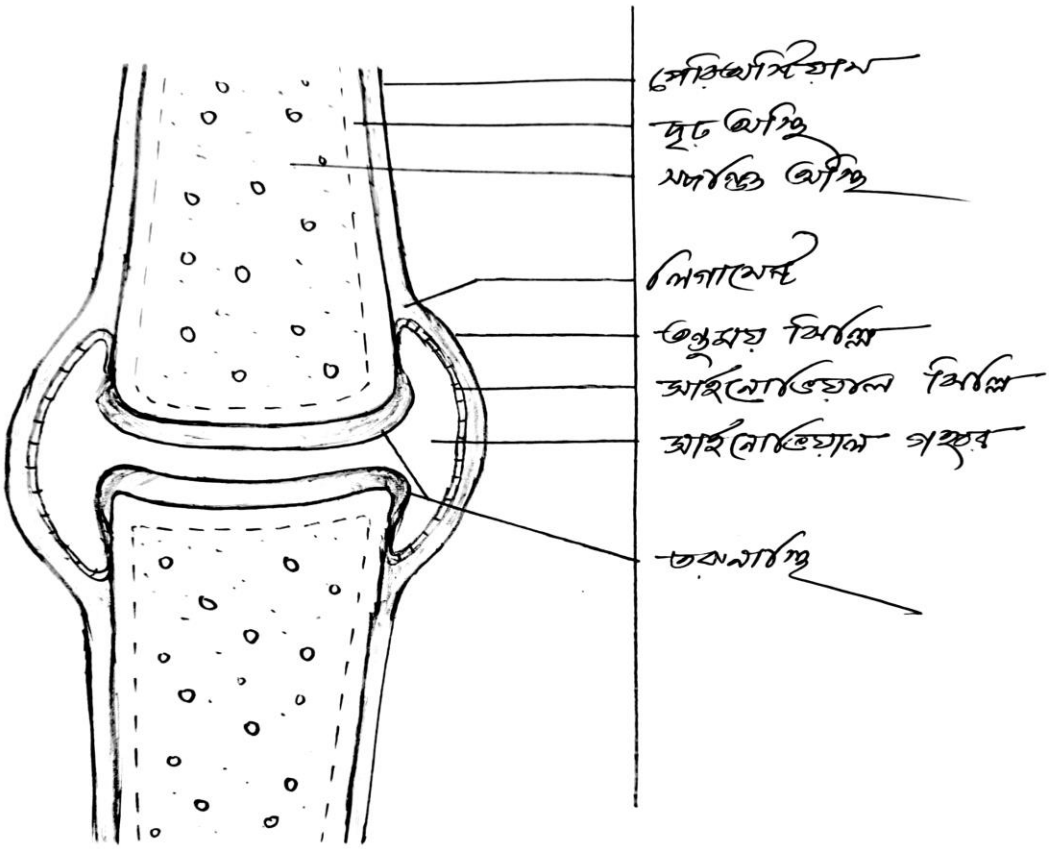

চিত্র: একটি সাইনোভিয়াল অস্থিসন্ধি

উত্তর

গ. চিত্রে 'X' হলো সাইনোভিয়াল অস্থিসন্ধি। যে অস্থিসন্ধি ক্যাপসুল বা অস্থিসন্ধি আবরণী এবং সাইনোভিয়াল রস নামক এক ধরনের তৈলাক্ত পদার্থসহ অস্থিসন্ধি গহ্বর নিয়ে গঠিত হয় তাকে সাইনোভিয়াল অস্থিসন্ধি বলে। যখন একটি অস্থিসন্ধিতে মাত্র দুটি অস্থির বহির্ভাগ এসে মিলিত হয় তাকে সরল সাইনোভিয়াল অস্থিসন্ধি এবং দুইয়ের অধিক অস্থি মিলিত হলে তাকে জটিল সাইনোভিয়াল অস্থিসন্ধি বলে।

সাইনোভিয়াল অস্থিসন্ধির অংশগুলো হল–

(i) তরুণাস্থিতে আবৃত অস্থিপ্রান্ত

(ii) সাইনোভিয়াল রস (Synovial fluid)

(iii) অস্থিসন্ধিকে দৃঢ়ভাবে আটকে রাখার জন্য লিগামেন্ট বেষ্টিত একটি মজবুত আবরণী বা ক্যাপসুল। অস্থিসন্ধিতে সাইনোভিয়াল রস এবং তরুণাস্থি থাকাতে অস্থিতে অস্থিতে ঘর্ষণ এবং তজ্জনিত ক্ষয় হ্রাস পায় ও অস্থিসন্ধি নড়াচড়া করাতে কম শক্তি ব্যয় হয়।

চিত্রঃ সাইনোভিয়াল সন্ধি

ঐচ্ছিক পেশির বৈশিষ্ট্যসমূহ:

- ঐচ্ছিক পেশির কোষগুলো দেখতে নলাকার।
- কোষগুলো সূক্ষ্ম তন্তুর মতো দেখায় এবং তন্তুগুলো বিক্ষিপ্ত বা আলাদাভাবে না থেকে গুচ্ছবদ্ধভাবে অবস্থান করে।
- প্রতিটি গুচ্ছ **পেরিমাইসিয়াম** নামক যোজক টিস্যু নির্মিত আবরণে আবৃত।
- প্রতিটি পেশিতন্তু **সারকোলেমা** নামক সুস্পষ্ট এক আবরণে আবৃত।
- প্রতিটি কোষে একাধিক গোলাকার বা ডিম্বাকার নিউক্লিয়াস দেখা যায়।
- অণুবীক্ষণযন্ত্রের নিচে তন্তুগুলোতে কতগুলো অনুপ্রস্থ রেখা দেখা যায়।

চিত্র: ঐচ্ছিক পেশির গঠন

➢ মানুষের চলনে অস্থি ও পেশির ভূমিকা:

মানুষের চলনে অস্থি ও পেশির ভূমিকা খুবই গুরুত্বপূর্ণ। অস্থি দেহের কাঠামো গঠন করে আর পেশিতন্ত্র এই কাঠামোর উপর আচ্ছাদন তৈরি করে। স্নায়ুবিক উত্তেজনা পেশির মধ্যে উদ্দীপনা জাগানোর ফলে পেশি সংকুচিত হয় আবার উদ্দীপনা সরিয়ে নিলে পেশি পুনরায় শিথিল বা প্রসারিত হয়। এই সংকোচন এবং প্রসারণের সাহায্যে সংলগ্ন অস্থির নড়াচড়া সম্ভব হয়। এভাবে পেশি কোনো অঙ্গকে প্রসারিত করে, কোনো অঙ্গকে ভাঁজ করে, কোনো অঙ্গকে উপরের দিকে উঠায়, কোনো অঙ্গকে প্রধান অঙ্গের চারপাশে, ডানে-বায়ে ঘোরায়।

চলো একটা উদাহরণের সাহায্যে বিষয়টি বোঝার চেষ্টা করি। আমরা যারা জিম করি তারা প্রতিনিয়তই ডাম্বেল উঠানো-নামানোর মাধ্যমে করে থাকি।

কনুই বাঁকা বা সোজা করতে হলে ঐচ্ছিক পেশি কীভাবে কাজ করে সেটি লক্ষ্য করি। কনুই বাঁকা করতে হলে ইচ্ছাধীন স্নায়ুর তাড়নায় বাইসেপস পেশি সংকুচিত হয় এবং ট্রাইসেপস পেশি শিথিল হয়ে প্রসারিত হয়। ফলে রেডিয়াস ও আলনাকে হিউমেরাসের কাছে নিয়ে আসে। কনুই সোজা করতে হলে ঠিক এর বিপরীত কার্যক্রমটি ঘটে। ইচ্ছাধীন স্নায়ুর তাড়নায় ট্রাইসেপস পেশি সংকুচিত হয় এবং রেডিয়াস ও আলনাকে টেনে সোজা করে হিউমেরাসের সাথে প্রায় এক সরলরেখায় নিয়ে আসে। এ সময় বাইসেপস পেশি শিথিল হয়ে প্রসারিত হয়। এভাবে বাইসেপস এবং ট্রাইসেপস পেশির সংকোচন এবং শ্লথ হওয়ার মাধ্যমে আমরা কনুই ভাঁজ করতে এবং খুলতে পারি।

চিত্র: বাইসেপস ও ট্রাইসেপস পেশির সংকোচন-প্রসারণ

অস্থি	তরুণাস্থি
(i) অস্থি যোজক কলার রূপান্তরিত রূপ।	(i) তরুণাস্থি যোজক কলার ভিন্নরূপ।
(ii) অস্থি দেহের সর্বাপেক্ষা দৃঢ় কলা।	(ii) তরুণাস্থি অপেক্ষাকৃত নরম এবং স্থিতিস্থাপক।
(iii) অস্থির মাতৃকা বা আন্তঃকোষীয় পদার্থ এক প্রকার জৈব পদার্থ দ্বারা নির্মিত।	(iii) এর মাতৃকা কন্ড্রিন নির্মিত।
(iv) অস্থিকোষের গঠন মাকড়সার জালের মতো।	(iv) কোষের গঠন গোলাকার।
(v) অস্থি পেরিঅস্টিয়াম দিয়ে আবৃত থাকে।	(v) পেরিকন্ড্রিয়াম নামক আবরণী দিয়ে তরুণাস্থি আবৃত থাকে।

তরুণাস্থি ও আস্থর মধ্যে পাথক্য

পার্থক্যের বিষয়	তরুণাস্থি (কোমলাস্থি)	অস্থি
গঠন	নরম, নমনীয় ও অকঠিন যোজক কলা।	দৃঢ়, অনমনীয় ও কঠিন যোজক কলা।
প্রকৃতি	স্থিতিস্থাপক।	অস্থিতিস্থাপক।
ম্যাট্রিক্স বা ধাত্র	ম্যাট্রিক্সে কন্ড্রিন নামক জৈব পদার্থ থাকে, অনেক সময় তন্তু থাকে। তবে অজৈব পদার্থ অনুপস্থিত।	ম্যাট্রিক্সে জৈব পদার্থের মধ্যে কোলাজেন তন্তু, মিউকোপলিস্যাকারাইড এবং অজৈব পদার্থের মধ্যে ক্যালসিয়াম ফসফেট, ক্যালসিয়াম কার্বোনেট ইত্যাদি থাকে।
কোষের গঠন	গোলাকার বা ডিম্বাকার।	মাকড়সার জালের মতো।
আবরণ	এর আবরণকে পেরিকন্ড্রিয়াম বলে।	এর আবরণকে পেরিঅস্টিয়াম বলে।
হ্যাভারসিয়ান তন্ত্র (অস্টিওন)	অনুপস্থিত।	উপস্থিত।
মজ্জাগহ্বর ও রক্তবাহ	অনুপস্থিত।	উপস্থিত।
রক্তকণিকা	রক্তকণিকা উৎপাদন করে না।	রক্তকণিকা উৎপাদন করে।
অবস্থান	নাক, কান (পিনা), স্বরযন্ত্র, শ্বাসনালি, অস্থিসন্ধি, আন্তঃকশেরুকা চাকতি, পর্শুকার শেষপ্রান্ত ইত্যাদিতে।	দেহের অন্তঃকঙ্কালরূপে অবস্থান করে।
কাজ	দেহের আকৃতি ও ঋজুতা দান; অস্থি গঠন; এবং অস্থিসন্ধিকে দৃঢ় ও স্থিতিস্থাপক করায় সহায়তা দান।	দেহের কাঠামো গঠন; নির্দিষ্ট আকৃতি দান; ভার বহন; দেহযন্ত্রের সুরক্ষা ইত্যাদি।

টেনডন ও লিগামেন্টের মধ্যে পার্থক্য:

টেনডন	লিগামেন্ট
(i) মাংসপেশির প্রান্তভাগ রজ্জুর মতো শক্ত হয়ে অস্থিগাত্রের সাথে সংযুক্ত থাকে। একে টেনডন বলে।	(i) পাতলা কাপড়ের মতো কোমল অথচ দৃঢ়, স্থিতিস্থাপক যে বন্ধনী দিয়ে অস্থিগুলো পরস্পরের সাথে সংযুক্ত থাকে তাকে লিগামেন্ট বা অস্থিবন্ধনী বলে।
(ii) ঘন, শ্বেত তন্তুময় যোজক টিস্যু নিয়ে টেনডন গঠিত।	(ii) শ্বেততন্তু ও পীততন্তু সমন্বয়ে লিগামেন্ট গঠিত।
(iii) স্থিতিস্থাপকতা নেই।	(iii) টেনডনের তুলনায় লিগামেন্টের স্থিতিস্থাপকতা অনেক বেশি।
(iv) ম্যাট্রিক্সে শাখা-প্রশাখাহীন শ্বেততন্তু থাকে।	(iv) ম্যাট্রিক্সে তন্তুগুলো শাখা-প্রশাখা বিশিষ্ট জালাকারে বিন্যস্ত থাকে।
(v) টেনডন দেহ কাঠামো গঠন, দৃঢ়তা প্রদান, অস্থিবন্ধনী গঠন ও চাপটানের বিরুদ্ধে যান্ত্রিক প্রতিরোধ গড়ে তোলে।	(v) লিগামেন্ট অঙ্গকে নড়াচড়া করানো ও হাড়গুলো স্থানচ্যুতি হতে রক্ষা করে।

অস্থিসংক্রান্ত রোগ

নবম শ্রেণির ছাত্র শাওন তার দাদা-দাদির সাথে সপরিবার খুলনায় থাকে। কয়েক দিন যাবৎ তার দাদি অস্থিতে এবং পিঠের পিছন দিকে ব্যথা অনুভব করায় ডাক্তারের কাছে নিয়ে গেলে ডাক্তার জানাল, তার অস্থি ভঙ্গুর হয়ে গেছে এবং ঘনত্বও কমে গেছে। আবার তার দাদারও প্রায়ই অস্থিসন্ধিতে ব্যথা হত এবং অস্থিসন্ধি নাড়াতে কষ্ট হতো। বর্তমানে ডাক্তারের পরামর্শমতো চলায় রোগটি পুরোপুরি না সারলেও তিনি বেশ অনেকটা সুস্থ আছেন।

উপরের গল্পটি শুনেই তোমরা নিশ্চয়ই বুঝতে পারছ আমরা কঙ্কাল তন্ত্রের দুটি বিশেষ রোগ সম্পর্কে বলছি। চলো এবার আমরা রোগ দুটি নিয়ে একটু বিস্তারিতভাবে জানি।

(a) অস্টিওপোরোসিস (Osteoporosis):

চিত্র: অস্টিওপোরোসিস

অস্থির গঠন ও দৃঢ়তার জন্য ক্যালসিয়াম একটি গুরুত্বপূর্ণ উপাদান। অস্থির বৃদ্ধির জন্য চাই ভিটামিন ও ক্যালসিয়াম সমৃদ্ধ খাদ্য। অস্টিওপোরোসিস ক্যালসিয়ামের অভাবজনিত একটি রোগ। বয়স্ক পুরুষ ও নারীদের সাধারণত এ রোগটি হয়। যেসব বয়স্ক পুরুষ বহুদিন যাবৎ স্টেরওয়েডযুক্ত ঔষধ সেবন করেন এবং নারীদের মেনোপজ হওয়ার পর এ রোগ হওয়ার আশঙ্কা থাকে। যারা অলস জীবনযাপন করেন কিংবা কায়িক পরিশ্রম কম করেন, তাদেরও এ রোগ হওয়ার আশঙ্কা থাকে। তাছাড়া অনেকদিন যাবৎ আর্থ্রাইটিসে ভুগলে এ রোগ হতে পারে।

কারণ: দেহে খনিজ লবণ বিশেষ করে ক্যালসিয়ামের ঘাটতির কারণে এ রোগটি হয়। নারীদের মেনোপজ হওয়ার পর অস্থির ঘনত্ব এবং পুরুত্ব কমে গিয়ে অস্টিওপোরোসিস হতে পারে।

জেনে রাখো

মেনোপজ (রজনিবৃত্তি): মাসিক চিরতরে বন্ধ হয়ে যাওয়াকে মেনোপজ বলে। মহিলাদের মেনোপজ সাধারণত ৪৫-৫৫ বছরে হয়ে থাকে। মেনোপজ হয়ে গেলে একজন নারী গর্ভধারণের ক্ষমতা হারিয়ে ফেলে। সম্ভবত পুরুষের তুলনায় মহিলাদের অধিক হারে অস্টিওপোরোসিস হওয়ার এটি একটি কারণ।

আর্থ্রাইটিস: অস্থিসন্ধির প্রদাহকে আর্থ্রাইটিস বলে।

লক্ষণ:

(i) অস্থি ভঙ্গুর হয়ে যায়, ঘনত্ব কমতে থাকে
(ii) পেশির শক্তি কমতে থাকে,
(iii) পিঠের পিছন দিকে ব্যথা অনুভব হয়
(iv) অস্থিতে ব্যথা অনুভব হয়।

রোগ নির্ণয়:

(i) ঘনত্বমাপক যন্ত্রের সাহায্যে অস্থির খনিজ পদার্থের এ রোগ নির্ণয় করা হয়।
(ii) প্রাথমিক অবস্থায় রোগের তেমন কোনো উপসর্গ দেখা দেয় না। হঠাৎ করেই সামান্য আঘাতে কোমর বা দেহের অন্যান্য কোনো অঙ্গের হাড় ভেঙে যায়।

প্রতিকার:

(i) পঞ্চাশোর্ধ পুরুষ ও নারীদের দৈনিক 1200 mg (বা চিকিৎসকের নির্দেশিত অন্য কোনো পরিমাণ) ক্যালসিয়াম গ্রহণ করা।
(ii) ননিতোলা দুধ ও দুগ্ধজাত দ্রব্য গ্রহণ করা।
(iii) কমলার রস, সবুজ শাকসবজি, সয়াদ্রব্য ও ক্যালসিয়াম-সমৃদ্ধ খাবার খাওয়া।

প্রতিরোধ:

(i) যথেষ্ট পরিমাণে সূর্যালোকের সংস্পর্শে আসা।
(ii) ক্যালসিয়াম ও ভিটামিন 'ডি' সমৃদ্ধ খাদ্য গ্রহণ করা।
(iii) নিয়মিত ব্যায়াম করা।
(iv) সুষম ও আঁশযুক্ত(শাকসবজি) খাবার গ্রহণ করা।

(b) রিউমাটয়েড আর্থ্রাইটিস বা গেঁটেবাত (Rheumatoid Arthritis):

চিত্র: রিউমাটয়েড আর্থ্রাইটিস বা গেঁটেবাত

শতাধিক প্রকারের বাতরোগের মধ্যে রিউমাটয়েড আর্থ্রাইটিস অন্যতম। সাধারণত বয়স্করা এ রোগে আক্রান্ত হয়। কম বয়সী ছেলেমেয়েদের বেলায় গিঁটে ব্যথা বা যন্ত্রনা হওয়া রিউমেটিক ফিভার বা বাতজ্বর (Rheumatic Fever) জাতীয় অন্য রোগের লক্ষণ হতে পারে। অস্থিসন্ধির অসুখের প্রকারভেদ অনুসারে চিকিৎসার পার্থক্য হয়। দুজন ব্যক্তি দুটি ভিন্ন প্রকারের অস্থিসন্ধির অসুখে আক্রান্ত হলেও তাদের লক্ষণ আপাতদৃষ্টিতে একইরকম হতে পারে। সেক্ষেত্রে ভিন্ন প্রকারের চিকিৎসা প্রয়োজন। এজন্য অবশ্যই একজন বিশেষজ্ঞ চিকিৎসকের পরামর্শমতো বাতের চিকিৎসা করানো উচিত।

লক্ষণ (Symptoms):

(i) অস্থিসন্ধি বা গিঁটে প্রদাহ বা ব্যথা হয়।
(ii) অস্থিসন্ধিগুলো শক্ত হয়ে যায়।
(iii) অস্থিসন্ধি নাড়াতে কষ্ট হয়।
(iv) গিঁট ফুলে যায়।

প্রতিকার (Remedy):

বয়স্কদের বেলায় এ রোগ পুরোপুরি সারানো যায় না। তবে নিচের ব্যবস্থাগুলো নিলে কিছুটা উপশম হয়। যেমন:

(i) অত্যধিক পরিশ্রম আর ভারী কাজ থেকে বিরত থাকা।
(ii) যন্ত্রণাদায়ক গিঁটের উপর কুসুম গরম স্যাঁক নেওয়া।
(iii) অস্থিসন্ধির নড়াচড়া ঠিক রাখতে হালকা ব্যায়াম করা।
(iv) ডাক্তারের পরামর্শ অনুযায়ী বেদনা উপশমকারী ঔষধ সেবন ও সঠিক চিকিৎসা দিয়ে এ রোগের কষ্ট থেকে আংশিক পরিত্রাণ পাওয়া যায়।

প্রতিরোধ (Prevention):

(i) চিকিৎসকের নির্দেশিত পদ্ধতিতে নিয়মিত ব্যায়াম করা।
(ii) সুষম ও আঁশযুক্ত(শাকসবজি) খাদ্য গ্রহণ করা।