Brain Tumor Diagnosis Report

2026. 4. 19. 오후 6:13:04

GLI

Glioma — 신경교종

IDH 변이 여부 및 분자 마커 확인 권고

79.5%
신뢰도

분류 확률

GLI — 신경교종	**79.5%**
MEN — 수막종	20.0%
MET — 전이성 종양	0.5%

3D MRI 영상 (NiiVue)

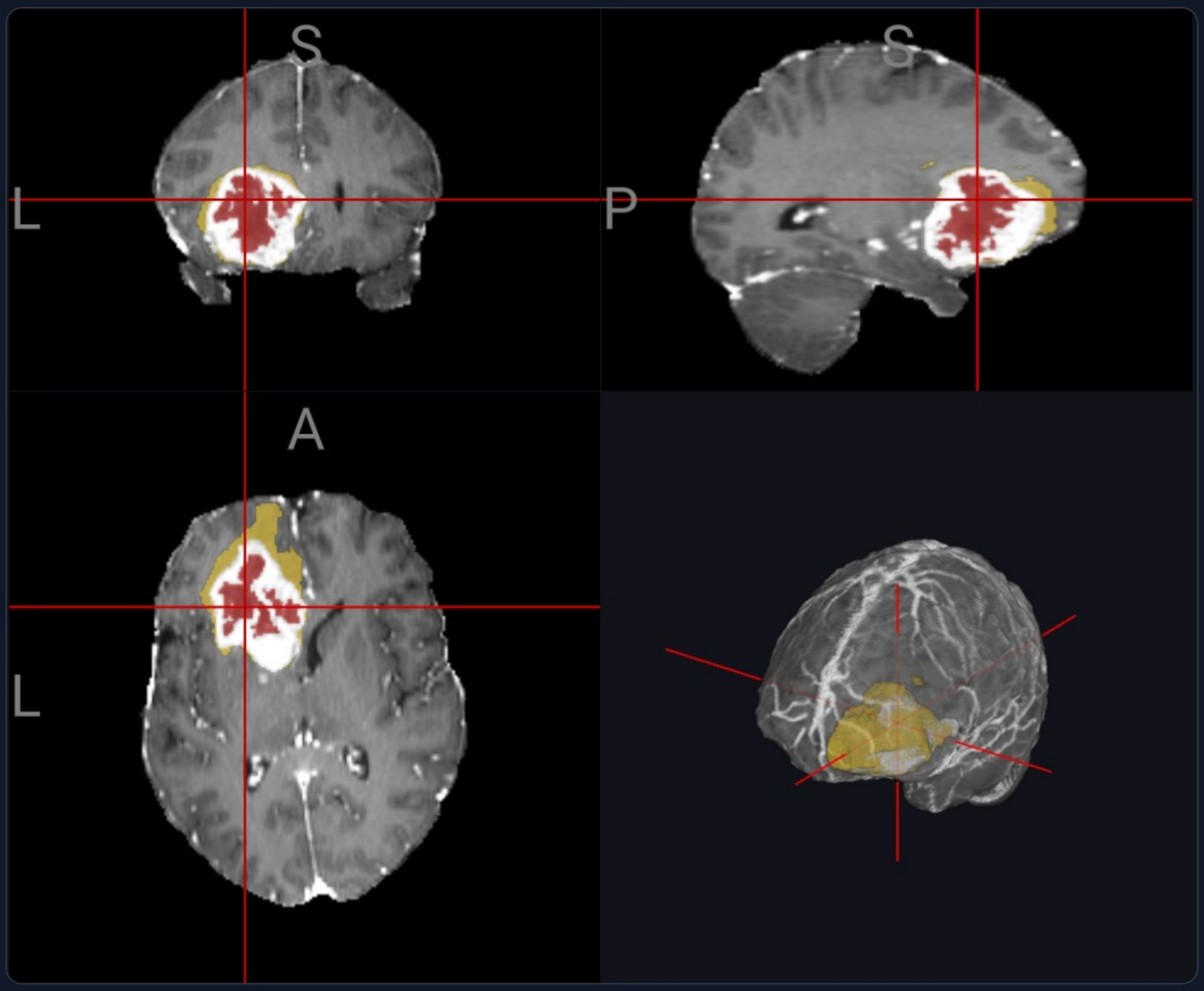

RAG + LLM (llama-3.3-70b-versatile)

[촬영 정보]
- 사용된 MRI 시퀀스는 T1 조영증강 (T1C), T1 비조영증강 (T1N), T2 FLAIR (T2F), T2 가중 (T2W), 3D 병변 세그멘테이션입니다.
- 3D 병변 세그멘테이션 마스크가 포함되어 있습니다.

[임상 증상]
- GLI (좌측 전두엽 상부)에서 흔히 나타나는 예상 임상 증상으로는頭痛, 경련, 인지功能 저하, 운동 기능 저하 등이 있습니다.
- 종양 부피 57.30 cm^3 및 부종 12.84 cm^3를 고려하면 증상 심각도는 중증으로 판단됩니다.
- 조영증강 비율 57.1%에 근거한 악성도 추정은 고등급 종양일 가능성이 높습니다.

[MRI 소견]
1. 위치 및 형태: 좌측 전두엽 상부에 위치하며, 경계는 불분명하고 T2/FLAIR에서 고신호 강도를 보입니다.
2. 크기: 종양 부피는 57.30 cm^3이며, 조영증강 종양(ET) 비율은 57.1%입니다.
3. 주변 부종: 부종 부피는 12.84 cm^3이며, 혈관성 부종의 가능성이 있습니다. 부종의 범위는 종양 주변으로 広が되어 있습니다.
4. 괴사/핵심부: 괴사 비율은 20.5%이며, 고등급 종양의 가능성이 있습니다.
5. 병변 수 및 침범: 5개 병변이 관찰되며, 다발성 종양의 가능성이 있습니다. 뇌막이나 혈관의 침범은 확인되지 않았습니다.

[결론]
1. 주진단: GLI로 추정되며, 고등급 종양일 가능성이 높습니다.
2. 부수 소견: 부종, 괴사, 다발성 종양이 관찰되며, 임상적으로 중요한 소견입니다.
3. 권고사항: 조직검사를 통해 종양의 정확한 등급과 유형을 확인할 필요があり며, 추가 영상 검사(MRS, PWI 등)나 추적 촬영을 통해 종양의 진행을 모니터링할 필요があります. 또한, 종양내과 협진을 통해 적절한 치료 계획을 수립할 필요があります.