# Kirurško zdravljenje zapletenih parapnevmoničnih izlivov pri otrocih

**Tomaž Štupnik, Tomaž Kenig**
Klinični oddelek za torakalno kirurgijo, Kirurška klinika, Univerzitetni klinični center Ljubljana

*V 2,5 letnem obdobju med letoma 2011 in 2013 smo na Kliničnem oddelku za otroško kirurgijo in intenzivno terapijo, Kirurška klinika, Univerzitetni klinični center Ljubljana zdravili skupno 12 otrok z zapletenim parapnevmoničnim izlivom. Zdravljenje s torakalno drenažo in antibiotikom je uspelo le v enem primeru (8 %). Z dodatno intraplevralno fibrinolizo smo uspešnost zdravljenja povečali na 50 %, pri ostalih 6 otrocih pa smo morali napraviti videotorakoskopsko dekortikacijo pljuč. Povprečno trajanje torakalne drenaže po posegu je bilo 4,7 dni. V prihodnosti bomo najbrž otroke z zapletenim parapnevmoničnim izlivom vse pogosteje zdravili s primarno videotorakoskopsko dekortikacijo pljuč. S tem bomo skrajšali zdravljenje in približno polovici otrok prihranili dodatni poseg v splošni anesteziji.*

## Uvod

Parapnevmonični izliv je eksudat, ki nastane zaradi povečane prepustnosti plevre, kadar se nanjo razširi vnetje iz pljuč. Parapnevmonični izliv je lahko enostaven ali zapleten (1):

- enostaven parapnevmonični izliv je bister ali nekoliko moten, ni kisel (pH > 7,3), v njem z razmazom po Gramu ne odkrijemo bakterij. Večino enostavnih parapnevmoničnih izlivov lahko pozdravimo že s primernim antibiotikom.
- Zapleteni parapnevmonični izlivi so nepredvidljivi – zapleteni. Ker ne znamo napovedati ali bodo ostali motni eksudati, ali pa bodo napredovali v fazo organizacije, vse zapletene parapnevmonične izlive zdravimo z zgodnjo torakalno drenažo.

Zapleteni parapnevmonični izlivi so običajno prepredeni s fibrinskimi mrenami ali septi, ki otežujejo drenažo in jih najbolj učinkovito odstranimo z videotorakoskopskim posegom (2).

Obnašanje parapnevmoničnih izlivov določa tudi povzročitelj. Streptokoki v izliv izločajo fibrinolitične encime, zato lahko večino streptokoknih izlivov zelo dobro pozdravimo že z antibiotikom in s torakalno drenažo. Na drugi strani je v parapnevmoničnih izlivih, ki jih povzročajo anaerobi, stafilokoki in pnevmokoki, marsikdaj zelo veliko fibrina in zelo malo tekočine, zato so pogosteje zapleteni in jih tudi pogosteje zdravimo z operacijo oziroma fibrinolizo(3).

Pri otrocih torakalni dren vedno vstavimo v splošni anesteziji, pod nadzorom ultrazvoka in na karseda varen način – s tehniko z vodilno žico ali s topim instrumentom.

Najpogostejša težava zdravljenja zapletenih parapnevmoničnih izlivov s torakalno drenažo je neučinkovitost drenaže, ki jo lahko izboljšamo z vbrizganjem fibrinolitika po drenu. Ni dokazov, da je tkivni aktivator plazminogena (TPA) kakorkoli boljši od streptokinaze (SK) (2).

Kirurška toaleta plevralne votline – dekortikacija pljuč je bila v preteklosti rezervirana za otroke, ki jih nismo uspeli pozdraviti s prej opisanimi načini zdravljenja. Z razvojem videotorakoskopske tehnike pa lahko sedaj isti poseg namesto skozi bolečo torakotomijo napravimo na način, ki ni bistveno bolj invaziven od vstavitve torakalnega drena (4).

Ustrezno vešč torakalni kirurg pri videotorakoskopski dekortikaciji pljuč s plevre odstrani fibrinske obloge in mrene ter optimalno namesti torakalni dren. Čeprav o tem še ni jasnega soglasja, v najbolj

naprednih centrih videotorakoskopsko dekortikacijo pljuč vse več uporabljajo kot primarni poseg pri zdravljenju zapletenih parapnevmoničnih izlivov (5).

## Metode

Analizirali smo podatke o zdravljenju otrok z zapletenimi parapnevmonični izlivi v intervalu med januarjem 2011 in septembrom 2013.

## Rezultati

V 2,5-letnem obdobju smo na Kliničnem oddelku za otroško kirurgijo in intenzivno terapijo, Kirurška klinika, Univerzitetni klinični center Ljubljana zdravili 12 otrok s parapnevmoničnim izlivom (tabela 12.1). Povprečni čas (± standardna deviacija, SD) od prvih znakov pljučnice do kirurškega zdravljenja plevralnega izliva je bil 7,8 ± 3,9 dni (razpon 2–14 dni).

| | dečki | deklice |
|---|---|---|
| spol (število) | 6 | 6 |
| starost (leta) | | |
| povprečje ± SD | 4,4 ± 4,8 | 6,4 ± 4,7 |
| razpon | 1,7–11,5 | 0,7–14,0 |

◂ Tabela 12.1. Demografski podatki o otrocih, ki so se zdravili na Kliničnem oddelku za otroško kirurgijo in intenzivno terapijo, Kirurška klinika, Univerzitetni klinični center Ljubljana zaradi parapnevmoničnega izliva med januarjem 2011 in septembrom 2013. SD – standardna deviacija.

Uspešnost zdravljenja smo ocenjevali s kliničnimi in laboratorijskimi kazalci vnetja, z rentgenogramom pljuč (slike 12.1, 12.2 in 2.3) in z ultrazvokom prsnega koša. Računalniško tomografijo prsnega koša smo napravili le pri enem otroku (8 %). Rezultati zdravljenja so prikazani v tabeli 12.2.

Vsem otrokom smo na dan sprejema na oddelek v splošni anesteziji vstavili torakalni dren, vendar pa smo zgolj s torakalno drenažo uspešno ozdravili le enega otroka (8 %). Pri ostalih 11 otrocih smo morali zaradi neučinkovitosti drenaže uporabiti dodatne postopke. Skupno smo pri 12 otrocih napravili 19 posegov v splošni anesteziji.

Pri 9 otrocih (75 %) smo po torakalnem drenu vbrizgali fibrinolitik - SK. Postopek smo v povprečju (± SD) napravili 2,7 ± 1,5 dni po vstavitvi torakalnega drena. Ponovili smo ga 1–3 dni zapored (1,9 ± 0,8 krat), uporabili pa smo odmerek 10.000 IE/kg telesne teže v 5–50 ml fiziološke raztopine. Fibrinoliza je uspela pri 5 otrocih (60 %), dren smo v povprečju (± SD) odstranili po 5,8 ± 2,8 dneh.

Tabela 12.2. Rezultati zdravljenja otrok, ki so se zdravili na Kliničnem oddelku za otroško kirurgijo in intenzivno terapijo, Kirurška klinika, Univerzitetni klinični center Ljubljana zaradi parapnevmoničnega izliva med januarjem 2011 in septembrom 2013. SD – standardna deviacija.

| način zdravljenja | uspešnost | povprečno trajanje drenaže v dnevih (± SD) |
|---|---|---|
| torakalna drenaža | | |
| prva | 1/12 (8%) | 6 |
| ponovna/dodatna | 0/1 (0%) | 5 |
| intraplevralna f brinoliza | | |
| po neučinkoviti torakalni drenaži | 5/9 (60%) | 5,8 ± 2,8 |
| torakoskopska dekortikacija | | |
| po neučinkoviti torakalni drenaži | 2/2 (100%) | 5,0 ± 0,7 |
| po neučinkoviti f brinolizi | 4/4 (100%) | 4,3 ± 1,7 |

Pri 4 otrocih (40 %) fibrinoliza ni bila učinkovita, vnetje v plevralnem pa smo pozdravili šele z videotorakoskopsko dekortikacijo pljuč, ki smo jo v povprečju (± SD) napravili 4,0 ± 3,5 dni po vstavitvi torakalnega drena. Dekortikacija je uspela pri vseh otrocih, zapletov ni bilo, povprečno (± SD) trajanje torakalne drenaže po posegu je bilo 4,7 ± 1,5 dni.

Pri 2 otrocih (15 %) smo videotorakoskopsko dekortikacijo napravili brez predhodne fibrinolize. Tudi pri njih so bili vsi videotorakoskopski posegi uspešni.

Hujših zapletov nismo opazili pri nobenem od otrok in pri nobenem od načinov zdravljenja.

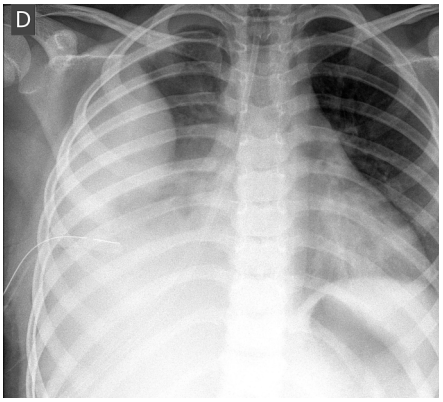


▸ Slika 12.1. Rentgenogram prsnih organov po neučinkoviti drenaži zapletenega parapnevmoničnega izliva na levi strani.

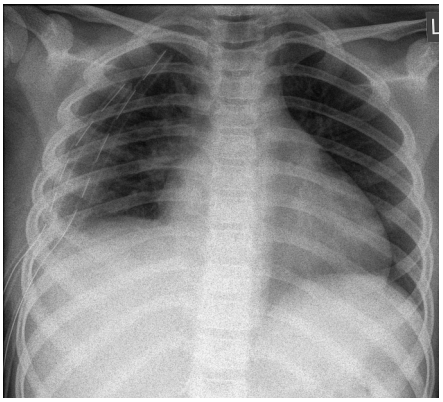


▸ Slika 12.2. Posnetek neposredno po videotorakoskopski dekortikaciji pljuč.

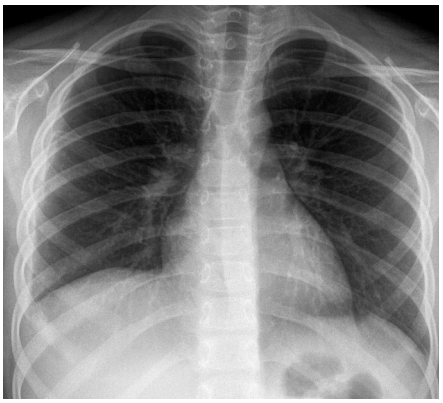

▸ Slika 12.3. Posnetek po odstranitvi torakalnih drenov, 5 dni po posegu.

## Zaključek

Zapleteni parapnevmonični izlivi, ki zahtevajo kiruško zdravljenje, v našem okolju niso prav pogosti (približno 4–5 primerov/leto).

Rezultati zdravljenja naše majhne skupine otrok s parapnevmoničnim izlivom potrjujejo, da pri otrocih zdravljenje zapletenih parapnevmoničnih izlivov zgolj s torakalno drenažo in antibiotikom ni upešno.

Zapleteni parapnevmonični izliv najbolj učinkovito pozdravimo z videotorakoskopsko dekortikacijo pljuč, ki pa smo jo doslej napravili šele po neučinkovitosti torakalne drenaže in intraplevralne fibrinolize.

V prihodnosti bomo najbrž vedno več otrok z zapletenim parapnevmoničnim izlivom zdravili s primarno videotorakoskopsko dekortikacijo pljuč – namesto primarne vstavitve torakalnega drena, saj za otroka videotorakoskopska dekortikacija pljuč ne predstavlja bistveno večjega ali bolj bolečega posega od vstavitve torakalnega drena.

Na takšen način bomo verjetno skrajšali zdravljenje in približno polovici otrok prihranili dodaten – drugi poseg v splošni anesteziji.

Zdravljenje z intraplevralno fibrinolizo je manj uspešno od videotorakoskopske dekortikacije pljuč, zato je smiselno le takrat, ko otrok ni sposoben za poseg v splošni anesteziji ali ko nimamo na razpolago ustrezno veščega anesteziologa in torakalnega kirurga.

## Literatura

1. Deslauriers J, Mehran R. Assessment of the patient with possible empyema. In: Handbook of perioperative care in general thoracic surgery. Mosby; 2005:105-6.
2. Balfour-Lynn IM, Abrahamson E, Cohen G. BTS guidelines for the management of pleural infection in children. Thorax 2005; 60: i1–i21.
3. Tsang KY, Leung WS, Chan VL, Lin AW, Chu CM. Complicated parapneumonic effusion and empyema thoracis: microbiology and predictors of adverse outcomes. Hong Kong Med J 2007; 13: 178-86.
4. Angelillo Mackinlay TA, Lyons GA. VATS debridement versus thoracotomy in the treatment of loculated postpneumonia empyema. Ann Thorac Surg 1996; 61: 1626–30.
5. Grewal H, Jackson RJ, Wagner CW, Smith SD . Early video-assisted thoracic surgery in the management of empyema. Pediatrics 1999; 103: e63.