Kirurško zdravljenje gastroezofagealne refluksne bolezni pri otrocih

Matevž Srpčič
Klinični oddelek za torakalno kirurgijo, Kirurška klinika, Univerzitetni klinični center Ljubljana

Gastroezofagealna refluksna bolezen (GERB) je stanje, pri katerem nefiziološko vračanje vsebine iz želodca v požiralnik povzroči simptome ali znake. Za razvoj GERB so posebej ogroženi otroci z nevrološkimi motnjami in tisti, ki so imeli atrezijo požiralnika. Zdravljenje je stopenjsko. Na voljo imamo nefarmakološke ukrepe, zdravljenje z zdravili ter kirurško popravo antirefluksnega mehanizma. Laparoskopska tehnika je v zadnjih dveh desetletjih omogočila majhno perioperativno obolevnost in smrtnost ob ohranjeni učinkovitosti antirefluksnih posegov, med katerimi najpogosteje napravimo fundoplikacijo po Nissen-u. Pri nevrološko okvarjenih bolnikih pogosto združimo antirefluksni poseg z vstavitvijo hranilne gastrostome.

Uvod

Gastroezofagealna refluksna bolezen (GERB) je stanje, pri katerem nefiziološko vračanje vsebine iz želodca v požiralnik povzroči simptome ali znake (1). V prvem letu starosti ima refluks in s tem povezane težave več kot polovica dojenčkov, kasneje pa z dozorevanjem antirefluksnega mehanizma pri veliki večini težave minejo (2). Za razvoj GERB so posebej ogroženi otroci z nevrološkimi motnjami in tisti, ki so imeli atrezijo požiralnika. Tipične težave so pri majhnih otrocih polivanje in bruhanje, razdražljivost in zastoj v rasti, večji otroci pa lahko že povejo, da imajo zgago in pekoč ali grenek okus v ustih. Kronična izpostavljenost sluznice požiralnika dražeči vsebini povzroči ezofagitis. Ta lahko povzroči zožitve in zato disfagijo ali razvoj metaplastične in displastične sluznice. Izpostavljenost dihal regurgitirani vsebini prebavil povzroči vnetja dihalnih poti in okužbe spodnjih dihal. Za zdravljenje imamo na voljo nefarmakološke ukrepe, zdravljenje z zdravili, predvsem zaviralci protonske črpalke (ZPČ) in kirurško popravo antirefluksnega mehanizma. Antirefluksni poseg je ena najpogostejših operacij pri otrocih (3). Laparoskopska tehnika je v zadnjih dveh desetletjih omogočila majhno perioperativno obolevnost in smrtnost ob ohranjeni učinkovitosti antirefluksnih posegov, med katerimi najpogosteje napravimo fundoplikacijo po Nissen-u (4). Pri nevrološko okvarjenih bolnikih pogosto združimo antirefluksni poseg z vstavitvijo hranilne gastrostome.

Pojavnost

Pogostost GERB pri otrocih je težko opredeliti, saj je v zgodnjem otroštvu ne povsem kompetenten antirefluksni mehanizem pričakovan in z rastjo otroka dozori, težave pa minejo. V prvih dveh mesecih poliva in bruha polovica otrok, pri starosti štirih mesecev pa celo 70 %. Po 12 mesecih je takih le še 1–5 % (5,6). Pri otrocih, ki regurgitirajo in bruhajo še po dopolnjenih 18 mesecih starosti, je verjetnost GERB v odrasli dobi večja (7). GERB imajo pogosteje otroci, ki so imeli atrezijo požiralnika (verjetno zaradi motenega razvoja oživčenja požiralnika ter rekonstrukcije, ki potegne distalni požiralnik in želodec proksimalno) (8) ter otroci z nevrološkimi motnjami.

Patogeneza

Normalen antirefluksni mehanizem preprečuje zatekanje vsebine želodca nazaj v požiralnik. Pomembni anatomski elementi, ki to omogočajo, so:

1. Spodnji požiralnikov sfinkter (angl. lower esophageal sphincter, LES), posebno funkcionalno področje distalnega požiralnika (pri odraslem približno 4 cm) s svojo tonično kontrakcijo, ki normalno popusti samo pri prehodu hrane, spahovanju ali bruhanju.
2. Intraabdominalni del požiralnika, kjer se intraabdominalni pritisk prenaša na požiralnik, v katerem je intraluminalni pritisk zaradi ožje svetline večji kot v želodcu.
3. Dovolj ozek požiralnikov hiatus, ki ob vdihu s krčenjem obeh krakov v tlačno neugodni fazi dihanja okrepi pritisk na distalni požiralnik.
4. Oster Hisov kot, ki omogoča primerno napetost zanke cirkularnih mišičnih vlaken stene želodca, ki potekajo z male krivine okrog ezofagogastričnega prehoda nazaj na malo krivino

Poleg opisanih anatomskih elementov proti refluksu deluje tudi peristaltika požiralnika, ki vsebino aktivno poriva navzdol. V stoječem ali sedečem položaju ima enak učinek težnost.

Jasno je, da motnje katerekoli od opisanih komponent antirefluksnega mehanizma povečujejo refluks. Oslabljena je lahko le ena komponenta (npr. prekinjen spodnji požiralnikov sfinkter po miotomiji zaradi ahalazije), ponavadi pa gre za kombinacijo (npr. izgubljen intraabdominalni del požiralnika in razvlečen Hisov kot pri aksialni hiatusni kili ali oslabljen LES in motena peristaltika pri običajni GERB brez očitne anatomske motnje) (1,2).

Klinične značilnosti

Klinične značilnosti so zelo odvisne od starosti otroka. Dojenčki in majhni otroci predvsem polivajo in bruhajo, kar lahko zaradi motenega hranjenja in obilne izgube zaužite hrane povzroči zastoj v rasti. Večji otroci enako kot odrasli navajajo pekočo bolečino za prsnico in v epigastriju (zgaga), ki jo poslabša predvsem kisla hrana. Kisla ali grenka vsebina jim lahko zateka v žrelo ob ležanju, napenjanju in sklanjanju naprej, sploh v tesnih oblačilih (1,2).

Bolečina je znak ezofagitisa, čeprav simptomi ne sovpadajo nujno s stopnjo vnetja sluznice (t. i. neerozivna refluksna bolezen, NERB). Dolgotrajno vnetje požiralnika lahko povzroči ezofagitično stenozo in posledično disfagijo sprva za čvrsto hrano. Dolgotrajna izpostavljenost kavstiku lahko povzroči metaplazijo sluznice v Barrettovo sluznico, lahko pa tudi bolj nevarni displazijo nizke in visoke stopnje. Pogostost razvoja raka požiralnika zaradi omenjenih prekanceroz ni jasna, vsekakor pa se s tem zapletom srečujemo pri odraslih, pri otrocih le izjemoma (1,2).

Posebno vrsto zapletov povzroči izpostavljenost grla in velikih dihalnih poti refluksu. Posteriorni laringitis je tipična najdba pri GERB, pojavi ali poslabša se lahko astma, pri hudem refluksu predvsem nevrološko okvarjeni otroci dobijo nevarne aspiracijske pljučnice (1,2).

Diagnostika

Slikanje požiralnika in želodca s kontrastom nam pokaže anatomijo zgornjih prebavil, morebitno hiatusno kilo ali divertikel, stenozo ali skrajšan in brazgotinsko spremenjen požiralnik ob dolgotrajnem hudem refluksu (1).

Endoskopija z biopsijo je osnovni morfološki pregled, kjer vidimo stopnjo ezofagitisa (po LA klasifikaciji (9)), kako visoko sega, morebitne stenoze ali kile, z biopsijami pa lahko izključimo eozinofilni ezofagitis.

pH-metrija oceni kislinsko breme (kako dolgo in kako kisla je refluksna vsebina v požiralniku) in ga izrazi z DeMeester indeksom (10). Pri tipičnih simptomih in endoskopskih ugotovitvah pred zdravljenjem ni nujno potrebna, pomaga pa pri diagnozi GERB, kadar so znaki atipični (npr. aspiracijske pljučnice pri nevrološko prizadetem otroku).

Manometrija je pri otrocih redko potrebna, pomaga opredeliti vzrok za refluks, predvsem slabo delujoč LES in oceni peristaltiko požiralnika (1).

Impedančna preiskava je moderna metoda za oceno prehoda vsebine skozi požiralnik. Njena pomembna prednost pred pH-metrijo je dejstvo, da zazna vsebino ne glede na njeno kislost. Upamo, da jo bo v prihodnosti povsem nadomestila (1).

Zdravljenje

Nefarmakološki ukrepi

Ob diagnozi GERB najprej poskusimo z dietetnimi navodili. Dojenčke hranimo v pokončnem položaju, večjim otrokom prepovemo ležanje takoj po obroku. Pri dojenčkih je položaj zelo pomemben, saj ležanje pod kotom 60° poslabša refluks, ležanje pod bolj položnim kotom 30° pa refluks omili (12). Obroki morajo biti majhni in pogosti, izločimo mastno ter kislo hrano in gazirane pijače. Otroci naj ne nosijo pretesnih oblačil.

Zdravljenje z zdravili

Zaviralci protonske črpalke (ZPČ) so najpomembnejša skupina zdravil pri zdravljenju GERB. Kliničnih raziskav pri otrocih je manj kot pri odraslih, vendar razlike v učinkovitosti in varnosti niso opazili (12,13). V primernih odmerkih je uspešnost njihove uporabe enaka kot pri odraslih. Dolgoročna učinkovitost in varnost dolgotrajnega zdravljenja z ZPČ in kirurškega zdravljenja GERB sta podobni (14).

Kirurško zdravljenje

Namen kirurškega posega je ponovna vzpostavitev delujočega antirefluksnega mehanizma. V preteklosti uporabljane posege (Allisonov in Belseyev transtorakalni pristop) je skoraj povsem nadomestila najprej odprta in nato laparoskopska fundoplikacija. Prvo fundoplikacijo je leta 1955 napravil Švicar Rudolf Nissen (15), 1960 pa sta opisala posteriorno fundoplikacijo Andre Toupet in anteriorno Jacques Dor. 1991 je Hinder opisal prvi laparoskopski antirefluksni poseg (16), 1993 pa so opisali prve pri otrocih (17,18).

Tudi na KO za torakalno kirurgijo UKC Ljubljana je laparoskopski antirefluksni poseg od leta 2008 skoraj povsem nadomestil odprte posege. Večinoma napravimo fundoplikacijo po Nissenu (slika 13.1).

Poseg napravimo v splošni anesteziji, otrok leži na hrbtu. Vzpostavimo pnevmoperitonej in nato s harmoničnim skalpelom sprostimo proksimalni del želodca in distalni požiralnik. Morebitno hiatusno kilo reponiramo in ponovno vzpostavimo primerno dolžino intrabdominalnega požiralnika. Kraka hiatusa spnemo s posameznimi šivi in napravimo fundoplikacijo, torej fundus želodca v obliki gube (lat. plica) ovijemo okrog distalnega požiralnika. Večinoma napravimo popolno (360°) fundoplikacijo po Nissen-u z dvema ali tremi šivi.

Včasih, če je pridružena kila ali če je peristaltika požiralnika pomembno oslabljena, napravimo delno posteriorno (180°) fundoplikacijo po Toupet-u, kjer potegnemo fundus želodca za požiralnikom ter ga našijemo na kraka hiatusa in nato spnemo še fundus in požiralnik (slika 13.2).

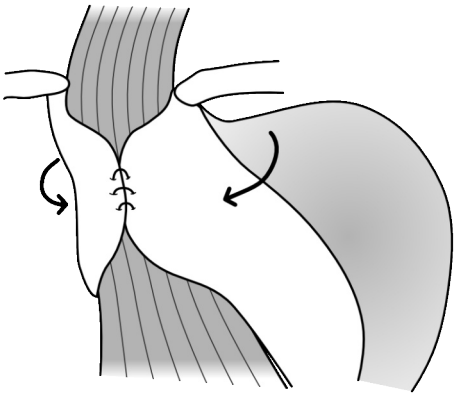

Slika 13.2. Fundoplikacija po Toupet-u.

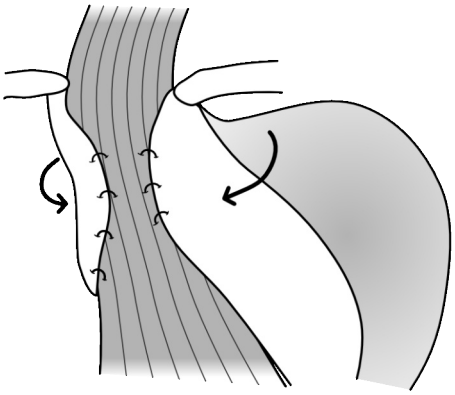

Slika 13.1. Fundoplikacija po Nissen-u.

Indikacije in kontraindikacije za kirurško zdravljenje

Odločitev kateri otroci potrebujejo kirurško zdravljenje ni lahka. Enako kot pri odraslih so absolutna indikacija zapleti ezofagitisa ob GERB, ki povzročijo brazgotinsko stenozo ali pomembno kronično anemijo zaradi krvavitve. Tudi pomembni zapleti zaradi prizadetosti dihal (predvsem aspiracijske pljučnice), ki ne minejo ob nefarmakoloških ukrepih in zdravilih, so indikacija za poseg.

Pri otrocih, ki omenjenih zapletov nimajo, imajo pa hudo zgago in volumski refluks, je verjetnost vztrajanja GERB tudi v odrasli dobi precejšnja (7). Glede na verjetno življenjsko potrebo po zdravljenju z ZPČ ponudimo elektivni antirefluksni poseg tudi tem otrokom.

Laparoskopski antirefluksni poseg je ob primerni opremi možen tudi pri novorojenčkih. Napravimo ga lahko tudi pri otrocih, ki imajo vstavljeno gastrostomsko cevko, ne da bi gastrostomo morali podreti. Relativna kontraindikacija za laparoskopski način operiranja so predhodni odprti posegi v zgornjem trebuhu, medtem ko lahko večino reoperacji po laparoskopskem antirefluksnem posegu izvedemo laparoskopsko.

Zapleti

Poleg splošnih zapletov pri posegih v trebušni votlini (krvavitev, poškodba votlih organov in peritonitis) ter za laparoskopijo značilnih zapletov (pnevmotoraks, hiperkapnija, embolija ter bolečina v rami ob uporabi previsokega pritiska CO_2) moramo biti pozorni, da napravimo ravno prav tesno plastiko hiatusa in fundoplikat. Preohlapno rekonstruiran hiatus ne bo preprečil refluksa, obenem pa lahko pride do herniacije mobiliziranega fundusa želodca v medpljučje. Pretesno zašit hiatus ali pretesen fundoplikat pa sta najpogostejša vzroka za disfagijo po posegu, ki ne mine tudi po nekaj tednih, ko splahni edem v operiranem področju. Disfagijo lahko zdravimo z endoskopsko dilatacijo z balonom, če pa se ponavlja, je potrebna operacijska revizija.

Zapleti so v literaturi in po naših izkušnjah redki (4), konverzija v odprt poseg v naši seriji 27 operiranih otrok od 2008 do 2013 ni bila nikoli potrebna, smo pa morali zaradi zapletov s puščanjem ob gastrostomi napraviti laparotomijo kasneje pri štirih otrocih (14,8 %).

Posebne skupine bolnikov

Največ antirefluksnih posegov na KO za torakalno kirurgijo in KO za otroško kirurgijo in intenzivno terapijo UKC Ljubljana napravimo pri otrocih z nevrološkimi okvarami, pri katerih se

GERB pojavlja pogosteje kot pri zdravih (19). Ker se večinoma tudi nezadostno hranijo na usta potrebujejo hranilno gastrostomo. GERB je pri teh bolnikih pogostejši zaradi več vzrokov (poleg inkompenetntnega antirefluksnega mehanizma tudi hipotonija, krči in skolioza), opisano pa je tudi poslabšanje GERB po vstavitvi hranilne gastrostome (20). Zato pri takih otrocih najpogosteje istočasno napravimo antirefluksni poseg in hranilno gastrostomo.

Tudi pri otrocih, ki se rodijo z atrezijo požiralnika, je pojavnost GERB višja (8), vendar je takih bolnikov malo.

Zaključek

Gastroezofagealni refluks je pri dojenčkih zelo pogost, z rastjo otroka pa skoraj vedno mine. Če vztraja in povzroča težave, govorimo o GERB. Otrokom z GERB, ki jim dietni in farmakološki ukrepi ne pomagajo ter otrokom z zapleti GERB lahko pomagamo z varnim, učinkovitim in minimalno invazivnim antirefluksnim posegom.

Literatura

1. DeVault KR, Castell DO. American College of Gastroenterology - updated guidelines for the diagnosis and treatment of gastroesophageal reflux disease. Am J Gastroenterol 2005; 100: 190-200.
2. Vandenplas Y, Salvatore S, Hauser B. The diagnosis and management of gastro-oesophageal reflux in infants. Early Hum Dev 2005; 81: 1011–24.
3. Fonkalsrud EW, Ashcraft KW, Coran A. Surgical treatment of gastroesophageal reflux in children: a combined hospital study of 7467 patients. Pediatrics 1998; 101: 419-22.
4. Diaz DM, Gibbons TE, Heiss K, Wulkan ML, Ricketts RR, Gold BD. Antireflux surgery outcomes in pediatric gastroesophageal reflux disease. Am J Gastroenterol 2005; 100: 1844-52.
5. Nelson SP. Prevalence of symptoms of gastroesophageal reflux during infancy. A pediatric practice-based survey. Pediatric Practice Research Group. Arch Pediatr Adolesc Med 1997; 151: 569–72.
6. Nelson SP. One-year follow-up of symptoms of gastroesophageal reflux during infancy. Pediatric Practice Research Group. Pediatrics 1998; 102: E67.
7. Gold B. Gastroesophageal reflux disease: could intervention in childhood reduce the risk of later complications? Am J Med 2004; (A Suppl): S23–29.
8. Kovesi T, Rubin S. Long-term complications of congenital esophageal atresia and/or tracheoesophageal fistula. Chest 2004; 126: 915–25.
9. Lundell LR, Dent J, Bennett JR. Endoscopic assessment of oesophagitis: clinical and functional correlates and further validation of the Los Angeles classification. Gut 1999; 45: 172–80.
10. Johnson LF, Demeester TR. Twenty-four-hour pH monitoring of the distal esophagus. A quantitative measure of gastroesophageal reflux. Am J Gastroenterol 1974; 62: 325–32.
11. Orenstein SR. Effects on behavior state of prone versus seated positioning for infants with gastroesophageal reflux. Pediatrics 1990; 85: 765–7.
12. Hassall E. Omeprazole for treatment of chronic erosive esophagitis in children: a multicenter study of efficacy, safety, tolerability and dose requirements. International Pediatric Omeprazole Study Group. J Pediatr 2000; 137: 800–7.

13. Gibbons TE, Gold BD. The use of proton pump inhibitors in children: a comprehensive review. Paediatr Drugs 2003; 5: 25–40.
14. Galmiche JP, Hatlebakk J, Attwood S, Ell C, Fiocca R, Eklund S, et al. LOTUS Trial Collaborators. Laparoscopic antireflux surgery vs esomeprazole treatment for chronic GERD: the LOTUS randomized clinical trial. JAMA 2011; 305: 1969-77.
15. Nissen R. A simple operation for control of reflux esophagitis. Schweiz Med Wochenschr 1956; 86 (20 Suppl): S590-2.
16. Hinder RA, Filipi CJ. The technique of laparoscopic Nissen fundoplication. Surg Laparosc Endosc 1992; 2: 265-72.
17. Georgeson KE. Laparoscopic gastrostomy and fundoplication. Pediatr Ann 1993; 22: 675–7.
18. Lobe TE, Schropp KP, Lunsford K. Laparoscopic Nissen fundoplication in childhood. J Pediatr Surg 1993; 28: 358-60.
19. Sondheimer JM, Morris BA. Gastroesophageal reflux among severely retarded children. J Pediatr 1979; 94: 710–14.
20. Jolley SG, Smith EI, Tunell WP. Protective antireflux operation with feeding gastrostomy. Experience with children. Ann Surg 1985; 201: 736–40.