Atrezija požiralnika – klinična slika, pridružene bolezni, oskrba v porodnišnici in intenzivno zdravljenje

Mojca Grošelj Grenc
Klinični oddelek za otroško kirurgijo in intenzivno terapijo, Kirurška klinika, Univerzitetni klinični center Ljubljana

Atrezija požiralnika (AP) predstavlja skupino prirojenih anomalij, za katere je značilen neprehoden požiralnik, ki mu je navadno pridružena povezava požiralnika s sapnikom – traheoezofagealna fistula (TEF). Pridružene prirojene anomalije so pogoste. Novorojenčki z AP imajo težave lahko takoj po rojstvu ali pa ob prvih poskusih hranjenja in potrebujejo takojšnje zdravljenje v terciarnem kirurškem centru. Prikazani so podatki zdravljenja novorojenčkov z AP v Enoti intenzivne terapije (EIT) Kliničnega oddelka za otroško kirurgijo in intenzivno terapijo (KOOKIT) med leti 2004 in 2012. Pojavnost AP v Sloveniji in preživetje otrok po operaciji AP pri nas sta skladna s podatki tujih centrov.

Uvod

Atrezija požiralnika (AP) se pojavlja na okoli 2500–4500 živorojenih otrok (1). Predstavlja skupino prirojenih anomalij, za katere je značilen neprehoden požiralnik, ki mu je navadno pridružena nepravilna povezava požiralnika s sapnikom – traheoezofagealna fistula (TEF) (1). Natančen mehanizem nastanka AP, kljub številnim študijam na tem področju, še vedno ni znan (1). Pridružene prirojene anomalije se pojavljajo pri okrog 50 % otrok z AP v različnih kombinacijah, lahko v sklopu nekaterih poznanih asociacij in sindromov (npr. asociacija VACTERL in sindrom CHARGE (1). AP se lahko pojavlja tudi v sklopu kromosomopatij in je dva- do trikrat pogostejša pri dvojčkih (1). Preživetje novorojenčkov z AP se v zadnjih desetletjih izboljšuje, kar je skladno z razvojem transporta kritično bolnih novorojenčkov, intenzivnega zdravljenja in kirurgije.

Razdelitev atrezije požiralnika

Za opis različnih tipov AP pri nas najpogosteje uporabljamo anatomsko razdelitev (slika 14.1). Najpogostejša anatomska različica je AP z distalno TEF (86 % vseh AP), sledijo izolirana AP brez TEF (7 %), TEF brez AP (4 %), AP s proksimalno TEF (2 %) in AP s proksimalno in distalno TEF (< 1 %) (1).

Klinična slika

Prenatalna najdba polihidramnija ali odsotnost mehurčka tekočine v želodcu nas lahko usmerita v iskanje AP pri novorojenčku. Značilni klinični znaki AP se običajno pojavijo v prvih štiriindvajsetih urah po rojstvu. Novorojenček se prekomerno slini, ker ne more požirati sline. Ob poskusu hranjenja se mu zaletava, kašlja, bruha, lahko postane cianotičen (1,3). Zaradi TEF lahko pride do aspiracije sline ali hrane (proksimalna TEF) ali želodčne vsebine (distalna TEF). Trebušček je lahko izbočen zaradi napihnjenosti črevesa z zrakom, še posebej pri umetnem predihavanju (distalna TEF) ali vleknjen brez vidnega zraka na rentgenski sliki (pri izolirani AP ali proksimalni TEF) (1). Pri novorojenčku z AP se pogosto razvije dihalna stiska, ki je lahko posledica aspiracije in pnevmonitisa, mehanske motnje ventilacije zaradi napihnjenosti črevesa, nedonošenosti ali drugih pridruženih anomalij (3). Kar 30–40 % novorojenčkov z AP je rojenih prezgodaj (3).

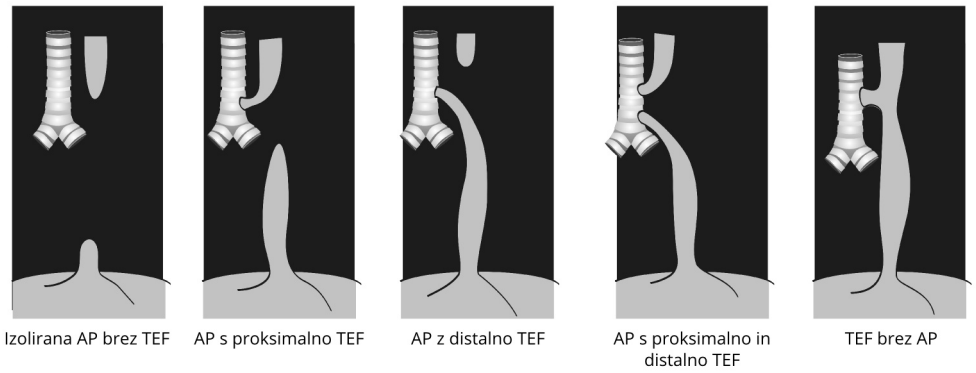

Slika 14.1. Anatomska razdelitev atrezij požiralnika. AP – atrezija požiralnika, TEF – traheoezofagealna fistula. Povzeto po 2.

Novorojenčku s sumom na AP vstavimo želodčno cevko, ki se običajno zaustavi po 8–10 cm v slepem proksimalnem koncu požiralnika oz. v višini 2.–4. torakalnega vretenca na rentgenski sliki prsnega koša in trebuha (slika 14.2) (1). Želodčna cevka se lahko tudi ukrivi oz. naredi zanko, kar nas lahko zavede, če njenega položaja ne preverimo z rentgenskim slikanjem. Novorojenčki z AP in distalno TEF imajo na rentgenski sliki napihnjen želodec in močno pnevmatizirano črevo, medtem ko pri novorojenčkih z AP in proksimalno TEF in pri izolirani AP ni zraka v črevesu. Pri vseh novorojenčkih z AP pred operativnim posegom opravimo ultrazvok srca, da ugotovimo morebitne pridružene prirojene srčne napake in da izključimo desno potekajoči aortni lok, ki je prisoten v 2,5 % vseh primerov AP in zahteva drugačen kirurški pristop (1). Z ultrazvokom sečil preverimo prisotnost morebitnih prirojenih anomalij sečil. Natančen klinični pregled novorojenčka z AP naj bo usmerjen v iskanje pridruženih anomalij.

Oskrba v porodnišnici

Novorojenček z AP po primarni oskrbi potrebuje transport v inkubatorju v terciarni kirurški center (1,4). V slepi proksimalni konec požiralnika vstavimo Replogovo sondo z dvojnim lumnom, ki omogoča stalno sukcijo vsebine požiralnika (1). Pred transportom nadzorujemo vitalne funkcije in zagotovimo intravenski dostop. Endotrahealne intubacije se izogibamo, saj ob umetnem predihavanju napihujemo tudi črevo v primeru AP z distalno TEF, ki je najpogostejša oblika AP. Da preprečimo aspiracijo želodčne vsebine pri distalni TEF, naj bo vzglavje dvignjeno (1). Obratno pa pri proksimalni TEF, ki je zelo redka, priporočajo, da je otrokova glava nižje kot telo, kar preprečuje aspiracijo sline (3). Če je novorojenček v dihalni stiski bodisi zaradi aspiracije, nezrelosti pljuč ali pridruženih anomalij, ga endotrahelano intubiramo in uetno predihavamo. Izberemo predihavanje s čim nižjimi še učinkovitimi inspiratornimi tlaki.

Intenzivno zdravljenje

Intenzivno zdravljenje novorojenčkov z AP pred operacijo je usmerjeno v stabilizacijo novorojenčkovega stanja in pripravo na kirurški poseg. Najpogosteje je glavna težava teh novorojenčkov dihalna stiska, pridružene anomalije ali huda nezrelost. Dokončno zdravljenje AP je kirurško. Operacijski poseg se običajno opravi v prvih dneh po rojstvu, če novorojenčkovo stanje to dopušča (3). Pri primarni popravi se zašije fistula in naredi primarna anastomoza požiralnika »konec s koncem«. Stopenjska poprava pride v poštev pri novorojenčkih, ki niso sposobni takojšnje

dokončne poprave, bodisi zaradi prizadetosti pljuč ali hudih pridruženih anomalij ali pa je vrzel med dvema slepima koncema požiralnika prevelika za takojšnjo popravo. Po operaciji so novorojenčki uspavani in umetno predihavani. Zaželena je fleksija vratu, ki zmanjša napetost na anastomozi (4). Kadar je anastomoza narejena pod tenzijo, ostane novorojenček uspavan in po potrebi tudi relaksiran 5–7 dni (4). S hranjenjem po nosno-želodčni cevki pričnemo po 48-urah. Rentgensko pasažo požiralnika običajno opravimo 5.–7. dan oz. po ekstubaciji, čeprav je nekateri avtorji ne priporočajo rutinsko (4). Za oralno hranjenje se odločimo po opravljeni pasaži oz. ko novorojenček dobro požira slino. Najpogostejši zgodnji zaplet po operativnem posegu je dehiscenca anastomoze, ki se pojavi v 15–20 % primerov (1). Pri približno tretjini dehiscenc gre za življenje ogrožajoče stanje, saj lahko nastane tenzijski pnevmotoraks ali pa se razvije mediastinitis. Zdravljenje takšnih zapletov je kirurško. Manjše dehiscence, ki se opazijo na rentgenskem slikanju s kontrastom 5.–7. dan po operaciji, zdravimo konzervativno (1). Razvije se lahko tudi striktura anastomoze ali pa se ponovi TEF.

Naši rezultati

V retrospektivno analizo smo zajeli podatke vseh novorojenčkov, operiranih zaradi različnih tipov AP med leti 2004 in 2012, ki so bili zdravljeni v EIT KOOKIT. Po naših podatkih se je tako v devetletnem obdobju v Sloveniji rodilo enainštirideset novorojenčkov z AP, kar je približno pet novorojenčkov z AP na leto oz. en otrok z AP na 4445 živorojenih otrok. Značilnosti novorojenčkov z AP so navedene v tabeli 14.1. Nedonošenčkov (< 37. tednov gestacijske starosti) je bilo triindvajset, porodno težo pod 1500 g je imelo devet novorojenčkov. Pri sedemintridesetih naših novorojenčkih je bila narejena primarna poprava anomalije, pri treh novorojenčkih stopenjska poprava. En novorojenček je zaradi hude dihalne stiske in nezrelosti umrl ob začetku operacije. Pri novorojenčkih smo ugotavljali naslednje bakterijske okužbe: pri enajstih je bila prisotna sepsa, pri treh mediastinitis, pri štirih pljučnica, pri dveh nekrotizantni enterokolitis in pri enemu traheitis. Do premestitve iz EIT je preživelo 36 otrok, 5 jih je umrlo. Razdelitev obravnavanih novorojenčkov v Spitzove prognostične skupine in preživetje prikazuje tabela 14.2.

Zaključek

AP, ki je relativno pogosta prirojena anomalija, se je v letih 2004–2012 v Sloveniji pojavljala v skladu s pogostnostjo opisano v slovstvu (1). V primerjavi z drugimi centri, opažamo pri nas večji delež nedonošenih otrok (3,6). Podobno kot drugje pa tudi pri nas pridružene prirojene anomalije v približno polovici primerov spremljajo AP, med njimi najpogosteje srčne napake (1,6). Skupna umrljivost naših novorojenčkov je bila 12,2 %, kar je nekoliko več kot v študiji Kecklerja in sod. (7,1 %) in podobno kot v nekaterih drugih študijah (6-8). Vsi naši umrli novorojenčki so bili nedonošeni, štirje izmed petih so imeli pridruženo prirojeno srčno napako. Na bistveno izboljšanje preživetja novorojenčkov z AP v zadnjih desetletjih kaže tudi primerjava s podatki o preživetju teh novorojenčkov, zdravljenih v naši EIT med letoma 1962 in 1973 (13,7 % preživetje) in med letoma 1974 in 1977 (53,3 % preživetje) (9). Če primerjamo preživetje naših novorojenčkov glede na preživetje po Spitzovi klasifikaciji (tabela 14.2), pa lahko vidimo, da je preživetje naših novorojenčkov z majhnim tveganjem nekoliko nižje (94 % proti 97 % oz 96 %), preživetje v skupini z zmernim tveganjem in velikim tveganjem pa boljše (85 % proti 59 % oz. 66 % in 75 % proti 22 % oz. 42 %) (6,10).

Tabela 14.1. Značilnosti novorojenčkov z atrezijo požiralnika, zdravljenih v Enoti za intenzivno terapijo KO za otroško kirurgijo in intenzivno terapijo med leti 2004 in 2012. AP – atrezija požiralnika; TEF – traheoezofagealna fistula.

Spol	
dečki	24
deklice	17
Gestacijska starost (tedni)	
povprečje (95 % interval zaupanja)	36 (34–37)
Porodna teža (g)	
povprečje (95 % interval zaupanja)	2318 (2061–2575)
Ocena po Apgarjevi po 5. minutah	
povprečje (95 % interval zaupanja)	9 (8–9)
Polihidramnij	10
Nizka porodna teža (< 10. percentila)	7
Dvojčki	6
Dihalna stiska	21
Pridružene prirojene malformacije	
skupaj	22 (54 %)
srčne napake	19 (46 %)
asociacija VACTERL	4 (10 %)
drugo	8 (20 %)
Tip AP ob operaciji	
AP z distalno TEF	35 (86 %)
AP s proksimalno TEF in distalno TEF	2 (5 %)
izolirana AP	1 (2 %)
izolirana TEF	1 (2 %)
AP s proksimalno TEF	2 (5%)
Čas zdravljenja v EIT (dnevi)	
povprečje (95 % interval zaupanja)	20 (15–25)
Čas umetnega predihavanja po operaciji (dnevi)	
povprečje (95 % interval zaupanja)	15 (10–20)
Pljučni surfaktant	5
Visokofrekvenčno oscilacijsko predihavanje (HFOV)	9
Dušikov monoksid (NO)	2
Popkovni venski kateter	34
Popkovni arterijski kateter	16
Osrednji venski kateter	20
Transfuzija koncentriranih eritrocitov	33

Tabela 14.2. Preživetje novorojenčkov z atrezijo požiralnika, zdravljenih v Enoti za intenzivno terapijo KO za otroško kirurgijo in intenzivno terapijo med leti 2004 in 2012 ter razdelitev po Spitzovi klasifikaciji (5). PT – porodna teža; CHD – prirojena srčna napaka (angl. congenital heart disease).

Skupina po Spitzu	Tveganje	Kriteriji	Št. bolnikov	Preživetje
I	majhno	PT > 1,5 kg in brez CHD	17	16/17 (94 %)
II	zmerno	PT < 1,5 kg ali CHD	20	17/20 (85 %)
III	veliko	PT < 1,5 kg in CHD	4	3/4 (75 %)

Literatura

1. Spitz L. Oesophageal atresia. Orphanet J Rare Dis 2007; 2: 24.
2. Grošelj Grenc M, Vidmar I, Sok M. Atrezija požiralnika – prikaz sedemletnih izkušenj. Med Razgl 2012; 51: 135-43.
3. Gayle JA, Gómez SL, Baluch A. Anesthetic considerations for the neonate with tracheoesophageal fistula. Middle East J Anesthesiol 2008; 19: 1241–54.
4. Pinheiro PF, Simões e Silva AC, Pereira RM. Current knowledge on esophageal atresia. World J Gastroenterol 2012; 18: 3662-72.
5. Spitz L, Kiely EM, Morecroft JA, Drake DP. Oesophageal atresia: at-risk groups for the 1990s. J Pediatr Surg 1994; 29: 723–5.
6. Diaz LK, Akpek EA, Dinavahi R, Andropoulos DB. Tracheoesophageal fistula and associated congenital heart disease: implications for anesthetic management and survival. Paediatr Anaesth 2005; 15: 862–9.
7. Keckler SJ, St Peter SD, Valusek PA, Tsao K, Snyder CL, Holcomb GW. VACTERL anomalies in patients with esophageal atresia: an updated delineation of the spectrum and review of the literature. Pediatr Surg Int 2007; 23: 309–13.
8. Lacher M, Froehlich S, von Schweinitz D, Dietz HG. Early and long term outcome in children with esophageal atresia treated over the last 22 years. Klin Padiatr 2010; 222: 296–301.
9. Orel J, Primožič J, Derganc M, Delak N. Ekipno lečenje atrezije ezofagusa. 1. kongres dječjih kirurga Jugosl., Dubrovnik 1979, Zbornik radova 1979: 575-79.
10. Okamoto T, Takamizawa S, Arai H, Bitoh Y, Nakao M, Yokoi A. Esophageal atresia: prognostic classification revisited. Surgery 2009; 145: 675–81.