Konzervativno zdravljenje suprakondilarnih zlomov nadlahtnice pri otrocih

Tomo Havliček
Klinični oddelek za travmatologijo, Kirurška klinika, Univerzitetni klinični center Ljubljana

Suprakondilarni zlomi nadlahtnice po pogostnosti takoj sledijo najjpogostejšim zlomom pri otrocih, zlomom distalnega dela podlahti. Poznavanje anatomije, radiografske anatomije in upoštevanje razdelitve zlomov, ki jo je predlagal Lutz von Laer nam omogoča pravilno odločitev kateri suprakondilarni zlomi nadlahtnice so primerni za konzervativno zdravljenje.

Uvod

Suprakondilarni zlomi nadlahtnice so takoj za zlomi distalnega dela radiusa oz. podlahti najpogostejši zlomi v otroški dobi. Največ teh zlomov se pojavi med petim in sedmim letom starosti. Utrpijo jih večkrat dečki, čeprav zadnje demografske študije kažejo že skoraj enako porazdelitev med dečki in deklicami (1).

Anatomija

Distalni del nadlahtnice je sestavljen iz dveh čvrstih kolumen, radialne (lateralne) in ulnarne (medialne), ki ju povezuje tanek korteks fosse olecrani, v sredini debel lahko samo 1 mm. Tako že pri majhnih rotacijah okoli vzdolžne osi v sredini centralnega korteksa, ki povezuje obe kolumni, pride do velike izgube stične površine obeh kolumen. Pri malrotaciji 20 stopinj je v stiku samo še približno 50 % površine obeh kolumen. Pri malrotaciji 50 stopinj pa ni več stične površine med proksimalnimi in distalnimi deli obeh kolumen. Suprakondilarni zlomi so zaradi takšnih anatomskih razmer potencialno zelo nestabilni zlomi (1).

Mehanizem poškodbe

Mehanizem poškodbe je največkrat padec na iztegnjeno roko. V iztegnjenem položaju komolca nobena od mišic ne deluje kot močan stabilizator komolca. Olekranon deluje kot vzvod preko katerega se prelomi metafiza nadlahtnice. Takšen mehanizem povzroči ekstenzijski tip zloma - distalni odlomek se nahaja v ekstenziji. Bistveno redkejši je fleksijski tip poškodbe, kjer gre največkrat za padec neposredno na pokrčen komolec (1).

Diagnostični postopki

Za postavitev diagnoze je potrebno narediti RTG sliko poškodovanega komolca v dveh standardnih projekcijah. Zaradi osifikacijskih jeder, ki se pojavljajo v različnih starostih, je postavitev diagnoze lahko včasih težka. Kljub temu pa ni potrebe po primerjalnih RTG slikah nepoškodovanega komolca.

Pri normalnih anatomskih razmerah poteka vzdolžna os radiusa v katerikoli projekciji (tudi v polstranskih) vedno skozi osifikacijsko jedro glavice radiusa v center osifikacijskega jedra lateralnega kondila nadlahtnice. Normalen humero-kapitelarni kot znaša 30 do 40 stopinj.

Za oceno dislokacije in repozicija sta nam v pomoč Rogersova linija in Baumannov kot.

Rogersova linija ali humerokapitelarna črta je navidezana črta, ki v stranski projekciji komolca pri

normalnih anatomskih razmerah poteka po sprednjem robu korteksa nadlahtnice skozi srednjo tretjino kapiteluma. Pri ekstenzijskih tipih zlomov poteka skozi anteriorno tretjino kapiteluma. Pri fleksijskih tipih zlomov pa skozi posteriorno tretjino kapiteluma (sliki 15.1 in 15.2).

Baumannov kot je kot med vzdolžno osjo nadlahtnice in črto, ki poteka po rastnem hrustancu lateralnega kondila nadlahtnice. Služi kot indirektna meritev oz. ocena vzdolžne osi komolca (kot med vzdolžno osjo nadlahtnice in vzdolžno osjo podlahtnice, tudi »carrying angle«) kadar ni možno narediti AP slike iztegnjenega komolca. Baumannov kot običajno meri približno 72 stopinj (med 64 in 81 stopinj). Vzdolžno os pa lahko izračunamo: 90 st. - BK - 5 st.

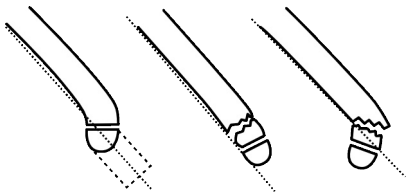

Slika 15.1. Rogersova ali humero-kapitelarna linija (1).

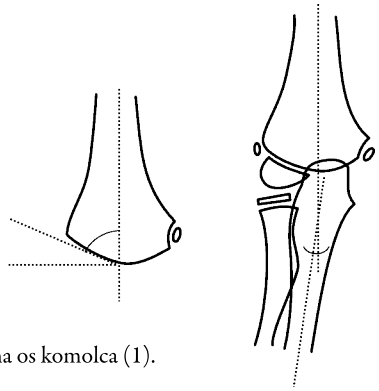

▸ Slika 15.2. Baumannov kot in vzdolžna os komolca (1).

Razdelitev

Suprakondilarne zlome lahko razdelimo glede na mehanizem poškodbe ali na premik distalnega odlomka na ekstenzijske in fleksijske. Ekstenzijski zlomi so bolj pogosti, predstavljajo več kot 95 % zlomov v tem predelu.

Še vedno je najbolj uporabljna razdeletitev po Gartlandu oz. Baumannu. Le-ta zlome razdeli v tri oz. štiri tipe glede na kontakt med obema odlomkoma (tabela 15.1) (2).

Razdelitev na fleksijske in ekstenzijske zlome in tudi razdelitev po Baumannu oz. Gartlandu ne pove nič o stabilnosti in primernem načinu zdravljenja posameznih vrst zlomov. Razdelitev, ki jo je predlagal Lutz von Laer nedvomno boljše opiše tipe zlomov, njihovo stabilnost in hkrati poda jasna navodila za zdravljenje. Zlomi so razdeljeni v štiri tipe glede na število ravnin v katerih je dislociran distalni odlomek (tabela 15.2) (1).

Indikacije za konzervativno zdravljenje

Komolec je v osnovi tečajast sklep. Z rastjo se tako lahko popravijo deformacije, ki ležijo v (sagitalni) ravnini gibanja - ante in retrokurvatum. Pri deformacijah, ki ležijo izven te ravnine - varus, valgus in rotacijski premiki, pa ne pride do spontane korekcije.

Distalna epifiza prispeva približno 20 % celotne rasti nadlahtnice v dolžino. Zato je potrebno precej časa, da pride z rastjo do spontane korekcije deformacije. Zaradi tega relativno dolgega časa se lahko pričakuje popolno spontano korekcijo samo pri mlajših otrocih. Meja je okrog sedmega leta.

Kaj šteje za »nedislociran zlom«? Pri otrocih do petega oz. šestega leta antekurvatum (distalni odlomek v ekstenziji) do največ 20 do 30 stopinj, valgus do 10 stopinj. Takšnih zlomov načeloma v tej starosti ni potrebno reponirati.

Tabela 15.1. Razdelitev zlomov po Gartlandu oz. Baumannu.

Tip 1	Nedislociran		
Tip 2	Dislociran	Posteriorni korteks intakten	
Tip 3	Dislociran	Brez kontakta med obema korteksoma Posteriorni periost intakten	
Tip 4 (predlog)	Dislociran	Brez kontakta med obema korteksoma Posteriorni periost prekinjen	

Vsaka rotacijska napaka oz. premik je prekurzor za nestabilnost. Lutz von Laer pri vseh zlomih kjer razmerje med širino proksimalnega in distalnega odlomka (MQ - »malrotation quotient«) presega 0,1 priporoča korekcijo rotacijske deformacije oz. šteje takšne zlome za potencialno nestabilne (slika 15.3) (1).

Možnosti spontane korekcije tako znašajo pri otrocih do petega oz. šestega leta do 20 stopinj antekurvatuma (distalni odlomek v ekstenziji). V kasnejši starosti niso dovoljeni nikakršni premiki v katerikoli smeri oz. ravnini.

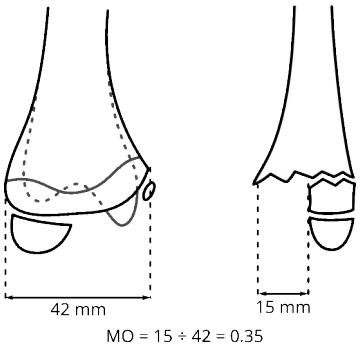

▸ Slika 15.3. Razmerje med širino proksimalnega in distalnega odlomka (MQ - »malrotation quotient«).

Tabela 15.2. Razdelitev zlomov po L. v. Laeru (1).

Tip 1	Nedislociran STABILEN		
Tip 2	Dislociran v eni ravnini STABILEN, POTENCIALNO NESTABILEN	Antekurvatum: distalni odlomek v ekstenziji Retrokurvatum: distalni odlomek v f eksiji	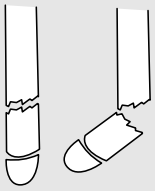
Tip 3	Dislociran v dveh ravninah NESTABILEN	Ante / retrokurvatum v kombinaciji z rotacijskim premikom ALI varus / valgus premikom	
Tip 4	Dislociran v treh ravninah NESTABILEN	Ante / retrokurvatum v kombinaciji z rotacijskim premikom IN varus / valgus premikom	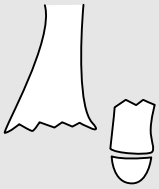

Metode konzervativnega zdravljenja

Pri nedislociranih zlomih (L. v. Laer tip 1) lahko celotno zgornjo okončino namestimo v ruto oz. podobno konfekcijsko pestovalnico. Komolec je flektiran za 90 do 100 stopinj. Tradicionalno se je ta vrsta imobilizacije imenovala »Blount sling« in je sedaj že precej opuščena. Danes se največkrat uporablja posteriorna mavčeva doramenska oz. nadkomolčna longeta s fleksijo komolca 90 do 100 stopinj.

Pri zlomih kjer znaša ekstenzija distalnega odlomka več kot 20 stopinj (L. v. Laer tip 2) je potrebna repozicija. Komolec imobiliziramo v mavčevo doramensko oz. nadkomolčno longeto s fleksijo komolca 90 do 100 stopinj. Pri redkih fleksijskih tipih zloma, kjer je distalni odlomek v fleksiji več kot 30 do 40 stopinj (fiziološka vrednost humerokapitelarnega kota) je prav tako potrebna repozicija in imobilizacija komolca v mavčevi doramenski oz. nadkomolčni longeti s skoraj iztegnjenim komolcem.

Imobilizacija podlahti v addukciji oz. ob telesu (imobilizacija po Desaultu) povzroči notranjo rotacijo distalnega odlomka. Lateralni kondil se pomakne naprej. Hkrati močni zunanji rotatorji rame obrnejo proksimalni del (diafizo) navzven, kar povzroči izgubo stika na ulnarni strani oz. kolumni. Rezultat je končni premik distalnega odlomka v varus položaj. Če se tak položaj spregleda, lahkto to privede do hude funkcionalne in kozmetične motnje - cubitus varus (1).

Potek zdravljenja

Po namestitvi longete so potrebne redne kontrole. Prva lahko že po nekaj dneh, zaradi kontrole otekline oz. nevrocirkulatornega statusa poškodovane okončine. Ob tem se lahko naredi tudi RTG kontrola položaja v longeti. Sicer je RTG kontrolo potrebno narediti najkasneje po enem tednu od poškodbe. V tem času, ko oteklina delno splahni, lahko zaradi tonusa mišic pri potencialno nestabilnih zlomih (L. v. Laer tip 2) pride do premika odlomkov. Potencialno nestabilni zlomi postanejo nestabilni, zato je potrebno spremeniti metodo zdravljenja. Pri nestabilnih zlomih je potrebna operacija.

Naslednja kontrola lahko sledi po enem ali dveh tednih, odvisno od tipa zloma.

Pri kontroli približno tri tedne po zlomu je potrebno ponovno narediti RTG kontrolo. Običajno je na teh posnetkih že vidno preraščanje oz. kalus. Če je mesto zloma neboleče, lahko otrok prične s postopnim opuščanjem imobilizacije. To pomeni, da lahko doma sami odstranjujejo longeto, otrok lahko začne z razgibavanjem oz. uporabljanjem roke kolikor zmore.

Fizioterapija na začetku načeloma ni potrebna, razen pri starejših otrocih, saj otrok običajno skozi aktivnosti dobro razgiba poškodovani komolec. Otroka napotimo na fizioterapijo, če gibljivost po osmih do desetih tednih po prenehanju imobilizacije še vedno ni zadovoljiva (1).

Zaključek

Suprakondilarni zlomi nadlahtnice po pogostnosti takoj sledijo najjpogostejšim zlomom pri otrocih, zlomom distalnega dela podlahti. Poznavanje anatomije, radiografske anatomije in upoštevanje razdelitve zlomov, ki jo je predlagal Lutz von Laer nam omogoča pravilno odločitev kateri suprakondilarni zlomi nadlahtnice so primerni za konzervativno zdravljenje.

Ob pravilni izbiri metode zdravljenja so potrebne še redne zgodnje in tudi pozne kontrole oz. spremljanje zloma in malega poškodovanca, kar na koncu privede do dobrega končnega uspeha zdravljenja.

Literatura

1. von Lear L. Pediatric fractures and dislocations. Stuttgart: Thieme Verlag; 2004.
2. Mallo G, Stanat SJ, Gaffney J. Use of the Gartland classification system for treatment of pediatric supracondylar humerus fractures. Orthopedics 2010; 33: 19.