Hirschsprungova bolezen: sodobna načela zdravljenja

Jan Grosek, Diana Gvardijančič
Klinični oddelek za abdominalno kirurgijo, Kirurška klinika, Univerzitetni klinični center Ljubljana

Hirschsprungova bolezen (HB) je prirojena anomalija, za katero je značilna odsotnost ganglijskih celic v manjšem ali večjem delu širokega črevesa. Ločimo štiri oblike HB, najpogostje, v treh četrtinah, je prizadet rektosigmoidalni predel. Razumevanje temeljev bolezni ter posledično tudi pravočasna prepoznava in kirurška oskrba omogočajo prizadetim otrokom odlične funkcionalne rezultate z izredno nizko smrtnostjo.

Uvod

Hirschsprungova bolezen (HB) je prirojena anomalija, za katero je značilna odsotnost ganglijskih celic v večjem ali manjšem delu širokega črevesa. Najpogosteje, v treh četrtinah primerov, je prizadet rektosigmoidalni del širokega črevesa (slika 4.1 B). Redkeje, v slabi petini primerov, je hkrati prizadet celotni levi del širokega črevesa, vključno z vraničnim zavojem (slika 4.1 C). Zelo redko, v manj kot desetini primerov, je prizadeto celotno široko črevo, vključno s terminalnim ileumom (slika 4.1 D). Izjemoma pa je aganglionarnih le zadnjih nekaj centimetrov danke (t. i. »ultrakratki« segment, slika 4.1 E) (1,2,6).

Incidenca HB je 1 na 5000 živorojenih otrok, razmerje med dečki in deklicami je 4:1. Ko je prizadet daljši segment, je razmerje 1,5–2:1 v prid dečkom (1,2,6).

HB se pogosto pojavi kot izolirani fenotip. Vendar pa številni dokazi potrjujejo genetsko etiologijo bolezni. Sodelujejo različni geni, način dedovanja je kompleksen.

HB so lahko pridružene tudi druge anomalije, in sicer nepravilnosti sečil, srčno žilnega sistema in druge nepravilnosti (mekonijski ileus, trisomija 21 ...).

Odsotnost ganglijskih celic je najverjetneje posledica odsotne migracije živčnih celic v zgodnjem embrionalnem razvoju. Bolj zgodaj v razvoju ko pride do motene migracije, daljši je prizadeti del širokega črevesa. Histološki

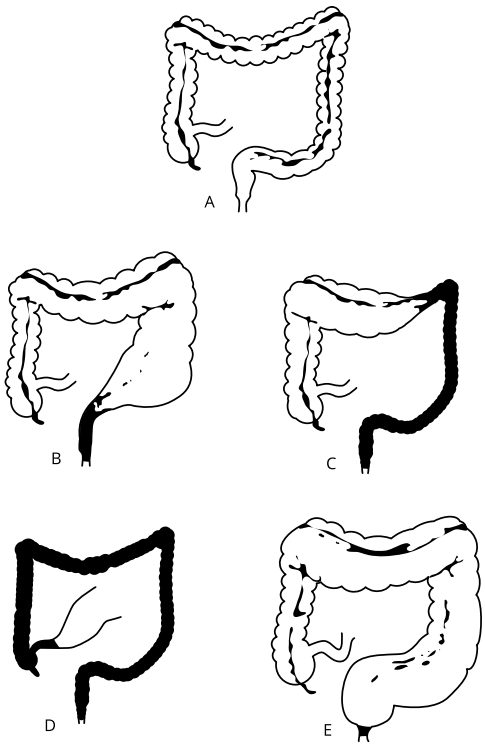

Slika 4.1. Oblike Hirschsprungove bolezni: (A) normalno široko črevo, (B) Rektosigmoidalni Hirschsprung, (C) »Long segment« aganglionoza, (D) Aganglionoza celotnega širokega črevesa, (E) »Ultrakratki« Hirschsprung.

pregled odvzetih vzorcev potrdi odsotnost intramuralnih, submukoznih ter intermuskularnih ganglijskih celic, pokaže povečanje števila živčnih vlaken ter povečano aktivnost encima acetilholinesteraze. Svetlina neprizadetega širokega črevesa je širša od svetline aganglionarnega segmenta, stena prvega pa je zadebeljena zaradi mišične hipertrofije. Razlika v premeru svetlin takoj po rojstvu ni zelo izrazita, se pa sčasoma poveča. Med zdravim ter aganglionarnim delom črevesa je t. i. prehodna cona, za katero je značilna hipoganglionoza (1,2,6).

Diagnoza

Diagnozo HB postavimo s pomočjo tipične klinične slike in slikovnih preiskav, potrdimo pa jo s histološko preiskavo vzorca rektalne sluznice. Redko uporabljamo anorektalno manometrijo ter defekografijo.

Klinična slika

Večinoma (80–90 %) se HB klinično manifestira takoj po rojstvu. Redkeje postavimo diagnozo HB kasneje, pri otroku, ki ima težave zaradi hudega kroničnega zaprtja. Najpogosteje se HB pokaže kot neodvajanje ali zakasnelo (24–48 ur po rojstvu) odvajanje mekonija pri novorojenčku. Otrokov trebušček je napet in boleč, včasih je pridruženo tudi bruhanje. Če črevesa vsaj konzervativno začasno s klistirjem in črevesno cevko ne razbremenimo, pride do poslabšanja stanja. Trebušček postane izredno distendiran in hudo boleč. Zgolj začasno olajšanje prinese spontano ali z rektalnim pregledom sproženo eksplozivno odvajanje tekočega blata in plinov. Pri približno tretjini neustrezno oziroma nepravočasno zdravljenih otrok takšno stanje vodi v življenjsko nevaren enterokolitis, za katerega so značilne ishemične poškodbe in ulceracije stene debelega črevesa nad aganglionarnim segmentom, posledica česar je predrtje črevesa in končno razvoj septičnega šoka z izredno visoko smrtnostjo (1,2,6).

Slikovna diagnostika

1. Nativna slika trebuha pokaže nespecifične znake obstruktivnega ileusa širokega črevesa, tj. razširjene vijuge in zračno tekočinske nivoje. V primeru enterokolitisa je videti pnevmatozo črevesa, lahko tudi že prosti zrak intraperitonealno.
2. Med slikovnimi metodami je najpomembnejša irigografija z vodotopnim kontrastnim sredstvom. Pred preiskavo pri novorojenčku ni priporočljivo opravljati rektalnega kliničnega pregleda in tudi ne klistirja, ker obe metodi lahko spremenita videz prehodne cone, zaradi česar je lahko rezultat irigografije lažno negativen. Pri tipični HB pri irigografiji z vodotopnim kontrastom vidimo retrogradni tok kontrasta iz nerazširjenega rektuma preko konično spremenjene prehodne cone v široko dilatiran segment širokega črevesa (slika 4.2). Pri odčitavanju moramo upoštevati prečne premere rektuma in sigme. Pri zdravem otroku je premer rektuma večji od premera sigme, razmerje je lahko tudi 1:1. Pri otroku s HB je to razmerje obrnjeno, tako da je prečni premer sigme večji od premera rektuma. Posebno pozorni moramo biti pri novorojenčkih, saj se zelo zgodaj po rojstvu dilatacija širokega črevesa nad prehodno cono še ne pojavi. Večina zdravih otrok kontrastno sredstvo izloči že nekaj ur po koncu preiskave. Retenca kontrasta v črevesu več kot 24 ur po koncu preiskave je dodaten argument, ki govori za diagnozo HB.

Histopatološka diagnostika

Zlati standard za potrditev diagnoze HB je histopatološka preiskava rektalne sluznice, ki ga pridobimo s pomočjo aspiracijske biopsije. Le izjemoma je potrebna biopsija celotne stene širokega

Slika 4.2. Irigografija tipične rektosigmoidalne Hirschsprungove bolezni; s puščico je označena prehodna cona

črevesa, predvsem kadar so rezultati aspiracijske biopsije nediagnostični, pozitiven pa je irigografski izvid in prisotna značilna klinična slika. Za osnovo služi standardna tkivna rezina, barvana s hematoksilin-eozinom. Nemielizirana in hipertrofična živčna vlakna so prisotna na mestih, kjer so normalno prisotne ganglijske celice. Tehnike histokemijskega barvanja za prikaz aktivnosti acetilholisterinaze omogočajo zanesljivo postavitev diagnoze HB. Poleg tega lahko v tkivnih rezinah prikažemo tudi zvišano vrednost LDH (laktatna dehidrogenaza) in NADPH-D (nikotinamidadeninfosfat dehidrogenaza) ter pozitivno reakcijo SDH (sukcinat dehidrogenaza).

Anorektalna manometrija

Patološka je pri več kot 85 % bolnikov s HB. Gre za spremenjen tlačni profil analnega kanala in spodnje tretjine rektuma v povezavi z draženjem. Pri napihnjenem balončku v rektumu se ne pojavi inhibicijski analni refleks. Vendar pa je pomen te metode pri novorojenčkih omejen, večjo vrednost ima pri starejših otrocih.

Zdravljenje

Nujno zdravljenje

Novorojenčki, pri katerih spregledamo tipične, zgodnje znake HB, razvijejo sliko delne ali popolne funkcionalne obstrukcije širokega črevesa. Pri do tretjini teh otrok se dodatno razvije smrtno nevaren enterokolitis. Ti otroci so hudo prizadeti, potrebna je karenca, nadomeščanje tekočin in elektrolitov ter intravenska antibiotična terapija z gentamicinom in metronidazolom. Ključna je takojšnja dekompresija širokega črevesa z rednim klistiranjem in črevesno cevko. Če se stanje ne izboljša, je potrebna nujna operacija, pri kateri naredimo deljeno kolostomo nad jasno prepoznano prehodno cono. V kolikor le ta ni jasno izražena, prav tako pa nimamo na voljo takojšnjega histološkega pregleda po tipu zaledenelega reza, je najbolj varno narediti deljeno kolostomo v predelu desnega dela prečnega širokega črevesa (1,2,6-10).

Elektivno zdravljenje

Ob postavljeni diagnozi HB je potrebno novorojenčka čimprej operirati. Temelj kirurškega zdravljenja je resekcija prizadetega, tj. aganglionarnega dela širokega črevesa vključno s celotno prehodno cono, kar med operacijo potrdimo s histološkim pregledom domnevno zdrave sluznice po tipu zaledenelega reza. Temu sledi spojitev (anastomoza) proksimalnega zdravega segmenta širokega črevesa z anusom. Omenjeno načelo kirurške oskrbe sta utemeljila Swenson in Bill že leta 1948. Na tej osnovi je sledil razvoj številnih drugih tehnik, najbolj so se uveljavile naslednje: (1,2,6-10)

1. Duhamel-Grobova metoda, katere bistvo je retrorektalni pristop in ohranitev notranjega analnega sfinktra.

2. Klasična Rehbeinova metoda, kjer je anastomoza zelo nizko (anteriorna koloanalna anastomoza).
3. Endorektalne metode (»pull through«) - Soave je leta 1963 predstavil genialno endorektalno tehniko preparacije črevesa med sluznico in mišično plastjo, ki zagotavlja ohranitev sfinkternega mehanizma ter živčnih niti kot tudi drugih medeničnih struktur. Široko črevo zmobiliziramo klasično transabdominalno, perinealno pa zmobiliziramo distalni, mukozni del nad sfinkternim mehanizmom. Nadgradnja je tehnika po De la Torre-Mondragonu, kjer je poseg izključno perinealni. Poznamo tudi laparoskopsko izvedbo te metode, najpogosteje po metodi Swensona ali Duhamela (1,2,6-10).

Večstopenjske posege so nadomestili enostopenjski kirurški posegi, cilj je operacija novorojenčkov čim prej po rojstvu. Po svetu se v različnih državah uporabljajo različne tehnike, dolgoročni rezultati so pri vseh ob ustrezni izvedbi dobri (1,2,6-10).

V naši ustanovi je trenutna kirurška metoda izbora zdravljenja novorojenčkov s HB endorektalna metoda po De la Tore-Mondragonu (prvič opisana leta 1998). V poštev prihaja predvsem pri najpogostejši, tj. rektosigmoidalni obliki HB. Ne pušča vidnih brazgotin, omogoča zgodnje pooperativno hranjenje in kratko hospitalizacijo. Zapleti po tej kirurški tehniki so redki in v pričakovanem času je več kot 95 % otrok kontinentnih in čistih (1,2,6-10).

Naši rezultati

V obdobju 2003–2013 (tabela 4.1) je bilo na našem kliničnem oddelku operiranih 35 otrok s HB. V začetku tega obdobja so bili otroci še vedno operirani po Rebheinovi metodi, pri čemer pa so trostopenjske posege že nadomestili dvo-stopenjski, kar pomeni, da smo pri prvi operaciji naredili sigmostomo ter odvzeli biopsijo črevesne stene. Pri drugi operaciji, nekaj mesecev kasneje, pa je sledila resekcija aganglionarnega dela črevesa z anastomozo in sočasno zaporo sigmostome. Leta 2005 smo pričeli z uporabo tehnike po De la Torre-Mondragonu. Prvo takšno operacijo je pri dveletni deklici opravil profesor Jurgen Schleef in do sedaj smo opravili 18 tovrstnih posegov. Otroke operiramo zgodaj po rojstvu, s čimer se večinoma izognemo zapletom bolezni, tj. napredovali obstrukciji in enterokolitisu. Hkrati pa je zaradi anatomskih danosti večinoma možen izključno transanalni poseg, ki ne pušča vidnih brazgotin. Naše izkušnje s to kirurško tehniko so zelo dobre. Le pri 2 otrocih je prišlo do zgodnjih pooperativnih komplikacij (dehiscenca anastomoze). Otroci najkasneje v 24 urah po posegu pričnejo s postopnim peroralnim hranjenjem in večinoma spontano odvajajo že na dan posega ali prvi dan po njem. Če ni zapletov, je hospitalizacija kratka, in sicer 4–6 dni. Tudi funkcionalni rezultati naših otrok so zelo dobri (čistost, kontinenca). Gledano v celoti, smo popolnoma primerljivi s tujimi centri, ki jih štejemo za referenčne.

Zaključek

Pri obravnavi otrok s HB je ključna pravočasna klinična prepoznava bolezni, ki jo nato dokončno histološko potrdimo, za načrtovanje operacije pa potrebujemo tudi izvid irigografije. Pravočasna diagnostika omogoča, da novorojenčke čim prej operiramo. S tem se izognemo zapletom bolezni, tj. napredovali obstrukciji in enterokolitisu. Hkrati pa je zaradi anatomskih danosti v zgodnjem obdobju po rojstvu velikokrat možen izključno transanalni poseg brez vstopa v trebušno votlino, tudi če je aganglionoza umeščena nekoliko višje od zgolj rektosigmoidalnega predela. Ustrezna izvedba transanalne endorektalne tehnike po De la Torre-Mondragonu, ki jo uporabljamo na naši kliniki, omogoča izvrstne funkcionalne rezultate z zanemarljivo mortaliteto in morbiditeto.

Tabela 4.1. Otroci s HB, ki so bili operirani na KO za otroško kirurgijo in intenzivno terapijo v obdobju 2003-2013 (krepko označen je prvi poseg po De la Torre-ju, ki ga je opravil profesor Jurgen Schleef).

Bolnik	Leto OP	Vrsta posega (posebnosti)
1.	2003	Rehbein
2.	2003	Rehbein
3.	2003	Rehbein
4.	2004	Rehbein
5.	2004	Rehbein
6.	2004	Rehbein
7.	2004	Rehbein
8.	2006	Lynn (»Ultrakratki segment« HB)
9.	2005	Rehbein
10.	Maj 2005	De la Torre (PRVI TOVRSTNI POSEG)
11.	2005	De la Torre
12.	2005	Rehbein
13.	2005	Rehbein
14.	2006	Resekcija ozkega črevesa črevesa, biopsija
15.	2006	De la Torre
16.	2006	De la Torre (številni zapleti, reoperacije)
17.	2007	Rehbein
18.	2008	Soave (dehiscenca laparotomije)
19.	2008	De la Torre
20.	2009	De la Torre
21.	2009	De la Torre
22.	2009	De la Torre
23.	2010	De la Torre
24.	2010	De la Torre
25.	2011	Soave (aganglionoza do ascendensa)
26.	2011	De la Torre
27.	2011	De la Torre
28.	2011	De la Torre
29.	2011	Totalna kolektomija (aganglionoza celotnega kolona)
30.	2012	Soave (številni zapleti, reoperacije)
31.	2012	De la Torre
32.	2012	De la Torre
33.	2012	De la Torre
34.	2013	De la Torre (dehiscenca anastomoze, ileostoma)
35.	2013	De la Torre

Literatura

1. Puri P. Hirschsprungs disease. In: Puri P, Hoellwarth M, eds. Pediatric surgery. Berlin Heidelberg: Springer Verlag: 2006. p. 275-288.
2. Georgeson KE. Hirschsprungs disease. In: Holcomb GW, Murphy JP, eds. Ashcrafts Pediatric Surgery. Philadelphia: Saunders Elsevier: 2010. p. 456-467.
3. Masiakos PT, Ein SH. The history of Hirschsprungs disease: Then and Now. Semin Colon Rectal Surg 2006; 17: 10-9.
4. Skaba R. Historic milestones of Hirschsprungs disease. J Pediatr Surg 2007; 42: 249-51.
5. Puri P, Gosemann JH. Variants of Hirschprungs disease. Semin Pediatr Surg 2012; 21: 310-8.
6. Pintar T, Gvardijančič D. Hirschsprungova bolezen in kirurško zdravljenje. Zdrav Vestn 2009; 78: 83-9.
7. De la Torre-Mondragon L, Ortega-Salgado A. Transanal versus open endorectal pull-through for Hirschsprungs disease. J Pediatr Surg 2000; 35: 1630-2.
8. Georgeson KE, Fuenfer MM, Hardin WD. Primary laparoscopic pull-through for Hirschsprungs disease in infants and children. J Pediatr Surg 1995; 30: 1017-22.
9. Langer JC, Seifert M, Minkes RK. One- Stage pull-through for Hirschsprungs disease: a comparison of the transanal and open approaches. J Pediatr Surg 2000; 35: 820-2. De la Torre-Mondragon L, Ortega- Salgado A. Transanal endorectal pull-through for Hirschsprungs disease. J Pediatr Surg 1998; 33: 1283-6.