Atrezije tankega črevesa: tip IV in njen pomen

Jože Maučec
Klinični oddelek za abdominalno kirurgijo, Kirurška klinika, Univerzitetni klinični center Ljubljana

Atrezije tankega črevesa so ena najpogostejših prirojenih anomalij črevesa na svetu. Pojavljajo se pri 0,4–2,25 novorojenčkih na 10.000 rojstev. Razdelimo jih na štiri podtipe, ki predstavljajo različne izzive kirurškemu in nekirurškemu zdravljenju. Zaradi obširnosti in števila atrezij je najbolj zahtevna atrezija tipa IV, ki s seboj lahko nosi tudi možnost nastanka sindroma kratkega črevesa in potrebe po dalj časa trajajočem ali stalnem parenteralnem dohranjevanju. Na Kliničnem oddelku za otroško kirurgijo in intenzivno terapijo so bili zbrani podatki o jejunoilealnih atrezijah v obdobju od leta 2000 do 2013. V tem obdobju so se prirojene atrezije tankega črevesa pojavile pri 1,1 novorojenčka na 10.000 rojstev. 16 % teh atrezij je bilo najtežje IV stopnje. Vsi otroci so bili operirani, pri enem je bilo zdravljenje neuspešno, dva otroka po odpustu potrebujeta dodatno parenteralno dohranjevanje. Rezultati so pokazali, da je za uspešno zdravljenje otrok z atrezijami tankega črevesa potrebna primerna kirurška tehnika, ki ohrani čim daljše segmente črevesa ter kvalitetna pooperativna terapija.

Uvod

Prirojene anomalije so pri novorojenčkih pogosto vzrok za kirurško oskrbo in zdravljenje. Pojavljajo se pri približno 240 novorojenčkih na 10.000 rojstev. Najpogostejše so prirojene napake srca (36 na 10.000 rojstev), tem sledijo napake udov (38/10.000), sistema sečil (31/10.000) ter živčnega sistema (23/10.000). Anomalije prebavil so razmeroma redke in jih sestavljajo anomalije zgornjega prebavnega trakta, anomalije črevesja in anomalije zadnjika. Najpogostejše prirojene anomalije črevesja so atrezije tankega črevesa (1). Obseg posledic, ki jih povzročajo takšne napake v rasti tankega črevesa, je zelo širok. Pri lažjih anomalijah je tako možno le-te razrešiti s kirurškim posegom in bo pri otroku pustil kot posledico le brazgotino, pri težjih oblikah pa je velika možnost, da otrok ne preživi ali preživi s premajhno dolžino črevesa, ki mu ne omogoča normalnega življenja (sindrom kratkega črevesa) (2).

V tem primeru je dolžina prisotnega črevesa premajhna za zadostno enteralno prehranjevanje in je potrebno dodatno parenteralno prehranjevanje za primerno rast in razvoj. Najpogostejši kirurški vzrok za omenjeni sindrom so večje resekcije črevesa (atrezije, nekrozantni enterokolitis ...). Za normalno delovanje črevesa je dovolj 80 cm tankega črevesa s funkcionalno ileocekalno zaklopko, v 50 % primerov prizadetih otrok pa je že 35 cm preostalega tankega črevesa dovolj, da tekom življenja postopoma prenehajo z dodatnim parenteralnim prehranjevanjem (3).

Jejunoilealne atrezije odkrijemo pri približno 0,4–2,25 novorojenih otrocih na 10.000 rojstev. Enakomerno so porazdeljene med fante in dekleta, približno en od treh prizadetih novorojenčkov je rojen prezgodaj. Etiološko bi naj pri večini šlo za intrauterini ishemični inzult črevesa, ki povzroči ishemično nekrozo in posledično resorbcijo prizadetega dela tankega črevesa. Tako je na prizadetem predelu črevo v celoti odsotno ali pa ga povezuje le vezivni traček. Drugi opisani vzroki so intraluminalni vnetni procesi, multiple embolije tankega črevesa, intrauterine okužbe, intrauterina invaginacija, malrotacija ali volvulus, interna herniacija in inkarceracija (4-6).

Velik delež intestinalnih atrezij se odkrije že med nosečnostjo, kjer se kažejo z ultrazvočno (UZ) ugotovljenim polihidramnijem (v 20–35 % primerov) ter UZ znaki razširjenega in obstruiranega

črevesa pri plodu. Prisotni so lahko tudi znaki grozečega splava, toksemije, krvavitve pred porodom in glukozurije. Po porodu so lahko prisotni znaki obstrukcije: bruhanje žolčne vsebine, napet trebuh, neodvajanje mekonija, ki pa niso prisotni pri vsakem novorojenčku z atrezijo. Približno 20 % otrok lahko odvaja normalni mekonij (ishemični incident se je zgodil v kasnejšem obdobju nosečnosti, ko je otrok že užil nekaj amnijske tekočine), pri visokih atrezijah takoj po porodu ni prisotnega napetega trebuha. Prav tako pa je potrebno pomisliti tudi na druge bolezni, ki lahko kažejo na podobno sliko: bakteriemija ali sepsa, volvulus, Hirschsprungova bolezen, nekrotizantni enterokolitis, invaginacija, mekonijski ileus in druge.

Prva diagnostična preiskava ob sumu na obstrukcijo črevesa je nativni rentgenogram trebuha. Pri visokih atrezijah (začetni del jejunuma) slika pokaže tipični »double bubble« znak, kjer je videti zrak v želodcu in zgornjem delu tankega črevesa, spodnji abdomen pa je brez področij z zrakom. Večja težava se pojavi pri atrezijah v predelu terminalnega ileuma, kjer je zrak viden po vsem trebuhu. Takrat si pomagamo s kontrastnimi preiskavami, predvsem z irigografijo, s pomočjo katere si prikažemo mesto obstrukcije. Ob tem pa preverimo prehodnost in velikost debelega črevesa ter letega očistimo zasušenega ali mazavega mekonija. Jejunoileografija v večini primerov ni potrebna, saj že znaki obstrukcije zahtevajo takojšen operativni poseg. Občasno je smiselna pri otrocih, pri katerih se postavi sum na sepso ali sumimo le na delno obstrukcijo v smislu stenoze (4).

Atrezije tankega črevesa se razvrščajo po Grosfeldovi klasifikaciji v štiri skupine glede na izgled in številčnost prizadetih delov (slika 5.1). Klasifikacija ima pomemben vpliv na preživetje in izbiro operativnega posega, ki se bo opravil za popravo prirojenih napak.

- Stenoza (12 %) - predstavlja zožen del črevesnega lumna, lahko pa se kaže tudi kot atrezija tip I s perforirano membrano. Običajno imajo ti otroci normalno dolžino črevesa.
- Tip I (23 %) - zaporo črevesa povzroča membrana, ki jo sestavljata mukoza in submukoza, seroza pa je nespremenjena, zaradi česar izgleda črevo v prizadetem predelu intaktno, prisotna pa je dilatacija črevesa pred membrano in uplahnjeno črevo po atreziji. Tudi pri tem tipu je celotna dolžina črevesa normalna.
- Tip II (10 %) - prisotna je slepo zaprta proksimalna črevesna vijuga, ki je z distalno vijugo povezana z vezivnim tračkom. Mezenterij je neprekinjen, prav tako je celotna dolžina črevesa nespremenjena.
- Tip IIIa (16 %) - podobno tipu II, le da ni vezivnega tračka in je prisoten tudi defekt v mezenteriju. Celotna dolžina črevesa je lahko zmanjšana.
- Tip IIIb - »apple peel« atrezija (19 %) - sestavlja jo visoka jejunalna atrezija pogosto povezana z malrotacijo, odsotnost večjega dela zgornje mezenterialne arterije in velik mezenterialni defekt. Preostalo tanko črevo je "navito" okoli ene same arterije, ki najpogosteje izhaja iz desne količne arkade. Prisotno je skrajšanje celotne dolžine črevesa. Prisotne so lahko tudi dodatne atrezije v distalnem delu tankega črevesa.
- Tip IV (20 %) - prisotnih je več segmentnih atrezij, ki so lahko kombinacija atrezij tipa I-III. Celotna dolžina črevesa je vedno zmanjšana (5).

Zdravljenje je vedno kirurško in je močno individualno, odvisno od več faktorjev: lokacije in tipa atrezije, razširjenosti proksimalnega dela črevesa, pridružene malrotacije in drugih.

Najpogostejši operativni pristop je transverzalni supraumbilikalni rez, s katerim se najbolje prikaže celotna trebušna votlina pri novorojenčku. Pomembno je, da se poleg vizualno odkritih atrezij preveri še celotno preostalo tanko in debelo črevo, s čimer se izključijo prikrite stenoze ali atrezije

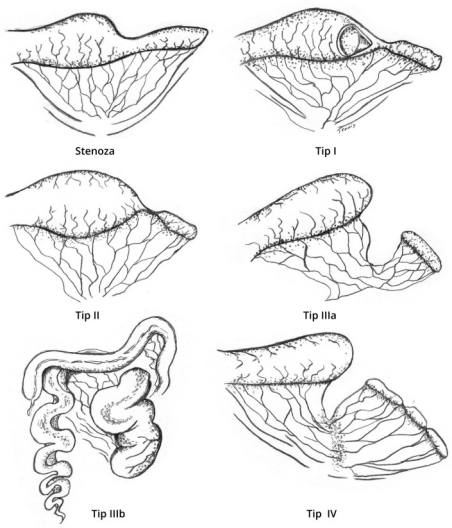

Slika 6.1. Klasifikacija jejunoilealnih atrezij po Grosfeldu (7).

tipa I. Najprimernejši način je injiciranje fiziološke raztopine v lumen črevesa. Po preverjanju celotne dolžine ter oceni dolžine tankega črevesa je potrebna izbira najbolj primerne tehnike, ki je pogojena z razširjenostjo proksimalnega dela (pri močni razširjenosti je primerna uporaba »taperinga« ali uvihavanja in s tem zmanjšanja razlike v premeru lumnov) ter s tipom atrezije. Pri enostavnih atrezijah je najpogosteje potrebna le ena anastomoza z minimalno resekcijo, pri težjih oblikah (tip III in predvsem tip IV) pa so rešitve bolj kompleksne. Še posebej pri tipu IV, pri katerem gre za več atrezij na različnih delih črevesa, je potrebnih več anastomoz in občasno tudi resekcij večih in daljših segmentov črevesa (8). Pri tem je večja možnost za pooperativne komplikacije ter za sindrom kratkega črevesa. Prav tako je med operacijo pomembno pomisliti tudi na pridružene bolezni in v primeru dvoma odvzeti vzorce za histološke in mikrobiološke preiskave.

Po operaciji je pomembno, da se prične z enteralnim hranjenjem čimprej, saj pomaga pri vzpostavljanju funkcije črevesa. Tudi pri otrocih s kratkim črevesom je enteralno hranjenje pomembno, saj pomaga pri boljšem razvoju otroka, pomaga pa tudi pri preprečevanju komplikacij parenteralnega hranjenja (kateter sepsa, jetrna odpoved ...).

Najpogosteje je daljše ali trajno zdravljenje s parenteralno prehrano potrebno pri težjih tipih atrezij, kjer so resekcije obsežnejše (tip IIIb ali IV) ter pri otrocih, pri katerih je prišlo do pooperativnih komplikacij in zaradi tega večih operacij ter resekcij črevesa.

Metoda

Na Kliničnem oddelku za otroško kirurgijo in intenzivno terapijo so bili retrospektivno zbrani podatki o bolnikih z jejunoilealnimi atrezijami od leta 2000. Posamezen primer je bil kvalificiran glede na tip atrezij, pri atrezijah tipa IV so bili dodatno pridobljeni podatki o trajanju hospitalizacije in potrebi po parenteralnem hranjenju.

Rezultati

V obdobju od leta 2000 do vključno 2013 je bilo na kliničnem oddelku za otroško kirurgijo in intenzivno terapijo obravnavanih 31 otrok z atrezijami tankega črevesa, kar pomeni, da se v Sloveniji atrezija tankega črevesa pojavi pri približno 1,1 novorojenčka na 10.000 rojstev. Povprečno trajanje hospitalizacije otrok je bilo 44 dni. Glede na tip atrezije so v ospredju atrezije tipa I in II, prisotnih je bilo pet primerov atrezij tipa IV (tabela 5.1), med katerimi je en otrok (z najštevilčnejšimi atrezijami) po obsežnih resekcijah črevesa in dodatnih septičnih komplikacijah umrl, dva otroka sta bila odpuščena domov brez potrebe po dodatnem parenteralnem dohranjevanju, en otrok je bil odpuščen s parenteralnim dohranjevanjem, en otrok pa je še hospitaliziran na oddelku in bo prav tako potreboval dodatno parenteralno prehrano. Oba otroka s potrebo po dodatnem parenteralnem

dohranjevnju sta imela opravljene večje resekcije tankega črevesa, medtem ko sta preostala otroka imela odstranjenih le nekaj cm tankega črevesa (tabela 5.2).

Tip jejunoilealne atrezije	Število primerov	Delež
Tip I	8	26 %
Tip II	8	25 %
Tip IIIa	6	20 %
Tip IIIb	4	13 %
Tip IV	5	16 %

Tabela 5.1. Število jejunoilealnih atrezij po tipu atrezije na KO za otroško kirurgijo in intenzivno terapijo od leta 2000 do 2013.

Tabela 5.2. Čas hospitalizacije, velikost resekcije in uspešnost zdravljenja pri bolnikih z atrezijo tipa IV na KO za otroško kirurgijo in intenzivno terapijo od leta 2000 do 2013.

Bolnik	Hopitalizacija	Resecirano črevo	Preostanek črevesa	Uspeh zdravljenja
ŠT	12 dni	15 cm	Ni znano	Umrl
SM	65 dni	8 cm	Ni znano	Brez parenteralne prehrane
ZS	46 dni	3 cm	Ni znano	Brez parenteralne prehrane
HZ	53 dni	16 cm	90 cm	Parenteralno dohranjevan
DKK	Še hospitaliziran	40 cm	40 cm	Parenteralno hranjen

Razprava

Atrezije tankega črevesa se v Sloveniji pojavljajo podobno pogosto kot drugod po svetu. Prav tako je podobna tudi porazdelitev posameznih tipov atrezij.

Atrezije tipa IV so povezane z daljšo hospitalizacijo, večjo obolevnostjo in umrljivostjo ter potrebo po parenteralni prehrani. Štirideset odstotkov (40 %) otrok obravnavanih na KO za otroško kirurgijo in intenzivno terapijo zaradi atrezije tipa IV potrebuje dodatno parenteralno prehrano, prav tako je le-to potreboval otrok, ki je umrl. Poglavitni vzrok za to je pomembno skrajšanje dolžine tankega črevesa, saj so bili otroci, ki so imeli odstranjenih le nekaj cm črevesa, odpuščeni domov na polni enteralni prehrani.

Zaključek

Atrezije tankega črevesa so ena pogostejših prirojenih anomalij prebavnega trakta na svetu in predstavljajo urgentno kirurško stanje pri novorojenčkih. V Sloveniji so najpogostejše atrezije blažjih oblik, v 16 % pa so bile prisotne atrezije najtežje stopnje, ki pogosto potrebujejo tudi daljše obdobje dodatnega parenteralnega dohranjevanja, kar se je pokazalo pri dveh otrocih. Zato je ob težjih oblikah atrezij tankega črevesa vedno potrebno biti pozoren na ohranjanje čim daljših segmentov črevesja zaradi strahu pred sindromom kratkega črevesa.

Literatura

1. EUROCAT prevalence tables. Dosegljivo 5.9.2013 s spletne strani: http://www.eurocat-network.eu/.
2. Stollman TH, de Blaauw I, Wijnen MH, van der Staak FH, Rieu PN, Draaisma J, et al. Decreased mortality but increased morbidity in neonates with jejunoileal atresia; a study of 114 cases over a 34-year period. J Pediatr Surg 2009; 44 :217-21.

3. Gutierrez IM, Kang KH, Jaksic T. Neonatal short bowel syndrome. Semin Fetal Neonatal Med 2011;16: 157-63.
4. Aguayo P, Ostlie DJ. Dodenal and intestinal atresia and stenosis. In: Holder TM, Ashcraft KW, eds. Ascraft's Pediatric Surgery (fifth edition). Philadelphia: WB Saunders; 2010. p. 405-13.
5. Rode H, Millar AJW. Jejuno-ileal atresia. In: Puri P, Hollwarth M, eds. Pediatric surgery. Berlin: Springer; 2006. p. 213-28.
6. Komuro H, Amagai T, Hori T, Hirai M, Matoba K, Watanabe M, et al. Placental vascular compromise in jejunoileal atresia. J Pediatr Surg 2004; 39: 1701-5.
7. Modi BP. Intestinal atresia, stenosis and webs. Dosegljivo 23.9.2013 s spletne strani: http://emedicine.medscape.com/article/940615-overview.
8. Yardley I, Khalil B, Minford J, Morabito A. Multiple jejunoileal atresia and colonic atresia managed by multiple primary anastomosis with a single gastroperineal transanastomotic tube without stomas. J Pediatr Surg 2008; 43: e45-6.