Razvoj otroške laparoskopske kirurgije v Sloveniji

Jernej Mekicar, Diana Gvardijančič
Klinični oddelek za abdominalno kirurgijo, Kirurška klinika, Univerzitetni klinični center Ljubljana

Od skromnih in pionirskih začetkov otroške laparoskopske kirurgije v Sloveniji, konec devetdesetih let prejšnjega tisočletja, je danes laparoskopski pristop pri dojenčkih in otrocih varna in uspešna metoda operativne diagnostike ali zdravljenja. Velik mejnik predstavlja izgradnja nove pediatrične klinike z novimi operativnimi prostori, ki so omogočili uvedbo novih operativnih posegov in povečali njihovo število. V prispevku so opisani najpogostejši laparoskopski pristopi pri otroških abdominalnih bolezenskih stanjih.

Uvod

Področje kirurških ved se v moderni dobi močno spreminja, ne le zaradi razvoja medicinske znanosti, temveč tudi zaradi razvoja tehnologije. Dobra preglednost in izpostavljenost organov sta ključna dejavnika pri operativnem posegu. Dandanes ju lahko s pomočjo metod minimalno invazivne kirurgije izvedemo tudi brez velikih rezov trebušne stene.

Sprva je bila laparoskopija domena operativnih posegov pri odrasli populaciji. Mnogo otroških kirurgov je bilo mnenja, da laparoskopsko orodje ni ustrezno za pediatrijo, stroški so previsoki, dolžina operativnega posega je predolga, laparoskopka kirurgija ni varna pri majhnih otrocih in otroci nimajo koristi zaradi tega. Kljub temu se je, z napredkom tehnologije in znanja laparoskopskih operativnih tehnik, minimalno invazivni pristop uveljavil tudi pri otrocih. Prvi laparoskopski poseg, opisan v literaturi, je leta 1971 opravil ameriški kirurg Gans (1). Pri operaciji dimeljske kile je skozi odprto kilno vrečo z optičnim instrumentom verificiral kontralateralno kilo. Poseg je imenoval peritoneoskopija, vendar so postopek kmalu preimenovali v pediatrično laparoskopijo. V nadaljnjih dveh desetletjih se je laparoskopija uporabljala le kot diagnostični poseg. Šele z razvojem video tehnike in operativnih inštrumentov se je po leto 1990 pričel razvoj laparoskopske kirurgije tudi pri pediatrični populaciji (2-5, slika 6.1).

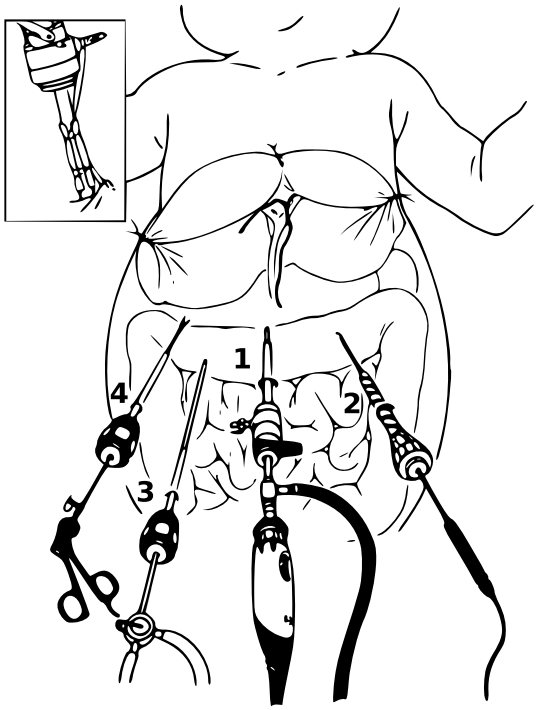

Slika 6.1: Endoskopski inštrumenti (1 kamera, 2 endoskopska kljukica za elektrokoagulacijo, 3 endoskopski inštrument za irigacijo in aspiracijo, 4 endoskopska prijemalka) (5).

Začetki otroške laparoskopske kirurgije v Sloveniji

Pionirji laparoskopske kirurgije v Sloveniji, prof. dr. Vladislav Pegan, prof. dr. Alojz

Pleskovič in doc. dr. Marko Sever, so po uspešni uvedbi laparoskopske kirurgije žolčnika v letih 1992 do 1993 pri odrasli populaciji izvedli tudi prvi laparoskopski poseg pri pediatrični populaciji. Prvo laparoskopsko holecistektomijo so opravili 28. 2. 1997 pri 12-letni deklici zaradi simptomatskih žolčnih kamnov. Operativni posegi so bili do leta 2000 opravljeni pri otrocih, starejših od 10 let. Večino posegov je predstavljala holecistektomija, vendar so opravili tudi posamezno apendektomijo zaradi akutnega vnetja slepiča. Posebnosti prvotnih posegov so bile, da so jih izvajali z inštrumenti, ki niso bili posebej prilagojeni otroški populaciji. Največja ovira sta bili dolžina operativnih inštrumentov in debelina optičnega inštrumenta. Zaradi tega so bili operirani starejši in večji otroci, pri katerih velikost inštrumentov ni predstavljala prevelike tehnične ovire. Vendar so dobri začetki omogočili nadaljnji razvoj otroške laparoskopske kirurgije. Istočasno je potekalo usposabljanje specialistov anesteziologov in uvajanje ustrezne anestezije pri laparoskopskih posegih, ki pogosto potrebuje drugačen pristop do bolnika.

Z nastopom mlade generacije abdominalnih kirurgov, doc. dr. Alešem Tomažičem, doc. dr. Blažem Trotovškom in doc. dr. Tadejo Pintar, se je število operativnih posegov povečalo. Število holecistektomij, apendektomij in diagnostičnih laparoskopij se je z leti večalo, po letu 2006 so uvedli tudi laparoskopsko splenektomijo. Od leta 2000 do 2010 je bilo opravljenih 19 laparoskopskih holecistektomij in 4 laparoskopske splenektomije. Poudariti je potrebno, da v omenjenem »pionirskem obdobju«, ni bilo pri operiranih bolnikih večjih zapletov, ki bi bili posledica laparoskopske operativne tehnike. To dejstvo je verjetno posledica velike izkušenosti operaterjev, ki so si svoje izkušnje operativne tehnike nabirali pri odrasli populaciji. Že prvotni pristop kirurgov je bil, da laparoskopske posege lahko izvaja le kirurg, ki je pridobil dovolj izkušenj ob večjem številu tovrstnih posegov pri odrasli populaciji.

Nov mejnik v otroški laparoskopski kirurgiji predstavlja izgradnja nove pediatrične klinike z novimi operativnimi prostori. V omenjenih prostorih so vse tri operativne dvorane opremljene z modernimi video laparoskopskimi stolpi ter ustreznimi operativnimi inštrumenti, ki omogočajo varne laparoskopske posege tudi pri novorojenčkih. Tako smo v letu 2012 uvedli laparoskopsko hernioplastiko dimeljskih kil, piloromiotomijo pri kongenitalnih pilorostenozah novorojencev in laparoskopijo pri retiniranih intraabdominalnih testisih. Danes uporabljamo laparoskopski pristop najpogosteje pri bolezenskih stanjih, opisanih v nadaljevanju.

Diagnostična in terapevtska laparoskopija pri akutnem abdomnu

Pri mnogih stanjih akutnega abdomna sprva nimamo natančne diagnoze. Kljub temu se moramo, zaradi prizadetosti bolnika, hitro odločiti za ustrezno zdravljenje. V takih primerih lahko uporabimo diagnostično laparoskopijo, ki omogoča hitro in natančno diagnostiko, pravilna diagnoza pa je pogoj za primerno nadaljnje zdravljenje, tudi s pomočjo minimalno invazivnih metod (3,4).

Za laparoskopski pristop pri otrocih do 5. leta starosti uporabimo 3 mm porte in inštrumente za večkratno uporabo, pri starejših otrocih pa najpogosteje uporabimo 5 ali 10 mm porte in inštrumente za enkratno ali večkratno uporabo. Pneumoperitonej vzdržujemo s tlakom od 6 do 12 mmHg in pretokom od 2 do 10 l/min. Laparoskopski pristop, operativni inštrumenti in izbor anestezije je vedno prilagojen starosti otroka in bolezenskemu stanju otroka. V letu 2012 smo z laparoskopsko metodo oskrbeli 88 otrok, od tega 52 deklic in 36 dečkov. Povprečna starost otrok je bila 8,7 let. V 81 primerih smo laparoskopsko opravili operativni poseg, pri 7 primerih pa smo opravili le diagnostično laparoskopijo. Indikacija in izbor laparoskopskega pristopa je bil opravljen v tesnem sodelovanju z anesteziologom. V 8 primerih je bila potrebna konverzija na odprto tehniko

zaradi bolezenskega procesa, v 2 primerih pa zaradi tehničnih zapletov med posegom. V opazovanem letu nismo ugotavljali zgodnjih ali poznih zapletov, ki bi bile posledica laparoskopskega pristopa.

Laparoskopska oskrba kongenitalne pilorostenoze

Pri kongenitalni pilorostenozi nastane hipertrofija mišičja piloričnega kanala, kar povzroči visoki ileus. Simptomi se pojavijo v 3. do 6. tednu starosti, vzrok za nastanek je neznan. Bolezen diagnostično dokažemo z UZ trebuha ter zdravimo operativno. Sodobno operativno zdravljenje vkjučuje tudi laparoskopski pristop. Za laparoskopski pristop uporabimo 3 mm porte in inštrumente za večkratno uporabo. Optični trokar namestimo v zgornji popkovni gubi, dva delovna trokarja pa v epigastriju in v zgornjem desnem kvadrantu pod DRL. Pneumoperitonej vzdržujemo s tlakom od 6 mmHg in pretokom 2 l/min. Pri bolnikih z monopolarno električno iglo prekinemo serozo in subserozo v predelu pilorusa ter nato s preparirnim inštrumentom razpremo hipertrofirane mišične vitre do mukoze – piloromiotomija. V letu 2012 smo z laparoskopsko metodo oskrbeli 3 dojenčke - fantke. Povprečna starost otrok je bila 4 tedne. Pri enem otroku smo zaradi suma perforacije ob piloromiotomiji naredili konverzijo, vendar perforacije nismo potrdili. V pooperativnem obdobju nismo ugotavljali zapletov. Vse operativne rane so se zacelile per primam. Čas do polnega hranjenja in odpusta iz bolnišnice je bil enak kot pri odprti metodi.

Laparoskopska oskrba dimeljskih kil pri otrocih

Prirojena (otroška) dimeljska kila je vedno indirektna. Indirektna kila nastane zaradi nezaraščanja vaginalnega procesusa po spustu testisa skozi dimeljski kanal v času embrionalnega razvoja. Pri deklicah se skozi kanal spusti ligamentum rotundum, ki sega do velikih sramnih ustnic. Klinična slika je odvisna od širine kilnega vratu. Širok vrat praviloma dopušča vsebini prost prehod in ne dela hujših težav, medtem ko ožji kilni vrat omejuje prehod vsebine in lahko botruje vkleščenju in strangulaciji črevesja. Zdravljenje temelji na patofiziologiji nastanka otroške kile, to je zapori invaginalnega procesusa. Obstajata dve metodi: popolna laparoskopska herniolpastika in perkutana laparoskopsko asistirana hernioplastika (SEAL). Za laparoskopski pristop uporabimo 3 mm optiko in porte ter inštrumente za večkratno uporabo. Optični trokar smo namestili v spodnji popkovni gubi, dva delovna trokarja pa v spodnjih abdominalnih kvadrantih. Pneumoperitonej smo vzdrževali s tlakom od 6 do 8 mmHg in pretokom 2 l/min. Kilno vrečo lahko z ostro preparacijo odstranimo in nato z resorbilnim šivom intrakorporalno namestimo visoko ligaturo kilnega vratu, lahko pa opravimo le visoko ligaturo kilnega vratu z neresorbilnim šivom brez odstranitve kilne vreče. V letu 2012 smo oskrbeli 24 otrok, od tega polovico deklic in polovico dečkov. Povprečna starost otrok je bila 5,4 leta. 17 otrok je imelo enostransko dimeljsko kilo, 7 pa obojestransko. V večini primerov so bili popoldne odpuščeni v domačo oskrbo. Pri enem otroku smo zaradi krvavitve iz epigastrične vene naredili konverzijo in hemostazo ter herniektomijo skozi klasični rez.

Laparoskopska oskrba žolčnih kamnov

Laparoskopska holecistektomija je metoda izbora za zdravljenje simptomatskih žolčnih kamnov. Pri otrocih je simptomatska holelitijaza mnogo manj pogosta kot pri odraslih, vendar v zadnjih letih incidenca narašča. Pojav žolčnih kamnov je pri otrocih povezan s hematološkimi in endokrinološkimi boleznimi ter prehranskimi motnjami. Tehnika laparoskopske holecistektomije se načeloma ne razlikuje od postopkov, ki jih uporabljamo pri odraslih bolnikih. Velikost trokarjev in dolžina inštrumentov je prilagojena velikosti in starosti otroka, vedno pa uporabljamo manjše

vrednosti pneumoperitoneja kot pri odraslih. Zaradi varnosti je prvi trokar priporočljivo vstaviti pod kontrolo očesa. V letu 2012 smo oskrbeli 5 bolnikov zaradi simptomatske holelitiaze.

Zaključek

Od skromnih in pionirskih začetkov konec devetdesetih let prejšnjega tisočletja je danes laparoskopski pristop pri dojenčkih in otrocih varna in uspešna metoda operativne diagnostike ali zdravljenja (6,7). V večini primerov omogoča hitrejše okrevanje bolnikov in lepši pooperativni estetski videz. Ob uporabi inštrumentov za večkratno uporabo je cena oskrbe enaka odprti metodi. Zaradi potrebne specializirane opreme in usposobljenega medicinskega osebja ter majhnega števila bolnikov je potrebna centralizacija takšnih posegov v večjih ustanovah, kot je npr. Univerzitetni klinični center Ljubljana.

Literatura

1. Gans AL. Historical development of pediatric endoscopic surgery. In: Holcomb GW, ed. Pediatric Endoscopic Surgery. East Norwalk, CO: Appleton & Lange; 1994. p. 1-7.
2. Raveenthiran V. Pediatric laparoscopy: facts and factitious claims. J Indian Assoc Pediatr Surg 2010; 15: 122-8.
3. Drăghici I, Drăghici L, Popescu M, Lițescu M. Laparoscopic exploration in pediatric surgery emergencies. J Med Life 2010; 3: 90-5.
4. Akbar F, Yousuf M, Morgan RJ, Maw A. Changing management of suspected appendicitis in the laparoscopic era. Ann R Coll Surg Engl 2010; 92: 65-8.
5. Holcomb GW, Murphy JP, Ostlie DJ. Ashcraft's pediatric surgery. 5th ed. Philadelphia: WB Saunders; 2010.
6. Billingham MJ, Basterfield SJ. Pediatric surgical technique: laparoscopic or open approach? A systematic review and meta-analysis. Eur J Pediatr Surg 2010; 20: 73-7.
7. Dingemann J, Ure BM. Systematic Review of Level 1 Evidence for Laparoscopic Pediatric Surgery: Do Our Procedures Comply with the Requirements of Evidence-Based Medicine? Eur J Pediatr Surg 2013 Feb 26. [Epub ahead of print]