Sodoben urološki pogled na zdravljenje hipospadij

Aleš Sedlar
Klinični oddelek za urologijo, Kirurška klinika, Univerzitetni klinični center Ljubljana

Hipospadija je posledica nenormalnega razvoja ventralnega dela sečnice in celotnega penisa. Zunanje ustje sečnice je ektopično in se nahaja na sprednjem delu spolovila proksimalno od vrha glansa, lahko vse do perineja. Sečnica je razprta vse do meatusa, prav tako sta spredaj razprta glans in prepucij. Zelo pogosto je pridružen tudi nepravilen razvoj kavernoznih teles s posledično ukrivljenostjo penisa navzpred. Ob proksimalnih hipospadijah je penis močno ventralno skrajšan in ukrivljen; gre za hordo. Zdravljenje hipospadij je kirurško. Razvoj sodobnih kirurških tehnik, sodobna anestezija, precizni inštrumenti ter šivalni material, preveze, katetri in antibiotična zaščita so izboljšali rezultate zdravljenja in omogočili dokončno kirurško oskrbo tudi v enem operativnem posegu. Zapleti po operaciji so pogosti.

Uvod

Hipospadije klasično definirajo tri anatomske in razvojne anomalije penisa:

1. zunanje ustje sečnice (meatus externus urethrae) se odpira nenormalno; nahaja se lahko kjer koli na sprednjem delu penisa, od glansa do perineja,
2. nenormalen razvoj kavernoznih teles z ventralno ukrivljenostjo penisa – horda in
3. nenormalno oblikovan prepucij, ki je dorzalno obilen (t. i. »kapuca«) in ventralno nerazvit (1).

Slednji dve značilnosti nista prisotni v vseh primerih.

Prvi medicinski zapisi o hipospadijah segajo v čas 2. stoletja, ko jih je Galen opisal in poimenoval. Od konca 19. stoletja so nova spoznanja prispevala k razvoju moderne hipospadiologije in sodobnim načinom zdravljenja. Opisanih je prek 300 različnih operativnih metod, večina je bila razvitih v zadnjih 60. letih. Žal tako veliko število različnih posegov jasno kaže, da nobena izmed operacij ni idealna oz. ne rešuje vseh problemov korekcije različnih oblik hipospadij. Zdravljenje hipospadij je kompleksen kirurški problem, povezan s številnimi možnimi zapleti, uspešno zdravljenje pa tudi danes predstavlja velik kirurški izziv.

Klasifikacija in diagnoza

Hipospadije opisno delimo na distalne (anteriorne), medialne (penilne) in proksimalne (posteriorne). Bolj običajna pa je delitev glede na anatomsko lego hipospadičnega meatusa: glanularna, koronarna, subkoronarna (distalne), distalna, medialna in proksimalna penilna (medialne) ter penoskrotalna, skrotalna in perinealna hipospadija (proksimalne) – Slike 8.1, 8.2, 8.3.

Lokalizacija zunanjega ustja sečnice (meatusa) je osnova klasifikacije hipospadij. Distalnih hipospadij je približno 50 % vseh primerov, medialnih je 20 % in proksimalnih 30 %. Večina je koronarnih oz. subkoronarnih hipospadij (2).

Diagnozo običajno postavimo s kliničnim pregledom spolovila novorojenčka. Pozorni moramo biti na razvitost spolovila in obliko prepucija (slika 8.2), ki običajno ventralno ni razvit, meatus je

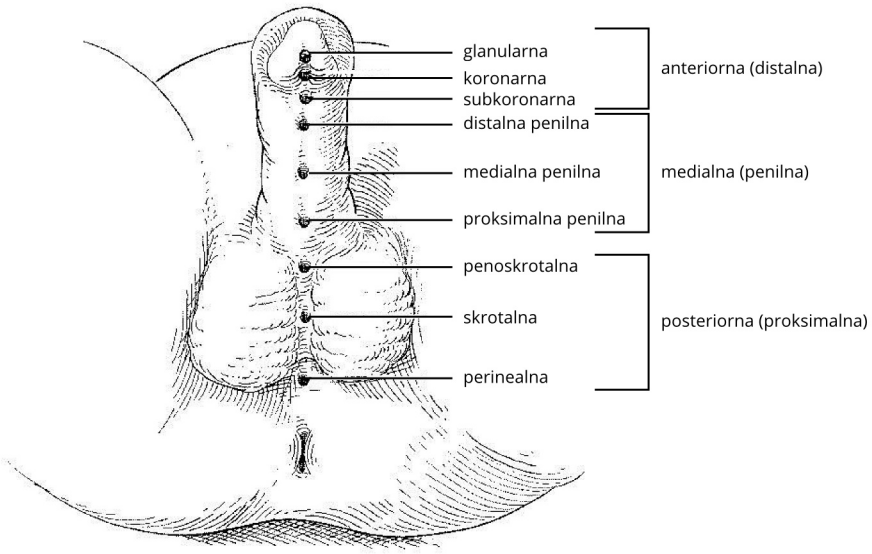

Slika 8.1. Klasifikacija hipospadij glede na anatomsko lego ektopičnega zunanjega ustja sečnice (meatusa).

Slika 8.2. Hipospadično oblikovan prepucij.

Slika 8.3. Subkoronarna hipospadija. ▸

proksimalno ektopičen (slika 8.3). Horda je lahko izrazita ali pa jo opazimo šele pri erekciji. Proksimalne hipospadije so pogosto povezane z razcepljenim skrotumom in penoskrotalno transpozicijo, pri kateri vidimo, da koža skrotuma začenja lateralno od penisa in ne posteriorno, kot je to normalno.

Redko je prepucij lahko normalen. Pri teh dečkih je diagnoza (megameatus intaktni prepucij) postavljena šele, ko je možno prepucij v celoti potegniti preko glansa ali ob cirkumciziji. Kolikor se hipospadija ugotovi ob sami cirkumciziji, je potrebno poseg prekiniti in bolnika napotiti k urologu.

Patofiziologija

Hipospadija je prirojena malformacija, ki nastane v času embrionalnega razvoja sečnice, med 8. do 20. tednom gestacije. Strukture zunanjega spolovila so do 8. tedna gestacije identične pri moškem in ženski. Moško spolovilo se nato razvije predvsem pod vplivom testosterona. Ob tem, ko falus raste, se odprti uretralni žleb podaljša od baze do nivoja koronarnega sulkusa. Po klasični teoriji se nato uretralni gubi združita v mediani liniji od baze do vrha in tako tvorita tubularizirano posteriorno in medialno uretro ter rafe skrotuma. Anteriorna ali glanularna uretra se razvije iz ektoderma, ki se kanalizira v proksimalni smeri od vrha glansa proti koronarnemu sulkusu, kjer se v končni fazi razvoja združi s proksimalno uretro. Visoka incidenca koronarnih hipospadij govori v prid vulnerabilnosti faze spajanja. To klasično razlago razvoja glanularne uretre vse bolj nadomešča teorija endodermalne diferenciacije (4).

Horda, ventralna ukrivljenost penisa, ki je pogosto pridružena hujšim oblikam hipospadij, je sekundarna posledica in nastane zaradi razlik v normalnem razvoju kavernoznih teles ter zastoju v rasti uretre in spongioznega tkiva.

Etiologija

V času embriogeneze je razvoj penisa in uretre pod vplivom testosterona. Kolikor testisa ne proizvajata dovolj testosterona ali če celice spolovila nimajo ustreznih androgenih receptorjev ali encima 5-alfa reduktaze (pretvorba testosterona - T v dihidrotestosteron - DHT), popolna virilizacija ne nastopi in pride do nastanka hipospadije.

V etiologiji nastanka hipospadij so prisotni tudi genetski in negenetski dejavniki. Sinovi očetov s hipospadijo imajo 7 % tveganje za pojav hipospadije (5). Verjetno gre za poligenske vzroke. Med negenetskimi dejavniki, ki so povezani s hipospadijo, je najpomembnejša izpostavljenost spolnim hormonom.

Dečki, rojeni z in vitro fertilizacijo (IVF), imajo 5-krat večje tveganje za hipospadijo. Verjetno je vzrok v izpostavljenosti progesteronu, ki se pogosto uporablja pri protokolih IVF. Progesteron je kompetitivni inhibitor 5-alfa reduktaze. Tako ne pride do pretvorbe T v biološko aktivni DHT (5).

Pomemben dejavnik so tudi vplivi iz okolja. Povečanje incidence hipospadij v zadnjih 20 letih povezujejo z motnjami v endokrinem sistemu zaradi onesnaženja okolja. Mnoge substance imajo namreč estrogensko aktivnost. Uživamo jih kot pesticide na sadju in zelenjavi, kot endogene rastlinske estrogene, lahko se izplavljajo iz notranje plastične prevleke pločevink, iz plastenk, vsebuje jih mleko brejih krav, v telo jih vnašamo tudi z zdravili. Uporaba oralnih kontraceptivov pred nosečnostjo ni povezana s povečanjem tveganja za razvoj hipospadije pri potomcu (6). Tudi pri prezgodaj rojenih dečkih je hipospadij več kot v splošni populaciji.

Pridružene bolezni

Najpogostejši anomaliji, povezani s hipospadijami, sta nespuščena moda in dimeljska kila. Incidenca retence testisov je do 10 %, ingvinalne kile pa 9–15 % (6).

Kombinacija hipospadije in nespuščenih mod lahko nakazuje na možnost t. i. interseksa ali motnje v spolnem razvoju – DSD (disorder of sexual development). Pri dečkih z eno ali obojestransko ingvinalno retenco testisov in proksimalno hipospadijo je incidenca DSD okoli 30 %, če pa testisa sploh nista tipna, incidenca naraste na 50 % (7). V primeru suma na DSD je potrebno sodelovanje s pediatrom endokrinologom in genetikom.

Slikovne preiskave

Anomalije zgornjih sečil so redko povezane s hipospadijami, zato dodatna diagnostika rutinsko ni potrebna, razen v primeru, da ima bolnik pridružene anomalije drugih organskih sistemov.

Zdravljenje

Zdravljenje hipospadij je kirurško. Pri blagih distalnih oblikah, ki ne povzročajo funkcionalnih težav (proksimalno ležeč meatus, navzdol usmerjen curek urina, stenoza meatusa, ukrivljenost penisa), zdravljenje ni potrebno.

Primarno kirurško korekcijo napravimo med 6 in 18 mesecem starosti (5). Okoli 18. meseca starosti namreč postopoma pride do razvoja spolnega zavedanja, zato želimo zdravljenje hipospadije zaključiti do te starosti. Rezultati operacije so tako boljši tudi s psihološke in emocionalne strani.

Cilji kirurškega zdravljena hipospadij so :

- ustvariti raven penis – ortoplastika,
- ustvariti »novo« uretro, primernega kalibra, z zunanjim meatusom na vrhu glansa – uretroplastika,
- oblikovati glans v bolj naravno, konusno obliko – glanuloplastika,
- zagotoviti estetsko primerno/sprejemljivo oblikovan kožni pokrov penisa in normalno oblikovan skrotum.

Tako oblikovan penis mora bolniku omogočati mikcijo v stoječem položaju, mora imeti estetsko sprejemljiv izgled in mora biti primeren za spolne odnose v prihodnosti.

Kirurške tehnike

Opisane so številne kirurške tehnike korekcije hipospadij. Nobena od tehnik ni idealna in kot vsi kirurški posegi s seboj nosijo nevarnost zapletov. Različne tehnike uporabimo na različne načine tako, da se prilagodimo zahtevnosti/kompleksnosti posamezne hipospadije in da na koncu dobimo primerno oblikovano moško spolovilo.

Ko povsem ocenimo anatomijo penisa, je najprej potrebno napraviti t. i. »degloving« penisa, pri katerem kožo v celoti »slečemo« s spolovila vse do skrotuma. Nato ventralno odstranimo vso vezivno tkivo. V kolikor se ob tem penis ne izravna popolnoma (dokaz z umetno erekcijo), običajno napravimo dorzalno plikacijo, tako, da je na koncu spolovilo ravno. V najhujših primerih je, za dosego izravnave, potrebna tudi ekscizija uretralne plošče, kar kasneje onemogoča uporabo »nativne uretre« za uretroplastiko. Prav ohranitev dobro vaskularizirane uretralne plošče in njena uporaba za rekonstrukcijo sečnice je danes osnova korekcije hipospadij. Sečnico lahko podaljšamo na različne načine. Gre za tehnike primarne tubularizacije, »napredovanja« meatusa, lokalnih vezanih režnjev (»onlay«, Mathieu) ali pa tehnike z uporabo grafta ustne sluznice.

Meato in glanuloplastiko – MAGPI (8) in plastiko z uporabo perimeatusnega kožnega režnja (plastika po Mathieu – prvi opis leta 1932) uporabljamo za korekcijo distalnih hipospadij. Tehnika tubularizirane incidirane plošče – TIP pa se je uveljavila kot danes najpogosteje uporabljena metoda za korekcijo distalnih in medialnih hipospadij. Pogosto jo uporabljamo tudi za reševanje proksimalnih penilnih hipospadij, a s pogostejšimi zapleti. Gre za poseg, pri katerem napravimo primarno tubularizacijo uretralne plošče. Z vzdolžno incizijo plošče dosežemo večji premer uretre in nato preko katetra napravimo tubularizacijo sečnice – nastane neouretra. Z uporabo

prepucialnega dartos režnja zmanjšamo možnost nastanka uretrokutanih fistul (9-11). Poseg nadaljujemo s plastiko glansa in zaključimo z rekonstrukcijo penilne kože.

Za drenažo sečnika pri vseh operacijah, razen pri najbolj distalnih hipospadijah, uporabljamo uretralne stente, katetre in/ali cistostomo. Penis povijemo cirkularno. S peri in po-operativno antibiotično zaščito zmanjšamo število zapletov (12). Čas trajanja kateterizacije je predvsem odvisen od vrste posega.

Običajno želimo doseči popolno korekcija hipospadije v enem kirurškem posegu. Vendar je v hudih primerih, ko gre za majhen penis z izrazito hordo in slabim kožnim pokrovom, bolje načrtovati poseg v dveh ali več fazah.

Pri dojenčku z zelo majhnim penisoma ali pred ponovno operacijo zaradi zapletov, je pred posegom možno izboljšati kakovost tkiv in povečati velikost penisa z uporabo testosterona v oblik injekcije ali lokalno z nanosom testosteronske kreme na spolovilo. Poseg planiramo 3 mesece po zaključenem hormonskem zdravljenju v izogib težavam s celjenjem rane.

Zapleti

Takoj po operaciji je pričakovati oteklino in podplutbo spolovila, lahko tudi nekaj mezenja krvi, kar praviloma ne povzroča težav. Zaradi krvavitve ali hematoma je redko potrebna revizija.

Med poznimi zapleti je pogost razvoj uretrokutane fistule. Običajno se pojavlja v okoli 10 %, pri hudih oblikah hipospadije pa odstotek naraste tudi na več kot 50. Potrebno je operativno zdravljenje saj se fistule le redko spontano zaprejo. Tudi po tem je v 10 % možen recidiv. Lahko pride tudi do stenoze neomeatusa, nastanka strikture in /ali divertikla uretre, ponove ukrivljenosti penisa, najhujši zaplet pa predstavlja dehiscenca celotne uretroplastike.

V 7–67 % pride do nastanka zožitev neouretre (odvisno od tehnike rekonstrukcije in stopnje hipospadije) s posledično obstruktivnim pretokom urina (13). To lahko vodi v nastanek klinično pomembnih motenj mikcije. Pri danes najpogosteje uporabljeni tehniki TIP ima približno 25 % dečkov zaplete po operaciji (14).

V preteklosti so za uretroplastiko uporabljali tudi režnje poraščene kože genitalij, kar lahko v puberteti privede do rasti dlak v sečnici in posledičnih recidivnih okužb in nastanka kamnov. Pogosto je pridružena tudi zožitev sečnice. Potrebna je endoskopska odstranitev dlak in kamnov, v najtežjih primerih pa ekscizija celotnega predela in ponovna uretroplastika.

Prav zaradi pogostih težav po operaciji hipospadij je potrebno dolgotrajno sledenje teh bolnikov, vsaj do adolescence.

Zaključek

V primerjavi s preteklimi desetletji je razvoj sodobnih kirurških tehnik, inštrumentov, šivalnega in obvezilnega materiala, katetrov ter uporaba antibiotikov, prinesel bistveno izboljšanje rezultatov zdravljenja hipospadij.

Še vedno pa hipospadije ostajajo kompleksen kirurški problem, povezan s številnimi možnimi zapleti, uspešno zdravljenje pa predstavlja velik kirurški izziv. Seveda se razvoj hipospadiologije nadaljuje, ne le z razvojem novih kirurških tehnik temveč tudi z novimi biotehnološkimi dosežki (tkivna lepila, tehnike aktivacije tkivnega celjenja, uretralni in kožni nadomestki iz acelularnega sintetičnega ali naravnega matriksa, tkivni inženiring). Razvija se tudi embriologija, ki prinaša nova

spoznanja. Razumevanje vzrokov nastanka hipospadij bi lahko privedlo celo do preprečevanja te, lahko zelo hude, prirojene nepravilnosti.

Literatura

1. Mouriquand PD, Persad R, Sharma S. Hypospadias repair: Current principles and procedures. Br J Urol 1995; 76 (3 Suppl): S9–22.
2. Duckett JW. Hypospadias. In Walsh PC, Retik AB, Vaughan ED Jr, Wein AJ, eds. Campbell's Urology, Vol 2. Philadelphia: WB Saunders; 1998. p. 2093–119.
3. Baskin LS. Hypospadias and urethral development. J Urol Mar 2000; 163: 951-6.
4. Fredell L, Kockum I, Hansson E. Heredity of hypospadias and the significance of low birth weight. J Urol 2002; 167: 1423-7.
5. Mouriquand OD, Mure PY. Hypospadias. In: Gearhart J, Rink R, Mouriquand PDE, eds. Pediatric Urology. Philadelphia: WB Saunders; 2001. p. 713-28.
6. Nørgaard M, Wogelius P, Pedersen L. Maternal use of oral contraceptives during early pregnancy and risk of hypospadias in male offspring. Urology 2009; 74: 583-7.
7. Kaefer M, Diamond D, Hendren WH, Vemulapalli S. The incidence of intersexuality in children with cryptorchidism and hypospadias: stratification based on gonadal palpability and meatal position. J Urol Sep 1999; 162: 1003-6; discussion 1006-7.
8. Duckett JW. Foreword: Symposium on hypospadias. Urol Clin North Am 1981; 8:3 71–3.
9. Snodgrass W. Tubularized, incised plate urethroplasty for distal hypospadias. J Urol 1994; 151: 464–5.
10. Snodgrass WT. Tubularized incised plate hypospadias repair: indications, technique and complications. Urology 1999; 54: 6-11.
11. Snodgrass WT, Yucel S. Tubularized incised plate for mid shaft and proximal hypospadias repair. J Urol 2007; 177: 698-702.
12. Meir DB, Livne PM. Is prophylactic antimicrobial treatment necessary after hypospadias repair? J Urol 2004; 171: 261-2.
13. Gonzáles R, Ludwikovski BM. Importance of urinary flow studies after hypospadias repair: a systematic review. Int J Urol 2011; 18: 757-61.
14. Castagnetti M, El-Ghoneimi A. Surgical management of primary severe hypospadias in children: systematic 20-year review. J Urol 2010; 184: 1469-74.