✦ Luxação da Articulação Carpometacárpica (CMC) do Polegar

Campbell's Operative Orthopaedics — Part XVIII: The Hand

Resumos do Tales https://talesrobertosn.github.io/ortopediaresumos/

✦ GENERALIDADES

. Lesão **RARA** — todos os casos relatados foram luxações **DORSAIS**

. Estabilizadores primários (estudos em cadáver):

– **LIGAMENTO DORSORRADIAL** → principal estabilizador moderno

– **LIGAMENTO OBLÍQUO VOLAR (bico)** → clássico nas provas

. Sem fratura associada + reconhecida precocemente → prognóstico favorável com tratamento adequado

✦ CONDUTA CONFORME ESTABILIDADE PÓS-REDUÇÃO

. **Estável após redução no dia da lesão:**

– Redução + **IMOBILIZAÇÃO GESSADA POR 4–6 SEMANAS** → suficiente para manter redução e prevenir instabilidade crônica

– Avaliar estabilidade articular **imediatamente após a redução**

. **Instável após redução:**

– **REDUÇÃO ABERTA + PINAGEM + REPARO DO LIGAMENTO DORSORRADIAL** → necessário para garantir estabilidade

. **Redução tardia (> 3 semanas):**

– **RECONSTRUÇÃO LIGAMENTAR INDICADA** — não apenas redução fechada

. **Luxação idiopática ou traumática recorrente / subluxação:**

– Reconstrução intermetacárpica do ligamento (procedimento de Eaton-Littler) → mais útil quando instável, dolorosa e com mínima degeneração articular

– **NÃO indicada** apenas para aliviar sintomas ou subluxações por osteoartrite

✦ RECONSTRUÇÃO LIGAMENTAR — TÉCNICA DE EATON-LITTLER (TÉCNICA 67.6)

. Incisão dorsorradial ao longo da metade proximal do 1º Metacarpo (MTC) → curvar ulnarmente ao redor da base da eminência tenar paralela à prega distal do punho

. Expor CMC do polegar subperiostealmente + face volar do trapézio extraperiostealmente

. Isolar porção distal do tendão Flexor Radial do Carpo (FRC) na face ulnar da crista do trapézio → no antebraço distal, expor o mesmo tendão por incisão longitudinal → retirar tira de **6 CM** do lado radial → liberar proximalmente → manter inserção na base do 2º MTC

. Reduzir o 1º MTC no trapézio e passar K-wire provisório → cuidado com o trajeto do furo transverso que será perfurado no 1º MTC

. Redirecionar a tira de tendão da crista do trapézio → passar diretamente da base do 2º MTC até a base do 1º MTC

. Perfurar furo transverso na base do 1º MTC (ulnar ao Extensor Pollicis Brevis — EPB), emergindo extraarticularmente na região do bico volar da base do 1º MTC

. Passar a tira pelo furo → enrolar profundamente ao tendão do APL (Abdutor Longo do Polegar) → tracionar e suturar ao periósteo ou na inserção do APL (excelente sítio de sutura)

. Enrolar a tira de tendão ao redor do FRC próximo à sua inserção → suturar à base do 1º MTC

. **Pós-op:** imobilização em extensão + abdução por **4–6 SEMANAS** → programa domiciliar com tala por 4–6 semanas → reabilitação sem proteção em 3–6 meses

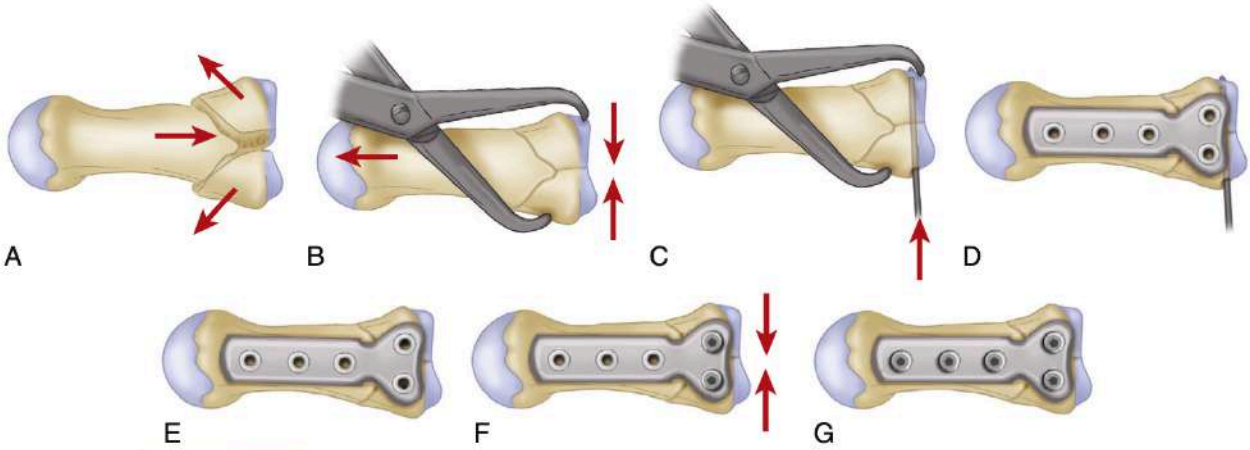

FIGURE 67.17 Technique of open reduction and internal fixation of T-type Rolando fracture with miniplate and screws. **A,** Fracture. **B,** Reduction and traction. **C,** Provisional fixation with Kirschner wire. **D,** Positioning of plate. **E,** Offset drilling of two proximal holes. **F,** Tightening of two proximal screws compresses proximal fragments. **G,** Fixing rest of metacarpal to proximal fragments. **SEE TECHNIQUE 67.4.**

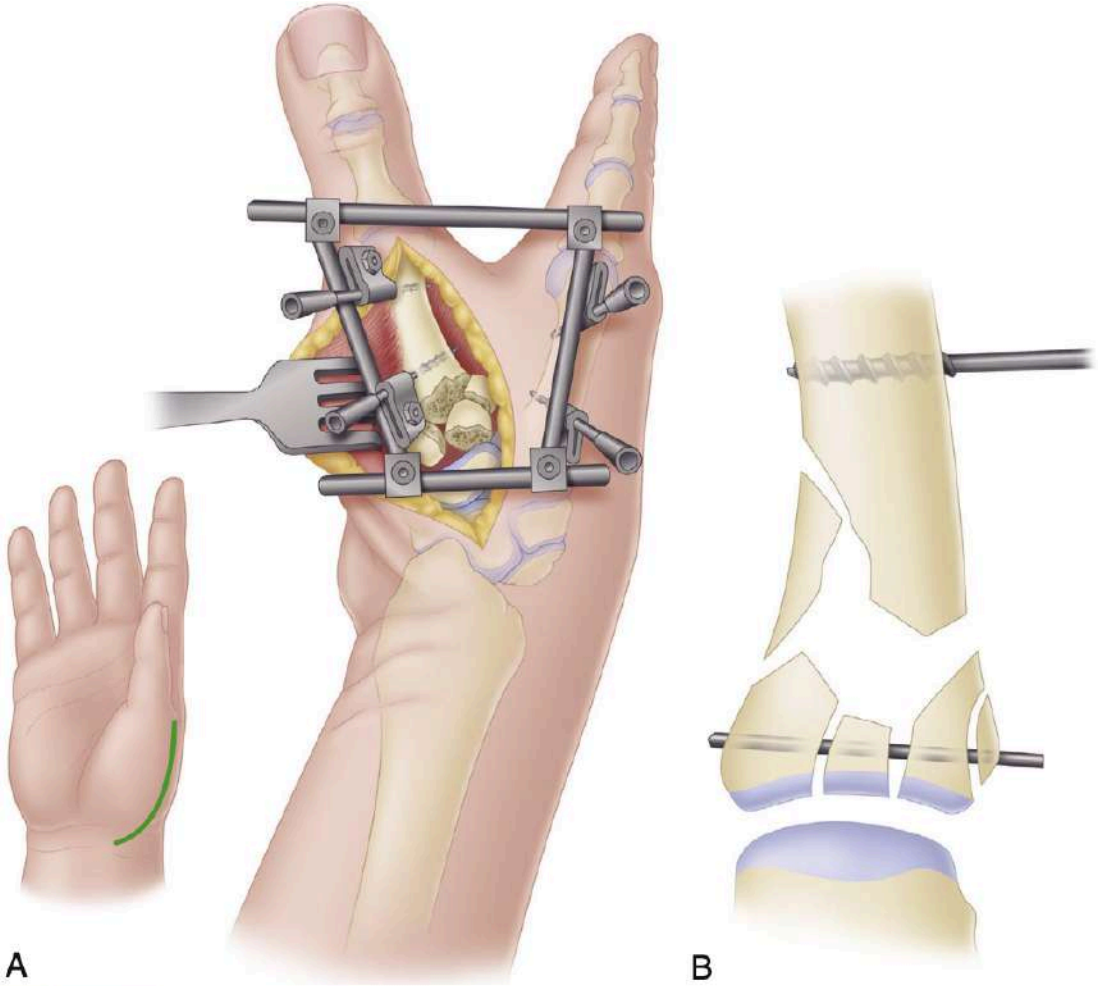

FIGURE 67.18 Buchler technique. **A,** Palmar radial approach to carpometacarpal joint of thumb. **B,** Use of articular surface of trapezium as template and bone grafting technique. **SEE TECHNIQUE 67.5.**

✦ FRATURAS PERIARTICULARES DA AMF DO POLEGAR

. Geralmente envolvem a **margem ulnar da falange proximal (FP)** por avulsão do Ligamento Colateral Ulnar (LCU)

. **Sempre obter RX biplanar** antes de testar estabilidade ligamentar

. **CONSERVADOR:** fragmento pequeno deslocado **< 2–3 mm** → sem cirurgia

. Fraturas deslocadas → tratar como lesão do LCU → cirurgia

. **Fraturas de impactação:**

– **CONSERVADOR:** angulação dorsal **< 20°** + separação articular **< 2 mm**

– **CIRÚRGICO:** fraturas anguladas e deslocadas além desses parâmetros

. Acesso para fixação: dorsal longitudinal por divisão longitudinal do Extensor Pollicis Brevis (EPB) → inspeção direta da articulação e redução anatômica → fixação com K-wires (retirada em 4 semanas)

✦ LUXAÇÕES DA AMF — CLASSIFICAÇÃO E APRESENTAÇÃO

. Mecanismo: **hiperextensão** → luxação dorsal é a + comum de todas as AMF

. **SIMPLES (redutível por método fechado):** deformidade em hiperextensão na AMF

. **COMPLEXA (irredutível por método fechado):** Falange Proximal (FP) paralela ao metacarpo (MTC) — paralelismo entre FP e MTC

– Estruturas interpostas impedindo a redução: **placa volar, sesamoides ou tendão flexor**

. Instabilidade ligamentar colateral é rara nas luxações puramente dorsais

✦ REDUÇÃO FECHADA — TÉCNICA

. Manter o polegar em **ADUÇÃO** para relaxar os intrínsecos

. Usar tensão mínima — hiperestender a AMF e empurrar a extremidade proximal da FP sobre a cabeça do MTC com o polegar do examinador

– Evita o efeito de "casa de botão" na cabeça do MTC que a tração acentua

. Fletir a Articulação Interfalângica (AIF) do polegar durante a manobra → relaxa o Flexor Pollicis Longus (FPL)

. Após redução → verificar estabilidade dos ligamentos colaterais

. Se bem-sucedida → imobilizar em **20° DE FLEXÃO POR 4 SEMANAS**

. **NÃO REPETIR tentativas de redução fechada se falhar** → indicação de redução aberta

FIGURE 67.21 **A,** Dislocation of metacarpophalangeal (MCP) joint of thumb. Metacarpal head has penetrated joint capsule; if traction were applied to thumb, metacarpal neck would be caught by capsule and reduction would be impossible. Traction should not be applied; rather, metacarpal should be adducted and dislocated joint should be hyperextended, while proximal end of proximal phalanx is pushed against and over metacarpal head with interphalangeal joint flexed to reduce tension on flexor pollicis longus. **B,** Clinical appearance of sports-related complex dorsal thumb MCP joint dislocation in a 15-year-old boy. **C** and **D**, Lateral and posteroanterior images of thumb prior to open reduction.

✦ REDUÇÃO ABERTA — ABORDAGEM VOLAR (TÉC. 67.7)

. Incisão expondo face volar da AMF → superfície articular da cabeça do MTC

. Situação encontrada: base da FP sobre a face dorsal da cabeça + colo do MTC; cabeça protrusa pela cápsula anterior

. Libertar o Flexor Pollicis Brevis (FPB) → libera a cabeça do MTC

. Fletir o polegar e empurrar a cabeça pelo rasgo capsular → completar a redução

. Fixar com K-wire em **20° DE FLEXÃO**

. **Placa volar destacada da FP** → reparo cirúrgico justificado

. **Pós-op:** tala gessada em 20° de flexão → retirada do K-wire e início de mobilização ativa em **4 SEMANAS**

. **Luxação volar palmar da FP:** rara e por vezes irredutível — cabeça do MTC presa entre Extensor Pollicis Longus (EPL) e Extensor Pollicis Brevis (EPB) → redução: abertura da aponeurose dorsal + relocação do extensor

✦ RUPTURA DO LCU — GENERALIDADES

. **Nomes:** **GAMEKEEPER'S THUMB** (descrição original Campbell 1955 — lesão atricional) | **SKIER'S THUMB** (mecanismo agudo atual — + comum)

. **Mecanismo:** queda com mão estendida + abdução radial e palmar forçada do polegar (ex: bastão de esqui)

. Sintomas: dor, edema e equimose ao redor da AMF → sensibilidade máxima na face ulnar

. **LESÃO DE STENER:** encontrada em 25/39 rupturas completas (Stener) → aponeurose do adutor interposta entre o LCU roto e sua inserção na base da FP → impede cicatrização → **instabilidade crônica e artrose se não corrigida**

. Proeminência palpável na face ulnar = LCU deslocado proximal e superficialmente pela aponeurose do adutor → sinal clínico da Lesão de Stener

. Rotação patológica do polegar → sinal de lesão completa

✦ DIAGNÓSTICO — PROTOCOLO PARA DIFERENCIAR RUPTURA COMPLETA VS. INCOMPLETA

. **RX simples antes de qualquer teste de estresse**

– Fratura avulsão **< 2 mm** → ruptura completa **sem** Lesão de Stener → trata com imobilização

– Se Salter-Harris I ou II em criança → **FILMES DE ESTRESSE CONTRAINDICADOS**

. **Estresse anteroposterior bilateral** para comparação:

– Anestesia local pode ser necessária

– Técnica: fita nos polegares com rolo de fita como fulcro nas AMF → paciente abduz ativamente os polegares → RX AP; ou banda elástica nas AIF com paciente tentando separar as mãos

– **> 30° DE INSTABILIDADE vs. LADO CONTRALATERAL** → ruptura completa

. US, artografia e RNM → também utilizados para distinguir ruptura completa de incompleta

. Guias para indicação cirúrgica:

– **RETRAÇÃO DO LCU > 3 mm**

– **INTERPOSIÇÃO DE PARTES MOLES**

. **Ruptura incompleta:** comum → apenas proteção adequada → retorno funcional, embora dor e edema possam persistir meses

– Tala tipo spica ou órtese funcional por **4–6 SEMANAS**

✦ TRATAMENTO CIRÚRGICO — RUPTURA COMPLETA DO LCU

. **REPARO AGUDO:** indicado — melhores resultados

. **Diagnóstico tardio (> 1 mês):** fibrose dificulta identificação e reparo → dissecar o ligamento da massa fibrótica e reinserir → ainda possível com bom resultado

. Inserção tendínea do adutor pode ser avançada e reinserida como reforço dinâmico

. **Reparo tardio (meses após lesão):** enxerto ligamentar pode ser necessário

. **Lesão de Stener:** sempre cirúrgica — a aponeurose do adutor interposta impede qualquer cicatrização espontânea

. Lesões associadas ao LCU completo incluem: fraturas avulsão, lacerações capsulares dorsais e tears da placa volar

. **Pós-op:** imobilização em **20° DE FLEXÃO POR 4 SEMANAS** → retirada do K-wire e início de mobilização

FIGURE 67.22 **A,** Rubber band is used to oppose interphalangeal joints while patient actively tries to separate hands. **B,** Image showing significant differential laxity.

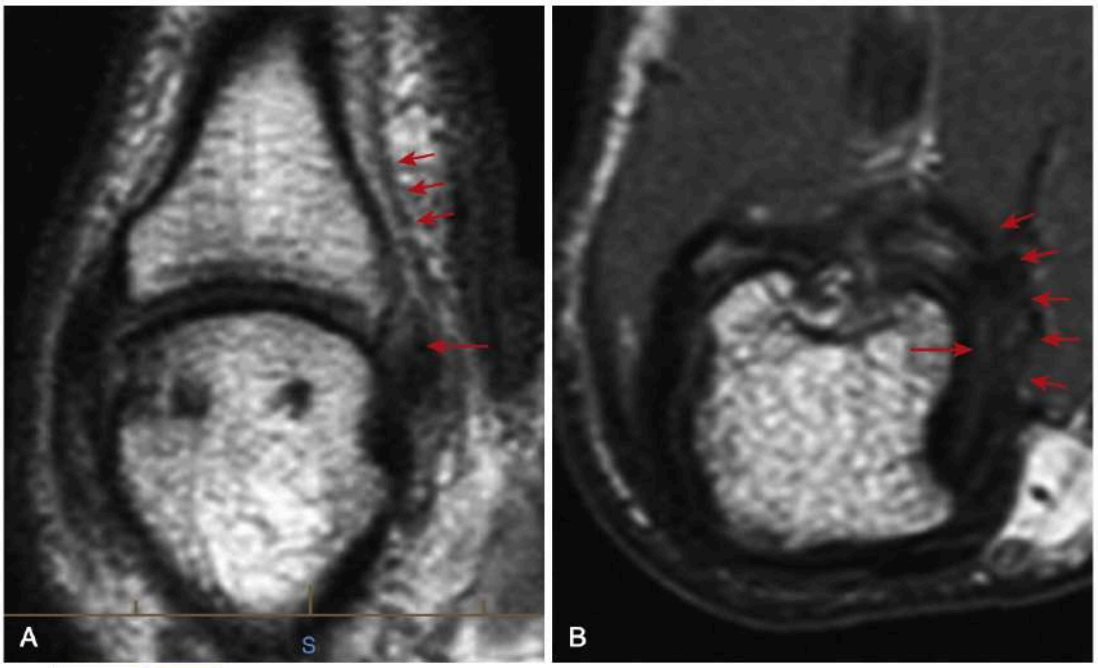

FIGURE 67.23 T2-weighted MRI appearance of a group 1 ulnar collateral ligament injury, demonstrating sprain or partial tear injury of ligament. **A,** Sagittal view. **B,** Axial view demonstrating increased signal associated with partial tear in the ulnar collateral ligament *(large arrow)* lying beneath adductor aponeurosis *(small arrows)*. (From Milner CS, Manon-Matos Y, Thirkannad SM: Gamekeeper's thumb—a treatment-oriented magnetic resonance imaging classification, J Hand Surg Am 40[1]:90-95, 2015.)

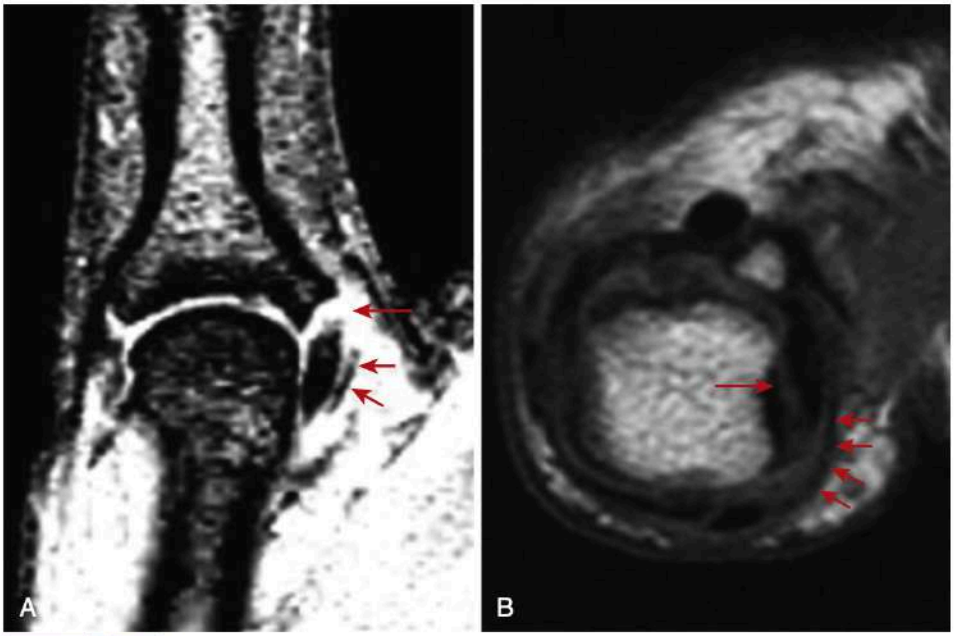

FIGURE 67.24 T2-weighted MRI appearance of group 2 complete ulnar collateral ligament tear less than 3 mm. Sagittal **(A)** and axial **(B)** views demonstrating complete tear *(large arrow)* with proximally attached end remaining beneath adductor aponeurosis *(small arrows)*. (From Milner CS, Manon-Matos Y, Thirkannad SM: Gamekeeper's thumb—a treatment-oriented magnetic resonance imaging classification, J Hand Surg Am 40[1]:90-95, 2015.)

✦ **ANATOMIA RELEVANTE** FIG. 67.27 | 67.28

. Ligamento Colateral Ulnar (LCU) próprio: origem e inserção com distâncias médias de referência → **origem no MTC: 7 mm distal ao centro articular / 3 mm volar; inserção na FP: 8 mm distal ao centro / 3 mm volar**

. Ligamento colateral ulnar acessório: mais volar, inserção na placa volar e sesamoides

. Na **LESÃO DE STENER**: extremidade distal hemorrágica do LCU roto aparece dobrada proximalmente, visível no tecido subcutâneo just proximal à aponeurose do adutor Fig. 67.27B

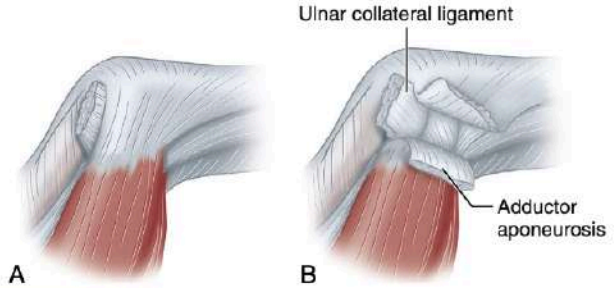

FIGURE 67.27 Complete rupture of ulnar collateral ligament of metacarpophalangeal joint of thumb. **A,** Ligament is ruptured distally and is folded back so that its distal end points proximally. **B,** Adductor aponeurosis has been divided, exposing the remainder of the ligament and MP joint.

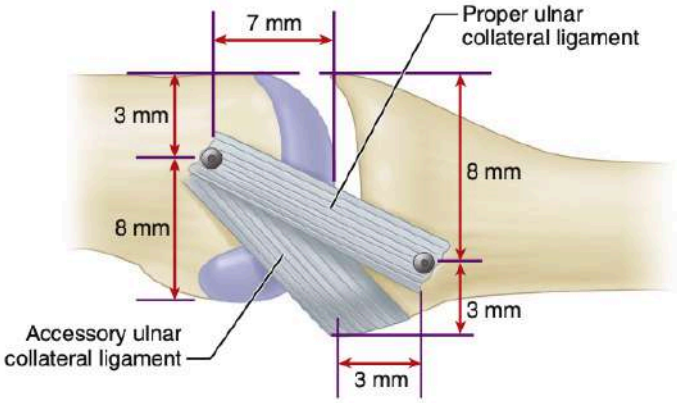

FIGURE 67.28 Mean locations of origin and insertion of proper ulnar collateral ligament of thumb metacarpophalangeal joint. (Redrawn from Bean CHG, Tencer AF, Trumble TE: The effect of thumb metacarpophalangeal ulnar collateral ligament attachment site on joint range of motion: an in vitro study, *J Hand Surg* 24A:283-287, 1999.)

used to replace the ligament. The graft can be box-like with a strip of fascia or palmaris longus tendon passed through the proximal and distal attachments of the ligament, or the extensor pollicis brevis tendon, either split or in total, can be threaded through bone and attached by pull-out sutures to reconstruct the ligament. Arthrodesis of the metacarpophalangeal joint may be indicated when arthritic changes within the joint or global joint instability is present.

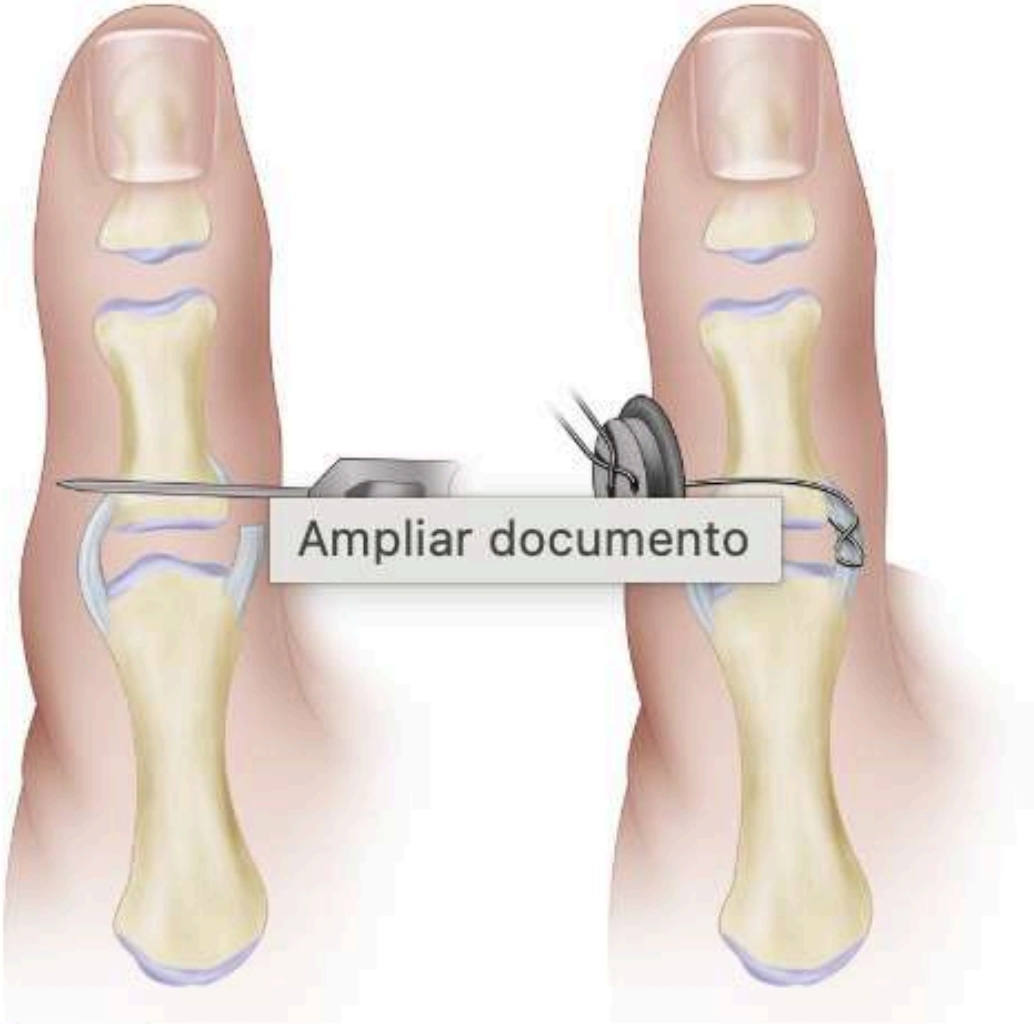

FIGURE 67.29 Repair of acute rupture of ulnar collateral ligament of metacarpophalangeal joint of thumb. *Note:* Button often is replaced by direct suture or suture anchor fixation to proximal phalangeal base. **SEE TECHNIQUE 67.8.**

✦ ACESSO E IDENTIFICAÇÃO

. Incisão dorso-ulnar longitudinal levemente curva com segmento transverso no nível articular, sobre a AMF → ou incisão em baioneta

. Proteger ramos terminais do nervo radial superficial → inervam as margens laterais do polpejo do polegar

. Identificar ramos nervosos passando distalmente na face dorsolateral da AMF, profundos ao tecido subcutâneo → retrair dorsalmente (ou volarmante conforme localização)

. Incisar a expansão da aponeurose do adutor longitudinalmente → separar a fina lâmina tendínea da cápsula subjacente

. Identificar o LCU e o local da falha → geralmente avulsão da base volar-ulnar da FP

✦ REPARO DO LIGAMENTO

. K-wire provisório na AMF em **≈ 20° DE FLEXÃO** antes do reparo

. **LCU destacado da FP:** reinserir com sutura direta, âncora de sutura ou pull-out wire fig. 67.29

. **Fragmento ósseo avulsionado + ruptura completa:** fixação com K-wire de pequeno calibre ou parafuso de minifragmento

. **Técnica de pull-out wire (Bunnell):**

– Passar K-wire e brocá-lo pela extremidade proximal da FP

– Sutura de pull-out no coto avulsionado do LCU → passar os fios através da FP → amarrar sobre botão acolchoado na face radial

– Passar a alça de fio retorcido através da pele próximo à incisão antes de fechar → facilita remoção

– Mesma técnica aplicável quando há fragmento ósseo pequeno avulsionado com ruptura completa

. **ALTERNATIVA ATUAL:** sutura direta ou âncora de sutura na base da FP (botão frequentemente substituído)

✦ REPARO TARDIO E RECONSTRUÇÃO

. Reparo tardio (meses após lesão) → enxerto pode ser necessário para substituir o ligamento

. Opções de enxerto:

– Tira de fáscia ou tendão do Palmaris Longus → passado pelos pontos de origem e inserção do LCU

– EPB (Extensor Pollicis Brevis) dividido parcialmente ou totalmente → passado pelo osso e fixado com sutura de pull-out

. Inserção do adutor pode ser avançada e reinserida como reforço dinâmico

✦ ARTRODESE DA AMF

. Indicada quando há:

– Alterações artríticas dentro da articulação

– Instabilidade global da articulação

. Não é primeira opção — reservada para casos com degeneração articular associada à instabilidade crônica não reparável

✦ PÓS-OPERATÓRIO — REPARO AGUDO DO LCU (TÉCNICA 67.8)

. Tala ou órtese removível tipo spica por **3–4 SEMANAS** para conforto entre exercícios de ADM e fortalecimento

. Pull-out wire e K-wire retirados em **4–6 SEMANAS**

. Reparar cápsula dorsal + placa volar para reforçar o reparo; reparar aponeurose do adutor

. Taladhar a AMF com K-wire em leve flexão e adução neutra durante incorporação do enxerto

✦ RECONSTRUÇÃO CRÔNICA DO LCU — PRINCÍPIOS

. Melhor estabilidade em longo prazo → **REPAROS ANATÔMICOS** que reconstroem ambos os feixes do LCU (próprio + acessório)

. Técnicas preferidas pelos autores: Glickel et al., Jobe e outros — mais anatômicas que reparos simples

. Âncoras de sutura e parafusos de tenodese → preferidos por alguns para estabilidade precoce do construto; K-wire provisório na AMF em 20° de flexão ainda suficiente durante incorporação do enxerto

. **Enxerto preferido:** **PALMARIS LONGUS** → se ausente: porção do FRC ou tendão extensor do artelhos como alternativas autólogas

. Avaliar articulação antes de reconstruir — alterações degenerativas significativas → contraindicam reconstrução → considerar artrodese

✦ TÉC. DE GLICKEL (67.9) — RECONSTRUÇÃO ANATÔMICA FIG. 67.30

. Acesso por incisão médio-axial ou lazy-S centrada na linha articular → proteger ramo sensitivo dorsal do nervo radial Fig. 67.30A

. Salvar fibras do bandão sagital → liberar fibras oblíquas do EPL da banda sagital proximalmente → cria retalho triangular refletido para palmar

. Retrair bandão sagital proximalmente → expor base da FP e coto do LCU → excisar coto fibroso → avaliar degeneração articular

. **Furos na FP:** face palmar (posição 7h) + face dorsal (posição 11h) justo distal à superfície articular → comunicar preservando a ponte óssea Fig. 67.30B

. **Furo no MTC:** na fossa do ligamento colateral, ulnar ao EPB → atravessar radialmente e mais proximal → incisão de 5mm para passagem do tendão

. Passar o enxerto de tendão pelos furos da FP → pelos dois membros sob a banda sagital e pelo colo do MTC para sair radialmente Fig. 67.30C

. Ajustar tensão com leve sobrecorreção → fixar sobre botão ou ponta de cateter, âncora ou sutura ao osso Fig. 67.30D/E

. **Alternativa:** parafuso de tenodese → apenas 1 furo na fossa do MTC + passagem dos dois membros pelo furo do MTC remodelado

. **Pós-op:** spica por **5 SEMANAS** → retirada do K-wire + início de terapia

✦ TÉC. DE JOBE — QUATRO FUROS (67.10) FIG. 67.31

. Mesmo acesso da Técnica 67.9

. Excisar o LCU antigo de suas inserções proximal e distal

. **Furos na FP:** 2 pares — posições dos feixes próprio e acessório do LCU → furos de **2,75 mm** → ponte óssea de **3–4 mm** entre eles Fig. 67.31B

. **Furos no MTC:** 2 furos → mais distal na fossa do LCU + outro ~5 mm mais proximal → comunicar preservando ponte óssea Fig. 67.31A/B

. Passar enxerto pelos furos da FP → pelos dois furos do MTC Fig. 67.31C

. Avaliar redução + tensão → dobrar os membros distalmente + fixar com suturas não absorvíveis Fig. 67.31D/E

. K-wire provisório protege o construto; fechar expansão extensora triangular + pele

. **Pós-op:** spica por **4–6 SEMANAS** → retirada do K-wire + início de exercícios de ADM

✦ LESÕES DO LIGAMENTO COLATERAL RADIAL (LCR) DO POLEGAR

. Ocorrem com **menor frequência** que lesões do LCU

. Tratamento inadequado → **INSTABILIDADE DOLOROSA CRÔNICA**, especialmente em atividades de "push off" (empurrar)

. **NÃO HÁ EQUIVALENTE À LESÃO DE STENER** no LCR → se houver proteção adequada, cicatrização espontânea deve ocorrer

. **Ruptura incompleta / sem subluxação volar ou rotacional:** gessado por **4–6 SEMANAS**

. **Ruptura completa**, especialmente com subluxação rotacional + volar → **REPARO CIRÚRGICO INDICADO**

. Abordagem e princípios de reparo semelhantes ao LCU

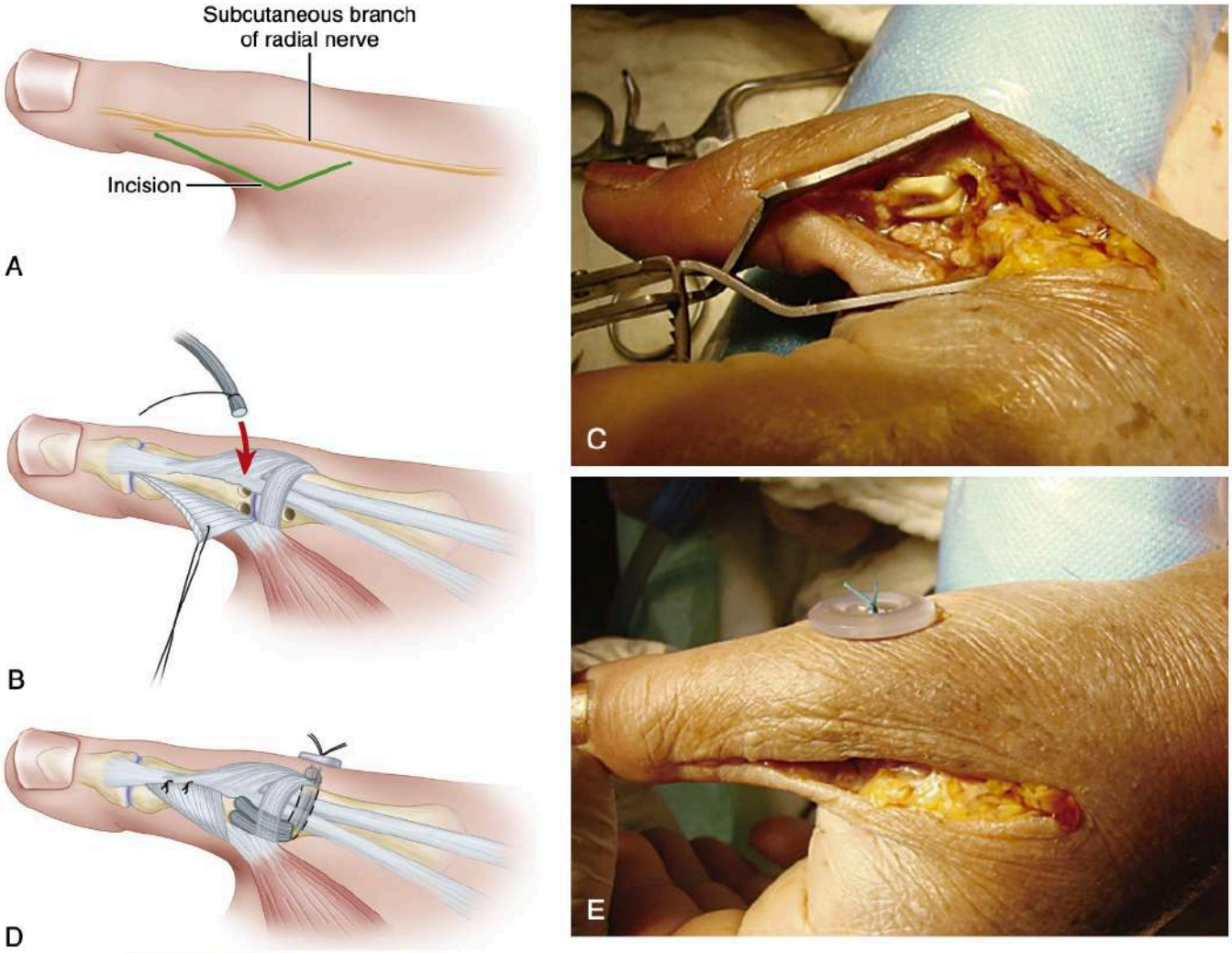

FIGURE 67.30 **Ulnar collateral ligament reconstruction described by Glickel et al. A, Incision. B, Two gouge holes made on ulnar side of proximal phalangeal base and one across metacarpal neck. C to E, Passage and fixation of tendon graft.** (Redrawn from Glickel SZ, Malerich M, Pearce SM, Littler JW: Ligament replacement for chronic instability of the ulnar collateral ligament of the metacarpophalangeal joint of the thumb, *J Hand Surg* 18A:930-941, 1993.) **SEE TECHNIQUE 67.9.**

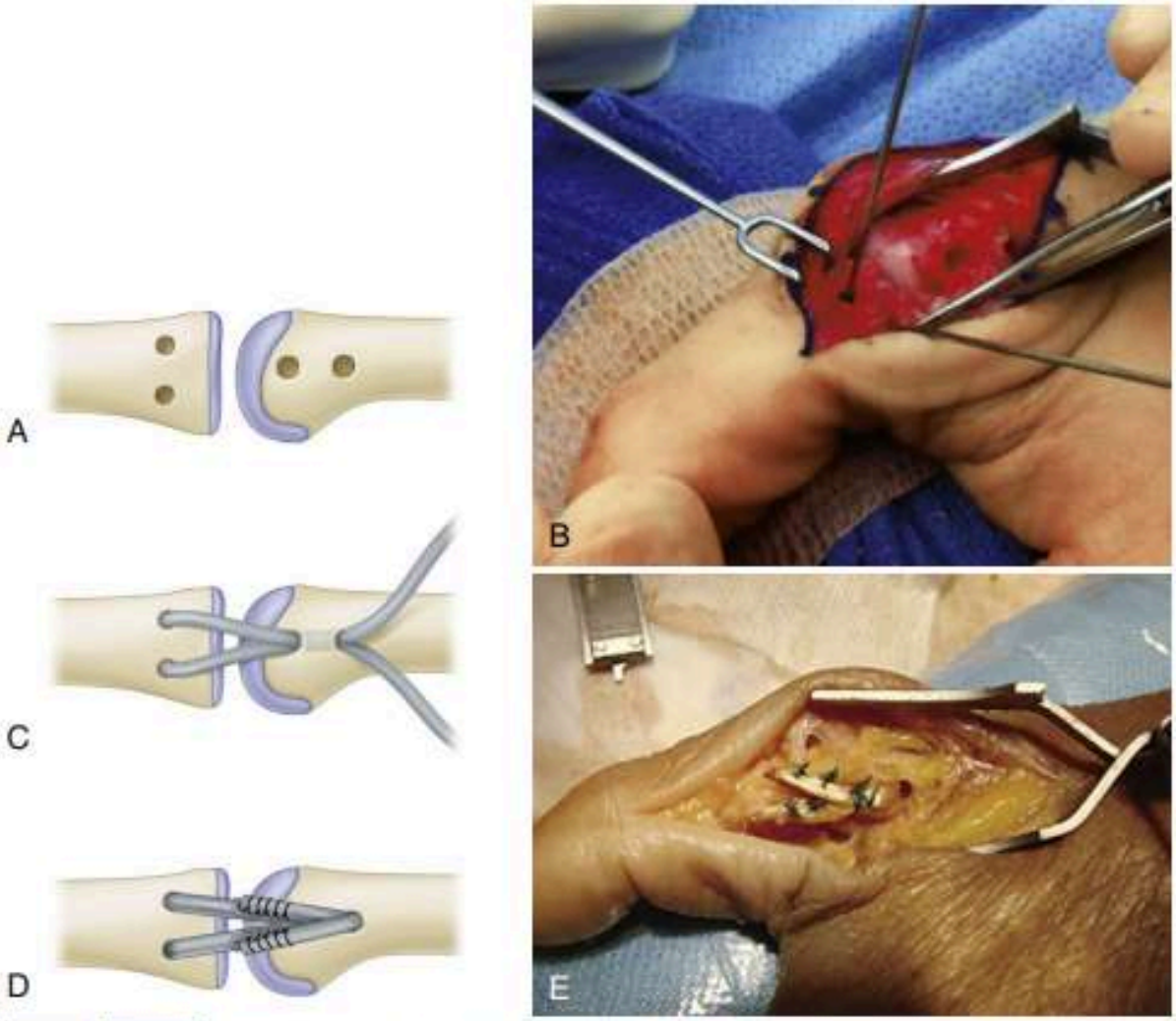

FIGURE 67.31 Jobe four-limb reconstruction of ulnar collateral ligament. **A** and **B**, Position of metacarpal and phalangeal holes for passage of tendon graft. **C**, Passage of graft. **D** and **E**, Final position of graft fixed with sutures. **SEE TECHNIQUE 67.10.**

FIGURE 67.32 Fixation of graft with biotenodesis screw. **SEE TECHNIQUE 67.10.**

✦ **FRATURAS-LUXAÇÕES DA CMC DOS DEDOS** FIG. 67.33 | 67.34

. FREQUENTEMENTE NÃO RECONHECIDAS no RX simples — edema e sobreposição dos MTC nas incidências em PA mascaram a deformidade

. **5º MTC** → base mais comumente deslocada dorsalmente; envolvimento concomitante da base do 4º MTC é frequente; todos os quatro MTC podem se deslocar dorsal ou volarmante

. RX LATERAL VERDADEIRO É OBRIGATÓRIO — edema pode obscurecer a deformidade nas outras incidências Fig. 67.33C

. Perda do paralelismo das superfícies articulares nas CMC na incidência em PA → sinal radiográfico indicativo da lesão Fig. 67.34B

. TC pode ser necessária para determinar extensão do envolvimento articular e guiar o tratamento

. **Lesão vista precocemente:** redução fechada geralmente fácil → porém K-wire necessário para prevenir redislocação Fig. 67.33D–F

. **Lesão tardia:** redução aberta necessária; às vezes ressecção da extremidade proximal do MTC → artrodese ou artroplastia de interposição da CMC

. Redução aberta + fixação interna → melhores resultados a longo prazo pois permite redução mais anatômica e evita transfixação de tendões e nervos

. PÓS-OP: resultados excelentes com redução aberta + fixação interna quando bem indicada

FIGURE 67.33 **A** to **C**, Small finger carpometacarpal fracture-subluxation in 34-year-old man. **D** to **F**, Ring and small finger carpometacarpal joints were reduced closed and stabilized with two 0.045-inch Kirschner wires.

✦ FRATURA INTRA-ARTICULAR DA BASE DO 5º MTC — "BENNETT DO MINDINHO" FIG. 67.35 | 67.36

. Fratura potencialmente incapacitante descrita por Bora e Didizian — análoga à fratura de Bennett do polegar

. **Anatomia local:** base do 5º MTC articula com o hamato + 4º MTC. O EXTENSOR CARPI ULNARIS (ECU) insere-se na base dorsal do 5º MTC — é a principal força deformante, assim como o APL no Bennett

. ECU traciona o fragmento proximal do MTC para proximal → instabilidade e desvio similares ao Bennett

. Articulação permite ~30° de flexo-extensão e a rotação necessária para preensão e curvatura palmar

. Não reduzida adequadamente → pseudartrose → fraqueza de preensão + articulação dolorosa

. **Imagem:** além de PA e lateral de rotina, obter OBLÍQUA COM 30° DE PRONAÇÃO para melhor visualização da superfície articular

. TRATAMENTO: redução por tração + pinagem percutânea → proteção com gesso

. Fraturas não reconhecidas precocemente que consolidam em posição desviada:

– Osteotomia corretiva do calo

– ARTROPLASTIA DE RESSECÇÃO → preferida sobre a osteotomia quando há consolidação viciosa sintomática ig. 67.36

– Tendão do ECU deve ser reinserido após a ressecção

– Artrodese da CMC também é opção

FIGURE 67.36 **A,** This malunited fracture of base of fifth metacarpal was painful. **B,** Resection arthroplasty is preferred over osteotomy. Tendon of extensor carpi ulnaris must be reattached.

FIGURE 67.35 Unstable fracture of base of fifth metacarpal may permit proximal displacement of shaft similar to Bennett fracture (see text).

✦ LUXAÇÕES DA AMF DOS DEDOS — PATOANATOMIA E TRATAMENTO FIG. 67.37

. Luxações da AMF dos dedos são **menos comuns** que as interfalângicas. Ocorrem mais frequentemente no INDICADOR

. **Patoanatomia (Kaplan) — como a cabeça do MTC fica aprisionada:**

- A placa volar fibrocartilaginosa avulsiona de seu ponto mais fraco → **face volar do colo do 2º MTC**
- Tendões flexores + bandão pré-tendíneo deslocam-se ulnarmente em relação à cabeça do MTC; músculo lumbrical desloca-se radialmente
- A placa volar é deslocada dorsalmente sobre a cabeça do MTC → fica encarcerada entre a base da FP e a cabeça do MTC
- Distalmente: ligamento natatory situa-se dorsal à cabeça do MTC; proximalmente: ligamento metacarpal transverso superficial cruza volarmante o colo do MTC
- A cabeça do MTC fica presa entre: **TENDÕES FLEXORES (ulnar) + LUMBRICAL (radial) + LIGAMENTO NATATORY (distal) + LIG. METACARPAL TRANSVERSO SUPERFICIAL (proximal)** → "nó corredouro" que estrangula a cabeça

. Afifi et al. (cadáver): **a placa volar é a estrutura anatômica cuja liberação permite a redução** — não o nó corredouro como se pensava

. **LUXAÇÃO SIMPLES (incompleta):** redução por manipulação é fácil

. **LUXAÇÃO COMPLETA (complexa):** cabeça do MTC deslocada volarmante, base da FP dorsalmente → FP paralela ao MTC

- ~50% redutíveis por método fechado
- Manobra: hiperestender a FP → forçar a superfície articular proximal contra o colo do MTC → fletir enquanto mantém a força → a placa volar carrega a placa para sua posição anterior à cabeça
- **ATENÇÃO: esse movimento pode carregar a placa volar deslocada e aprisionar ainda mais se feito incorretamente**

. **REDUÇÃO ABERTA frequentemente necessária** na luxação completa — principal obstáculo é a **placa volar fibrocartilaginosa deslocada dorsalmente** sobre a cabeça do MTC

. **Via de acesso:** dorsal (Kaplan) → permite visualização direta e liberação da placa volar sem risco de lesão neurovascular

- Via volar → acesso direto à placa mas proximidade com nervos digitais aumenta risco

. Após redução → mobilização precoce em poucos dias

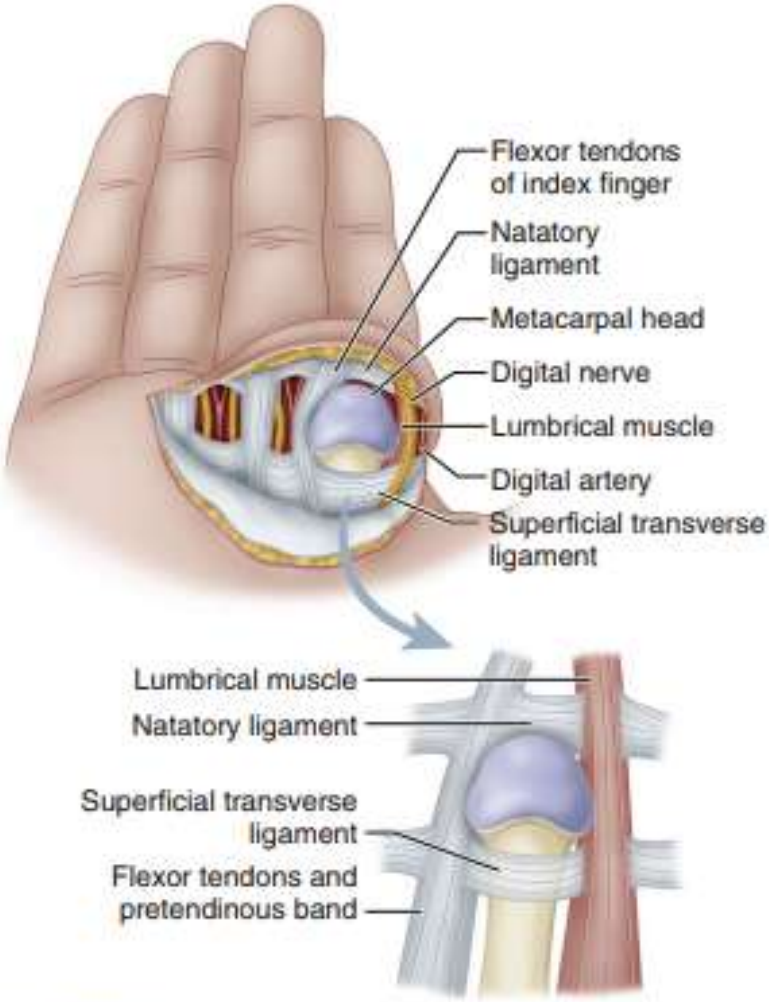

FIGURE 67.37 Kaplan open reduction of dislocation of second metacarpophalangeal joint. *Inset*, Diagram of four structures that surround the metacarpal head. **SEE TECHNIQUE 67.11.**