Luxações da Articulação Interfalângica Distal (AIFD)

Rockwood & Green's Fractures in Adults – 10º ed.

Resumos do Tales - https://talesrobertosn.github.io/ortopediaresumos/

INTRODUÇÃO

Pacientes com **luxações da Articulação Interfalângica Distal (AIFD)** e da Articulação Interfalângica (AIF) do polegar frequentemente procuram atendimento de forma **tardia,** a aparência clinicamente benigna do dígito distalmente lesado leva à subestimação da gravidade

Lesão definida como **CRÔNICA A PARTIR DE 3 SEMANAS** após o trauma → modifica o manejo

LUXAÇÃO DORSAL é a mais comum de todas as direções

MECANISMO DE LESÃO

Luxação dorsal: ocorre predominantemente durante **atividades esportivas com bola** (ex: recepção de bola que força hiperextensão do dígito)

MINDINHO → dedo + acometido, seguido pelo anular e indicador

Luxação volar: causada por torção ou trauma por esmagamento — mecanismo completamente diferente

ATÉ 90% DAS LUXAÇÕES VOLARES SÃO ABERTAS e frequentemente associadas a fratura da borda dorsal da falange distal (FD) — isso faz sentido pois a força de esmagamento/torção expõe os tecidos e impacta a cortical dorsal da FD

LESÕES ASSOCIADAS

Luxações da **AIFD** podem ocorrer junto com luxações da Articulação Interfalângica Proximal (AIFP) e da Articulação Metacarpofalângica (AMF) do mesmo dígito — **examinar toda a cadeia do dígito**

Em politrauma, luxações da AIFD podem passar despercebidas até a recuperação das lesões maiores — **ALTA SUSPEIÇÃO NECESSÁRIA**

Lesões estruturais possíveis:

1. Fratura da base da falange distal e/ou da cabeça da falange média
2. Ruptura do tendão Flexor Profundo dos Dedos (FPD) — testar com flexão ativa após redução
3. Ruptura do tendão terminal do mecanismo extensor — testar com extensão ativa após redução
4. Lesões de partes moles: pele e leito ungueal — frequentes especialmente nas luxações volares abertas

SINAIS E SINTOMAS

Lesão fechada: edema do dígito distal + limitação da Amplitude de Movimento (ADM) — sensibilidade e perfusão geralmente preservadas

Tanto a mobilidade ativa quanto a passiva da AIFD ficam limitadas

Lesão aberta: superfícies articulares e tendões podem estar expostos

Após a redução — dois testes obrigatórios:

1. FLEXÃO ATIVA da AIFD → confirma integridade do FPD
2. EXTENSÃO ATIVA da AIFD → descarta ruptura do tendão terminal do extensor

Testar também estabilidade ao varo e valgo após a redução

EXAMES DE IMAGEM

Radiografias em **PA e lateral do dígito afetado** são suficientes na maioria dos casos — permitem avaliar a direção da luxação e o envolvimento ósseo

Fluoroscopia dedicada da AIFD → útil para obter a incidência lateral verdadeira (difícil de conseguir em RX convencional pelo pequeno tamanho da articulação) e detalhar melhor a lesão

Imagem adicional (TC, RNM) → **não é rotineiramente necessária**

Distal Interphalangeal Joint Dislocations:
CLASSIFICATION SCHEMES

- Volar versus dorsal
- Open versus closed
- Reducible versus irreducible
- Simple versus complex (fracture-dislocations)

✦ **PATOANATOMIA — COMO A AIFD SE LUXA E POR QUE FICA IRREDUTÍVEL**

. A Articulação Interfalângica Distal (AIFD) é uma articulação **bicondílea em dobradiça** — sua estabilidade depende de três fatores simultâneos:

– Congruência das superfícies articulares

– Força de reação articular pelo **tendão extensor terminal** (dorsalmente) e pelo **tendão Flexor Profundo dos Dedos (FPD)** (volarmante)

– Ligamentos colaterais próprios e acessórios → estabilidade no plano coronal

. A placa volar resiste à extensão da articulação — quando rompe, a falange distal (FD) pode subluxar ou luxar dorsalmente

. **LUXAÇÃO DORSAL:** quase sempre causa AVULSÃO PROXIMAL DA PLACA VOLAR — a placa se destaca de sua inserção na falange média e pode interpor-se entre as superfícies articulares

– ~50% DAS LUXAÇÕES DORSAIS SÃO IRREDUTÍVEIS POR VIA FECHADA → estruturas interpostas impedem a redução

– Estruturas que podem interpor-se: tendão FPD, fragmentos ósseos, sesamoides (na AIF do polegar) e a própria placa volar

– Na AIF do polegar especificamente: sesamoides foram descritos como estrutura interposta

– Também descrito: herniação da cabeça da falange média pela cápsula ("buttonholing") e interposição da placa volar

. **LUXAÇÃO VOLAR:** mais frequentemente redutível, porém tem complicações sérias:

– Interposição do **tendão extensor terminal** foi descrita → impede redução

– RUPTURA DO TENDÃO EXTENSOR TERMINAL E DOS LIGAMENTOS COLATERAIS com instabilidade residual → mais frequente que nas dorsais

– Fratura da base da FD é mais comum → a borda dorsal da FD fratura como lesão tipo mallet ao ser forçada volarmente → diferenciar de subluxação volar por fratura de anel dorsal grande

. **Fratura-luxações dorsais:** lesões raras e geralmente envolvem avulsão óssea do FPD → frequentemente requerem cirurgia

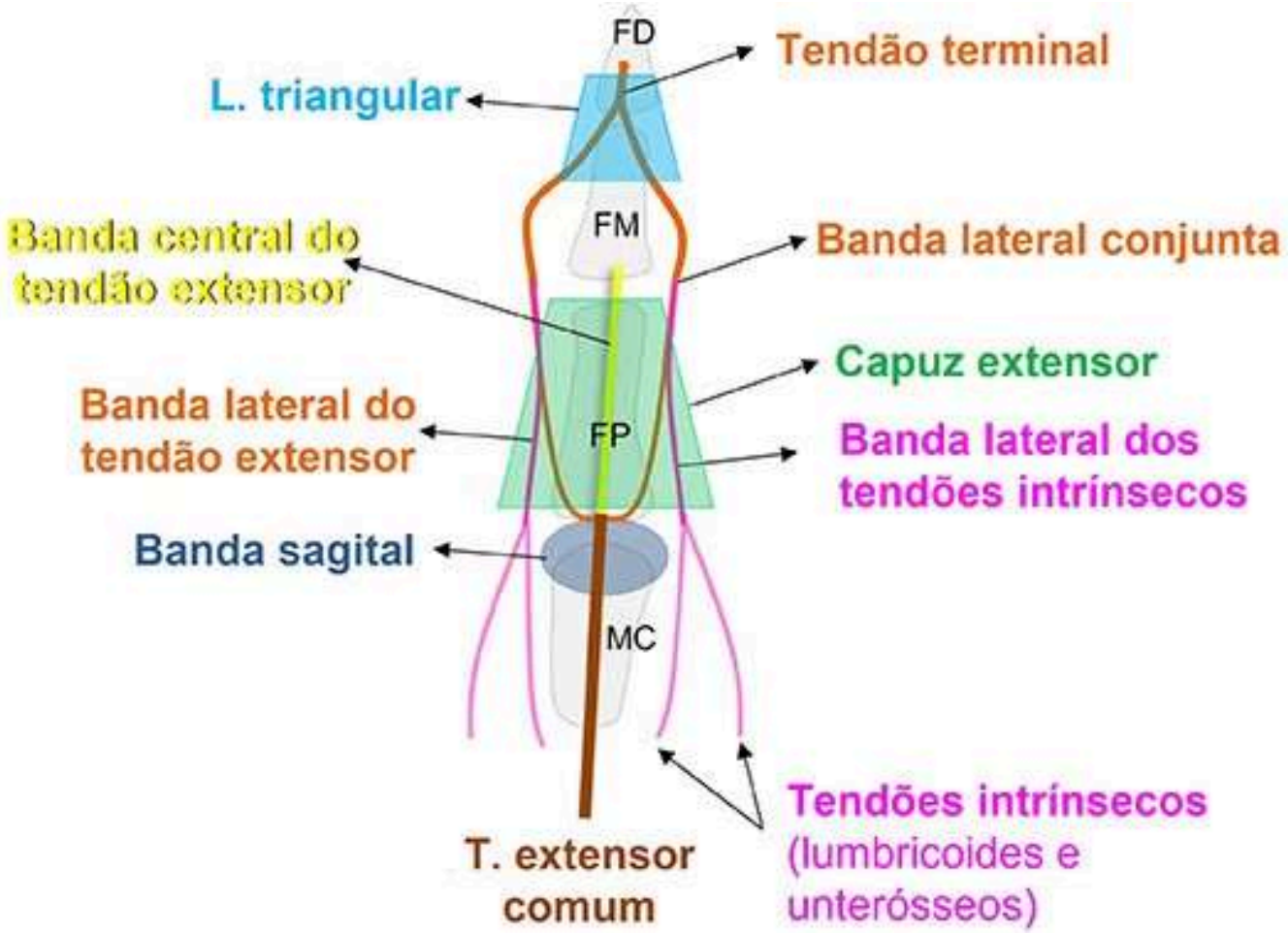

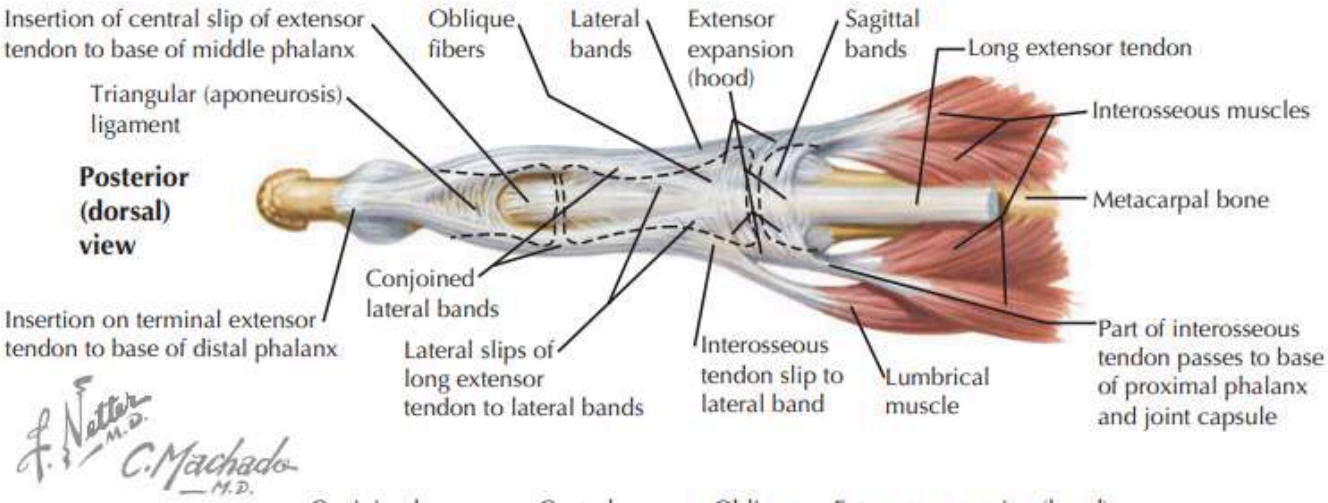

F. Netter M.D.
C. Machado M.D.

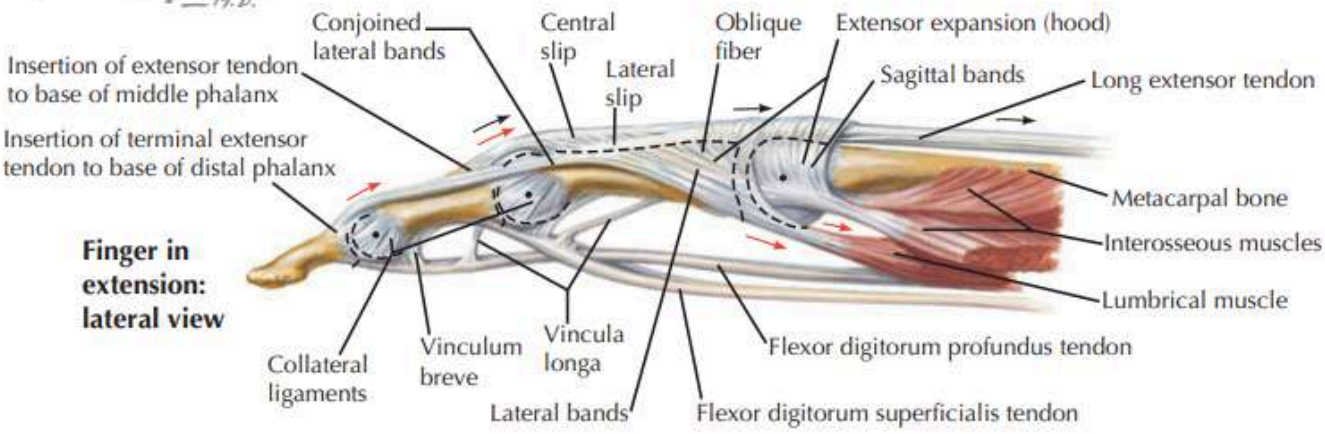

✦ TRATAMENTO — INDICAÇÕES E CONTRAINDICAÇÕES

✓ CONSERVADOR	✗ CONTRAINDICAÇÕES RELATIVAS
. Lesões fechadas redutíveis	. Apresentação tardia (> 1–3 semanas)
.	. Lesões abertas ou com feridas superficiais
.	. Lesões irredutíveis por via fechada
.	. Lesões abertas com lesão tendinosa ou óssea significativa

. Toda luxação pode ser avaliada e tratada sob **bloqueio digital**

. **Obter RX antes da redução** → afastar fratura e guiar a manobra; fluoroscopia dedicada ajuda a obter lateral verdadeiro e avaliar envolvimento ósseo

. Redução fechada deve ser tentada em todas as lesões fechadas

. **Luxação > 1 semana** → menor chance de redução fechada; porém, redução ainda relatada com sucesso até **3 semanas**

✦ TÉCNICA DE REDUÇÃO FECHADA

. **Luxação dorsal (+ comum):**

– Tração longitudinal suave + translação volar + flexão da FD → geralmente suficiente para reduzir

. **Luxação volar:**

– Tração axial + translação dorsal + extensão da FD

– Se malsucedida: tentar rotação axial durante a manobra → pode liberar estrutura interposta

– Também pode-se fletir ou estender o dígito e o punho → modifica a tensão sobre a estrutura que causa a deformidade → facilita a redução

. **Após redução — verificar:**

– Estabilidade no plano coronal (varo e valgo) e sagital

– Flexão ativa → integridade do FPD

– Extensão ativa → integridade do tendão extensor terminal

– RX pós-redução → confirmar congruência articular

✦ IMOBILIZAÇÃO PÓS-REDUÇÃO

. Reduções estáveis com flexor e extensor íntegros → imobilizar em **goteira volar**:

– **LUXAÇÃO DORSAL:** imobilizar a AIFD em **20° DE FLEXÃO POR 2 SEMANAS**

– **LUXAÇÃO VOLAR:** imobilizar a AIFD em posição **RETA (0°) POR 2 SEMANAS**

. Após 2 semanas de imobilização → **mobilização ativa** com tala de extensão dorsal em 20° de flexão por mais **2 semanas adicionais**

. **~50% das luxações dorsais tornam-se instáveis após redução fechada** → pode ser necessária estabilização adicional com K-wire

✦ RESULTADOS

. Sem dados específicos de desfecho na literatura — baseado em relatos de caso e revisões

. Anedoticamente: maioria dos pacientes recupera **uso funcional** da articulação e consegue realizar atividades de vida diária

. **RIGIDEZ RESIDUAL DA AIFD É COMUM** — paciente deve ser informado

. Tratamento cirúrgico (redução aberta) indicado em: lesões abertas, irredutíveis fechadas, lesões com lesão tendinosa ou óssea significativa, e apresentações tardias (> 1–3 semanas)

✦ INDICAÇÕES CIRÚRGICAS

. Lesões **abertas** — desbridamento + irrigação + redução obrigatórios

. Luxações **irredutíveis** por via fechada

. Fratura-luxações com envolvimento **> 30% DA SUPERFÍCIE ARTICULAR**

. Avulsões do **Flexor Profundo dos Dedos (FPD)** — volar flexor tendon avulsion fractures

. Instabilidade residual inaceitável após redução fechada ou aberta → fixação com **K-WIRE TRANSARTICULAR 0,045" POR 3–6 SEMANAS**

✦ ALGORITMO DE TRATAMENTO (ALGORITHM 45-2)

✦ ABORDAGEM DORSAL — PREFERIDA

. Incisão transversa ou em H na prega de extensão da AIFD → elevar retalhos cutâneos cuidadosamente **preservando o tendão extensor terminal e a matriz germinativa**

. Articulação acessada em cada lado do tendão terminal

. Excisão de tecido cicatricial interposto + remoção de estruturas encarceradas (placa volar, FPD) com elevador pequeno

. Após remoção das estruturas interpostas → redução da articulação

. Em casos crônicos (> 3 semanas) → pode ser necessária **liberação ampla dos ligamentos colaterais** para mobilizar a articulação suficientemente antes de reduzir

. **VANTAGEM:** menor risco neurovascular que a via volar — nervos digitais ficam distantes da dissecção

✦ ABORDAGEM VOLAR — QUANDO USAR

. Incisão de Bruner da polpa do dígito até a prega de flexão da Articulação Interfalângica Proximal (AIFP)

. **ATENÇÃO:** feixes neurovasculares ficam **anteriorizados** na luxação da AIFD → maior risco de lesão durante a exposição volar

. Identificar os feixes → elevar retalhos cutâneos com cuidado → incidir a polia A5 (se íntegra) → visualizar a AIFD

. Retirar placa volar ou FPD interpostos → reduzir

. Preferida quando a ferida aberta no lado volar já é grande o suficiente para o acesso → evita incisão adicional

. Para irredutíveis fechadas → **ABORDAGEM DORSAL É PREFERIDA**

✦ SETUP CIRÚRGICO

. Mesa padrão com braço radiotransparente; posição supina

. Fluoroscopia: mini C-arm pelo lado operado

. Equipamentos: K-wires + motor

. Torniquete digital

✦ PÓS-OPERATÓRIO

. Pinagem transarticular → tala volar **deixando a AIFP livre** → K-wire retirado em **4 SEMANAS** → início de exercícios ativos de ADM

. Reduções abertas estáveis → imobilização idêntica às lesões fechadas estáveis:

– Dorsal: AIFD em **10–20° de flexão**

– Volar: AIFD em **extensão neutra (0°)**

. Fraturas associadas da base da FD → tratadas conforme protocolo específico de cada lesão

. Fraturas de impactação significativas do rebordo volar → artroplastia de placa palmar pode ser considerada em casos raros

Luxações da Articulação Interfalângica Proximal (AIFP)

Rockwood & Green's Fractures in Adults – 10º ed.

L

✦ INTRODUÇÃO

. **LUXAÇÃO + FREQUENTE DA MÃO E DO MEMBRO SUPERIOR**

. Ocorrem predominantemente em contexto esportivo — basquete e vôlei são os esportes mais associados

. **LUXAÇÃO DORSAL** é a mais comum — resulta de hiperextensão + translação dorsal da falange média sobre a cabeça da falange proximal

. Reconhecimento precoce + compreensão das lesões associadas são determinantes para o sucesso funcional

. Pacientes frequentemente subestimam a lesão (parece "só uma torção") → atendimento tardio é comum

✦ MECANISMO DE LESÃO

. **Luxação dorsal (+ comum):** hiperextensão + translação dorsal forçada da falange média → ruptura da placa volar e ligamentos colaterais — típica de esportes com bola

. **Luxação volar (menos comum):** translação volar forçada da falange média → ruptura do **deslizamento central (central slip)** do mecanismo extensor — pode acontecer no mesmo contexto esportivo

. **Lesões associadas conforme direção:**

– **DORSAL:** ruptura da placa volar + ligamentos colaterais é a regra

– **VOLAR:** ruptura do deslizamento central (central slip) é a regra → risco de deformidade em botoeira (boutonnière) se não tratada

. Podem ocorrer junto com luxações da AIFD e da AMF do mesmo dígito → examinar a cadeia completa

. Politrauma → AIFP pode passar despercebida

✦ SINAIS, SINTOMAS E AVALIAÇÃO CLÍNICA

. Deformidade grosseira com malalinhamento rotacional e angular pode estar presente, mas **edema e rigidez isolados** podem ser os únicos sinais — especialmente nas subluxações transitórias

. Quando a articulação já foi reduzida espontaneamente (subluxação transitória): avaliar estabilidade + função tendinosa antes de liberar

. **Testar função dos flexores:**

– Flexão ativa da AIFD e da AIFP → avalia integridade do Flexor Profundo dos Dedos (FPD) e do Flexor Superficial dos Dedos (FSD)

. **Testar função dos extensores:**

– Extensão ativa total na AIFP e na AIFD deve ser observada → déficit de extensão sugere lesão do mecanismo extensor

. **TESTE DE ELSON** → fundamental para confirmar a integridade do **DESLIZAMENTO CENTRAL (CENTRAL SLIP)**:

– Posicionar a AIFP em **90° de flexão sobre a borda de uma mesa**

– Pedir ao paciente que estenda ativamente a AIFP contra a resistência do examinador

– Observar o que acontece na AIFD simultaneamente:

– → **AIFD FLÁCIDA (FLOPPY DIP)** = deslizamento central **ÍNTEGRO** — o extensor terminal consegue ser recrutado para estender a AIFP, mantendo a AIFD relaxada

– → **TENSÃO ATIVA PELA AIFD** = deslizamento central **ROTO** — como o central slip não transmite a força para estender a AIFP, o sistema tenta compensar pela AIFD via tendão terminal, gerando tensão distal

. O Teste de Elson é o exame + importante para detectar ruptura do deslizamento central nas luxações volares — diagnóstico precoce evita deformidade em botoeira estabelecida

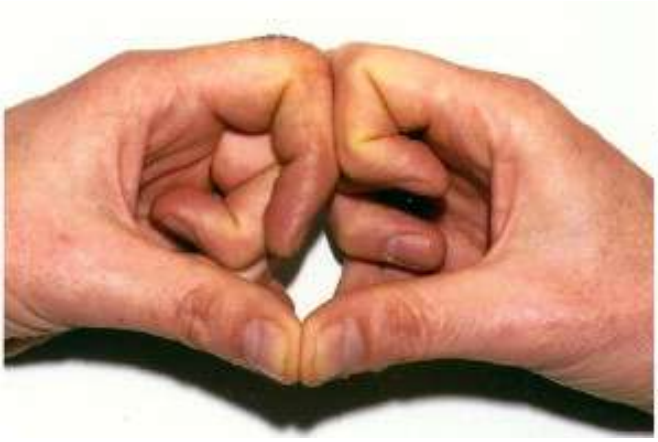

✦ EXAMES DE IMAGEM

. Radiografias em **PA e lateral dedicadas ao dígito** (centradas na AIFP) → avaliar deslocamento articular e presença de fraturas

. Articulação reduzida → lateral deve se apresentar similar à AIFD contralateral

. Fluoroscopia → auxilia na obtenção de lateral perfeito (difícil com RX convencional pela curvatura do dígito)

. **DISCREPÂNCIA na aparência entre a AIFP reduzida e a AIFD ipsilateral** → indica malalinhamento rotacional da articulação — sinal importante de luxação rotatória residual

✦ CLASSIFICAÇÃO DAS LUXAÇÕES DA AIFP

TIPO	DESCRIÇÃO
VOLAR	Falange média deslocada volarmente → lesão do deslizamento central → risco de boutonnière
DORSAL	Falange média deslocada dorsalmente → lesão da placa volar + colaterais — o tipo + comum
DORSAL PURA	Luxação dorsal sem fratura associada — distinção importante pois o manejo difere da fratura-luxação
ROTATÓRIA	Componente de rotação axial — côndilo da falange proximal hernia pela cápsula lateral; pode mimetizar luxação simples mas é irredutível fechada

✦ PATOANATOMIA DA AIFP

. A Articulação Interfalângica Proximal (AIFP) é uma articulação em dobradiça formada pela cabeça convexa da falange proximal (FP) + superfície articular bicôncava da falange média (FM) → a congruência dessas superfícies fornece **estabilidade axial inerente**

. O mecanismo extensor se insere na face dorsal da base da FM pelo **deslizamento central (central slip)**

. **Ligamentos colaterais:** originam-se na face lateral da cabeça da FP → inserem-se nas faces lateral e palmar da FM, volares ao eixo de rotação → são os principais estabilizadores no plano coronal

. **Ligamentos colaterais acessórios:** originam-se mais distalmente → inserem-se na placa volar e na polia A3 da bainha flexora

. **Placa volar:** conecta o colo da FP à base da FM pelo lado palmar → borda lateral funde-se com os ligamentos colaterais → duas extensões proximais denominadas **LIGAMENTOS DE CHECKREIN** → fornecem restrição importante à hiperextensão

. Uma **placa dorsal** também foi descrita — estrutura triangular profunda ao deslizamento central, contribui para estabilidade do central slip e da AIFP

. Após redução de luxação dorsal simples: estudos cadavéricos mostram que a placa volar e os ligamentos colaterais retornam espontaneamente à sua posição anatômica → por isso a articulação é estável na maioria dos casos após redução, mesmo com ruptura dos colaterais

✦ LUXAÇÃO DORSAL — CONSERVADOR

. Redução fechada sob bloqueio digital

. **Manobra:** extensão da FM + tração suave + força de translação volar → articulação reduzida

. Após redução → testar ADM completa para confirmar estabilidade articular → placa volar e colaterais geralmente retornam à posição anatômica automaticamente

. **MOVIMENTO IMEDIATO É O OBJETIVO** — alto risco de rigidez com imobilização prolongada

– Buddy taping no dígito adjacente por **4–6 SEMANAS** permite mobilidade controlada

– Tala bloqueadora de extensão em "8" pode ser usada como alternativa

. **Arora et al.:** ADM normal em 23/25 pacientes com mobilização imediata vs. 9/25 com imobilização em gesso 4 semanas

. **Joyce et al.:** ADM média de **90°** com tala em "8" vs. 60–66° com tala bloqueadora dorsal, buddy taping ou imobilização → **TALA EM "8" É SUPERIOR**

✦ LUXAÇÃO VOLAR — CONSERVADOR

. Muito menos frequente que a dorsal

. Deslizamento central (central slip) é **quase sempre rompido** — seja por avulsão tendínea pura ou por avulsão com fragmento ósseo da borda dorsal da base da FM

. **Manobra de redução:** flexão da FM + tração suave + força de translação dorsal

. **OBJETIVO PRINCIPAL:** permitir cicatrização do deslizamento central → evitar deformidade em botoeira (*boutonnière*) — que ocorre quando o central slip não cicatriza e as bandas laterais migram volarmante

. **Imobilização:** tala na AIFP em **EXTENSÃO POR 4–6 SEMANAS**, permitindo mobilidade ativa completa da AIFD e da AMF (Articulação Metacarpofalângica) → mobilizar a AIFD reduz a tensão das bandas laterais e facilita a cicatrização do central slip

. **NÃO imobilizar a AIFD** — ao contrário da luxação dorsal, aqui mover a AIFD é fundamental para o tratamento

✦ LUXAÇÃO ROTATÓRIA — ATENÇÃO

FIG. 45-33

. Pode apresentar RX menos dramático que as outras — a cabeça da FP hernia entre a banda lateral e o deslizamento central da FM → FM fica presa e bloqueada nessa posição

. No RX lateral: discrepância entre o contorno da cabeça da FP e da cabeça da FM → sinal diagnóstico

. Franca luxação geralmente não está presente — o côndilo da FP fica trancado entre a banda lateral e o deslizamento central

. **FREQUENTEMENTE IRREDUTÍVEL POR VIA FECHADA** pelas mesmas razões da luxação complexa da AMF — estruturas formam um "nó"

. **Manobras que podem ajudar:** extensão do punho + flexão da AMF → relaxa flexores e extensores no nível da AIFP; rotação suave do dígito durante a tração → pode liberar o côndilo preso

. Se não reduzir: **REDUÇÃO ABERTA** centrada sobre onde o côndilo está herniado entre a banda lateral e o deslizamento central

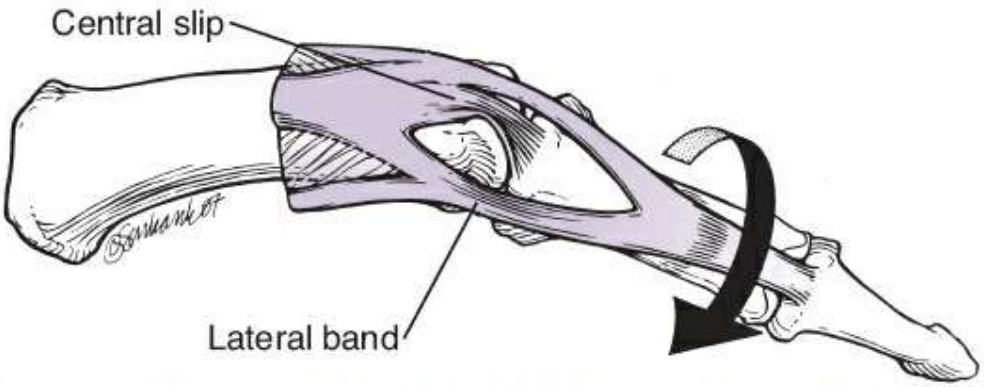

Figure 45-33. Rotatory PIP joint dislocation. Closed reduction of the PIP joint can be challenging by closed means due to the head of the proximal phalanx buttonholing between the lateral band and lateral slip.

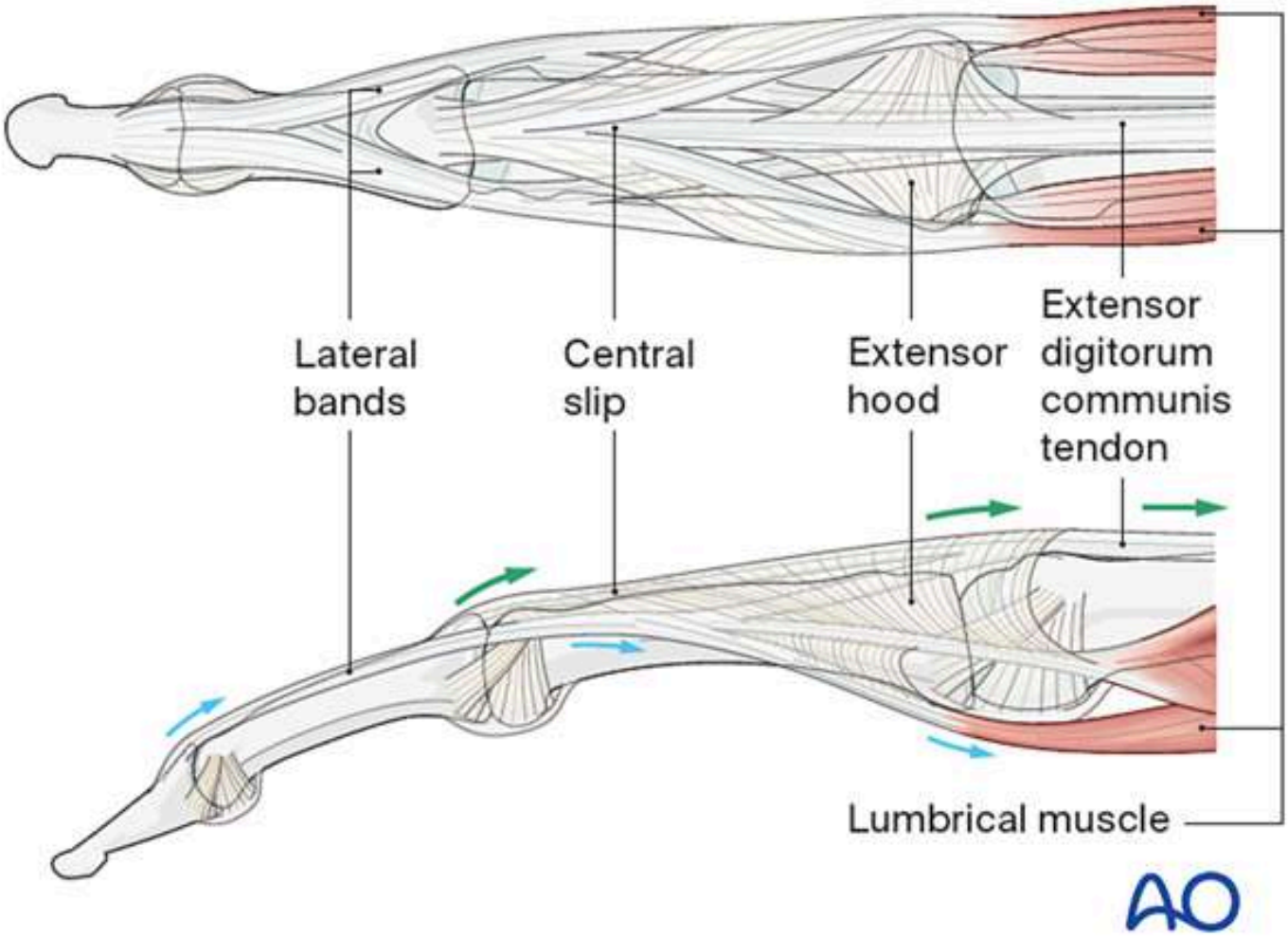

✦ TRATAMENTO CIRÚRGICO — INDICAÇÕES E TÉCNICA

. **Indicações:**

– Luxações irredutíveis por via fechada (rotatória, complexa)

– Luxações abertas → irrigação, desbridamento e redução obrigatórios

. **Setup:** mesa padrão radiotransparente, decúbito dorsal; fluoroscopia mini C-arm pelo lado operado; instrumentação padrão de cirurgia de mão; torniquete não estéril no braço

. **Abordagem preferida: DORSAL** → mais segura, acesso direto à articulação sem risco dos feixes neurovasculares

– Alternativamente: abordagem médio-axial → acesso simultâneo a faces dorsal e volar do dígito

. **Passos cirúrgicos principais:**

– Acesso dorsal à AIFP

– Relocar ou remover estruturas interpostas: fragmentos osteocondrais, bandas laterais, tendões flexores

– Reparo do deslizamento central (central slip) se avulsionado — principalmente nas luxações volares → sutura com âncora; **reparo dos colaterais não é necessário**

– Confirmar redução sob fluoroscopia

– Cobertura da ferida

. **Pós-op:**

– **DORSAL:** curativo macio + mobilização precoce; pinagem transarticular pode ser considerada

– **VOLAR (com reparo do central slip):** tala na AIFP em extensão + mobilidade livre da AIFD e AMF; K-wire transarticular retirado em **4 SEMANAS**

Luxações e Lesões Ligamentares da articulação metacarpofalangica

Rockwood & Green's Fractures in Adults – 10º ed.

✦ GENERALIDADES

. A Articulação Metacarpofalângica (AMF) do polegar é uma das articulações **mais frequentemente lesadas da mão** — pela sua posição de oposição e participação essencial na preensão e pinça

. Ligamento Colateral Ulnar (LCU) → estrutura **mais comumente lesada** — resiste ao desvio radial do polegar durante pinça e preensão

. Lesões do Ligamento Colateral Radial (LCR) e luxações francas → menos comuns, mas requerem atenção imediata e redução

. **AMF dos dedos:** luxação é **INCOMUM** — estabilidade intrínseca fornecida pelos ligamentos metacarpais transversos

– **INDICADOR** → dedo + acometido, seguido pelo mindinho

– Dígitos centrais → muito menos envolvidos pela proteção dos ligamentos transversos

– Luxação dos dígitos centrais → frequentemente associada a luxações concomitantes dos dígitos-borda

. Lesões ligamentares sem luxação nos dedos → relativamente raras pela estabilidade inerente; LCR do indicador é o + comumente lesado

✦ MECANISMO DE LESÃO

. **Polegar:** força de **ABDUÇÃO/RADIAL** durante pinça ou preensão → lesão do LCU ("Skier's thumb")

– Luxação e lesão do LCR → hiperextensão ou força em direção ulnar, respectivamente

. **Dedos — luxação dorsal** (mais comum):

– A AMF resiste bem à hiperextensão moderada, mas com força maior → **placa volar rompe** na sua inserção membranosa no colo do MTC → dígito subluxado/luxado dorsalmente

– A extensão da força aplicada diferencia luxação simples de complexa (irredutível)

. **Dedos — luxação volar** (muito menos comum):

– Requer lesão do mecanismo extensor + cápsula + ligamentos para ocorrer

– Se irredutível → suspeitar de interposição da cápsula dorsal, junctura tendinum, placa volar ou ligamento colateral

. **Lesão ligamentar dos dedos sem luxação:**

– LCR do indicador lesado por força ulnar durante flexão → LCR é crucial para pinça fina e "chuck grip"

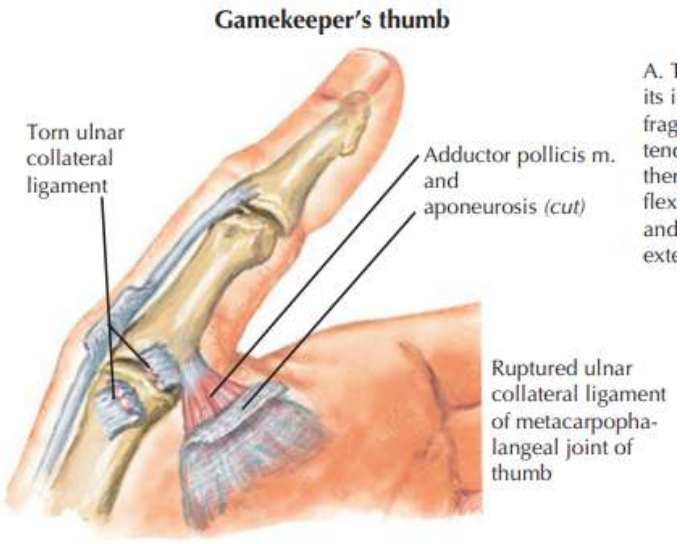

A. T
its i
frag
tend
ther
flex
and
exte

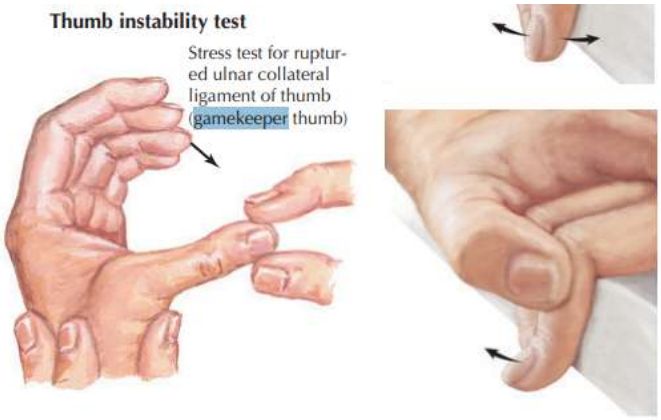

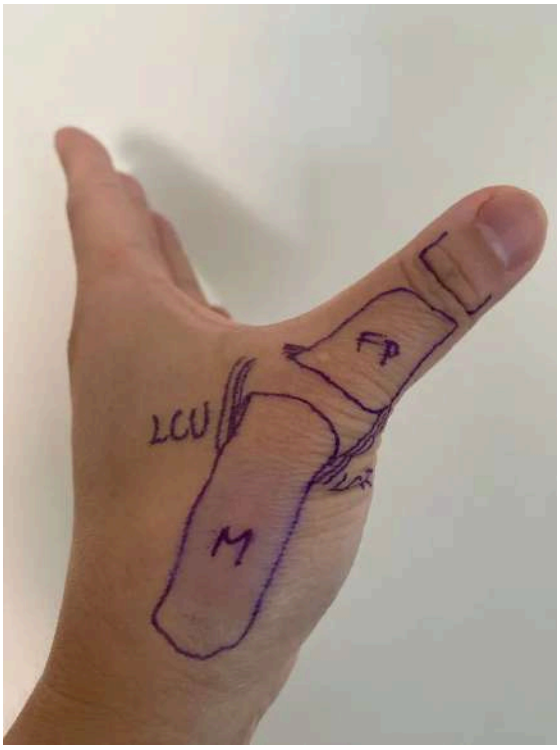

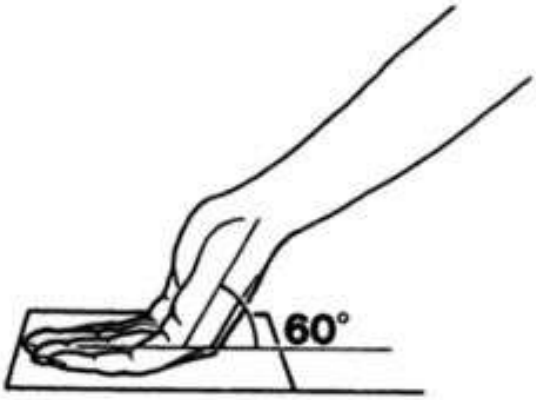

Figure 5.14 Position of the hand for Brewerton's projection.

✦ LESÕES ASSOCIADAS

. **Polegar:** fratura articular (avulsão/cisalhamento) é a + comum; também: ruptura capsular, fratura dos sesamoides, ruptura de tendões adjacentes

. **Dedos:** fraturas articulares da Falange Proximal (FP) e/ou cabeça do MTC podem ocorrer; luxações/fraturas concomitantes da Articulação Carpometacárpica (CMC) → raras

. Avaliação: inspeção volar e dorsal + anamnese completa (ocupação, dominância, mecanismo) + exame neurovascular + função tendínea de cada dedo

. Estabilidade ligamentar → comparar sempre com dígito contralateral (ampla variação de frouxidão normal)

✦ SINAIS E SINTOMAS

. Polegar: dor + fraqueza na preensão e pinça — paciente frequentemente percebe a própria instabilidade

. Luxação completa → deformidade evidente, diagnóstico fácil; lesão ligamentar sutil → apenas dor e edema

. **Luxação dorsal complexa dos dedos:**

– Dígito em hiperextensão com desvio central (ulnar no indicador, radial no mindinho)

– Articulação Interfalângica Proximal (AIFP) e AIFD em leve flexão pela tensão dos tendões flexores

– Avaliar pele palmar → pode ser **ABERTA** com cabeça do MTC protrusa

– **DIMPLING DA PELE** → sinal de encarceramento pelo ligamento natatory e ligamento metacarpal transverso superficial → indica luxação complexa irredutível

. **Luxação incompleta:** paradoxalmente **mais** hiperextendida que a completa — FP ainda em contato com a cabeça do MTC, portanto não há a angulação abrupta da completa

. **EXAME NEUROVASCULAR COMPLETO ANTES DA REDUÇÃO**

✦ EXAMES DE IMAGEM FIG. 45-50

. Incidências padrão: **PA, lateral e oblíqua** da articulação afetada

. Nas luxações completas da AMF → FP aparece dorsal ao MTC no RX

. **Sinais radiográficos de luxação** (nas incidências em PA ou oblíqua) fig. 45-50A/B:

– Sesamoide de aspecto dorsal

– Sobreposição da cabeça do MTC

– Alargamento do espaço articular

– Sesamoide interpostoo visível na incidência oblíqua ou lateral

. **INCIDÊNCIA DE BREWERTON** → indicada quando há suspeita de fratura concomitante da cabeça do MTC

– AP com dorso dos dígitos apoiado no chassi + AMF fletida em ~65° + feixe inclinado 15° de ulnar para radial

– Coloca o recesso do MTC em perfil → detecta fraturas sutis dos ligamentos colaterais e avulsões fig. 45-50C

. **US:** método rápido e barato para lesões ligamentares sem luxação → **muito dependente do operador**; falsos positivos e negativos relatados; menos utilizado que o exame clínico

. **RNM:** mais acurada para lesões ligamentares, mas mais cara → indicada quando suspeita clínica persiste e planejamento cirúrgico é necessário

. **ATENÇÃO:** RNM pode **subestimar** a extensão da lesão — **EXAME CLÍNICO CONTINUA SENDO O PADRÃO-OURO** para decisão terapêutica

. Radiografias de estresse da AMF → menos úteis que na CMC; fluoroscopia pode ajudar a distinguir luxação simples de complexa

Figure 45-50. Index finger MCP dislocation. **A:** PA radiograph demonstrating dorsal dislocation of the index finger MCP joint with concomitant proximal metacarpal fracture. **B:** An oblique or lateral view of the hand may demonstrate an interposed sesamoid bone. The finger will be slightly deviated to the midline. **C:** This means they will point in an ulnar direction for index fingers and more radially for small fingers.

✦ CLASSIFICAÇÃO — LESÃO LIGAMENTAR

GRAU	ACHADO CLÍNICO
GRAU I	Dor e/ou sensibilidade sobre o ligamento **sem frouxidão** — entorse sem ruptura, ligamento íntegro em continuidade
GRAU II	Alguma frouxidão mas com **endpoint firme** — ruptura parcial do ligamento; fibras suficientes ainda íntegras para criar um ponto de parada
GRAU III	Frouxidão significativa **sem endpoint** — ruptura completa; nenhuma fibra residual para deter o movimento patológico

✦ CLASSIFICAÇÃO — LUXAÇÃO DA AMF

TIPO	DESCRIÇÃO
COMPLEXA / COMPLETA	Luxação irredutível por via fechada — tecidos articulares interpostos com contenção medial e lateral. No indicador: **tendão flexor medialmente, lumbrical lateralmente, ligamento natatory distalmente, ligamento metacarpal transverso superficial proximalmente** → "nó corredouro" de Kaplan
SIMPLES / INCOMPLETA	Subluxação da AMF — facilmente redutível por método fechado
DORSAL vs. VOLAR	Descreve a posição da FP em relação ao MTC Fig. 45-51
ABERTA vs. FECHADA	Integridade da pele e envelope de partes moles

. **Escores:** DASH (Disabilities of the Arm, Shoulder, and Hand) → 30 questões graduadas de 1–5 (quanto maior, maior a incapacidade); QuickDASH → versão de 11 questões; ADM total do dígito e força de preensão/pinça também são úteis

✦ PATOANATOMIA DA AMF

. **AMF DO POLEGAR:** movimentos primários são flexão-extensão + arcos sutis de abdução, adução, pronação e supinação. ESTABILIDADE ÓSSEA MÍNIMA → depende quase inteiramente dos ligamentos e músculos

. A aponeurose do adutor cobre parcialmente o LCU → fornece alguma estabilidade muscular adicional e cobre o ligamento. Quando o LCU rompe completamente e uma extremidade vira superficial à aponeurose → LESÃO DE STENER — a aponeurose impede a reaproximação das bordas, impossibilitando a cicatrização independente da imobilização

. Determinar se é ruptura parcial ou completa é fundamental: parciais → tratamento conservador; completas → geralmente cirúrgicas. **Não é possível determinar interposição clinicamente** — mas como fraturas parciais não podem ser interpostas, é imperativo distinguir graus II e III

. Biomecânica: melhor posição para testar estabilidade ligamentar = 30–40° DE FLEXÃO → coloca o ligamento colateral próprio sob máxima tensão

. 15° DE FROUXIDÃO ADICIONAL comparado ao lado contralateral → considerada significativa ig. 45-52

. Ruptura completa (Grau III) → frouxidão sem endpoint + lassidão significativa

. US ou RNM → indicados quando há alta suspeita de Lesão de Stener com indicação cirúrgica

. **AMF DOS DEDOS:** base da FP é mais larga volarmente → ESTABILIDADE ÓSSEA INTRÍNSECA EM FLEXÃO — diferente do polegar

. Ligamentos colaterais originam-se **dorsalmente** no MTC → inserem-se **volarmente** no terço proximal da FP → criam grande área oblíqua de contenção

. Ligamento colateral **próprio**: TENSO EM FLEXÃO, FROUXO EM EXTENSÃO → testar estabilidade sempre em flexão

. Ligamento colateral **acessório**: origem mais volar na cabeça do MTC → insere-se na placa volar, sesamoides (polegar) e FP → TENSO EM EXTENSÃO

. **Anatomia do indicador irredutível (Kaplan):**

- A cabeça do MTC fica aprisionada em um "nó": lumbrical radialmente, tendão flexor ulnarmente, ligamento natatory distalmente, ligamento metacarpal transverso superficial proximalmente
- A **placa volar é deslocada dorsalmente** — um sesamoide frequentemente é visível no interior da placa nas incidências radiográficas
- A placa volar, dividida ao meio pela cabeça do MTC, pode ser visualizada na incidência oblíqua/lateral → necessária abordagem dorsal para liberação
- LIBERAÇÃO DA POLIA A1 pode fornecer frouxidão suficiente nos tendões flexores para reposicionar o dígito → abordagem volar

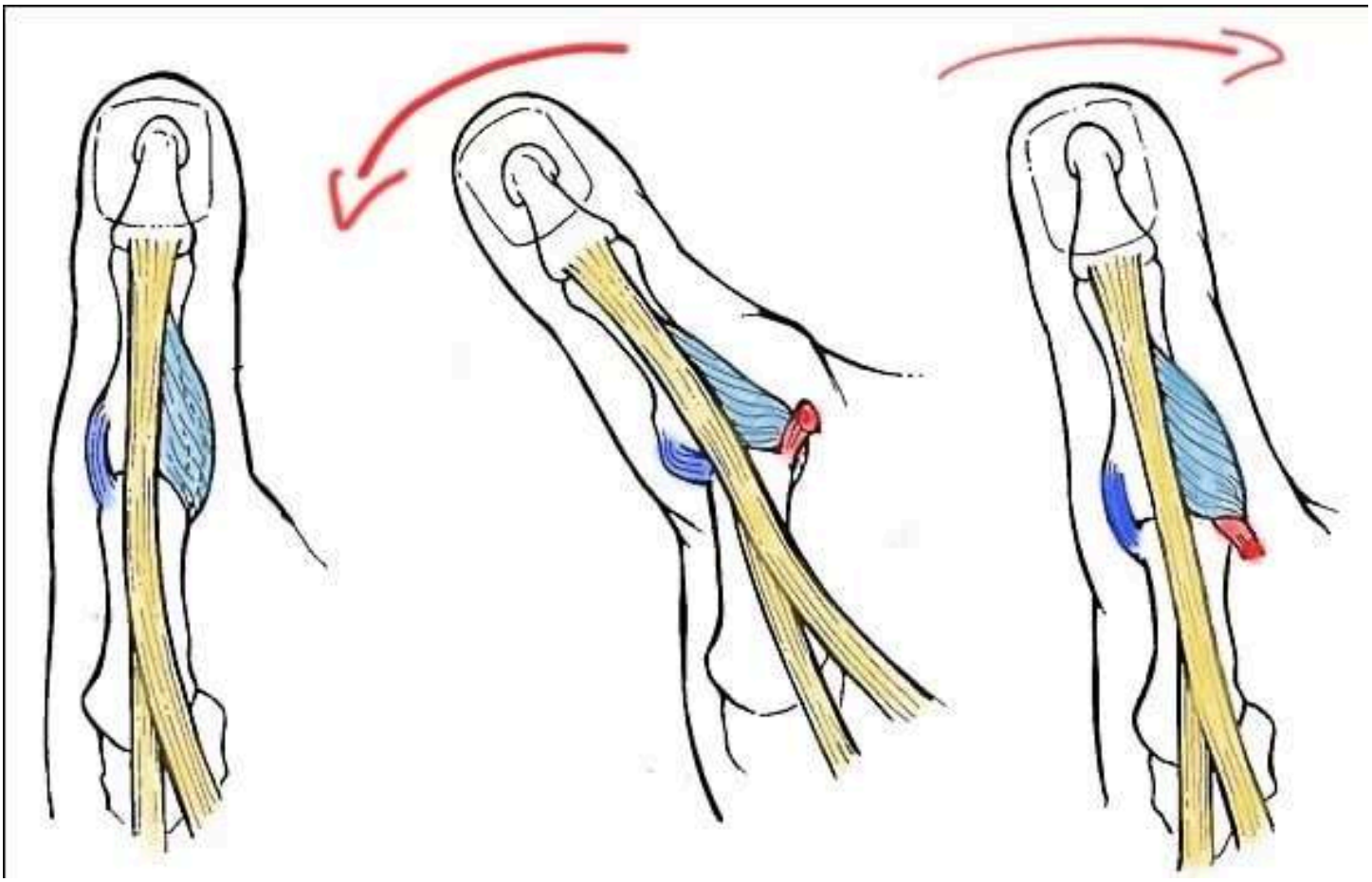

Figure 45-51. Thumb MCP dislocation. Chronic subluxation/dislocation of the thumb MCP in a volar ulnar direction secondary to radial collateral ligament and dorsal capsular injury.

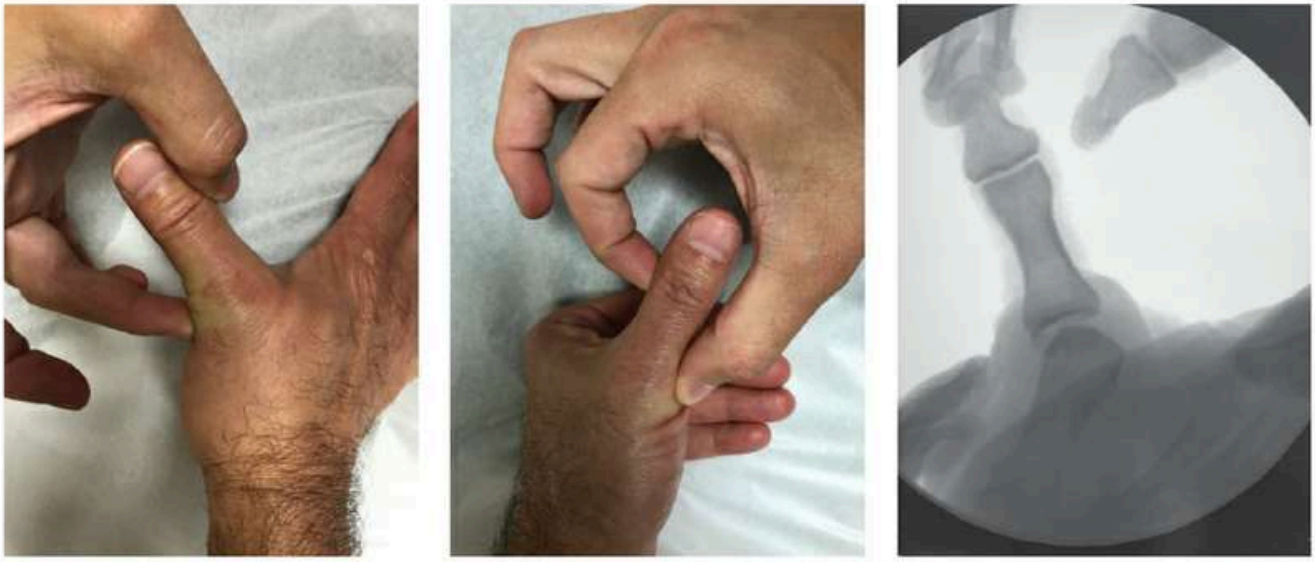

A, B **C**

Figure 45-52. Thumb UCL stress views. Stress of the affected thumb UCL (**A**) when compared to the unaffected side (**B**). **C:** Fluoroscopic images can also confirm significant laxity of the joint.

✦ INDICAÇÕES CONSERVADORAS E CONTRAINDICAÇÕES FIG. 45-53

✓ CONSERVADOR	✗ CONTRAINDICAÇÕES RELATIVAS
. Luxações simples/incompletas	. Luxações complexas/completas
. Ruptura ligamentar simples com congruência articular no RX	. Lesão de Stener do polegar
. Deformidade redutível e estável após redução	. Fraturas intra-articulares deslocadas concomitantes
. Luxação fechada	. Luxações múltiplas / luxação aberta

✦ REDUÇÃO FECHADA — TÉCNICA

. Deve ser tentada em **todas** as luxações e subluxações, incluindo as complexas — redução fechada de luxação complexa pode ter sucesso e deve ser sempre tentada antes de indicar cirurgia

. Manobra: **FORÇA VOLAR NA BASE DA FP** para engajar a face dorsal da cabeça do MTC → manter contato contínuo com a cabeça enquanto a articulação é fletida

. **EVITAR TRAÇÃO E HIPEREXTENSÃO** — ambas subluxam a placa volar dorsalmente, convertendo luxação simples em complexa

. Se estável após redução → tala bloqueadora dorsal limitando extensão além do neutro + mobilização ativa precoce

. Recuperação: semanas a meses — **rigidez** é a complicação mais comum

. **FISIOTERAPIA PRECOCE É OBRIGATÓRIA** para otimizar resultado funcional

. Luxação irredutível → intervenção cirúrgica para redução concêntrica e prevenção de disfunção grave

✦ LESÃO LIGAMENTAR — TRATAMENTO CONFORME GRAU

. **Graus I e II:** tratamento conservador — imobilização + fisioterapia guiada

– **Polegar:** tala spica por **4 SEMANAS** → período adicional com terapia guiada

– **Dedos:** talas que limitam movimento + buddy taping no dígito adjacente

. **Grau III dos dedos:** alguns tratáveis de forma fechada — porém percentual falha e requer cirurgia

. **Grau III do polegar (ruptura completa do LCU): GERALMENTE CIRÚRGICO** pelo risco de Lesão de Stener

– Se optar por conservador → excluir Lesão de Stener com US ou RNM antes

– Dinowitz et al.: fraturas avulsão do LCU com < 2 mm tratadas com imobilização por 6 sem → todos com dor persistente → foram para cirurgia → força de pinça restaurada a 89% do contralateral

– Revisão sistemática de Samora et al.: tratamento fechado frequentemente falha → reparo/reconstrução do LCU com excelentes resultados tanto agudo quanto pós-falha conservadora

. **LCR do polegar Grau III:** controverso — reparo agudo e reconstrução com seguimento médio de 4,6–5 anos → bons a excelentes resultados em ambos os grupos (Catalano et al.)

✦ TRATAMENTO CIRÚRGICO — INDICAÇÕES

. Luxação irredutível por via fechada → **PRINCIPAL INDICAÇÃO**

. Luxação aberta → desbridamento obrigatório em centro cirúrgico para prevenir artrite séptica

. Ruptura completa do LCU do polegar → cirurgia na maioria (risco de Lesão de Stener)

. LCR do indicador e LCU do polegar → os dois sítios mais comuns de ruptura completa a requerer cirurgia — intervenção cirúrgica precoce melhora resultados

. Lesão de Stener → **sempre cirúrgica** — interposição da aponeurose impede qualquer cicatrização espontânea

✦ TRATAMENTO CIRÚRGICO — INDICAÇÕES

. Luxação irredutível por via fechada → **PRINCIPAL INDICAÇÃO**

. Luxação aberta → desbridamento obrigatório em centro cirúrgico para prevenir artrite séptica

. Ruptura completa do LCU do polegar → cirurgia na maioria (risco de Lesão de Stener)

. LCR do indicador e LCU do polegar → os dois sítios mais comuns de ruptura completa a requerer cirurgia — intervenção cirúrgica precoce melhora resultados

. Lesão de Stener → **sempre cirúrgica** — interposição da aponeurose impede qualquer cicatrização espontânea

✦ REDUÇÃO ABERTA DA AMF — SETUP E ABORDAGENS

. **Setup:** mesa de mão; decúbito dorsal; mini C-arm diretamente sobre a mesa (preferido); drill + K-wires; torniquete de braço alto; âncoras de sutura podem ser necessárias; lead hand para abordagem volar

. **Posicionamento:** abordagem dorsal → mão sobre coxim (bump); abordagem volar → cirurgião na axila com lead hand

. **Abordagem dorsal vs. volar:** ambas possíveis; em casos difíceis, as duas podem ser necessárias

– Série de 21 pacientes (22 luxações): tempo cirúrgico **80 min via volar** vs. **45 min via dorsal**; 42% dos casos com abordagem volar inicial necessitaram abordagem dorsal adicional

– **DORSAL:** mais segura — estruturas neurovasculares mais afastadas; às vezes não consegue reduzir só pela via dorsal

– **VOLAR:** permite liberação da polia A1 e frouxidão dos flexores → maior risco neurovascular pela proximidade dos feixes radial e ulnar

✦ ABORDAGEM VOLAR — PASSOS

. Incisão oblíqua sobre a polia A1

. Identificar e proteger feixes neurovasculares radial e ulnar (documentar sensibilidade pré-op)

. Polia A1 incisada

. Tendões flexores e lumbricais retraídos sobre a cabeça do MTC → redução

. Se estável após redução → reparo da placa volar não é necessário

. Se instabilidade persistente → pinagem da AMF ou reparo da placa volar

. **Pós-op:** curativo macio + tala bloqueadora dorsal → limitar mobilidade 2 semanas → terapia guiada em tala bloqueadora dorsal por 2–6 sem → buddy tape 6–12 sem → atividade plena em **12 SEMANAS**

✦ ABORDAGEM DORSAL — PASSOS

. Incisão curvilínea sobre a AMF

. Divisão longitudinal do tendão extensor → visualização direta da AMF

. Cápsula articular incisada

. **Placa volar identificada interposta** sobre a cabeça do MTC → **DIVIDIDA LONGITUDINALMENTE** → permite a cabeça do MTC de se reposicionar

. **Pós-op:** curativo macio + tala bloqueadora dorsal → mobilidade limitada 2 semanas → terapia guiada em tala bloqueadora dorsal 2–6 sem → buddy tape 6–12 sem → atividade plena em **12 SEMANAS**

✦ RESULTADOS — LUXAÇÃO

. Luxação simples reconhecida e tratada precocemente → **BOM A EXCELENTE** — recuperação próxima da ADM total

. **Khursheed et al.:** 10 crianças com luxação da AMF do polegar em 3 anos → 7 reduzidas fechadas, 3 precisaram redução aberta → 9 com resultados excelentes, 1 com ADM de 10–40°

. Luxação não diagnosticada → **PROGNÓSTICO RUIM:** contratura, osteonecrose da cabeça do MTC, artrite pós-traumática, fechamento fisário precoce em crianças

. Luxações complexas → prognóstico reservado mesmo com tratamento adequado

✦ RESULTADOS — LESÃO LIGAMENTAR

. Grau III LCU polegar tratado conservadoramente → alta taxa de falha → maioria dos estudos apoia reparo cirúrgico agudo

. Reparo após falha conservadora → ainda possível com excelentes resultados

. LCR grau III → reparo agudo vs. reconstrução → resultados semelhantes (bons a excelentes) em seguimento de 4,6–5 anos

. Lesão de Stener não corrigida → **INSTABILIDADE CRÔNICA + ARTROSE** — não cicatriza espontaneamente

Luxações das articulações carpometacarpais (CMC)

Rockwood & Green's Fractures in Adults – 10º ed. | Capítulo: Carpometacarpal Joint Dislocations

✦ VISÃO GERAL

- Luxações e fratura-luxações das articulações **carpometacarpais (CMC)** ocorrem mais frequentemente no anelar e no mínimo, além do polegar.
- Os dedos centrais são relativamente protegidos pela estabilização exercida pelos **ligamentos intermetacarpais transversos profundos** e pelas restrições ósseas inerentes à articulação CMC.
- A base do polegar apresenta maior suscetibilidade por menor contenção estrutural local e por vetor lesional frequente associado a carga axial.
- As fraturas da base do polegar correspondem a cerca de **80%** de todas as lesões do polegar e muitas vezes requerem **tratamento cirúrgico**.
- Lesões puramente ligamentares da CMC do polegar são raras.

✦ AVALIAÇÃO CLÍNICA

- A avaliação deve seguir os princípios usuais das luxações e fraturas da mão, porém com atenção específica ao mecanismo do trauma e ao padrão de deformidade.
- A anamnese deve explorar história de trauma, mecanismo preciso, posição da mão no momento do impacto e energia transferida.
- Na inspeção, buscar **deformidade evidente** e **malrotação dos dedos**.
- A perda da altura normal do "nó" no dorso da mão, sobretudo no polegar, pode sugerir lesão CMC.
- Exame físico sistemático: dor com amplitude de movimento, dor à palpação sobre as articulações CMC e incapacidade funcional da mão.
- Se houver dor importante ou incapacidade para uso da mão, solicitar radiografias.
- Sempre avaliar **estado neurovascular**, integridade ligamentar e função tendínea da mão e do punho.
- Em lesões da base do primeiro metacarpal, examinar os tendões do polegar de forma dirigida.
- Pela proximidade anatômica com a quinta CMC, deve-se examinar também o ramo motor do nervo ulnar.
- Em luxações múltiplas, identificar prontamente síndrome compartimental, dada a energia do trauma e o edema associado.

✦ PISTAS DIAGNÓSTICAS PRÁTICAS

- Luxação CMC pode ser subdiagnosticada se o examinador focar apenas no dedo doloroso e não inspecionar a base do metacarpal.
- A combinação de **edema dorsal** + **dor na base do raio** + **redução da proeminência dos nós** deve aumentar a suspeita.
- Rotação anômala dos dedos sugere desalinhamento metacarpal associado.
- Lesão aberta deve ser assumida como potencialmente contaminada e tratada com prudência desde a avaliação inicial.
- Lesões de alta energia raramente são isoladas; procurar fraturas associadas do carpo e metacarpais.

✦ MECANISMOS DE LESÃO

. O mecanismo mais comum das luxações ou fratura-luxações CMC dos dedos é **carga axial com punho cerrado**, como em golpe contra superfície rígida.

. Quando a força é aplicada com a cabeça metacarpal deprimida, pode ocorrer luxação da **quarta** e da **quinta** CMC.

. Nos traumas de maior energia, pode haver fratura da base do metacarpal do dedo mínimo, sobretudo do **hamato** ou de outra superfície articular adjacente.

. Luxações múltiplas CMC geralmente decorrem de trauma de alta energia e apresentam pior prognóstico que as lesões isoladas dos raios ulnares.

. As fraturas da base do metacarpal do polegar, com luxação CMC associada, costumam decorrer de mecanismo semelhante: **carga axial** com o polegar em posição fixa.

. No polegar, dois padrões principais são descritos: **fratura de Bennett** e **fratura de Rolando** Fig. 45-69.

. A **fratura de Bennett** é uma fratura intra-articular parcial e volar da base do primeiro metacarpal, com subluxação do remanescente metacarpal.

. O deslocamento ocorre proximalmente, radialmente e dorsalmente, secundário ao tracionamento do **músculo abdutor longo do polegar** e do **músculo adutor do polegar** sobre o fragmento diafisário Fig. 45-70.

. O fragmento volar ulnar frequentemente permanece reduzido pela fixação ligamentar ao trapézio.

. A **fratura de Rolando** é semelhante à fratura de Bennett, porém geralmente representa trauma de maior energia, com padrão em **Y** ou **T** e maior extensão intra-articular.

. Lesões puramente ligamentares da CMC do polegar são menos comuns, mas pode ocorrer luxação **dorsorradial**.

✦ BENNETT VS. ROLANDO

PADRÃO	MORFOLOGIA	IMPLICAÇÃO CLÍNICA
Bennett	Fratura intra-articular parcial da base do 1º metacarpal	Subluxação do fragmento principal; forte ação deformante muscular
Rolando	Fratura intra-articular completa, cominutiva, usualmente em Y ou T	Trauma de maior energia; maior complexidade articular e tendência a pior reconstrução

✦ VETORES DE DESLOCAMENTO DO POLEGAR

. O **abdutor longo do polegar** tende a produzir **migração proximal** do metacarpal.

. O **adutor do polegar** contribui para **adução** e componente rotacional/supinatório do fragmento principal.

. A permanência do pequeno fragmento volar ulnar junto ao trapézio explica a incongruência articular residual típica se não houver redução adequada.

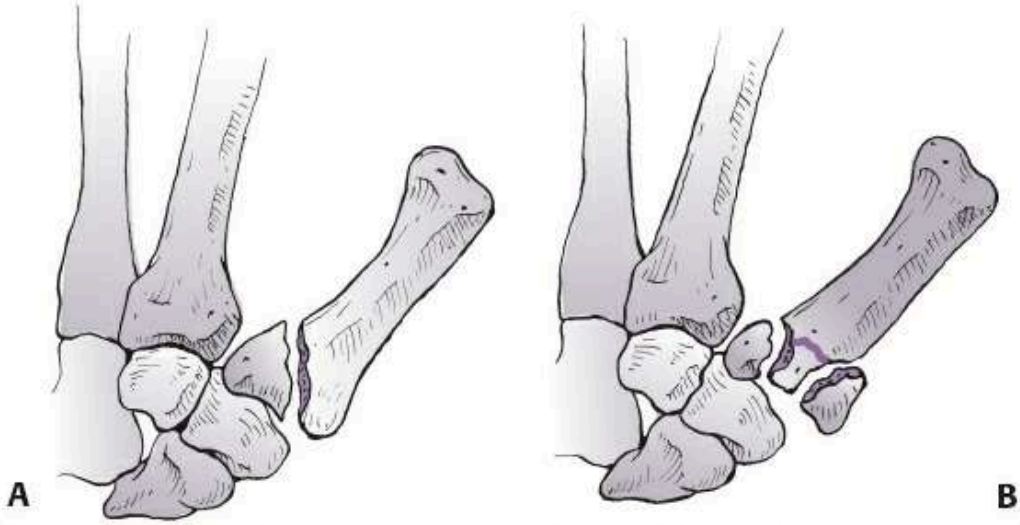

Figure 45-69. The most recognized patterns of thumb metacarpal base intra-articular fractures are the partial articular Bennett fracture (**A**) and the complete articular Rolando fracture (**B**).

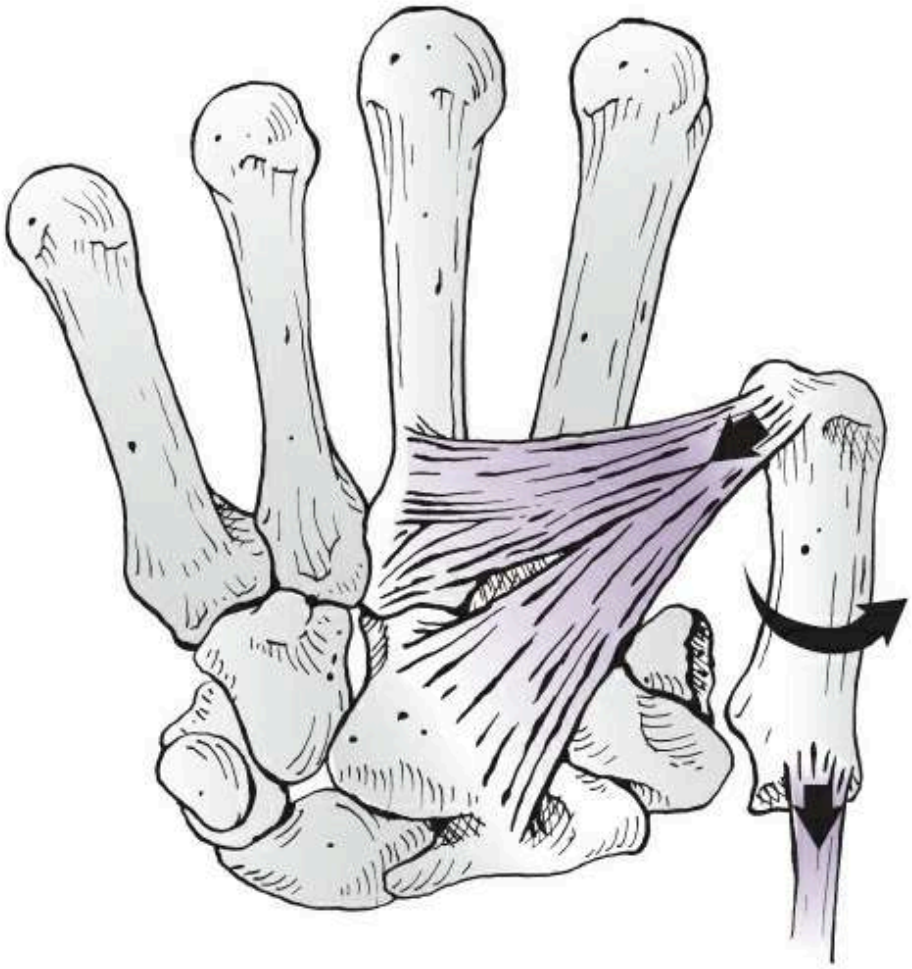

Figure 45-70. Displacement of Bennett fractures is driven primarily by the abductor pollicis longus (proximal migration) and the adductor pollicis (adduction and supination).

✦ LESÕES ASSOCIADAS

. As luxações e fratura-luxações CMC associam-se com frequência a **comprometimento neurovascular** do nervo ulnar, especialmente do seu **ramo motor** junto à pequena articulação CMC do dedo mínimo.

. Fraturas do carpo são comuns, incluindo **fratura do hamato** e **fratura do trapézio**.

. Também podem coexistir **fraturas metacarpais**, luxações múltiplas CMC e fratura-luxações combinadas.

. Quanto maior a energia do trauma, maior a probabilidade de lesão osteocartilaginosa associada e de edema importante do compartimento dorsal da mão.

✦ ALGORITMO PRÁTICO DE RACIOCÍNIO

Trauma axial com punho cerrado / golpe / esmagamento → dor na base metacarpal + edema dorsal + deformidade

Suspeita clínica de lesão CMC → examinar rotação digital, proeminência dos nós, tendões, estado neurovascular e ramo motor ulnar

Incapacidade funcional ou dor localizada importante → radiografias

Polegar acometido → diferenciar Bennett, Rolando e luxação ligamentar pura

Alta energia / múltiplos raios / edema exuberante → procurar fraturas do carpo, lesões metacarpais associadas e síndrome compartimental

✦ O QUE MAIS CAI

. 4ª e 5ª CMC são as mais expostas entre os dedos longos.

. Bennett = intra-articular parcial.

. Rolando = intra-articular completa/cominutiva.

. Ramo motor do nervo ulnar deve ser lembrado no 5º raio.

✦ ARMADILHAS

. Perder luxação CMC por interpretar como "contusão da mão".

. Não examinar rotação digital e função neural.

. Subestimar lesões do polegar por focar apenas na fratura evidente.

✦ ESSÊNCIA

. Lesão CMC = problema de alinhamento articular proximal da mão.

. Mecanismo, vetor deformante e lesões associadas definem gravidade.

. O diagnóstico exige suspeição clínica ativa.

IMAGEM E OUTROS MÉTODOS DIAGNÓSTICOS

. A avaliação radiográfica das lesões CMC pode ser difícil pelo efeito de cascata metacarpal e pela sobreposição óssea.

. Assim como nas fraturas metacarpais, as articulações CMC do **anelar** e do **mínimo** são melhor avaliadas na incidência PA oblíqua pronada a 30°, que oferece visão mais útil do lado ulnar da mão.

. A incidência **PA semipronada** ajuda a visualizar as bases dos metacarpais ulnarizados e as respectivas articulações CMC.

. No **polegar**, são necessárias radiografias ortogonais padrão; a **incidência de Robert** com hiperpronação no AP da CMC também pode auxiliar na análise das superfícies articulares.

. Nas fraturas com cominuição significativa, a **tomografia computadorizada (TC)** da mão e do punho frequentemente é necessária para definir extensão lesional e auxiliar no planejamento cirúrgico Fig. 45-71.

. Fraturas concomitantes do carpo podem passar despercebidas nas radiografias simples.

CLASSIFICAÇÃO DAS LUXAÇÕES CMC

TIPO	DEFINIÇÃO
Luxação volar/dorsal	Classificada pela direção do metacarpal em relação ao carpo.
Bennett	Fratura volar ulnar intra-articular do polegar; o fragmento volar ulnar permanece preso ao ligamento oblíquo palmar enquanto a diáfise migra proximal, radial e dorsalmente.
Rolando	Variante semelhante à Bennett, porém com maior cominuição intra-articular, frequentemente em Y ou T; a superfície articular deixa de permanecer em continuidade com a diáfise metacarpal.
Reverse Bennett	Fratura-luxação da CMC do dedo mínimo, com fragmento volar e migração dorsal proximal do metacarpal.

DESFECHOS E MEDIDAS FUNCIONAIS

. Não há escores específicos validados exclusivamente para lesões CMC.

. O **Disabilities of the Arm, Shoulder and Hand (DASH)** e sua forma abreviada **QuickDASH** são os instrumentos mais citados na literatura.

. A **Escala Visual Analógica (EVA)** pode ser usada para mensurar dor residual, sobretudo nas lesões CMC do polegar, pela relevância funcional da pinça.

. Força de **preensão** e de **pinça** constituem medidas objetivas importantes, especialmente nas lesões do polegar e das CMC dos dedos longos.

A, B C

Figure 45-71. CMC fracture-dislocation. **A:** PA radiograph demonstrating fracture-dislocation of the fourth and fifth CMC joint. **B, C:** Coronal and sagittal CT scan of the head demonstrating subluxation of the CMC joint with associated comminuted hamate fracture. CT scans are useful to reveal injuries otherwise not easily seen on plain radiographs.

✦ PATOANATOMIA APLICADA — DEDOS LONGOS

. As articulações CMC do **anelar** e do **mínimo** apresentam superfície articular do **hamato** bicôncava com duas facetas, uma para cada base metacarpal.

. Uma crista central separa as duas facetas do hamato, com concavidade bíceps permitindo maior amplitude de movimento volar-dorsal, importante para a força de preensão.

. Índice, médio e anelar/mínimo recebem inserções dorsais dos extensores do punho, que podem atuar como **forças deformantes** nas fratura-luxações CMC.

. As CMC dos dedos são circundadas por múltiplos **ligamentos palmares** e por um **ligamento dorsal**; anelar e mínimo ainda possuem ligamentos interósseos adicionais.

. Nas CMC dos dedos, do radial para o ulnar, articulam-se respectivamente: base do 2º metacarpal com trapézio/trapezoide/capitato; base do 3º com capitato; bases do 4º e 5º com a faceta bicondilar do hamato.

. A estabilidade aumenta e a mobilidade volar-dorsal diminui do **mínimo para o indicador**; por isso os raios ulnares lesionam-se mais.

. A amplitude de movimento progride de cerca de **5°** no indicador e no dedo longo para **25°–30°** no mínimo.

. Relações críticas: arco palmar em relação à CMC do dedo médio e ramo motor ulnar em relação à CMC do dedo mínimo.

. Forças dirigidas dorsalmente às CMC do anelar e do mínimo podem vencer a contenção ligamentar e produzir **luxações dorsais**.

✦ PATOANATOMIA APLICADA — POLEGAR

. A CMC do polegar difere significativamente das demais: o polegar está orientado em **plano ortogonal** ao restante da mão.

. A estabilidade decorre de um grupo ligamentar com quatro estruturas principais **Fig. 45-72**.

– Ligamentos palmares: **ligamento intermetacarpal anterior** e **ligamento volar anterior** ("beak ligament").

– Ligamentos dorsais: **ligamento dorsorradial**, **ligamento oblíquo posterior** e **ligamento intermetacarpal posterior**.

. O **abdutor longo do polegar** insere-se na base do primeiro metacarpal e é a principal força deformante nas fraturas de Bennett e Rolando.

. Outras inserções relevantes incluem **adutor do polegar** distalmente e musculatura tenar na face volar.

. Foram descritas três zonas articulares na base do polegar: zona I = superfície volar; zona II = superfície central de maior carga; zona III = porção dorsal da superfície articular.

. A CMC do polegar forma articulação em sela recíproca, permitindo **grande amplitude de movimento**; por isso é inerentemente menos estável que as CMC dos dedos longos.

. Luxações volares do polegar são extremamente raras.

. Os ligamentos **oblíquo anterior superficial** e **colateral ulnar** não são considerados estabilizadores primários.

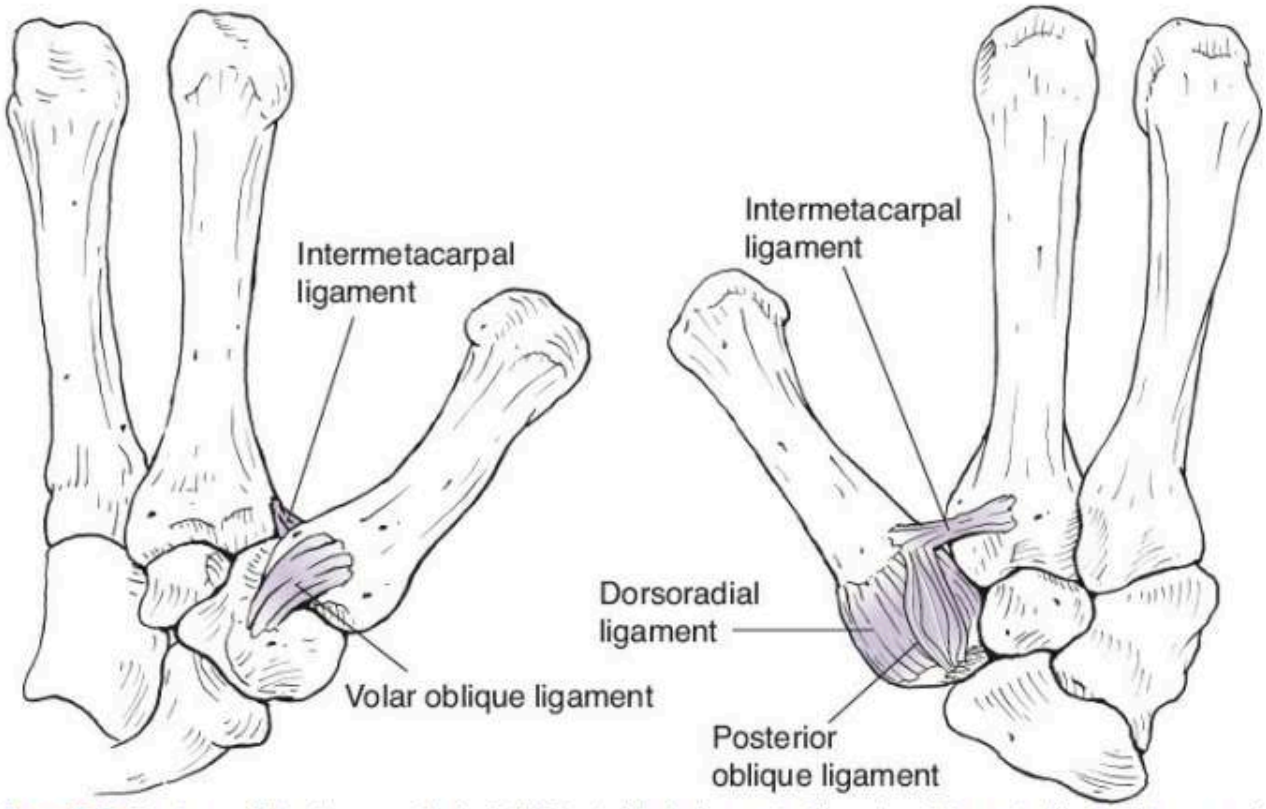

Figure 45-72. The primary stabilizing ligaments of the thumb CMC joint include the deep anterior oblique, dorsoradial, posterior oblique, and intermetacarpal ligaments. The superficial anterior oblique and ulnar collateral ligaments are not primary stabilizers.

✦ OPÇÕES DE TRATAMENTO

. A escolha terapêutica depende da **estabilidade após redução**, do número de articulações CMC acometidas e das lesões associadas.

. Luxações CMC estáveis após redução fechada podem ser tratadas com imobilização em tala ou gesso, com seguimento rigoroso para excluir redisluxação.

. Lesões instáveis, múltiplas ou associadas a fraturas geralmente requerem intervenção cirúrgica.

. No polegar, o tratamento cirúrgico pode envolver **reparo direto ligamentar**, **reparo direto do fragmento fraturário com redução aberta e fixação interna (RAFI/ORIF)** com parafuso, como nas fraturas de Bennett.

. Nas lesões cominutas do polegar ou dos dedos que não permitem fixação direta adequada, pode ser necessária **fixação externa** ou **pinagem com distração**.

✦ TRATAMENTO NÃO OPERATÓRIO — INDICAÇÕES

. Indicado quando é possível obter e manter **redução estável** em tala ou gesso.

. As radiografias pós-redução devem ser analisadas criticamente para confirmar redução completa e ausência de subluxação residual ou incongruência articular.

. Os dedos **anelar** e **mínimo** são melhor imobilizados em **tala goteira ulnar**.

. Os dedos **indicador** e **médio** costumam ser melhor contidos com **tala goteira radial** ou **tala dorsal**.

. O **polegar** deve permanecer em leve extensão em **thumb spica** baseada no antebraço.

. Como pode ser difícil garantir contenção da redução, toda lesão CMC tratada sem cirurgia exige reavaliação precoce para detectar deslocamento secundário.

✦ CONTRAINDICAÇÕES RELATIVAS AO TRATAMENTO CONSERVADOR

. Articulação CMC instável após redução.

. Fratura intra-articular com **step-off**.

. Lesão **aberta**.

. Luxações CMC **múltiplas**.

. Fratura metacarpal associada.

✦ REDUÇÃO FECHADA E IMOBILIZAÇÃO

. Na maioria dos casos, a luxação dorsal CMC, com ou sem fratura associada, deve ser inicialmente tratada com **redução fechada**.

. Pode-se realizar bloqueio hematoma da articulação ou infiltração anestésica dos tecidos adjacentes, sempre após verificação do **estado neurovascular**.

. Com analgesia adequada, aplica-se tração axial associada a pressão volar sobre a base do metacarpal/CMC; frequentemente sente-se um **clunk** durante a redução.

. Em alguns casos a redução mantém-se estável e a imobilização pode ser feita em goteira ulnar ou radial, com o punho em cerca de **30° de extensão** e as articulações metacarpofalângicas em cerca de **70° de flexão**, conforme o raio envolvido.

. As radiografias pós-redução devem demonstrar de forma inequívoca a redução em **todas as incidências**, inclusive na oblíqua pronada a 30°.

. Se persistir dúvida quanto a subluxação, solicitar TC.

. Se a articulação não for redutível ou permanecer instável, a cirurgia é mandatória.

✦ RESULTADOS DO TRATAMENTO NÃO OPERATÓRIO

. A literatura sobre tratamento não operatório é escassa, em parte porque a maioria dessas lesões acaba exigindo cirurgia.

. Em série de **Petrie et al.** com 14 pacientes tratados sem cirurgia, os pacientes foram autorizados a mobilização imediata; após seguimento médio de **4,5 anos**, a maioria apresentou bom desfecho, embora um paciente tenha mantido dor/rigidez e outro tenha necessitado nova cirurgia.

. Em estudo mais recente com **10 pacientes consecutivos** com fratura-luxação CMC ulnar tratados com redução e tala, o seguimento final mostrou **EVA 1,6**, **DASH 2,27**, força de preensão de **40 kg** versus **37 kg** contralateral e retorno ao trabalho em média após **10 semanas**.

. Aproximadamente **20%** mostraram-se instáveis e redisluxaram em **1 semana**, reforçando que o tratamento conservador só é aceitável em lesões comprovadamente estáveis após a redução.

✦ TRATAMENTO OPERATÓRIO

. A fixação cirúrgica permanece o pilar do tratamento para muitas lesões CMC, porque diversas luxações são instáveis após reduzidas.

. A **redução fechada e pinagem percutânea (CRPP)** é o procedimento mais comum nas lesões agudas tratadas precocemente, sem fraturas intra-articulares extensas.

. Em apresentação tardia/crônica ou quando há fratura intra-articular associada, a **redução aberta e fixação interna (RAFI/ORIF)** com parafusos de tração, placas/parafusos ou fios de Kirschner é apropriada.

. Nas fraturas do polegar com **< 25%–30%** de acometimento da superfície articular, a **CRPP** é o método preferido.

. Fraturas de **Rolando** e **Bennett** com **> 25%** de acometimento articular frequentemente necessitam **ORIF** com fixação por parafuso de tração Fig. 45-73.

. Quando a cominuição articular impede fixação direta estável, utiliza-se redução fechada e pinagem do **1º para o 2º metacarpal** para manter o comprimento e descarregar a articulação.

✦ CRPP — PLANEJAMENTO PRÉ-OPERATÓRIO

. Mesa cirúrgica com **mesa de mão**.

. Mão posicionada **palmar para baixo** sobre um coxim/bumper adequado.

. Fluoroscopia vindo da extremidade oposta da mesa ou da axila, conforme o lado operado.

. Equipamentos: **drill leve**, fios de Kirschner de vários calibres, com parafusos/placas de backup disponíveis.

. Torniquete pode ser colocado, mas frequentemente não é necessário.

. Muitas vezes é preciso **coxim grande** para acomodar a cascata metacarpal e a trajetória dos fios.

✦ CRPP — POSICIONAMENTO E PASSOS

. Para anelar/mínimo, o cirurgião pode posicionar-se entre a cabeça e o ombro do paciente; para polegar/indicador, costuma sentar-se na axila.

. Passos-chave: posicionar a mão no coxim adequado → reduzir a CMC → passar fio de Kirschner **0,045** em modo oscilatório através da CMC → adicionar fio para o metacarpal adjacente → complementar com fios nos fragmentos articulares quando necessário.

. Os fios devem ser dobrados e cortados no comprimento apropriado; a retirada geralmente ocorre em **4–6 semanas** para reduzir rigidez.

. A terapia pode começar antes da retirada dos fios, conforme estabilidade.

. Após a fixação, aplicar **tala acolchoada**; para os dedos, buscar posição intrínseco-plus, com componente ulnar ou radial de acordo com o raio acometido.

✦ CONFIGURAÇÕES PRÁTICAS DE PINAGEM PERCUTÂNEA

. Nas lesões do **anelar** e do **mínimo**, uma configuração comum é fio de Kirschner **0,045** do metacarpal do mínimo para o **hamato**, associado a outro fio dirigido para a base do metacarpal do anelar.

. Nas luxações combinadas do anelar e do mínimo, dois fios podem ser passados do metacarpal do mínimo através do **4º** e em direção ao **3º metacarpal**.

. Além disso, fios podem ser inseridos através de cada articulação CMC rumo aos ossos do carpo para complementar a estabilidade.

. No **polegar**, a configuração é diferente: frequentemente um fio é passado do **1º para o 2º metacarpal**, embora obter trajetória ortogonal possa ser difícil; outro fio atravessa o metacarpal em direção ao **trapézio**.

. Se houver fratura associada, o constructo deve incorporá-la de forma planejada.

✦ REDUÇÃO ABERTA E FIXAÇÃO — INDICAÇÕES

. Apresentação **tardia**.

. Fratura intra-articular **concomitante**.

. Articulação **irredutível**.

. Luxações CMC múltiplas, lesão aberta, fraturas com **step-off** e fraturas associadas do metacarpo ou carpo tornam a fixação cirúrgica a conduta de escolha.

. Os métodos variam de parafusos de tração para pequenos fragmentos articulares a placas/parafusos para fragmentos maiores; fios de Kirschner podem ser mantidos para neutralização temporária.

✦ ORIF — PLANEJAMENTO PRÉ-OPERATÓRIO

. Mesa cirúrgica com **mesa de mão**.

. Necessidade habitual de **coxim grande**.

. Fluoroscopia do lado oposto ao cirurgião.

. Equipamentos: drill leve, parafusos com cabeça de vários tamanhos (**1,0 / 1,5 / 2,0 mm**), parafusos canulados sem cabeça, placas e fios de Kirschner.

. Torniquete no **braço proximal**.

✦ ABORDAGEM CIRÚRGICA — CMC DOS DEDOS

. A abordagem padrão para as CMC do indicador ao mínimo é **dorsal**.

. A incisão é longitudinal sobre a CMC acometida ou entre articulações em lesões múltiplas.

. Proteger o **ramo sensitivo dorsal do nervo ulnar** nas lesões do anelar/mínimo e o **ramo superficial do nervo radial** nas lesões do indicador.

. A dissecção é aprofundada até os extensores do punho; pode ser necessária retração ou elevação parcial dos tendões extensores.

. Realiza-se capsulotomia longitudinal da CMC, preservando o máximo possível das inserções ligamentares.

. A redução da articulação e dos fragmentos pode ser feita com **tenáculo ósseo** e/ou fio de Kirschner temporário.

. Placas/parafusos são adicionados quando necessários; fios de Kirschner podem servir como fixação suplementar ao metacarpal adjacente ou para recuperar comprimento articular.

. O **extensor ulnar do carpo**, inserido no aspecto dorsoulnar da base do 5º metacarpal, deve ser protegido durante toda a abordagem.

✦ ABORDAGEM CIRÚRGICA — CMC DO POLEGAR

. Nas fratura-luxações da CMC do polegar, o acesso clássico é a **abordagem de Wagner** fig. 45-74.

. A via é volar, centrada no aspecto radial da base do polegar, na transição entre pele glabra e não glabra.

. Devem ser identificados e protegidos os ramos cutâneos relevantes: **ramo superficial do nervo radial**, **nervo cutâneo lateral do antebraço** e ramos cutâneos palmares locais.

. A musculatura tenar é elevada de forma extraperiostal e realiza-se capsulotomia longitudinal da CMC preservando os tecidos aderidos aos pequenos fragmentos.

. O foco é desbridado com cureta; os fragmentos são reduzidos com tenáculo ósseo ou fio de Kirschner temporário.

. A fixação pode ser feita com **parafusos de tração**, **placas** ou **fios de Kirschner**.

. Quando os fragmentos permitem, utilizam-se parafusos de **1,5–2,0 mm**; nas fraturas completas cominutas intra-articulares (Rolando), uma **placa T pequena** pode ser necessária.

✦ PONTOS DE PROVA

. Oblíqua pronada a 30° é a incidência-chave dos raios ulnares.

. TC ajuda a revelar fraturas carpais ocultas e cominuição.

. Reverse Bennett = fratura-luxação da CMC do mínimo.

. CRPP é o tratamento mais comum nas lesões agudas estáveis à redução.

✦ ARMADILHAS TERAPÊUTICAS

. Aceitar redução instável e imobilizar sem controle precoce.

. Não incluir a incidência oblíqua pronada a 30° no controle pós-redução.

. Ignorar fraturas carpais associadas em radiografias simples aparentemente "normais".

. No polegar, subestimar o quanto a cominuição define a técnica definitiva.

✦ ESSÊNCIA CIRÚRGICA

. Estabilidade pós-redução decide entre imobilização e cirurgia.

. Lesão aguda simples → CRPP; lesão irreduzível/tardia/articular complexa → ORIF.

. No polegar, percentual articular e cominuição orientam a escolha do implante.

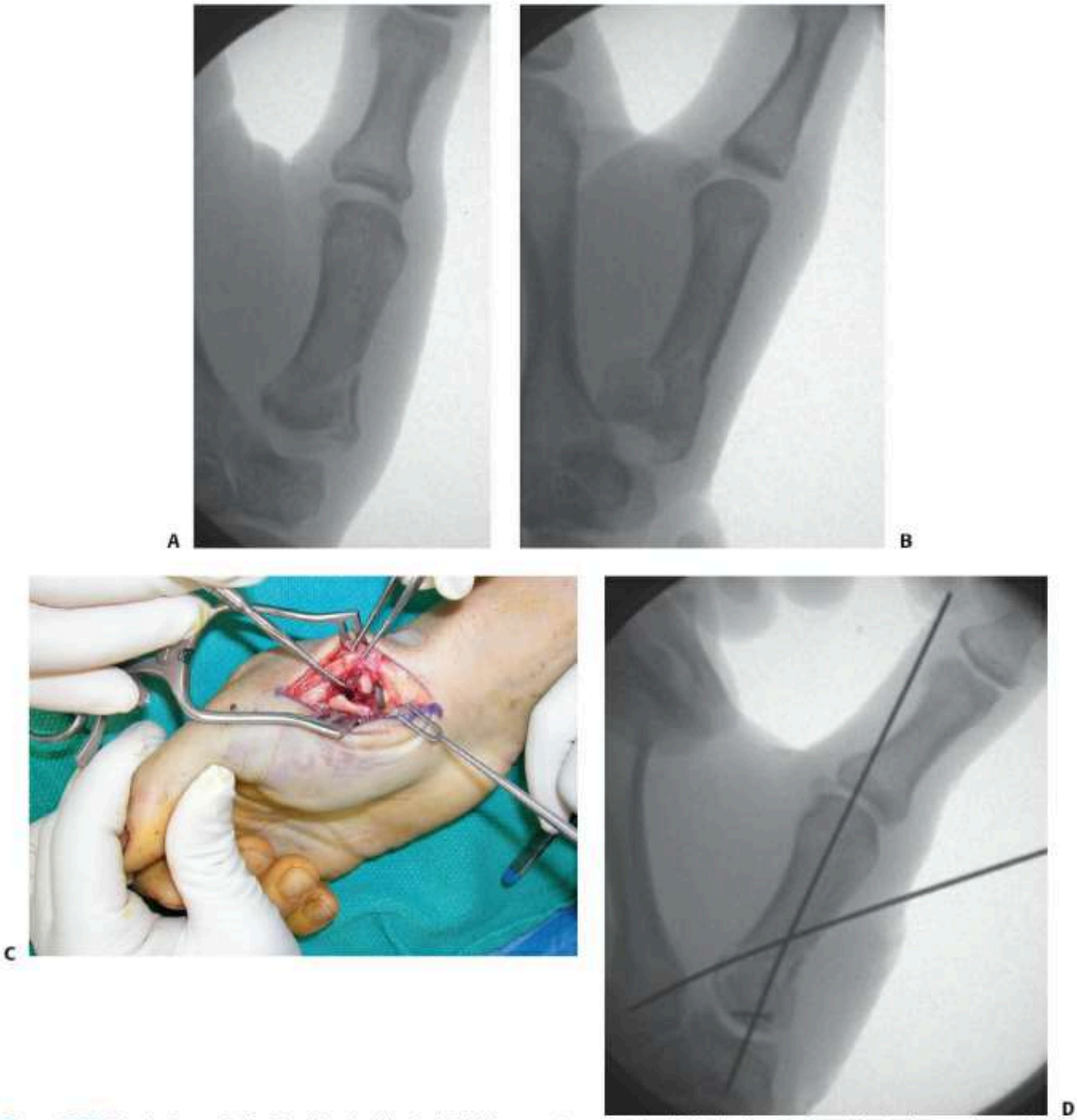

Figure 45-73. Rolando fracture. **A, B:** AP and lateral of the thumb CMC demonstrating a comminuted Rolando fracture with articular involvement of over 25%. **C:** Open reduction of the fracture with some direct fixation of the larger fragments. **D:** Distraction neutralization of those pieces with percutaneous K-wire fixation.

Figure 45-74. Thumb CMC approach. **A:** The Wagner incision is centered on the radial border of the thumb between the glabrous and nonglabrous border. **B:** The superficial branch of the radial nerve should be identified and protected. **C:** The thenar musculature is then elevated off the periosteum in a single layer.