Vias de Acesso Cirúrgicas ao Quadril

VISÃO GERAL — CONCEITO DE INTERVALO INTERNERVOSO

. **Princípio fundamental:** o **intervalo internervoso** é o plano de dissecção entre dois músculos que são inervados por **nervos DIFERENTES** → nenhum músculo é denervado quando se trabalha nesse intervalo → menor lesão iatrogênica

. **Intervalo "intranervoso":** quando a dissecção é feita entre músculos com o **mesmo nervo** (ex: via lateral de Hardinge entre porção média e anterior do glúteo médio — ambas inervadas pelo glúteo superior) → risco de denervação parcial se a dissecção for excessiva

. **Escolha da via depende de:** patologia (fratura, artroplastia, infecção, tumor), exposição necessária (anterior, posterior, cápsula, acetábulo), preferência/treinamento do cirurgião, complicação que se quer evitar (luxação posterior vs anterior, lesão nervosa)

VIA ANTERIOR — SMITH-PETERSEN (1917)

VIA ANTERIOR (SMITH-PETERSEN) — VIA CLÁSSICA ANTEROINTERNA DO QUADRIL

. **Epônimo:** **Marius Nygaard Smith-Petersen** (1917, Boston)

. **Posição:** decúbito dorsal (DDH) — grande vantagem logística

. **Incisão:** da **EIAS em direção à patela** — pode ser reta ou ligeiramente curvada lateralmente

. **INTERVALO INTERNERVOSO — DOIS PLANOS**

MEDIAL	LATERAL
Sartório	**Tensor da Fáscia Lata (TFL)**
N. femoral	*N. glúteo superior*

. **Plano profundo:**

MEDIAL	LATERAL
Reto femoral	**Glúteo médio**
N. femoral	*N. glúteo superior*

. **Exposição profunda:** após refletir o TFL lateralmente e o sartório medialmente → expor o reto femoral → rebater medialmente → cápsula articular anterior e face lateral do ílio expostas

. **INDICAÇÕES**

ATQ (via anterior direta) · Hemiartroplastia · Redução de LCQ anterossuperior · Biópsia sinovial · Drenagem aberta AS · Artrodese do quadril · Tumores pélvicos · Osteotomias pélvicas

. **ESTRUTURAS EM RISCO**

N. cutâneo femoral lateral	N. femoral	Ramo ascendente da A. circunflexa fem. lateral
≈ 2 cm abaixo da EIAS; cruza o campo superficialmente; pode causar meralgia parestésica se lesionado	No trígono femoral, medial ao sartório; risco se retração excessiva medial	Cruza entre reto femoral e vasto lateral; deve ser ligado durante a dissecção profunda

. **VANTAGENS:** decúbito dorsal, permite controle fluoroscópico de comprimento e posicionamento dos componentes, menor taxa de luxação posterior na ATQ, preserva os rotadores externos

. **DESVANTAGENS:** curva de aprendizado longa, risco de fratura do fêmur proximal (torque na hiperextensão), exposição acetabular limitada em revisões complexas, risco de lesão do NCFLC

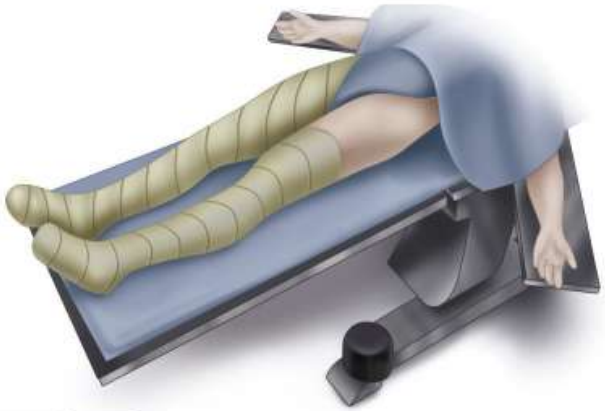

FIGURE 3.61 Direct anterior approach. Patient positioned supine with anterior superior iliac spine placed at level of table break. (Redrawn from Biomet.) **SEE TECHNIQUE 3.7.**

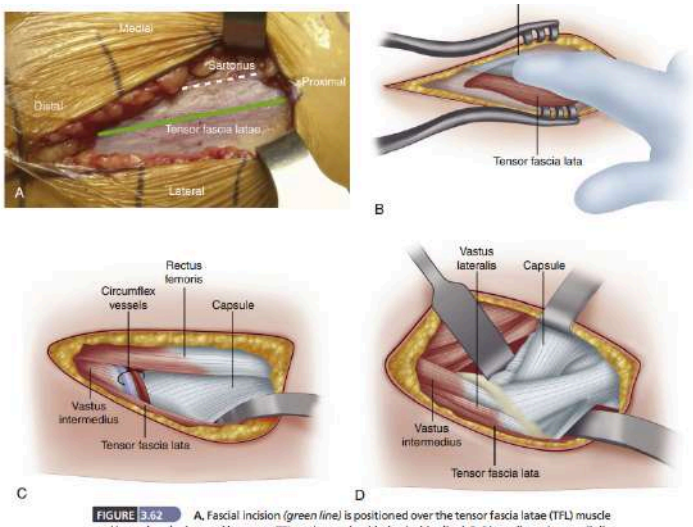

FIGURE 3.62 **A.** Fascial incision *(green line)* is positioned over the tensor fascia latae (TFL) muscle and lateral to the interval between TFL and sartorius *(dashed white line)*. **B,** Blunt dissection medially beneath fascia leads to interval between TFL and sartorius. **C,** Within the fat layer at distal extent of interval are branches of the lateral femoral circumflex vessels that must be identified and carefully cauterized. **D,** Extracapsular placement of retractors superiorly and inferiorly before capsulotomy. An additional retractor may be placed medially beneath rectus femoris. (**A** from Post ZD, Orozco F, Diaz-Ledezma C, et al: Direct anterior approach for total hip arthroplasty: indications, technique, and results, *J Am Acad Orthop Surg* 22:595-603, 2014. **B-D** redrawn from Depuy.) **SEE TECHNIQUE 3.7.**

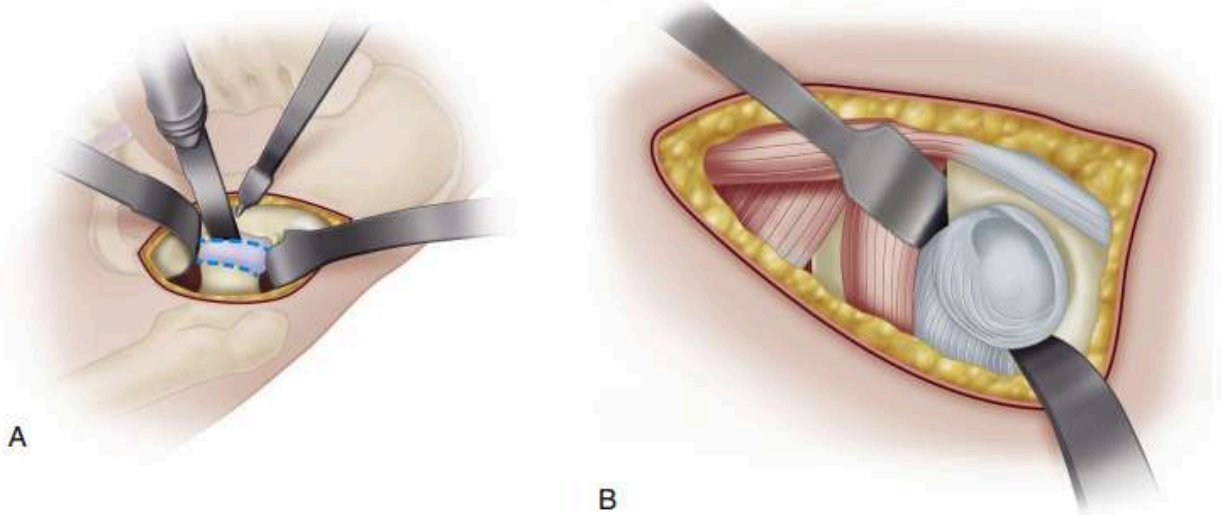

FIGURE 3.63 **A**, Femoral neck osteotomy. Two parallel cuts made *(dashed lines)* and "napkin ring" segment removed with a threaded pin. Femoral head is then removed with corkscrew. **B**, Retractors placed inferior to transverse ligament and also posteriorly to retract femur. (**A** redrawn from Biomet. **B** redrawn from Depuy.) **SEE TECHNIQUE 3.7.**

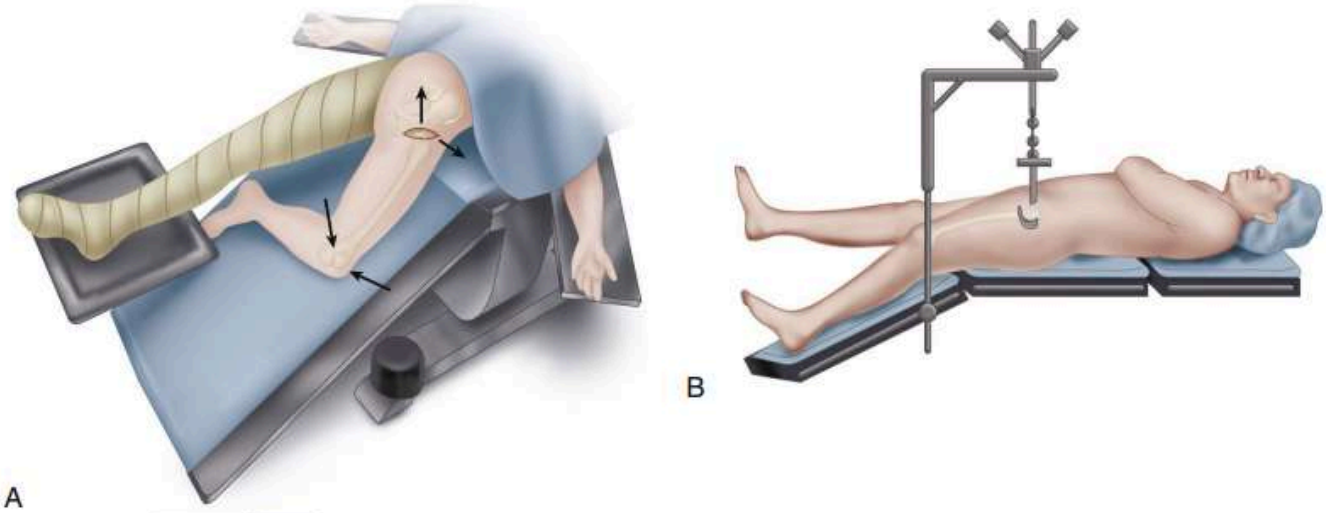

FIGURE 3.64 **A**, Table position for exposure of femur. Operated limb is placed in figure-of-four position beneath opposite lower limb, and lower end of table is dropped to place hip in hyperextension. Proximal femur must be retracted laterally and upward. **B**, Accessory hook mounted to table aids femoral elevation. (**A** redrawn from Biomet; **B** courtesy Innomed, Inc. Savannah, GA.) **SEE TECHNIQUE 3.7.**

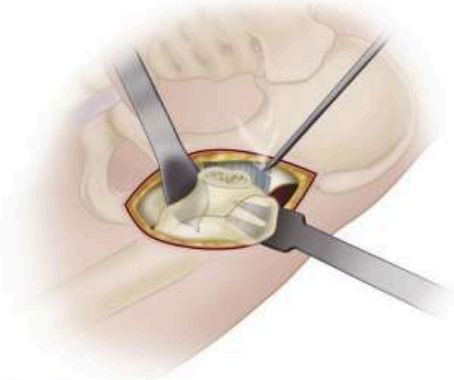

FIGURE 3.65 Soft-tissue release for femoral elevation. Superior capsule is released from anterior to posterior to completely expose trochanteric fossa and allow elevation of femur without undue force. (Redrawn from Biomet.) **SEE TECHNIQUE 3.7.**

FIGURE 3.66 Insertions of short external rotators as viewed from medial. Piriformis (*p*) inserts near cephalad extent of greater trochanter. Conjoined tendon (*asterisk*) and obturator externus (*oe*) insert more distal. (From Ito Y, Matsushita I, Watanabe H, Kimura T: Anatomic mapping of short external rotators shows the limit of their preservation during total hip arthroplasty, *Clin Orthop Relat Res* 470:1690, 2012.) **SEE TECHNIQUE 3.7.**

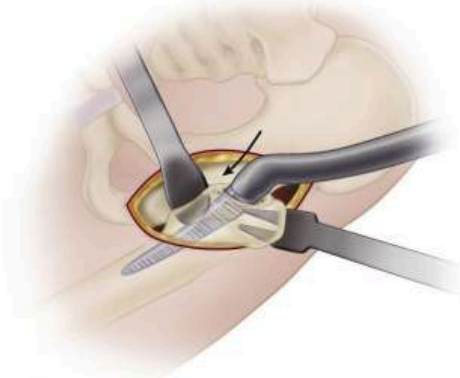

FIGURE 3.67 Femoral instrumentation. After adequate elevation of femur, preparation is facilitated by instruments with offset handles. (Redrawn from Biomet.) **SEE TECHNIQUE 3.7.**



FIGURE 3.68 Dedicated table for positioning during direct anterior approach. Surgeon controls elevation of femur with integral hook. (ProFx table, courtesy Mizuho OSI, Union City, CA.)

VIA ANTERIOR DIRETA — HUETER (1881)

+ ACESSO ANTERIOR DIRETO — CARL HUETER

. **Epônimo:** Carl Hueter (1881, Alemanha) — descreveu o intervalo entre os músculos da face anterior do quadril; base da moderna DAA (Direct Anterior Approach)

. **Posição:** decúbito dorsal horizontal (DDH) — permite fluoroscopia intraoperatória e controle bilateral de comprimento do membro

. **Incisão:** inicia na Espinha Ilíaca Anterossuperior (EIAS) indo 5 cm distal e anterior, obliquamente em direção à cabeça da fíbula

mg. Slide — Hueter incisão

. **INTERVALO INTERNERVOSO**

MEDIAL	LATERAL
Sartório + Reto femoral	TFL + Glúteo médio
N. femoral	*N. glúteo superior*

. **Intervalo internervoso VERDADEIRO** — Tensor da Fáscia Lata (TFL) é inervado pelo nervo glúteo superior; sartório e reto femoral pelo nervo femoral → dissecção nesse plano não denervará nenhum músculo

. **Relação com a Smith-Petersen:** a via de Hueter é essencialmente a mesma lógica intervalar da Smith-Petersen (1917), porém com incisão mais curta e distal. Na prática moderna, "DAA" e "Hueter" são termos intercambiáveis para o acesso anterior direto minimamente invasivo

. **Diferença prática:** Smith-Petersen = incisão clássica mais longa partindo da EIAS em direção à patela com exposição ampla; Hueter/DAA = incisão mais oblíqua, curta, com foco na ATQ (Artroplastia Total do Quadril) minimamente invasiva

. **PASSOS CIRÚRGICOS ESSENCIAIS**

1. Incisão cutânea a partir da EIAS, 5 cm distal e anterior
2. Identificar e proteger o Nervo Cutâneo Femoral Lateral da Coxa (NCFLC) — cruza o campo ≈2 cm abaixo da EIAS
3. Abrir a fáscia sobre o TFL → desenvolver o intervalo TFL (lateral) × sartório (medial)
4. Plano profundo: identificar e ligar o ramo ascendente da Artéria Circunflexa Femoral Lateral (ACFL) — cruza entre reto femoral e vasto lateral
5. Rebater o reto femoral e o sartório medialmente, TFL e glúteo médio lateralmente → exposição da cápsula anterior do quadril
6. Capsulotomia anterior → acesso à articulação. Luxação da cabeça femoral em extensão + rotação externa + adução

. **Vantagem principal:** DDH → fluoroscopia, menor luxação posterior, preserva rotadores externos curtos

. **Risco principal:** fratura do fêmur proximal durante a hiperextensão para exposição femoral; NCFLC; ramo ascendente ACFL

VIA ANTEROLATERAL — WATSON-JONES (1936)

ANTEROLATERAL — SIR REGINALD WATSON-JONES

. **Epônimo:** Sir Reginald Watson-Jones (1936, Liverpool) — cirurgião que descreveu o intervalo entre o TFL e o glúteo médio para acesso anterior à articulação do quadril

. **Posição:** DDH ou decúbito lateral

. **Incisão:** 2,5 cm distal e lateral à EIAS, curvando em direção ao Trocânter Maior (TM) Fig. 1.85 — Campbell

. INDICAÇÕES

ATQ | Hemiartroplastia | RAFI de colo de fêmur | Biópsia sinovial | Biópsia de colo de fêmur

. PLANOS CIRÚRGICOS

ANTERIOR	POSTERIOR
TFL	Glúteo médio
N. glúteo superior	*N. glúteo superior*

⚠ **INTERVALO INTRANERVOSO:** TFL e glúteo médio são **ambos inervados pelo nervo glúteo superior** → tecnicamente não é um intervalo internervoso verdadeiro. A dissecção excessiva pode lesar ramos para o TFL ou para o glúteo médio → risco de denervação parcial.

. **Plano superficial:** intervalo entre glúteo médio (posterior) e TFL (anterior)

. **Plano profundo:** dissecção até a cápsula articular do quadril — cápsula anterior exposta diretamente

. PASSOS CIRÚRGICOS

1. Incisão 2,5 cm distal e lateral à EIAS, curvando em direção ao TM Fig. 1.85A
2. Incisão da fáscia lata sobre o intervalo TFL – glúteo médio
3. Dissecção do intervalo TFL (anterior) × glúteo médio (posterior) — **preservar os ramos do nervo glúteo superior entre os dois músculos**
4. Exposição da cápsula anterior após rebater o glúteo médio posteriormente Fig. 1.85B
5. Capsulotomia anterior e acesso à articulação

. **PARA LUXAR O QUADRIL nesta via é necessário realizar osteotomia do trocânter maior (OTT)** — técnica clássica de **Charnley** para permitir eversão da cabeça femoral sem lesionar os abdutores

. ESTRUTURAS EM RISCO

N. femoral
Lesão no **trígono femoral**, geralmente **neuropraxia por compressão** (retração medial excessiva)

A. e V. femoral
Risco com retração medial agressiva sobre o trígono femoral

A. femoral profunda
Passa sobre o músculo psoas; risco durante a dissecção profunda

Fratura da diáfise femoral
Ao luxar o quadril — torque excessivo sem OTT pode fraturar o fêmur

N. glúteo superior
Se dissecção > **5 cm proximal ao TM**

◆ EXTENSÃO DE HARRIS (MODIFICAÇÃO DA WATSON-JONES)

. **Epônimo:** William H. Harris (Harvard) — extensão distal da via de Watson-Jones

. **Benefício:** a extensão distal da incisão **possibilita luxar a cabeça femoral anterior ou posteriormente SEM necessidade de osteotomia do trocânter maior (OTT)**

. **Como funciona:** a exposição distal adicional permite refletir as fibras anteriores do glúteo médio do TM + seccionar a inserção do vasto lateral do TM, liberando mais os tecidos moles para permitir a rotação do fêmur proximal de forma atraumática mg. Slide — Harris extensão

. **Implicação prática:** transformou a Watson-Jones em via viável para ATQ sem OTT — reduz a morbidade associada à não-consolidação do trocânter após osteotomia

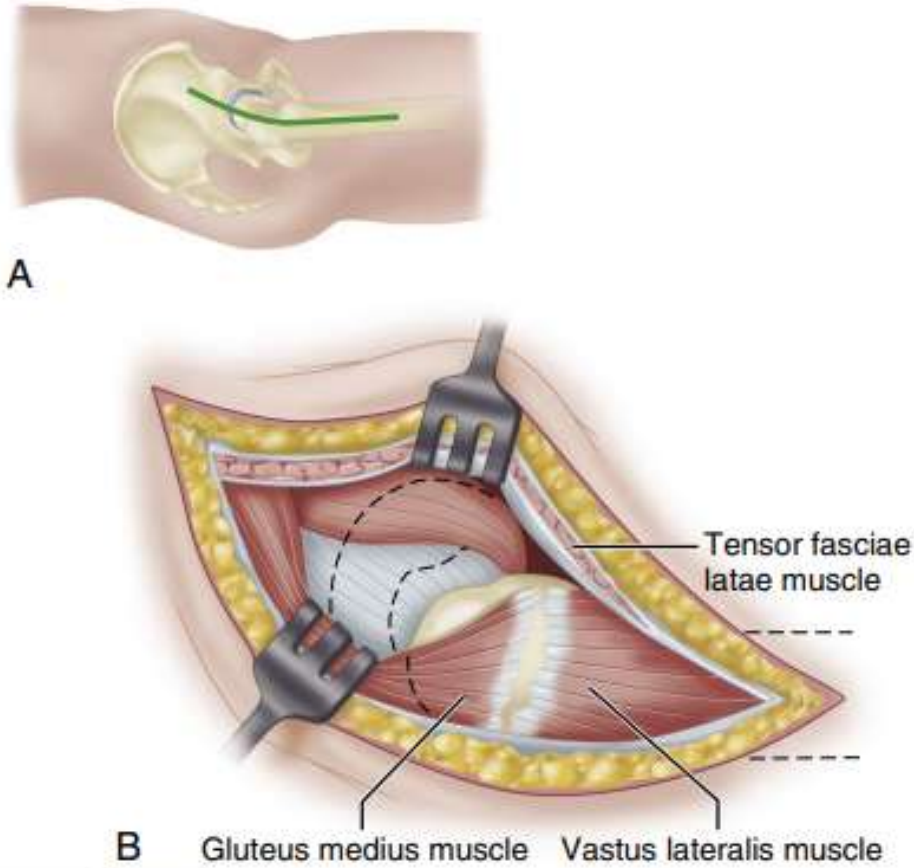

FIGURE 1.85 Watson-Jones lateral approach to hip joint. **A,** Skin incision. **B,** Approach has been completed except for incision of joint capsule. **SEE TECHNIQUE 1.67.**

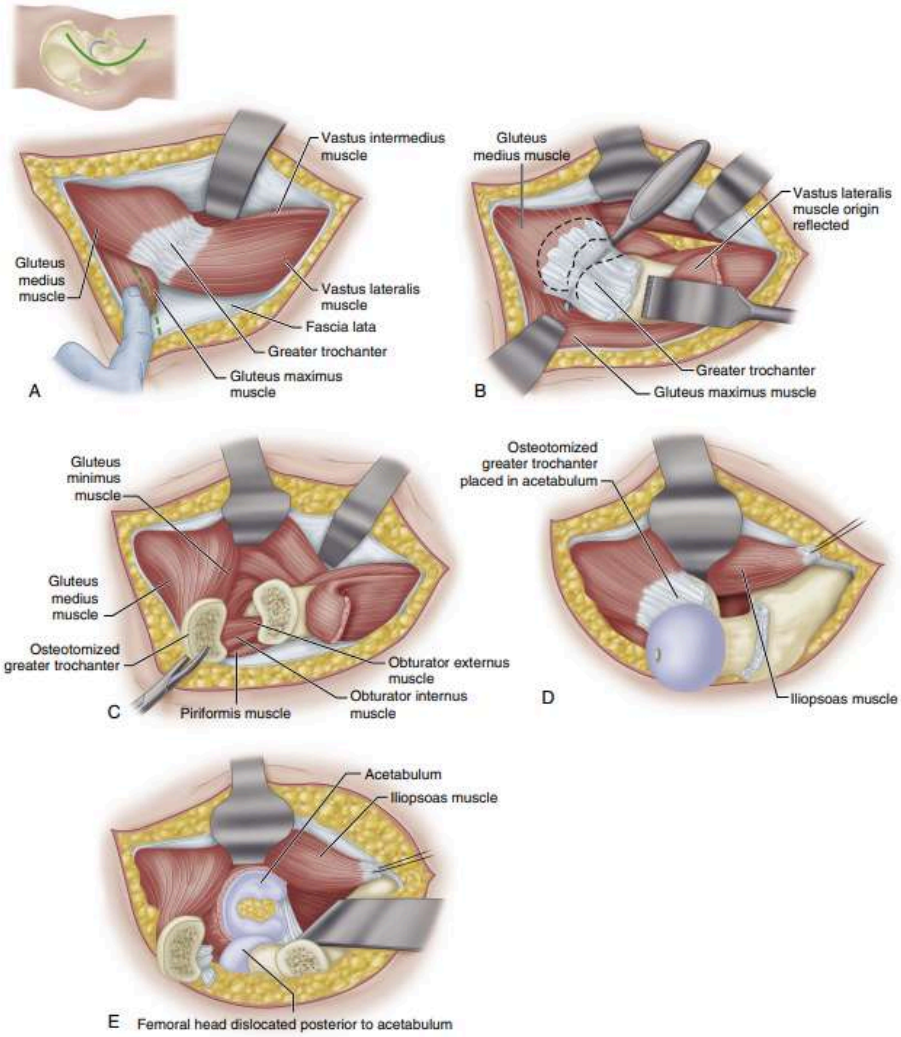

FIGURE 1.86 Harris lateral approach to hip. **A,** Iliotibial band has been divided proximal to greater trochanter. A finger has been placed on insertion of gluteus maximus deep to band, and fascia lata is to be incised 1 fingerbreadth anterior to insertion *(broken line)* without cutting into insertion of gluteus maximus. **B,** To obtain wide exposure posteriorly and to provide space into which femoral head can be dislocated, a short oblique incision has been made in posteriorly reflected fascia lata, extending into gluteus maximus (see text). Greater trochanter is to be osteotomized (see text). **C,** Greater trochanter has been osteotomized and retracted superiorly; superior part of joint capsule has been freed; and insertions of piriformis, obturator externus, and obturator internus are to be divided. **D,** Full circumference of femoral head has been exposed by placing greater trochanter and its muscle pedicle into acetabulum and externally rotating femur. **E,** Entire acetabulum has been exposed by retracting the greater trochanter superiorly and dislocating the femoral head posteriorly. **SEE TECHNIQUE 1.68.**

VIAS LATERAIS — MCFARLAND & OSBORNE (1954) E MCLAUCHLAN (1984)

+ VIAS LATERAIS — CONCEITO GERAL

. **Princípio comum:** o acesso lateral trabalha diretamente sobre o **trocânter maior (TM)**, utilizando o TM como referência central para a exposição. A articulação é alcançada **através da musculatura abdutora** (glúteos) e do vasto lateral — não há intervalo intermervoso verdadeiro na maioria dessas vias

. **Risco compartilhado:** **lesão do nervo glúteo superior** (entre glúteo médio e mínimo) se a dissecção ultrapassar **4–5 cm proximal ao TM**, e **lesão da artéria glútea superior** no mesmo trajeto

PRESERVA O GLÚTEO MÉDIO

McFarland & Osborne (1954)

. **Epônimos:** **Barrie McFarland** e **Geoffrey Osborne** (1954, JBJS Br) — acesso posterolateral com preservação da massa abdutora, descrito como melhoria da técnica de Kocher

. **Posição:** decúbito lateral

. **Incisão:** centrada sobre o TM, curvilínea **Fig. 1.87 — Campbell**

. **PLANOS CIRÚRGICOS (camadas)**

1. **1º plano:** **glúteo máximo** e **fáscia lata** — incisão na linha média do TM, dividindo as fibras do glúteo máximo
2. **2º plano:** **glúteo médio** e **vasto lateral** — elevados em conjunto como **um retalho musculoaponeurótico contínuo**. O ponto crítico é que as fibras do vasto lateral são contínuas com as do glúteo médio sobre o TM — esse retalho é refletido como uma peça única
3. **3º plano:** dissecção do **glúteo mínimo** da cápsula subjacente + incisão da cápsula articular

. **Vantagem principal:** o glúteo médio é preservado integramente — refletido em continuidade com o vasto lateral, sem ser dividido ("split") → menor risco de claudicação abdutora e Trendelenburg

. **Desvantagem:** exposição mais limitada que o Hardinge; exige descolamento extenso do retalho combinado → possível desvascularização se não cuidadoso

COM OSTEOTOMIA DO TROCÂNTER

McLauchlan (1984) — "Hay Lateral Transgluteal"

. **Epônimo:** **John McLauchlan** (1984, JBJS Br) — descreveu a via lateral transglútea com osteotomia do TM como opção para exposição ampla do quadril

. **Posição:** decúbito lateral

. **Incisão:** lateral longitudinal, centrada no TM **Fig. 1.90 — Campbell**

. **PLANOS CIRÚRGICOS (camadas)**

1. Incisão sobre a **fáscia lata** no eixo do fêmur
2. Exposição do TM dissecando e dividindo o **glúteo médio** (até **4–5 cm proximal ao TM**) e o **vasto lateral** distalmente — **RISCO: artéria glútea superior e nervo glúteo superior neste nível**
3. **Osteotomia do trocânter maior (OTT)** — corte retangular do TM com os tendões do glúteo médio e mínimo aderidos ao fragmento trocantérico. A OTT é feita anterior e posteriormente
4. O bloco de trocânter + glúteos é elevado anterior e posteriormente → **expõe amplamente a articulação do quadril, permitindo luxação fácil**
5. Dissecção do **glúteo mínimo** e incisão da **cápsula articular**

. **Vantagem:** exposição muito ampla da articulação, pois o TM com a massa abdutora é elevado como uma "porta" → excelente para revisões de ATQ, cirurgias tumorais e reconstruções complexas

. **Desvantagem:** OTT necessária → risco de **não-união do TM** e necessidade de fixação com cabos ou parafusos; mais invasiva; risco de n. e a. glútea superior se split >4–5 cm

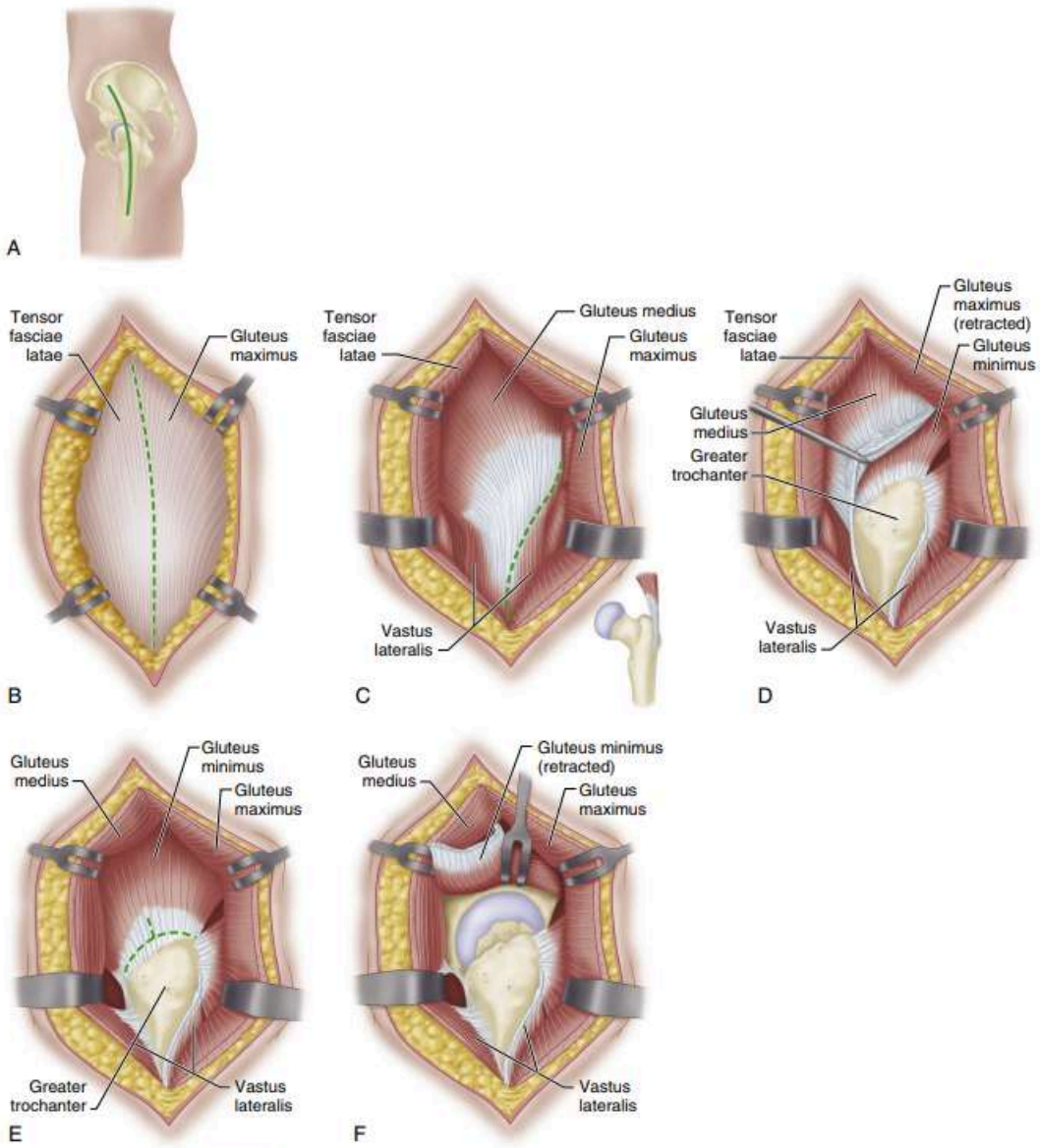

FIGURE 1.87 McFarland and Osborne lateral or posterolateral approach to hip. **A,** Skin incision. **B,** Gluteal fascia and iliotibial band are divided in midlateral line. **C,** Incision is made to bone obliquely across trochanter and distally in vastus lateralis. **D,** Combined muscle mass consisting of gluteus medius and vastus lateralis with their tendinous junction is elevated and retracted anteriorly. **E,** Tendon of gluteus minimus is split and divided before retraction proximally. **F,** Capsule has been opened to expose joint. (From McFarland B, Osborne G: Approach to the hip: a suggested improvement on Kocher's method, *J Bone Joint Surg* 36B:364, 1954.) **SEE TECHNIQUE 1.69.**

◆ WATSON-JONES: OTT DE CHARNLEY VS EXTENSÃO DE HARRIS — QUANDO CADA UM?

. OTT DE CHARNLEY (técnica clássica)

. Na Watson-Jones clássica, **para luxar a cabeça femoral é necessário realizar a osteotomia do trocânter maior**, pois a musculatura abdutora inserida no TM impede a rotação do fêmur proximal para fora do acetábulo

. **Sir John Charnley** (1960s) padronizou a OTT como parte da ATQ de baixa fricção — ao ostenomizar o TM e rebater com os abdutores, a exposição da articulação é ampla e direta

. **Problema:** não-união do TM (2–5%), migração proximal, necessidade de fixação com cabo de aço ou parafuso

. EXTENSÃO DE HARRIS (alternativa)

. **William H. Harris** (Harvard) propôs estender a incisão de Watson-Jones **mais distalmente**, rebatendo as fibras anteriores do glúteo médio do TM junto com o vasto lateral → liberação suficiente para luxar a cabeça femoral **anterior ou posteriormente sem osteotomizar o TM**

. **Resultado:** mantém as vantagens da exposição anterolateral, evita as complicações da OTT, e permite tanto a luxação anterior quanto a posterior conforme necessidade

. **Na prática:** a extensão de Harris transformou a Watson-Jones em via viável para ATQ moderna sem a morbidade da OTT — embora ainda menos popular que a DAA (Hueter) e a posterolateral (Moore)

VIA LATERAL DIRETA (HARDINGE) — TRANSGLÚTEA (1982)

✚ ACESSO LATERAL DIRETO — KEVIN HARDINGE

. **Epônimo:** **Kevin Hardinge** (1982, Inglaterra) — descreveu o acesso **"transglúteo"** como alternativa à osteotomia do trocânter, com divisão controlada do glúteo médio

. **Posição:** decúbito dorsal horizontal (DDH) ou decúbito lateral (DL)

. **Indicações:**

ATQ (Artroplastia Total do Quadril) | Biópsia sinovial | Biópsia do colo femoral anterior

. **LIMITAÇÃO:** exposição **menor do acetábulo** comparada com a via anterolateral (Watson-Jones) — campo limitado na fossa acetabular se o acetábulo for profundo ou deformado

. PLANOS CIRÚRGICOS

1. **Incisão cutânea:** linha centrada sobre o **Trocânter Maior (TM)** **Fig. 1.89 — Campbell**
2. **Fáscia lata:** incisão centrada sobre o TM; retrair a **fáscia lata anteriormente** e o **glúteo máximo posteriormente**
3. **Split do glúteo médio:** incisar o **glúteo médio** no sentido de suas fibras a partir da inserção anterior no TM, **preservando a porção posterior** — a dissecção proximal deve respeitar o limite de **3–5 cm superior ao TM** para preservar o **nervo glúteo superior**
4. **Abdução da coxa** → expõe a cápsula articular anterior do quadril
5. Capsulotomia anterior → acesso à articulação

. ESTRUTURAS EM RISCO

N. glúteo superior
Passa **entre o glúteo médio e o mínimo**, a **3–5 cm proximal ao TM** → denervação do glúteo médio → **Trendelenburg**

N. femoral
Neuropraxia por compressão dos afastadores mediais (retração excessiva)

A. e V. femorais
Retração medial agressiva sobre o trígono femoral

Ramo transverso da A. circunflexa lateral
Deve ser ligado durante a dissecção profunda

⚠ **EXTENSÃO DA VIA DE HARDINGE:** pode ser ampliada **distalmente sem problemas**. Porém, **NÃO ampliar proximalmente** → se ultrapassar 3–5 cm acima do TM, abre o glúteo médio e lesa o nervo glúteo superior → **mais claudicação, sinal de Trendelenburg**.

. **Vantagem principal:** preserva os rotadores externos curtos (menor taxa de luxação posterior vs via posterior de Moore); familiaridade ampla; versátil para ATQ e fraturas

. **Desvantagem principal:** risco de **claudicação abdutora** por divisão do glúteo médio; exposição acetabular inferior às vias anterolateral e posterior

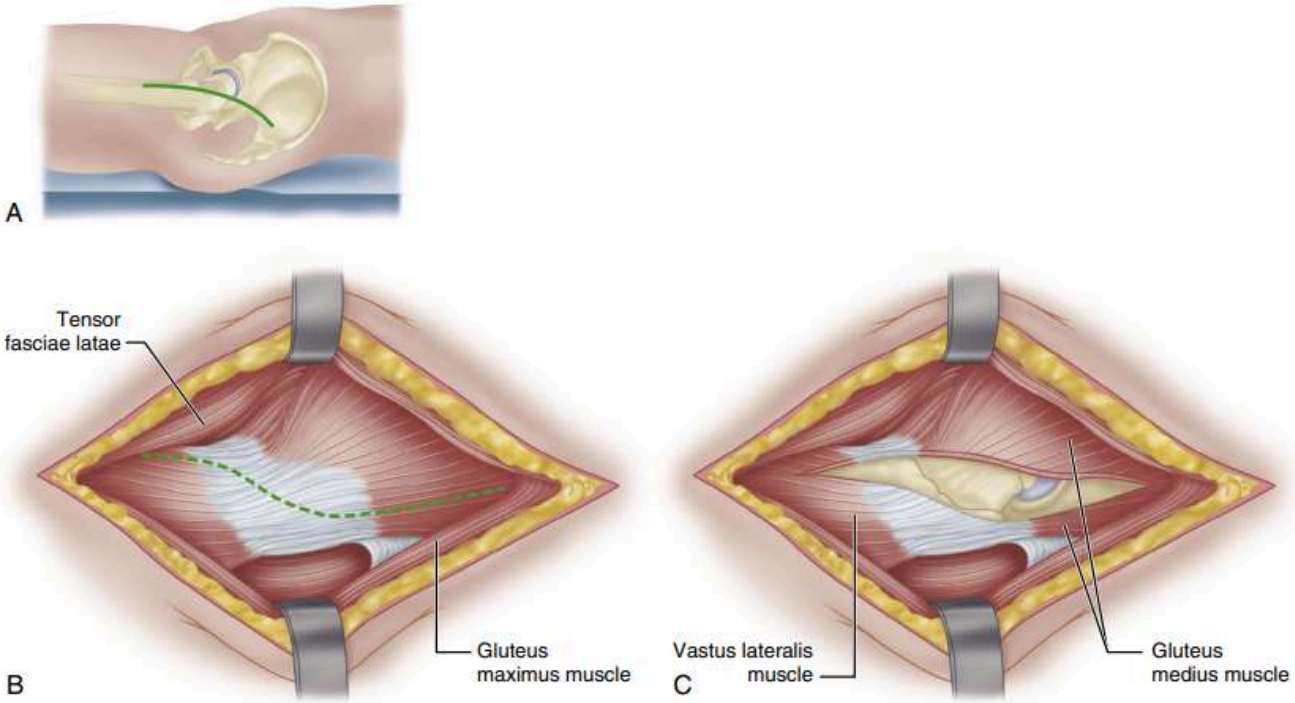

FIGURE 1.88 Hardinge direct lateral transgluteal approach. **A,** Lazy-J lateral skin incision. **B,** Tensor fasciae latae retracted anteriorly, and gluteus maximus is retracted posteriorly. Incision through gluteus medius tendon is outlined. Posterior half is left attached to greater trochanter. **C,** Anterior joint capsule is exposed. (Modified from Hardinge K: The direct lateral approach to the hip, *J Bone Joint Surg* 64B:17, 1982.) **SEE TECHNIQUE 1.70.**

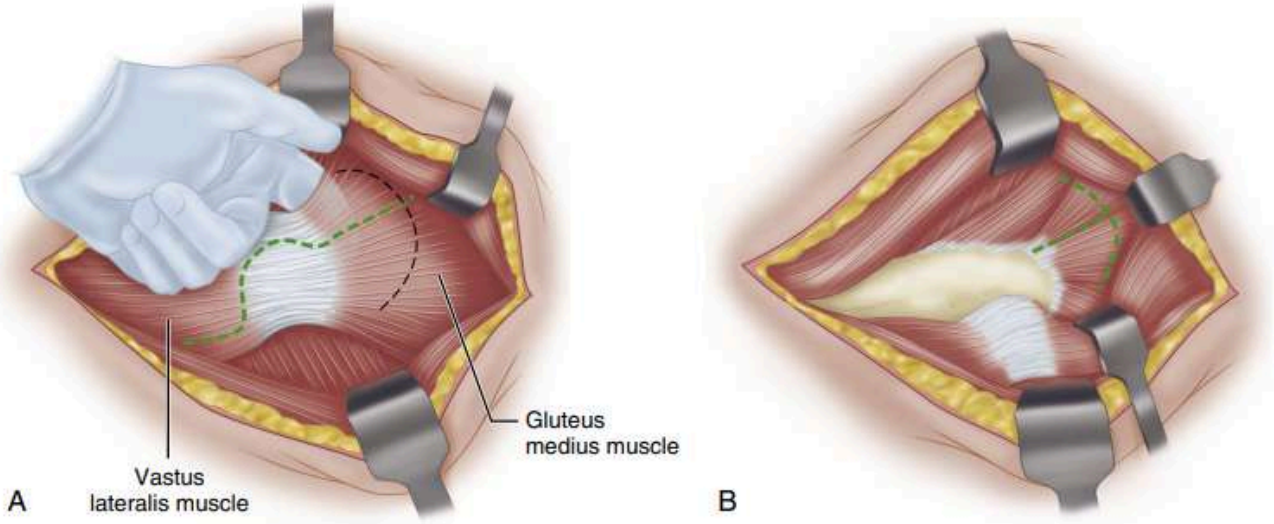

FIGURE 1.89 Modified direct lateral transgluteal approach. **A,** Abductor "split" is determined by location of the femoral neck. **B,** Capsular incision parallels superior border. **SEE TECHNIQUE 1.70.**

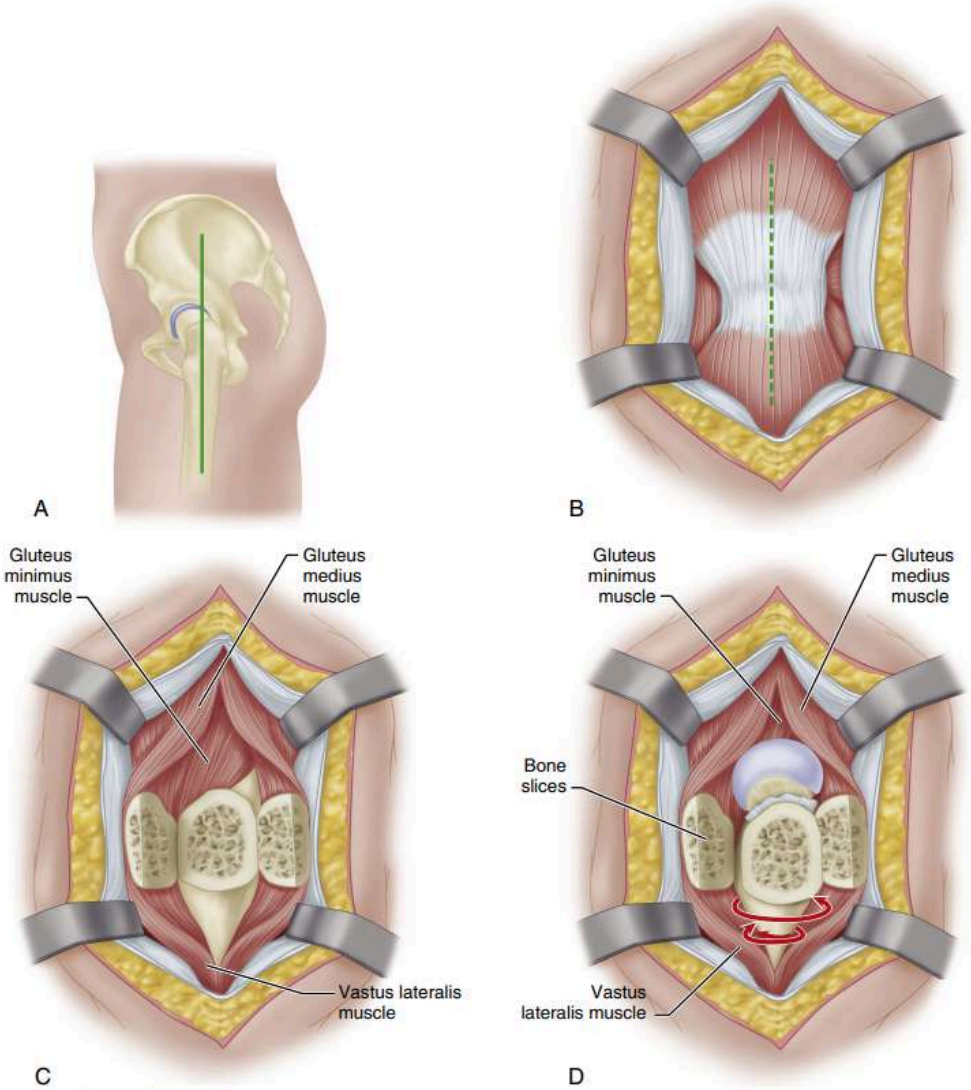

FIGURE 1.90 Hay lateral transgluteal approach to hip. **A,** Skin incision. **B,** Greater trochanter is exposed with gluteus medius attached to it proximally and vastus lateralis distally. Broken line indicates incision to be made in soft tissues. **C,** Rectangular slices of greater trochanter have been elevated anteriorly and posteriorly. **D,** Hip joint has been opened and can be dislocated as described. (Modified from McLauchlan J: The Stracathro approach to the hip, *J Bone Joint Surg* 66B:30, 1984.) **SEE TECHNIQUE 1.71.**

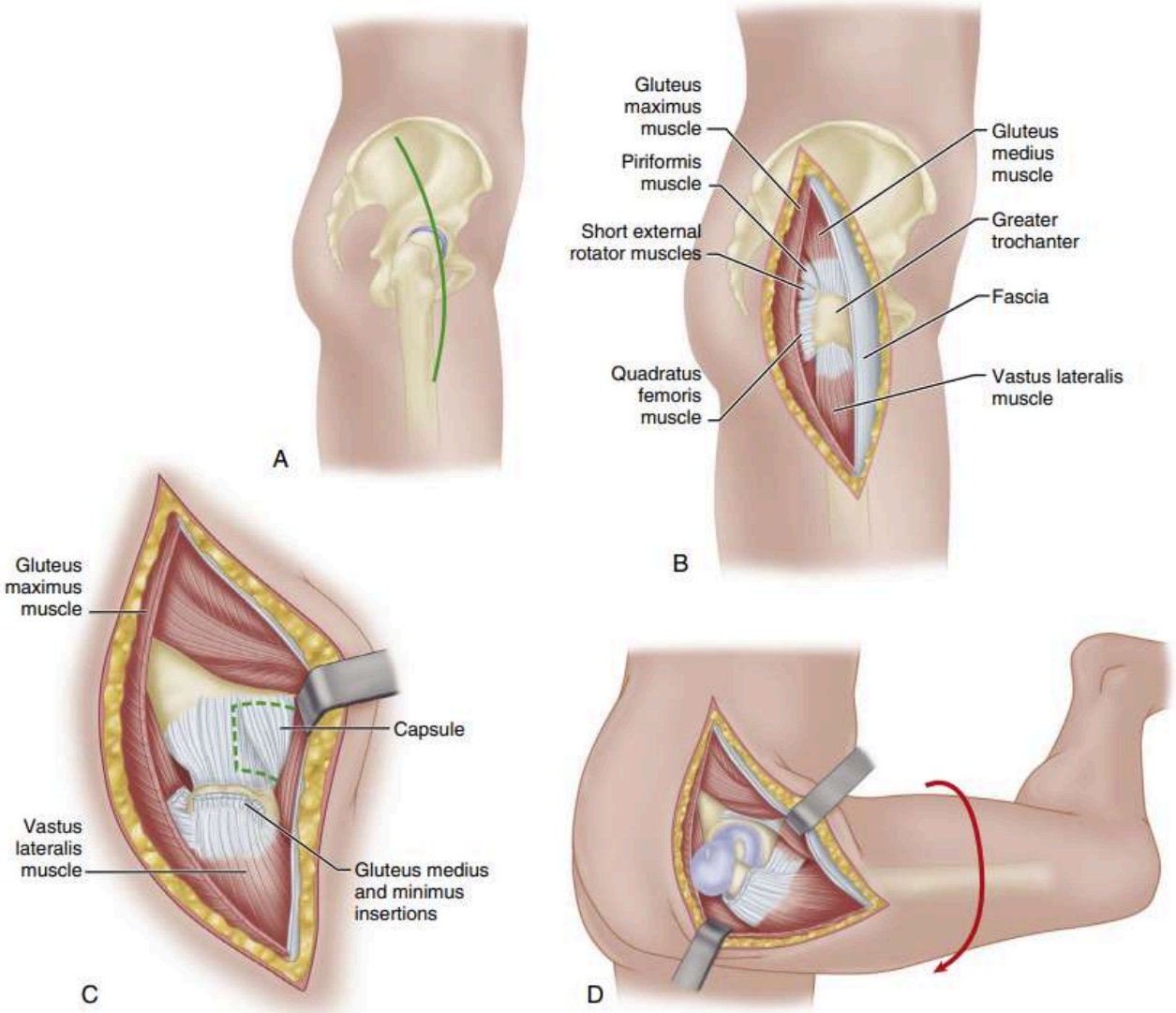

FIGURE 1.91 Gibson posterolateral approach to hip joint. **A,** Skin incision. **B,** Anterior and posterior muscle masses have been retracted to expose greater trochanter and muscles that insert into it. **C,** Gluteus medius and minimus have been divided near their insertions into greater trochanter and retracted. Incision in capsule is shown. **D,** Hip joint has been dislocated by flexing, abducting, and externally rotating thigh. **SEE TECHNIQUE 1.72.**

VIAS POSTEROLATERAIS — KOCHER-LANGENBECK E GIBSON

KOCHER-LANGENBECK — VIA POSTEROLATERAL CLÁSSICA

. **Epônimos:** **Theodor Kocher** (1841–1917, Nobel 1909) e **Bernhard von Langenbeck** (1810–1887) — via posterolateral para o quadril e o acetábulo, originalmente descrita para fraturas da parede e coluna posterior

Fig. 1.100 — Campbell

. **Posição:** decúbito lateral (DL)

. **Incisão:** **6–8 cm anterior à Espinha Ilíaca Posterossuperior (EIPS)** à margem anterior do **Trocânter Maior (TM)**

. **PLANOS CIRÚRGICOS**

1. Incisar a **fáscia lata** longitudinalmente com a coxa aduzida
2. Expor os **rotadores externos curtos** e a margem posterior do **glúteo médio**
3. Estender e rodar interno a coxa → identificar e reparar o **piriforme** e o **obturador interno**
4. Dissecção entre o intervalo do **glúteo mínimo** e a **cápsula superior**
5. Capsulotomia posterior → acesso à articulação

. **Detalhe da Kocher-Langenbeck (Campbell, Fig. 1.100):**

- Glúteo máximo retraído posteriormente → expõe rotadores curtos, nervo ciático e vasos glúteos superiores
- Artéria femoral profunda passa sob o obturador externo e o quadrado femoral → **risco ao seccionar o quadrado femoral**
- Cápsula posterior exposta por divisão e reflexão posterior dos rotadores curtos
- **Quadrado femoral e obturador externo** mantidos intactos quando possível → protegem o ramo ascendente da artéria circunflexa medial (principal irrigação da cabeça femoral)

. **INDICAÇÃO ESPECÍFICA DIFERENCIAL**

. A Kocher-Langenbeck é a via clássica para **fraturas de parede posterior e coluna posterior do acetábulo** (Judet-Letournel) — e também pode ser usada para ATQ, hemiartroplastia e revisões

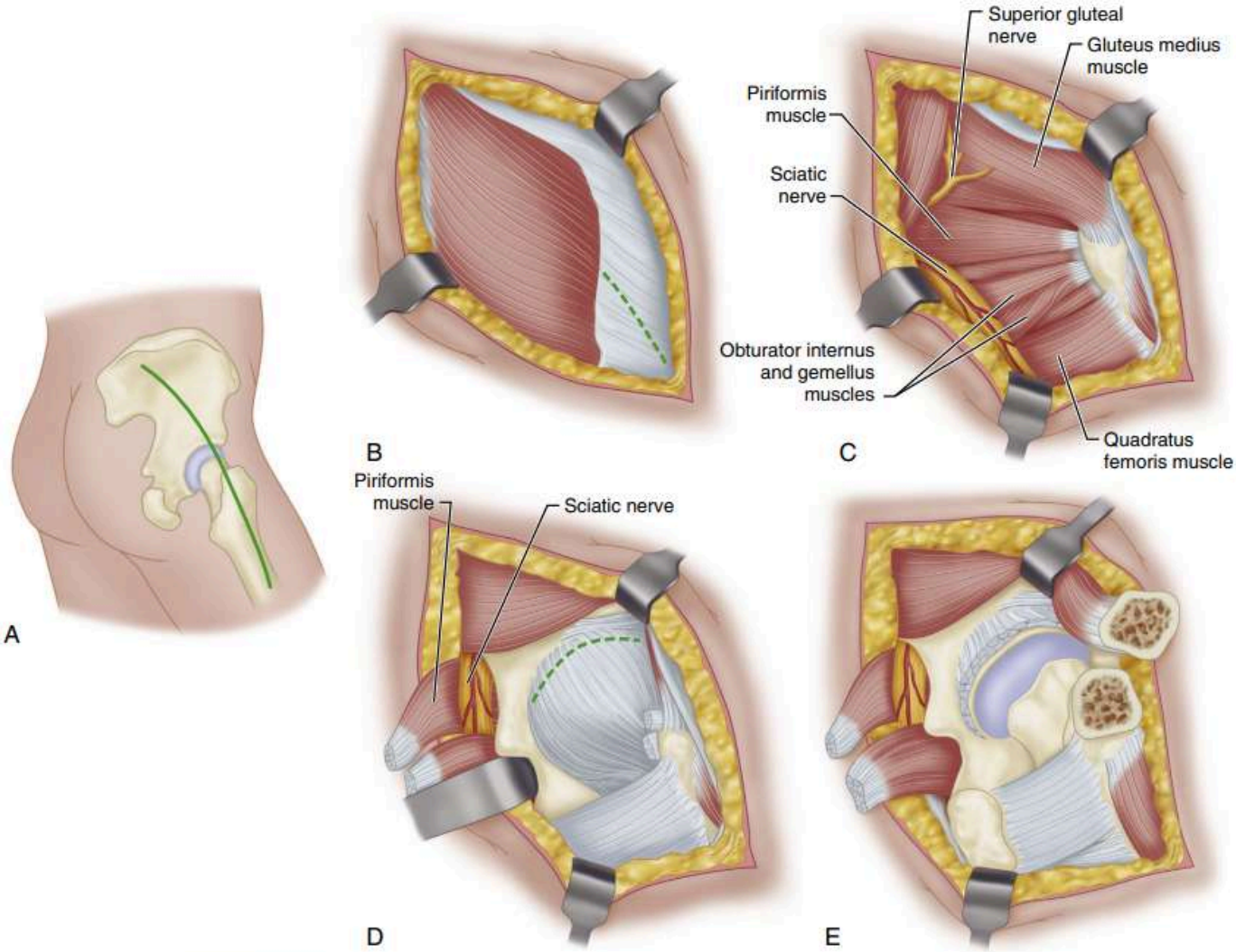

FIGURE 1.100 Kocher-Langenbeck posterior approach. **A,** Skin incision. **B,** Incision of fascia lata and splitting of gluteus maximus outlined. **C,** Gluteus maximus has been retracted, exposing short external rotators, sciatic nerve, and superior gluteal vessels. Ascending branch of medial circumflex femoral artery underlies obturator externus and quadratus femoris. **D,** Hip joint capsule has been exposed by division and posterior reflection of short external rotators. Quadratus femoris and obturator externus are left intact to protect the ascending branch of the medial circumflex artery. **E,** Osteotomy of greater trochanter and reflection of hamstring origins from ischial tuberosity have enlarged exposure. **SEE TECHNIQUE 1.79.**

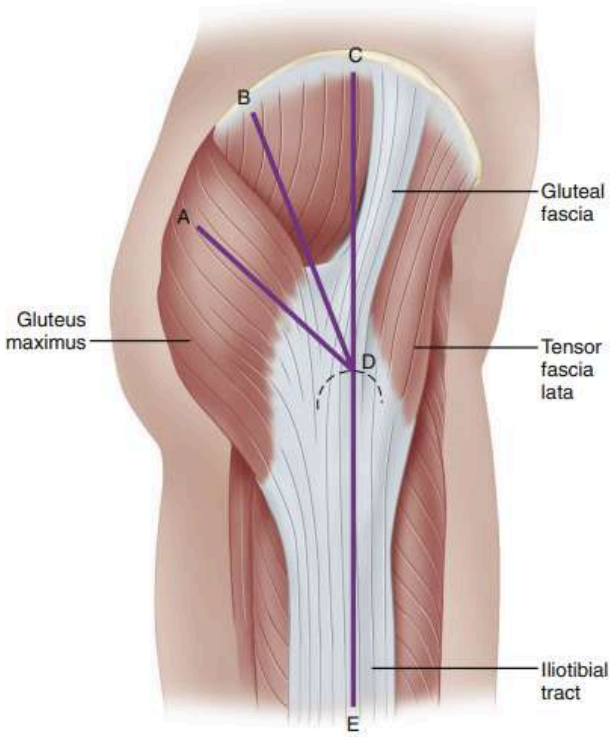

FIGURE 1.101 Modified Kocher approach as described by Gibson. Greater trochanter is dotted line. ADE is the Kocher-Langenbeck incision. BDE is Gibson's original incision. CDE is Moed's modification of the approach. (Redrawn from Moed BR: The modified Gibson posterior surgical approach to the acetabulum, *J Orthop Trauma* 24:315, 2010.) **SEE TECHNIQUE 1.80.**

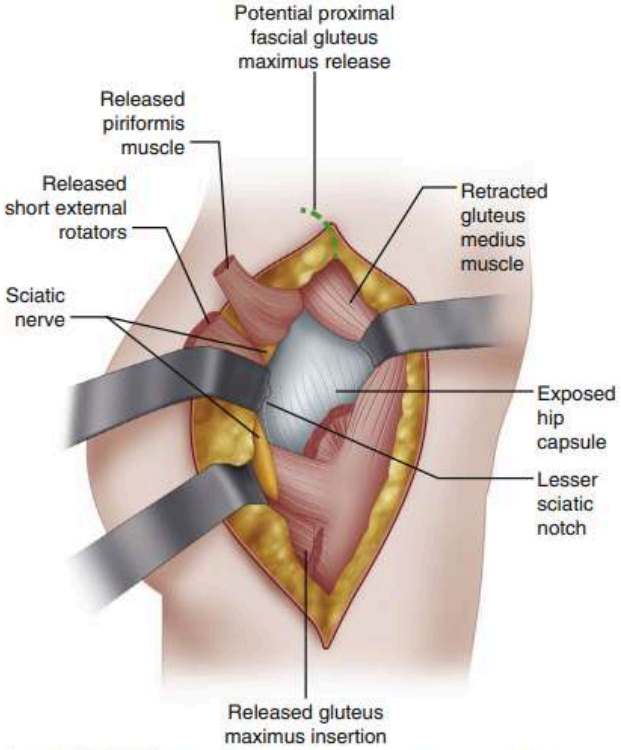

FIGURE 1.102 Deep dissection with gluteus maximus muscle reflected posterior and a retractor in the lesser sciatic notch. Retract the gluteus medius muscle in an anterior direction to expose the hip joint. (Redrawn from Moed BR: The modified Gibson posterior surgical approach to the acetabulum, *J Orthop Trauma* 24:315, 2010.) **SEE TECHNIQUE 1.80.**

+ POSTEROLATERAL — GIBSON (1950)

. **Epônimo:** Alexander Gibson (1950)

. **Posição:** decúbito lateral

. **Incisão:** 6–8 cm anterior à EIPS à margem anterior do TM (idêntica à Kocher-Langenbeck)

. **Planos:** mesma sequência da Kocher-Langenbeck (fáscia lata → rotadores externos → piriforme + obturador interno → glúteo mínimo → cápsula)

. **Diferencial da Gibson original:** luxa o quadril para ANTERIOR Fig. 1.91 — Campbell

. **Vantagem da luxação anterior:** a cápsula anterior e o labrum são preservados, potencialmente reduzindo a taxa de instabilidade anterior pós-operatória em certas indicações

+ GIBSON MOD. MERCY & FLETCHER

. **Epônimos:** Mercy e Fletcher — modificação da Gibson

. **Posição, incisão e planos:** idênticos à Gibson / Kocher-Langenbeck

. **Diferencial:** luxa o quadril para POSTERIOR (ao contrário da Gibson original que luxa anterior) Fig. 1.92 — Campbell

. **Implicação prática:** na modificação de Mercy-Fletcher, a parte anterior da cápsula é preservada para ajudar a evitar luxação posterior pós-operatória — a luxação posterior durante a cirurgia permite melhor exposição da cabeça e do fêmur proximal para remoção e implantação da prótese

. **Frase-chave:** "Gibson original = anterior; Gibson modificada (Mercy-Fletcher) = posterior"

VIAS POSTERIORES — OSBORNE (1930) E MOORE / SOUTHERN (1957)

VIA POSTERIOR — OSBORNE (1930)

. **Epônimo:** Ninion Ninfield Osborne (descrita originalmente como acesso posterior direto ao quadril)

. **Incisão:** 4,5 cm distal e lateral à EIPS → segue paralela às fibras do glúteo máximo até o TM → distal até 5 cm abaixo do TM

Fig. 1.93 — Campbell

. PLANOS CIRÚRGICOS

1. Separar as fibras do glúteo máximo no sentido de suas fibras — até 7 cm proximal ao TM → risco de lesão da artéria e do nervo glúteo inferior se ultrapassar esse limite
2. Dissecção dos tendões do piriforme e dos gêmeos → os gêmeos com o obturador interno protegem o nervo ciático que passa inferior ao piriforme e posterior aos rotadores curtos
3. Incisão da cápsula articular posterior

. **Se necessitar maior exposição:**

– Dissecar o glúteo médio para proximal e o quadrado femoral para distal

– Risco ao rebater o quadrado femoral distalmente: lesão da artéria circunflexa femoral medial (ACFM) — ramo profundo que passa entre o quadrado femoral e o obturador externo e é a principal irrigação da cabeça femoral

. **Diferenças da Osborne vs Moore:**

– Osborne: incisão mais posterior (4,5 cm da EIPS), split do glúteo máximo no sentido das fibras

– Moore: incisão da EIPS até a margem posterior do TM, divide o glúteo máximo mais amplamente

VIA POSTERIOR — MOORE / SOUTHERN (1957)

. **Epônimo:** Austin Talley Moore (1957, Carolina do Sul) — "Southern Approach" — popularizada no sul dos EUA; tornou-se a via mais utilizada mundialmente para ATQ

. **Características gerais:**

– Rápida e segura — necessita somente 1 auxiliar

– Evita a perda da força de abdução — não divide o glúteo médio (ao contrário da Hardinge)

– Maior índice de luxação posterior (2–5%) — minimizado com reparo capsular posterior

. **Posição:** decúbito lateral

. **Incisão:** EIPS → margem posterior do TM Fig. 1.94 — Campbell

. INDICAÇÕES

ATQ | APQ (Artroplastia Parcial do Quadril) | RAFI fratura posterior de acetábulo | Drenagem de artrite séptica (AS) | Remoção de corpos livres | Enxerto ósseo pediculado | Redução aberta de luxação posterior

. PLANOS CIRÚRGICOS

1. Incisar o glúteo máximo até 7 cm proximal ao TM (para evitar lesão da artéria e nervo glúteo inferior) Fig. 1.94B
2. Identificar e afastar o nervo ciático — ele sai pelo forame isquiático maior, passa abaixo do piriforme e acima dos rotadores externos. Não precisa isolar formalmente — é palpável!
3. Abertura dos gêmeos e obturador interno para identificar a cápsula posterior Fig. 1.94C
4. Capsulotomia posterior → luxação da cabeça em flexão + adução + rotação interna Fig. 1.94D

. ESTRUTURAS EM RISCO

N. ciático (isquiático)
Lesão por compressão do afastador do glúteo máximo; sai pelo forame isquiático maior, passa abaixo do piriforme e acima dos rotadores externos. Dá pra palpar — não precisa isolar!

A. glútea inferior
Passa abaixo do piriforme junto ao ciático; risco se dissecção proximal excessiva do glúteo máximo (>7 cm)

. EXTENSÃO PARA REVISÃO

. Extensão proximal e distal da incisão de pele e fáscia → amplia o campo

. Destacar o quadrado femoral e o glúteo máximo do fêmur para maior exposição

MNEMÔNICO DA AULA — "MOORE TIRA MAIS"

"Moore tira Mais… Moore morre o quadrado" → na extensão da via de Moore para revisão, o quadrado femoral é destacado/sacrificado ("morre") para ganhar exposição adicional do fêmur proximal e do acetábulo posterior. A mnemônica lembra que o destaque do quadrado femoral e do glúteo máximo é o preço da extensão.

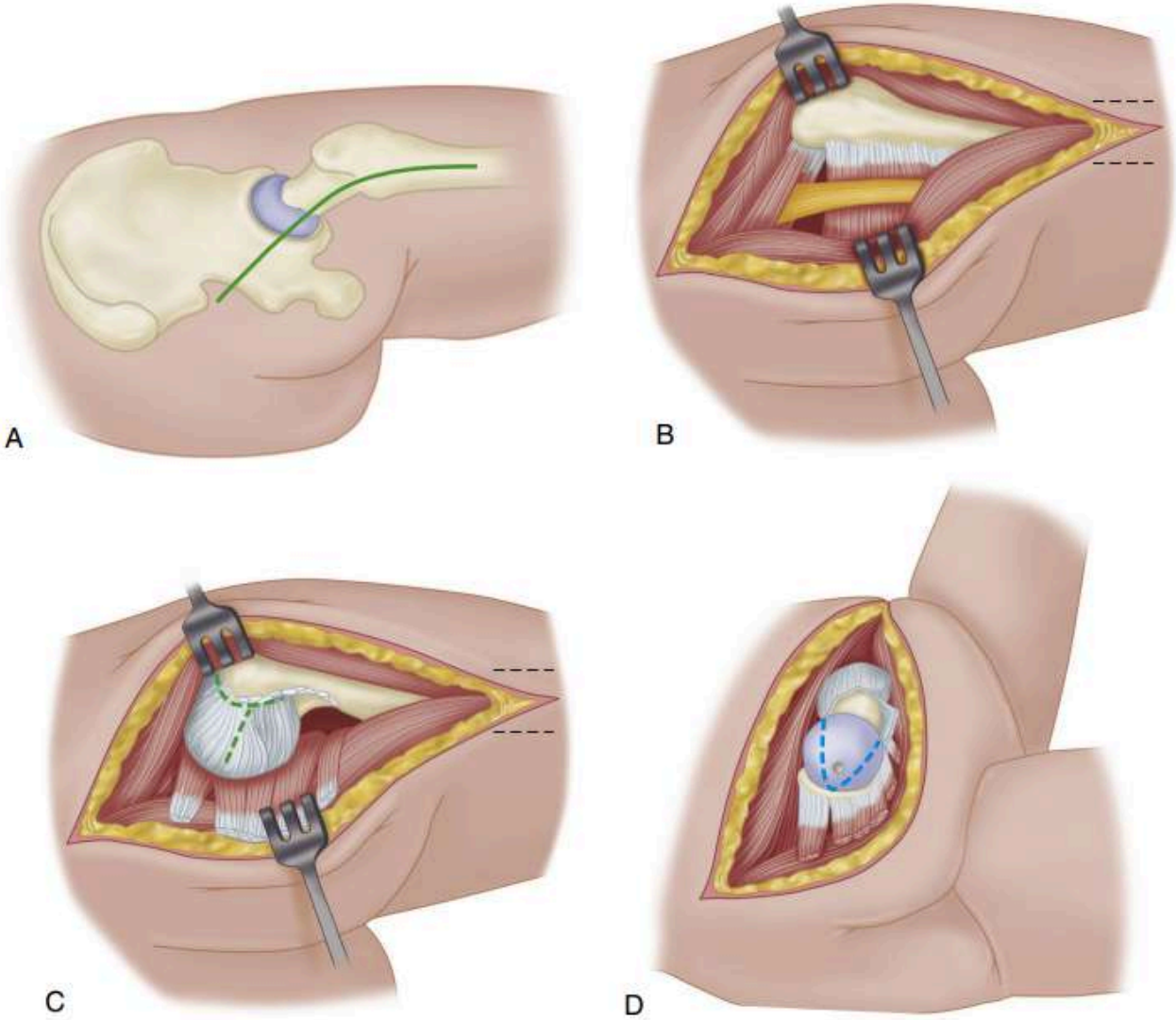

FIGURE 1.94 Moore posterior approach to hip joint. **A,** Skin incision. **B,** Gluteus maximus has been split in line with its fibers and retracted to expose sciatic nerve, greater trochanter, and short external rotator muscles. **C,** Short external rotator muscles have been freed from femur and retracted medially to expose joint capsule. **D,** Joint capsule has been opened, and hip joint has been dislocated by flexing, adducting, and internally rotating thigh. **SEE TECHNIQUE 1.74.**

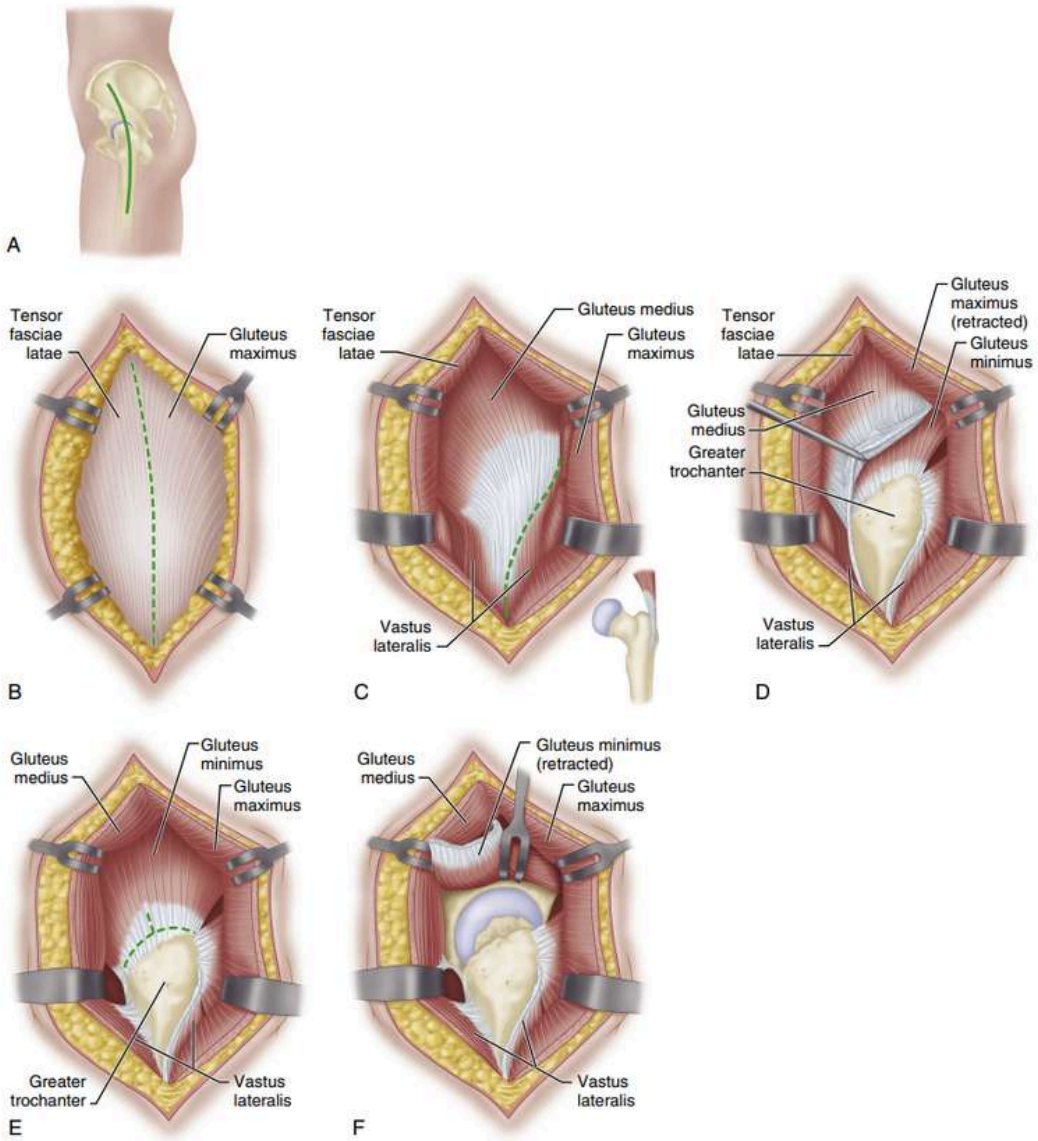

FIGURE 1.87 McFarland and Osborne lateral or posterolateral approach to hip. **A,** Skin incision. **B,** Gluteal fascia and iliotibial band are divided in midlateral line. **C,** Incision is made to bone obliquely across trochanter and distally in vastus lateralis. **D,** Combined muscle mass consisting of gluteus medius and vastus lateralis with their tendinous junction is elevated and retracted anteriorly. **E,** Tendon of gluteus minimus is split and divided before retraction proximally. **F,** Capsule has been opened to expose joint. (From McFarland B, Osborne G: Approach to the hip: a suggested improvement on Kocher's method, *J Bone Joint Surg* 36B:364, 1954.) **SEE TECHNIQUE 1.69.**

VIA MEDIAL — LUDLOFF (1908)

+ ACESSO MEDIAL — KARL LUDLOFF

. **Epônimo:** Karl Ludloff (1908, Alemanha)

. **Indicações:**

- Tenotomia do iliopsoas
- Neurectomia do obturador
- Redução aberta de luxação congênita — contratura em adução
- Biópsia do fêmur proximal medial e colo femoral

. **Incisão:** aspecto medial da coxa, começando **2,5 cm distal ao tubérculo púbico** Fig. 1.96 — Campbell

. **Planos cirúrgicos:**

- **Anterior:** intervalo entre **adutor longo** (nervo obturatório) e **adutor curto** (nervo obturatório) — mesmo nervo, porém ramos diferentes
- **Posterior:** intervalo entre **grácil** e **adutor magno**
- Dissecção profunda até identificar o **trocânter menor** e a cápsula articular inferior

. **ESTRUTURAS EM RISCO**

Ramo anterior do N. obturatório	Ramo posterior do N. obturatório	A. circunflexa femoral medial (ACFM)
Acima do **obturador externo**, desce pelo adutor longo; cruza o campo superficialmente	Mais profundo, entre adutor curto e adutor magno	**Medial à porção distal do músculo psoas** — cuidado especial em crianças (vascularização da cabeça femoral)

. **Extensão:** **geralmente NÃO se amplia** — campo limitado à região medial do quadril e coxa proximal

. **Vantagem:** acesso direto ao trocânter menor e cápsula medial/inferior sem lesão dos abdutores

. **Desvantagem:** exposição muito restrita; não permite osteotomia pélvica ou femoral simultânea; risco significativo ao nervo obturatório e à ACFM

ILIOINGUINAL — LETOURNEL E JUDET (1961)

+ VIA ILIOINGUINAL — ÉMILE LETOURNEL E ROBERT JUDET

. **Epônimos:** Émile Letournel e Robert Judet (1961, Paris) — via padrão para fraturas acetabulares anteriores

. **Indicação:** toda a porção ANTERIOR da pelve e acetábulo — coluna anterior, parede anterior, ambas colunas (componente anterior), fraturas transversas com componente anterior dominante

. **Incisão:** 3 cm acima da sínfise púbica até a EIAS → pode estender-se ao longo da crista ilíaca Fig. 1.97 — Campbell

. **Planos:**

1. Retrair a aponeurose do oblíquo externo
2. Abrir o canal inguinal elevando a borda da aponeurose e o reto abdominal
3. Abrir o intervalo entre o oblíquo interno e o abdominal transverso
4. Abrir a fáscia iliopectínea — separa a lacuna muscular (lateral) da lacuna vascular (medial)

. AS 3 JANELAS DA ILIOINGUINAL

JANELA LATERAL

. Fossa ilíaca interna (superfície interna do ílio)

. **Riscos:** N. cutâneo femoral lateral (NCFLC), N. femoral

JANELA INTERMEDIÁRIA

. Eminência iliopectínea e aspecto medial dos vasos ilíacos externos

. **Riscos:** Corona mortis (anastomose obturadora × epigástrica inferior ou ilíaca externa), N. femoral

JANELA MEDIAL

. Sínfise púbica e ramo superior do púbis

. **Riscos:** Funículo espermático (ligamento redondo ♀), vasos ilíacos externos

. **CORONA MORTIS:** anastomose vascular entre artéria obturadora e artéria epigástrica inferior ou ilíaca externa — cruza o ramo superior do púbis; presente em até 80% dos indivíduos; hemorragia potencialmente fatal se lesionada → deve ser identificada e ligada

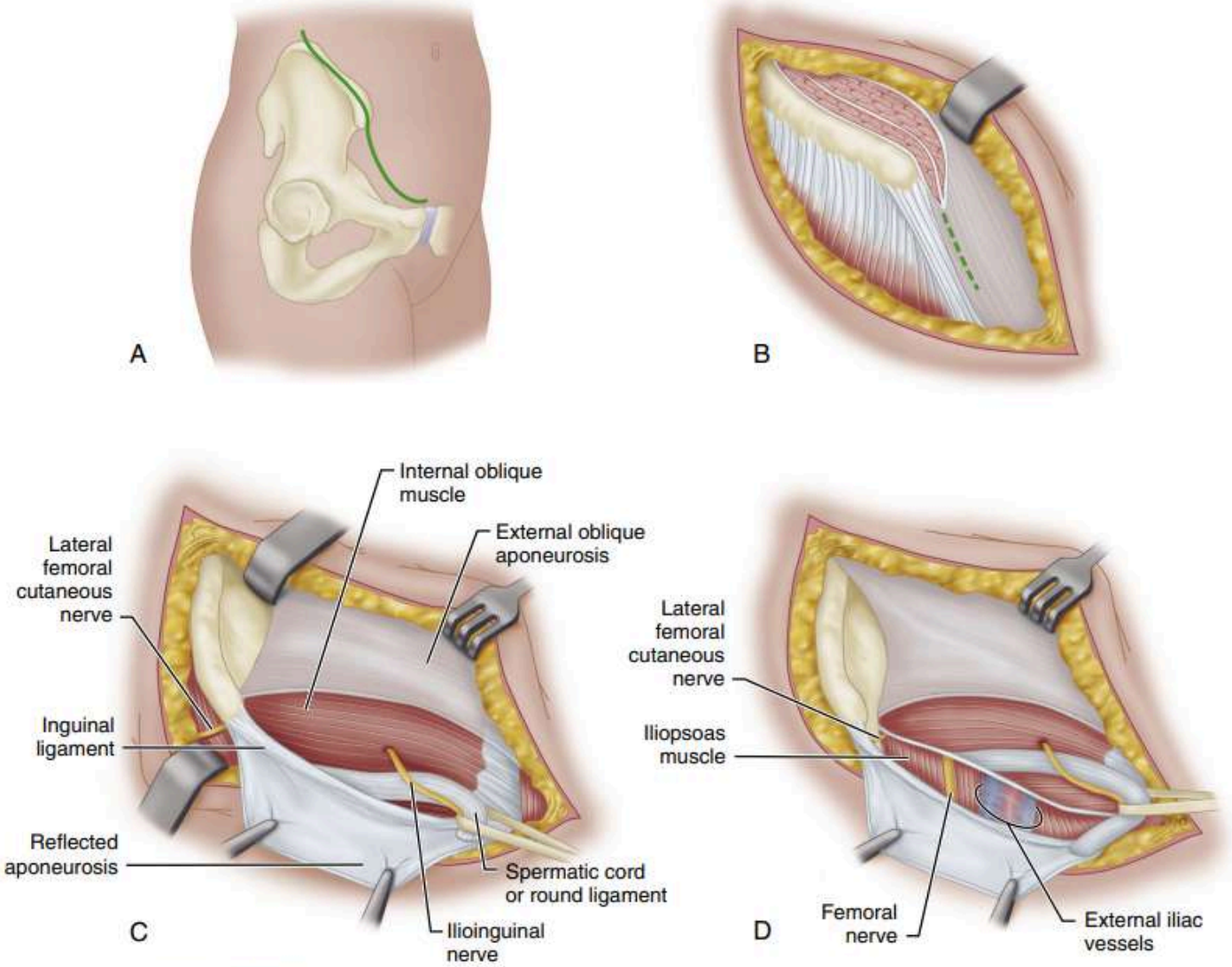

FIGURE 1.97 Letournel and Judet ilioinguinal approach. **A,** Skin incision. **B,** Origins of abdominal and iliacus muscles have been elevated from iliac crest. *Broken line* shows incision through superficial fascia and external oblique aponeurosis. **C,** Lateral femoral cutaneous nerve has been exposed, and aponeurosis of external oblique has been incised. Iliacus has been reflected from inner table of ilium. Inguinal canal has been opened by reflecting incised flap of external oblique aponeurosis distally. Internal oblique, inguinal ligament, and spermatic cord or round ligament have been exposed. **D,** Inguinal ligament has been incised, releasing common origin of internal oblique and transversus abdominis muscles.

+ VIA DE STOPPA (ACESSO INTRAPÉLVICO ANTERIOR)

. **Epônimo:** **René Stoppa** (cirurgião herniário francês) — adaptada para fraturas acetabulares por **Cole e Bolhofner**

. **Indicações:**

Sínfise púbica | (+ janelas laterais) → coluna e parede anterior | (+ ilioinguinal) → lâmina quadrilátera

. **Incisão:** **Pfannenstiel** (transversa suprapúbica) **Fig. 1.107 — Campbell**

. **Planos:**

1. Abertura do **reto abdominal** na linha alba
2. Retrair a porção média do reto femoral até identificar a porção superior da **púbis**
3. Identificar a **corona mortis** e ligar
4. Expor a **eminência iliopectínea** lateralmente → dissecção intrapélvica retrovesical

. **ESTRUTURAS EM RISCO**

Bexiga
Imediatamente posterior ao espaço retropúbico (espaço de Retzius) → sonda vesical obrigatória; esponja úmida para proteção **Fig. 1.96C**

Corona mortis
Anastomose obturadora + ilíaca/epigástrica — deve ser ligada sistematicamente

N. e A. obturatórios
Passam pelo canal obturatório; risco na dissecção da lâmina quadrilátera

Vasos ilíacos externos
Laterais à eminência iliopectínea; protegidos pela fáscia iliopectínea

. **Vantagem vs ilioinguinal:** acesso direto à lâmina quadrilátera e superfície interna do acetábulo **sem abrir o canal inguinal**; menor morbidade da parede abdominal; facilita colocação de placa de reforço medial (buttress)

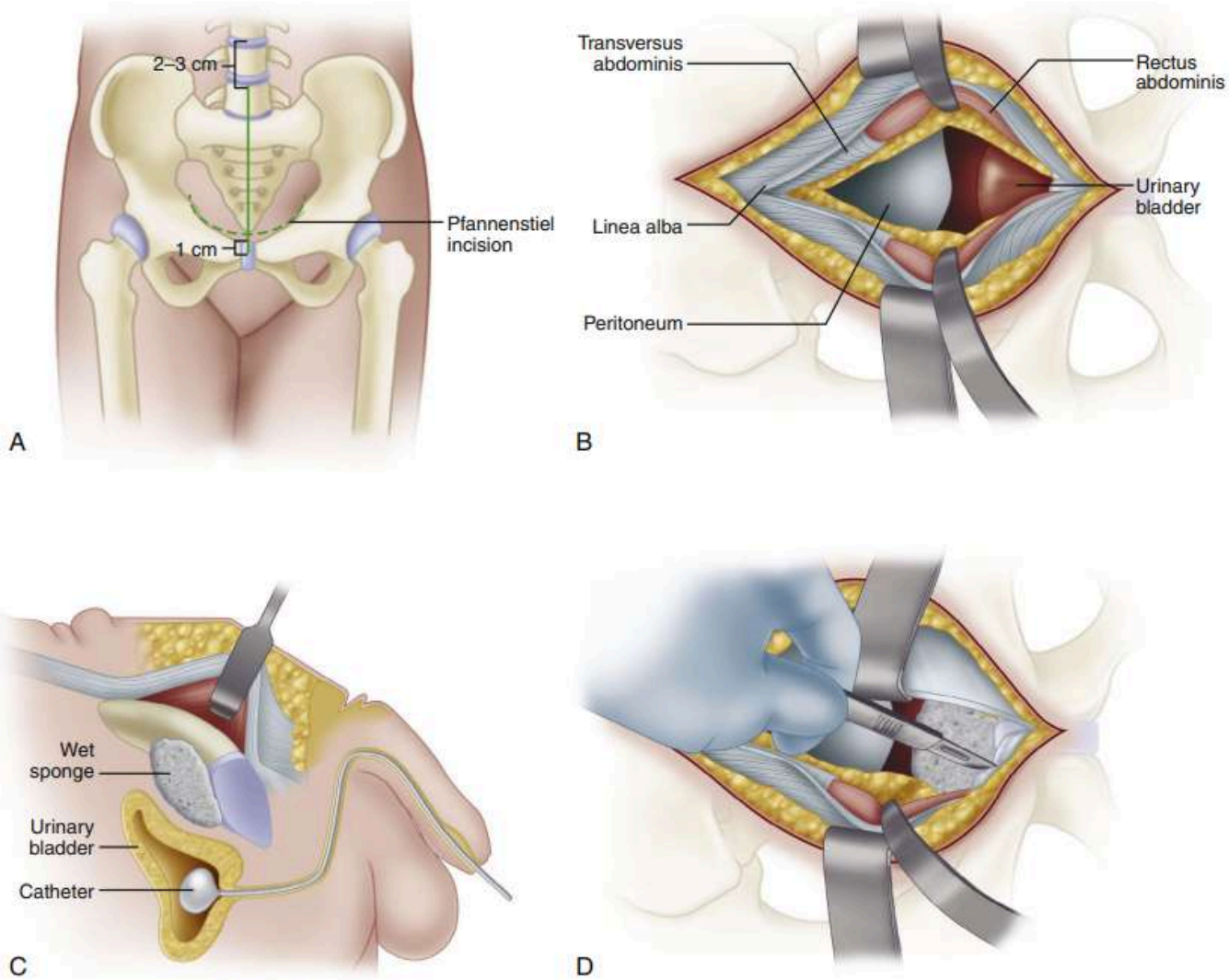

FIGURE 1.96 Stoppa approach for open reduction and internal fixation of acetabular fracture. **A,** Incision. **B,** Retraction of rectus abdominis muscle. **C,** Wet sponge packed into retropubic space to protect the urinary bladder. **D,** Dissection of periosteum from the superior pubic bone.

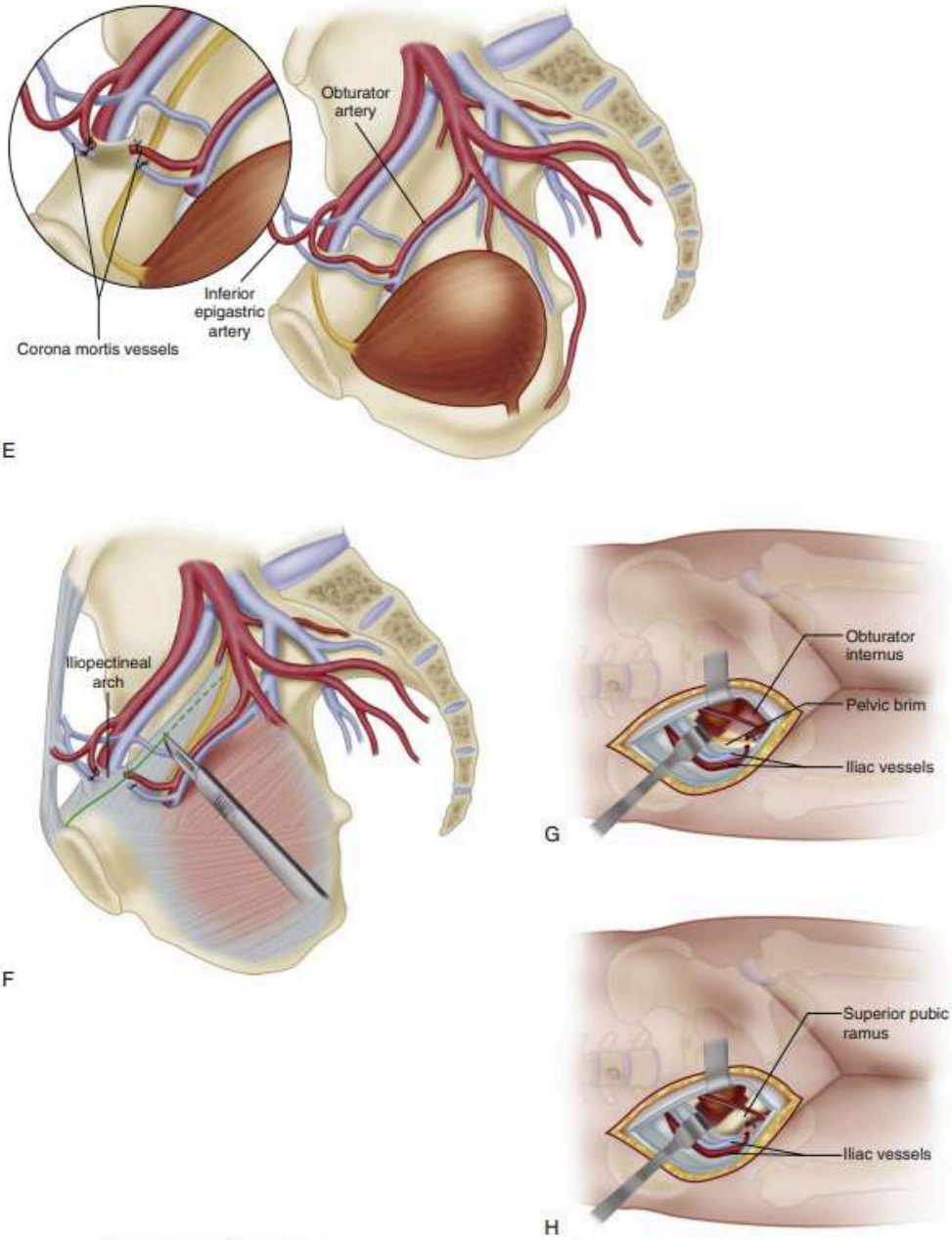

FIGURE 1.96, cont'd **E,** Identification of the corona mortis vessels. **F,** Dissection of the iliopectineal arch from the bone. **G,** Elevation of the periosteum and obturator internus to expose the quadrilateral surface. **H,** Placement of Hohmann retractors to expose acetabulum. (A through D, From AO Surgery Reference, www.aosurgery.org. Copyright by AO/Spine International, and E through H, Redrawn from AO Foundation, Davos Platz, Switzerland.) **SEE TECHNIQUE 1.76.**

LUXAÇÃO CONTROLADA DE GANZ (2001)

★ LUXAÇÃO CIRÚRGICA CONTROLADA DO QUADRIL — REINHOLD GANZ

. **Epônimo:** Prof. Reinhold Ganz (Berna, Suíça, 2001) — técnica revolucionária que permite acesso 360° ao acetábulo e à cabeça femoral com preservação da vascularização

. **Base anatômica:** via de Kocher-Langenbeck ou Gibson combinada com osteotomia trocantérica tipo "flip" (osteotomia do TM com preservação da ACFM)

. PASSOS CIRÚRGICOS

1. **Osteotomia do TM (Trochanteric Flip Osteotomy):** OTT com máximo de 1,5 cm de espessura do TM, feita anterior à inserção do glúteo médio — preserva o ramo profundo da ACFM que passa **posterior** ao TM
2. **Liberar parte do tendão do piriforme** — risco de lesão do nervo ciático se dissecção agressiva
3. **Capsulotomia em "Z"** anterolateral na cápsula articular
4. **Luxação ANTERIOR do quadril:** flexão + rotação externa + abdução → cabeça femoral luxa anteriormente com visualização completa

. O QUE A TÉCNICA PERMITE

. Acesso 360° ao acetábulo e à cabeça femoral — inspeção completa da cartilagem, labrum e colo femoral em toda a circunferência

. Ressecção de até 30% da junção colo-cabeça no quadrante anterolateral — tratamento do Impacto Femoroacetabular (IFA) tipo CAM

. Tratamento de fraturas da cabeça femoral (Pipkin), condromatose sinovial, osteocondrite dissecante do quadril, loose bodies

. POR QUE É "SEGURA" PARA A VASCULARIZAÇÃO

. **Chave:** a OTT é feita anterior à inserção do glúteo médio no TM → o retalho ósseo com os abdutores é rebatido anteriormente → os vasos circunflexos mediais (ramo profundo) ficam protegidos posteriormente, pois passam atrás do TM entre o obturador externo e o quadrado femoral

. Quadrado femoral PRESERVADO — barreira protetora dos vasos

. RISCOS

N. ciático	ACFM (ramo profundo)	Não-união do TM
Na liberação do piriforme e na luxação anterior	Se OTT ultrapassa inserção do glúteo médio (muito posterior) ou se quadrado femoral é lesionado	OTT ≤1,5 cm → fixação com parafusos ao final