Fixador Externo de Pelve — Crista Ilíaca vs Supra-Acetabular

Rockwood and Green's Fractures in Adults · 10ª ed. · Vias de Acesso em Cirurgia Ortopédica · Hoppenfeld, deBoer & Buckley · Aula: Zonas de Segurança — Pelve

https://talesrobertosn.github.io/ortopediaresumos/

INDICAÇÃO PRINCIPAL — DAMAGE CONTROL

. **Situações de risco de vida com instabilidade hemodinâmica** decorrentes de **lesões abertas do anel pélvico**, especialmente em sua porção **anterior**. O fixador externo é aplicado de urgência para **controle de danos**, reduzindo o volume pélvico e o sangramento das fraturas

. **LIMITAÇÃO CRUCIAL:** tanto o fixador de **crista ilíaca** quanto o **supra-acetabular** realizam **compressão anterior** do anel pélvico — mas **NENHUM dos dois realiza compressão posterior**

. **Únicas técnicas que realizam compressão posterior:**

– Parafuso percutâneo sacroilíaco

– Dispositivo C-Clamp

COMPARAÇÃO GERAL — CRISTA ILÍACA VS SUPRA-ACETABULAR

MAIS FÁCIL

FIXADOR DE CRISTA ILÍACA

. **Vantagem:** **aplicação mais simples e rápida** — ideal em cenário de emergência sem recursos avançados

. **Pinos:** 2 pinos de Schanz convergentes

. **Referência:** 2 cm posterior à **espinha ilíaca anterossuperior (EIAS)**

. **Desvantagem:** **mais instável**, com **maior risco de soltura** dos pinos

. **Risco anatômico:** nervo cutâneo femoral lateral da coxa (NCFLC) na EIAS

MAIS ESTÁVEL

FIXADOR SUPRA-ACETABULAR

. **Vantagem:** **mais estável** — fixação em osso cortical espesso acima do acetábulo; coluna óssea entre lâminas interna e externa do ílio

. **Pinos:** Schanz inseridos em **espinha ilíaca anteroinferior (EIAI)**

. **Referência:** **5 cm distal e 3 cm medial** à EIAS

. **Orientação:** **20° cranial** e **30° medial**

. **Desvantagem:** **aplicação tecnicamente mais complexa**, dependente de fluoroscopia

TÉCNICA — FIXADOR EXTERNO DE CRISTA ILÍACA FIG. 13.5 A–E

. **Princípio:** os pinos são introduzidos **entre as duas lâminas (interna e externa) da asa do ílio** — a coluna óssea é estreita e difícil de avaliar cegamente, sobretudo com o osso deslocado pelo trauma. Por isso são necessárias referências anatômicas e, idealmente, fluoroscopia.

1. **Posicionamento:** paciente em decúbito dorsal. Palpação da **crista ilíaca** e da **EIAS**. A face subcutânea da crista é o guia para a incisão Fig. 13.5A
2. **Incisão:** pequena incisão imediatamente **posterior à EIAS**, sobre a face subcutânea da crista. **NUNCA incisão cega** — o **NCFLC emerge ao nível da EIAS** e é vulnerável a lesão direta Fig. 13.5A
3. **Marcação com agulhas-guia:** duas agulhas longas introduzidas em paralelo às superfícies **interna e externa** da asa do ílio, mantendo contato com o osso. Isso cria um **corredor seguro** entre as lâminas, porque a espessura real do ílio não pode ser avaliada visualmente — especialmente em fraturas desviadas Fig. 13.5B
4. **Perfuração cortical:** perfurar apenas o córtex externo com broca. Depois, o pino de Schanz é introduzido **manualmente**, permitindo que ele deslize entre as duas lâminas corticais Fig. 13.5C
5. **Colocação dos 2 pinos:** pinos introduzidos no ângulo de bifurcação entre as agulhas-guia. Devem alojar-se no **tubérculo ilíaco espesso** (região de maior massa óssea) Fig. 13.5D
6. **Convergência:** os 2 pinos devem **convergir entre si** — aumenta a ancoragem óssea e a estabilidade da montagem. Localização final: dois pinos na asa do ílio Fig. 13.5E
7. **Montagem externa:** barras e clamps conectam os pinos bilateralmente para realizar a compressão anterior do anel pélvico

⚠ ZONA DE SEGURANÇA — PELVE (CRISTA)

Dois pinos **convergentes** — referência **crista ilíaca** — cuidado com o **nervo cutâneo lateral da coxa**, que emerge na EIAS e passa sob o ligamento inguinal. Incisões cegas são proibidas.

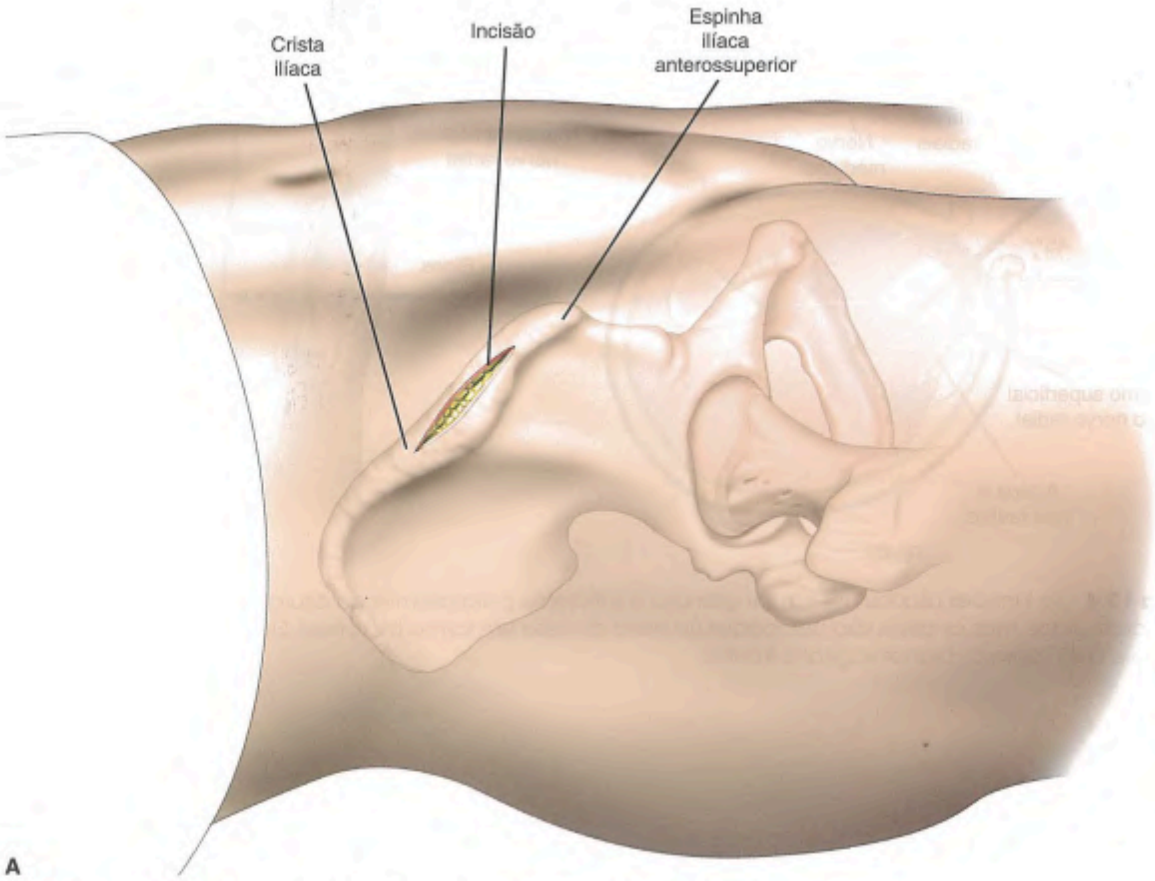

Figura 13.5 **(A)** Incisão para fixação externa de pinos na crista ilíaca. (*continua*)

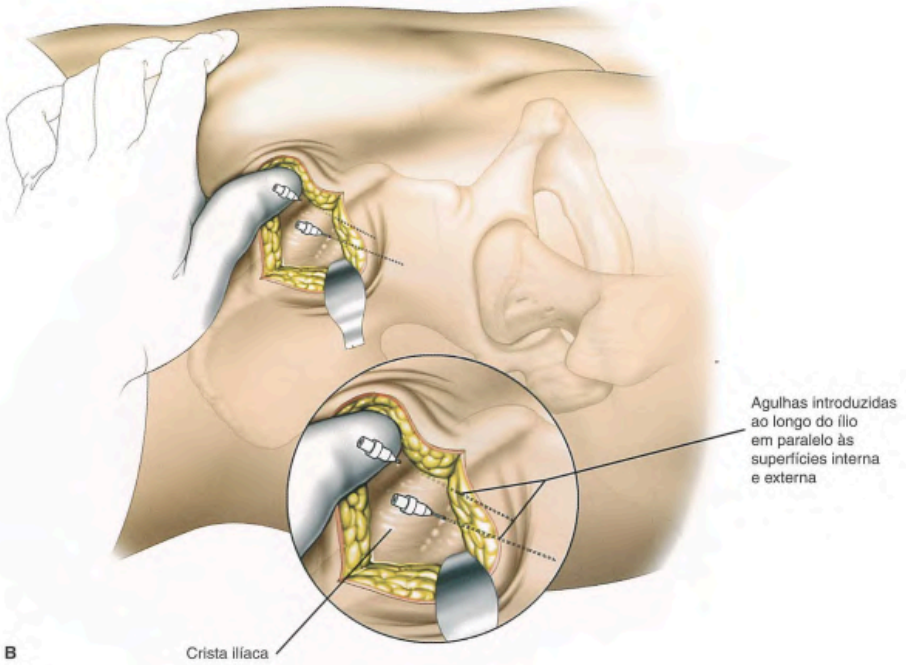

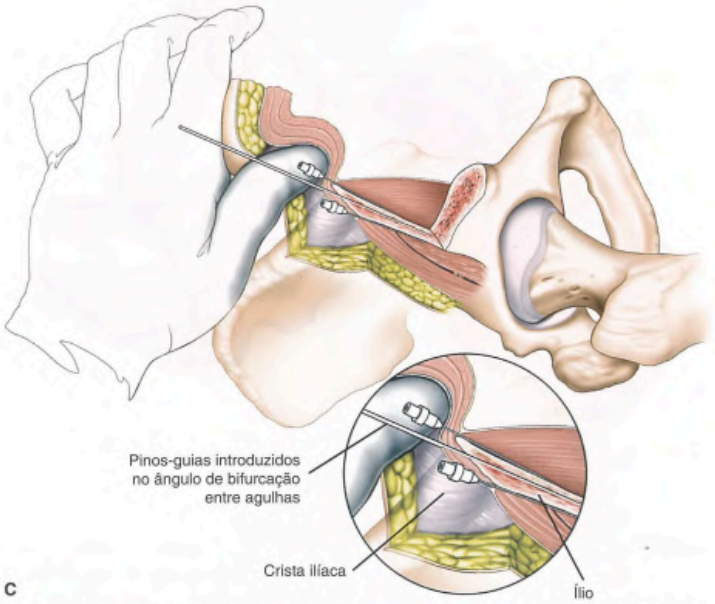

Figura 13.5 (*continuação*) **(B)** Dois arames, colocados em ambos os lados da crista ilíaca, marcam a dissecção para a perfuração cortical. **(C)** Usando essa técnica aberta, o pino encontra-se entre a lâmina interna e a lâmina externa do ílio. (*continua*)

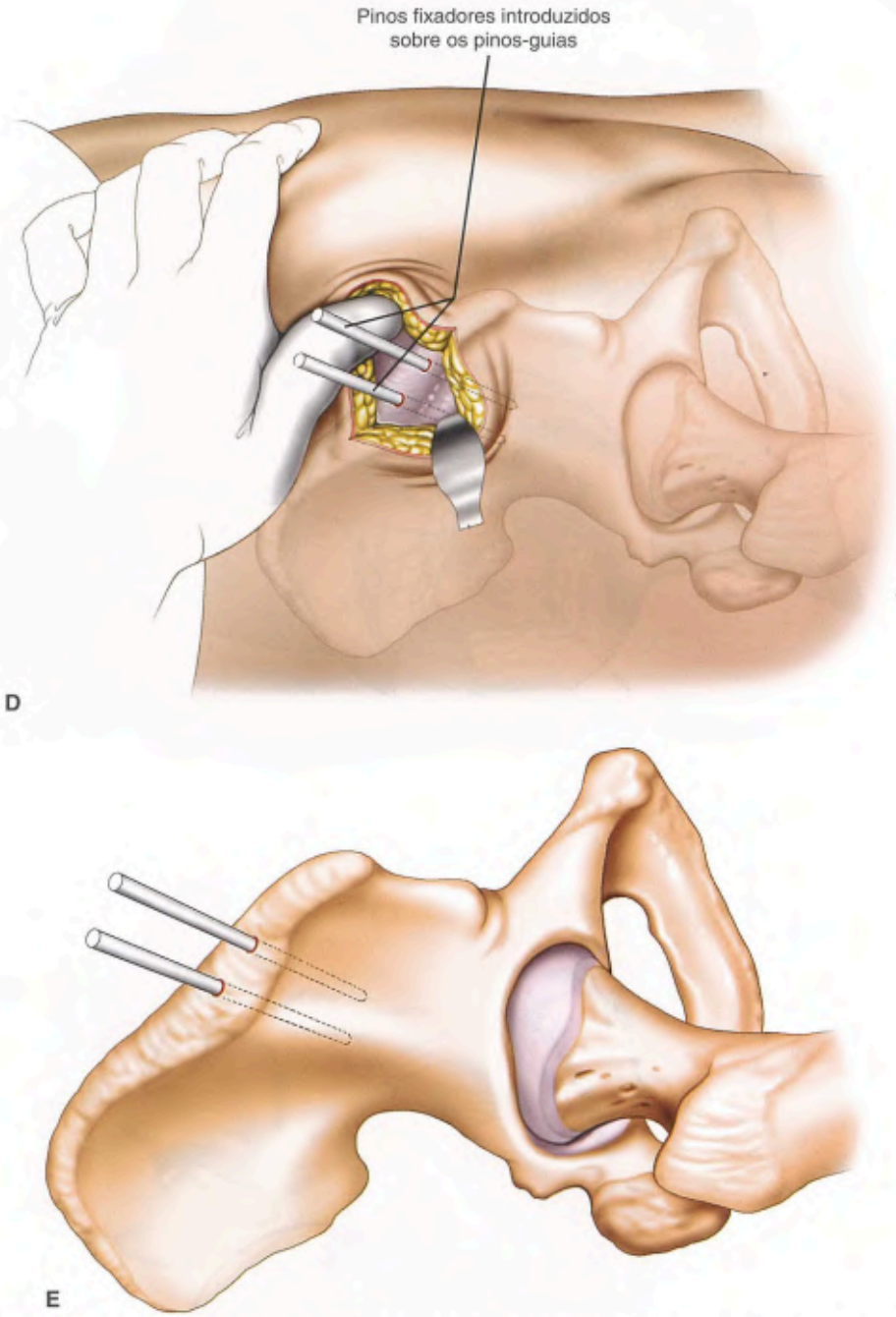

Figura 13.5 (*continuação*) **(D)** Os pinos devem estar no espesso tubérculo ilíaco. **(E)** Dois pinos localizados na asa do ílio.

✚ TÉCNICA — FIXADOR EXTERNO SUPRA-ACETABULAR (EIAI) FIG. 13.6 A–E

. **Princípio:** o pino atravessa a **coluna óssea supra-acetabular** — corredor ósseo denso que vai da EIAS (anterior) à espinha ilíaca posteroinferior (PIIS). Essa coluna é **muito mais resistente** que a asa do ílio → fixação mais estável e menor risco de soltura.

1. **Localização da referência cutânea:** palpação da **EIAS**. Ponto de entrada aproximado: **5 cm distal** e **3 cm medial** à EIAS → corresponde à projeção cutânea da **espinha ilíaca anteroinferior (EIAI)** **Fig. 13.6A**

2. **Incisão:** cerca de 3 cm distal à EIAS, sobre a projeção da EIAI. Pequena incisão aberta com uso de **fluoroscopia** **Fig. 13.6B**

3. **Dissecção romba entre músculos:** ponta do afastador introduzida no intervalo entre **tensor da fáscia lata (lateral)** e **sartório (medial)**. Proteção simultânea do **NCFLC** e do **nervo femoral** **Fig. 13.6C**

4. **Exposição da EIAI:** identifica-se o tendão do **músculo reto femoral** na origem da EIAI. A cápsula do quadril deve ser preservada — o pino fica proximal a ela **Fig. 13.6D**

5. **Referência fluoroscópica — a GOTA DE LÁGRIMA (teardrop):** **imagem radiográfica dupla** formada pelas tábuas interna e externa do ílio e o topo da incisura isquiática maior inferiormente. **O centro da gota é a coluna óssea pela qual o pino deve passar** — vai da espinha ilíaca anterior até a PIIS, visualizada na incidência **ilíaca oblíqua (obturadora do pino)**. Pode-se usar a ponta do hemostato sobre a pele, diretamente em cima da teardrop, para marcar a entrada

6. **Perfuração e introdução do pino:** perfuração **unicortical** do córtex externo. Pino de Schanz introduzido manualmente, deslizando pela região supra-acetabular. **O pino é unicortical e deve permanecer proximal à cápsula do quadril** — penetração distal → invasão articular **Fig. 13.6E**

7. **Orientação do pino (crucial):** **20° cranial** + **30° medial** — explicado detalhadamente abaixo

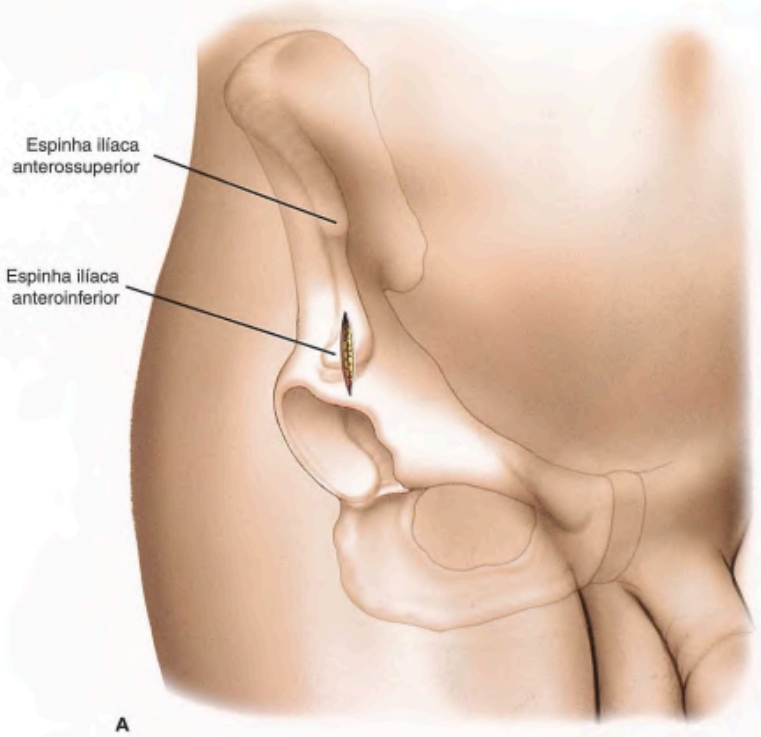

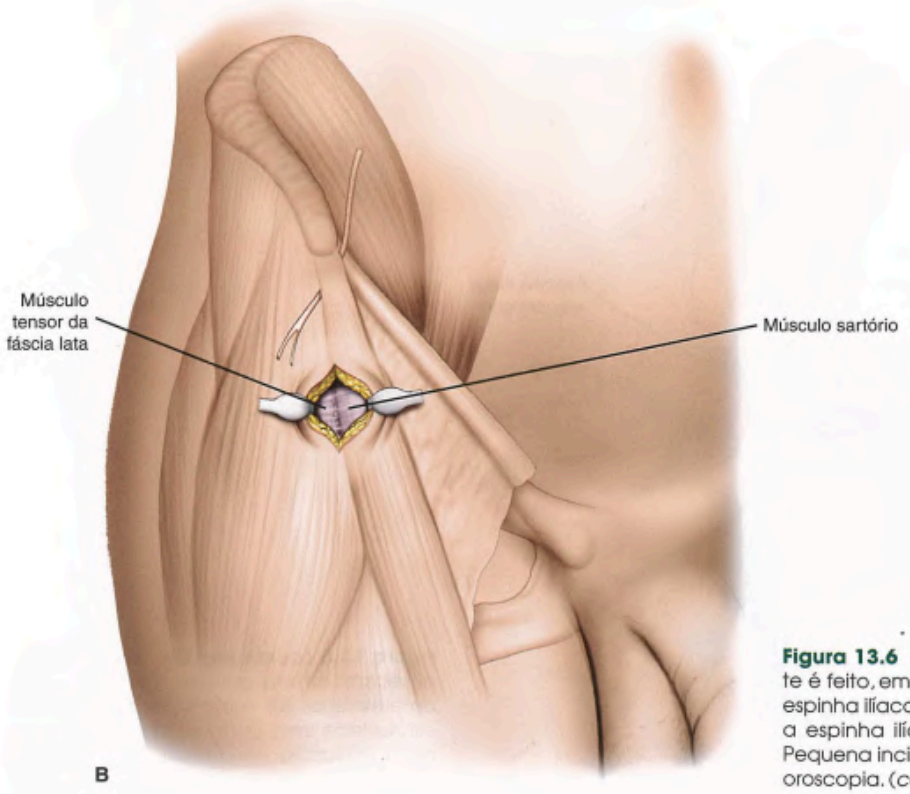

Figura 13.6 **(A)** Um pequeno corte é feito, em torno de 3 cm distal à espinha ilíaca anterossuperior, sobre a espinha ilíaca anteroinferior. **(B)** Pequena incisão aberta usando fluoroscopia. (*continua*)

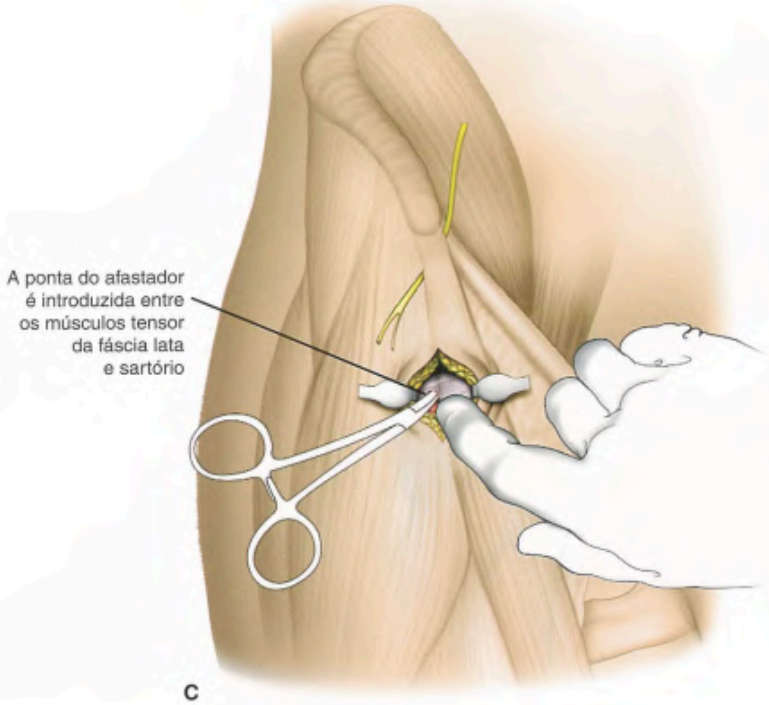

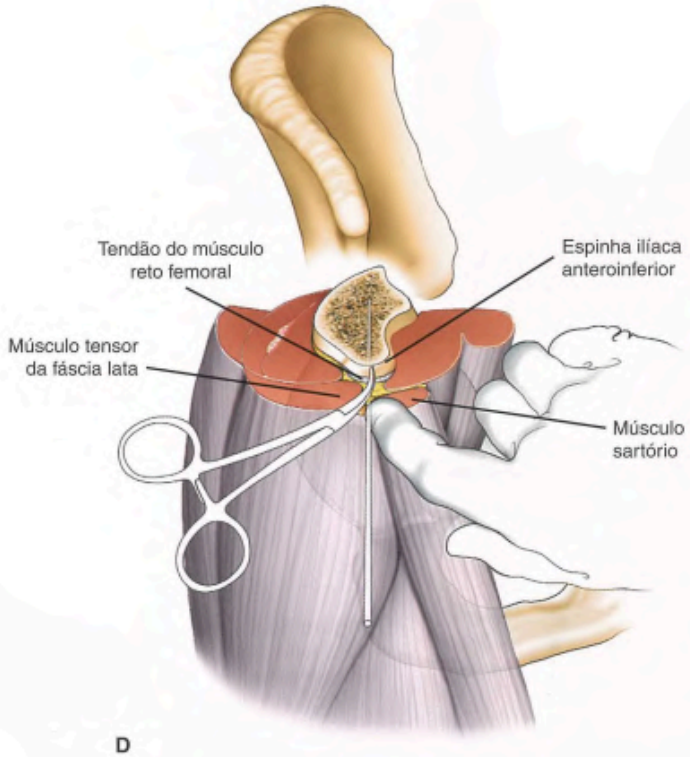

Figura 13.6 (*continuação*) **(C)** Utilizando dissecção romba, procure a espinha ilíaca anteroinferior. **(D)** A perfuração unicortical estabelece uma porta para o pino acima da articulação do quadril, na região supra-acetabular. (*continua*)

Figura 13.6 (*continuação*) **(E)** O pino no lugar, acima da articulação do quadril na espinha ilíaca anteroinferior.

⚡ ENTENDENDO OS ÂNGULOS — 20° CRANIAL E 30° MEDIAL

. **Conceito:** os ângulos descrevem a **direção de avanço do pino** em relação aos planos anatômicos, partindo do ponto de entrada na EIAI. Como a coluna supra-acetabular é estreita (corredor de osso entre tábuas interna e externa do ílio e acima da cúpula acetabular), a angulação é o que **mantém o pino dentro do osso** e evita que ele saia pela tábua externa, entre na articulação do quadril ou invada a pelve.

🔼 20° CRANIAL (PLANO SAGITAL)

↗ 20°

Significado prático: a ponta do pino aponta **"para cima"** — em direção à crista ilíaca — quando olhado de lado (plano sagital, perfil do paciente).

Por quê: se o pino entrasse paralelo ao solo (0°), atravessaria **direto pela cúpula acetabular** → articulação do quadril. Inclinar 20° cranial direciona o pino **acima do teto acetabular**, seguindo a coluna óssea em direção à PIIS.

Fluoroscopia de controle: incidência **obturadora oblíqua** (inlet/outlet) mostra o pino passando acima do acetábulo

◀ 30° MEDIAL (PLANO AXIAL)

↖ 30°

Significado prático: a ponta do pino aponta **"para dentro"** — em direção ao eixo central do corpo — quando olhado de frente (plano axial/superior).

Por quê: a asa do ílio é **obliquamente orientada** — não é vertical nem paralela ao plano sagital. Ela se inclina de fora-anterior para dentro-posterior. Inclinar 30° medial **acompanha a orientação natural da coluna óssea**; se o pino fosse perpendicular ao plano coronal, sairia pela **tábua externa em poucos centímetros**.

Fluoroscopia de controle: incidência **ilíaca oblíqua** mostra a teardrop e o pino centralizado na coluna

✦ ANALOGIA PRÁTICA PARA FIXAR

Imagine que você está na frente do paciente deitado. O ponto de entrada fica na **EIAI** (5cm abaixo + 3cm para dentro da EIAS). Você pega o pino e aponta como se fosse mirar na **articulação sacroilíaca contralateral** — só que subindo um pouco para não entrar no quadril. Esse vetor de "subir 20° + ir para dentro 30°" é a direção da coluna supra-acetabular, que termina na PIIS.

◉ SINAL DA GOTA DE LÁGRIMA (TEARDROP SIGN) — FLUOROSCOPIA INDISPENSÁVEL

. **Definição radiográfica:** a teardrop é a imagem em forma de gota formada pela sobreposição das tábuas **interna e externa do ílio** com o **topo da incisura isquiática maior** inferiormente, visualizada na incidência **ilíaca oblíqua (obturator outlet)**

. **Importância prática:** o **centro da gota representa a coluna óssea** pela qual o pino supra-acetabular deve passar — corredor que se estende da espinha ilíaca anterior até a PIIS

. **Marcação cutânea:** a extremidade do hemostato é apoiada sobre a pele diretamente acima da teardrop na fluoroscopia → define o ponto ideal da incisão

. **Pino fora da teardrop** → risco de: invasão da pelve (medial), invasão articular do quadril (inferior), soltura por perfuração da tábua externa (lateral) ou perfuração superior na asa ilíaca

(Fig. 49-42). The author uses the handle end of a hemostat directly over the teardrop the skin. This is the area for the skin incision. The teardrop itself is a radiographic representation of the inner and outer tables of the ilium and the top of the greater scia notch inferiorly. The center is the column of bone through which fixation is desired a extends from the anterior iliac spine to the PIIS as seen on an iliac oblique view.

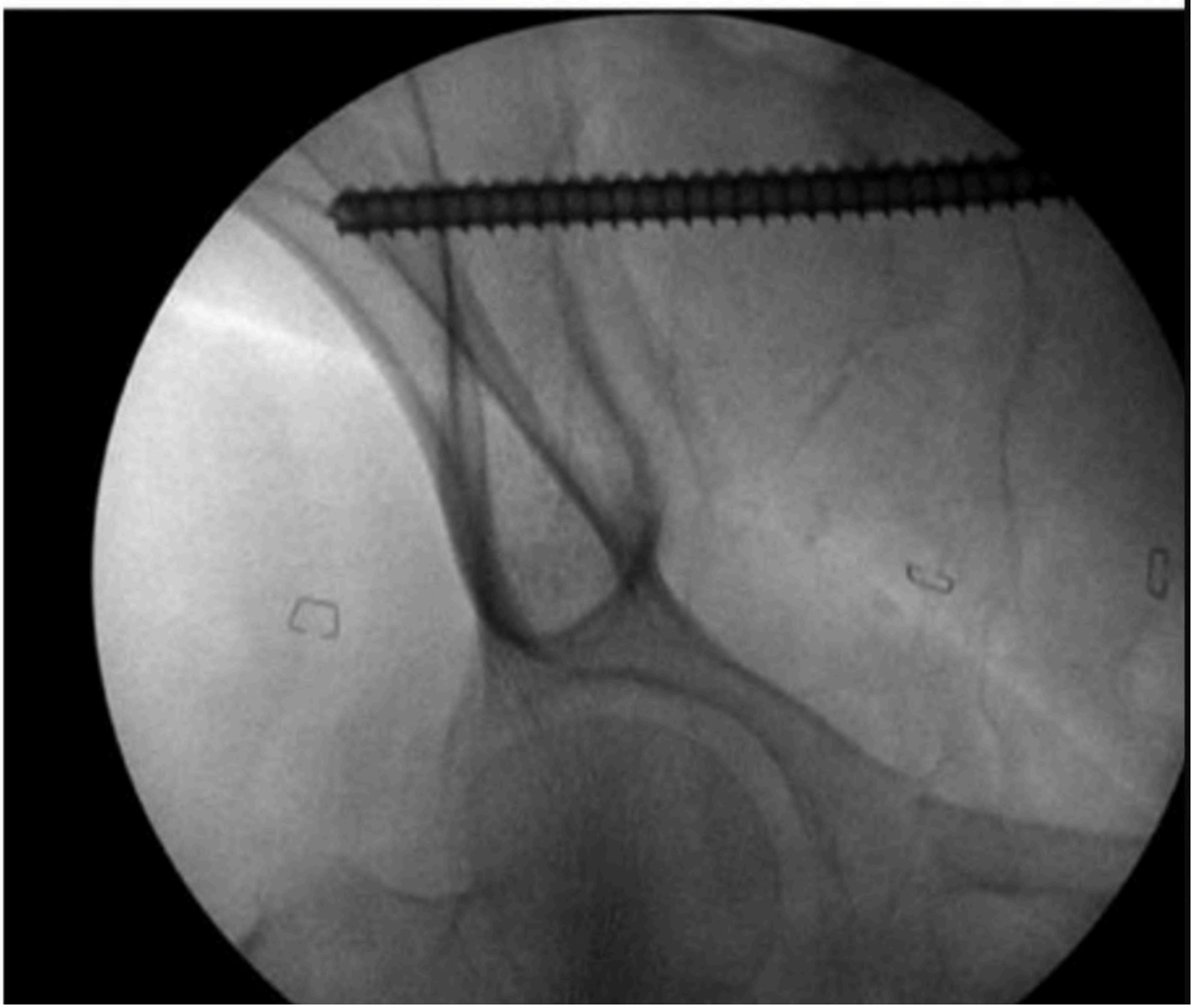

TABELA COMPARATIVA FINAL — CRISTA ILÍACA VS SUPRA-ACETABULAR

PARÂMETRO	CRISTA ILÍACA	SUPRA-ACETABULAR
Ponto de entrada	**2 cm posterior à EIAS**, na face subcutânea da crista	EIAI — **5 cm distal e 3 cm medial à EIAS**
Referência fluoroscópica	Não obrigatória (palpação)	**Gota de lágrima (teardrop)** — centro da coluna óssea
Orientação do pino	2 pinos **convergentes** entre as tábuas interna/externa do ílio	**20° cranial + 30° medial**
Tipo de fixação	Bicortical, entre as lâminas da asa do ílio (tubérculo ilíaco)	**Unicortical** — coluna supra-acetabular (proximal à cápsula do quadril)
Estabilidade	**Menor** — osso mais fino, maior risco de soltura	**Maior** — osso cortical denso
Facilidade técnica	**Mais fácil** — aplicação rápida	**Mais complexa** — exige fluoroscopia e dissecção romba
Risco anatômico principal	**NCFLC** na EIAS (incisão guiada, nunca cega)	**NCFLC**, nervo femoral, cápsula do quadril, articulação acetabular
Compressão realizada	Apenas **anterior**	Apenas **anterior**
Compressão posterior	**NENHUM dos dois realiza** — reservada a parafuso SI percutâneo ou C-Clamp	