⬟ Fraturas do Anel Pélvico — Classificações e Aplicação Prática

Rockwood and Green's Fractures in Adults · Cap. Pelvic Ring Injuries · Tile · Young & Burgess · AOSpine sacro · OTA/AO

https://talesrobertosn.github.io/ortopediaresumos/

✦ CONTEXTO — POR QUE CLASSIFICAR? A ESTABILIDADE É TUDO

. **Função clínica:** a classificação prediz **necessidades de ressuscitação**, risco de complicações e desfecho. **Malgaigne (1859)** foi o primeiro a descrever uma fratura do anel pélvico ("dupla fratura vertical")

. **Eixos da classificação moderna:** três critérios — (1) **morfologia**, (2) **status neurológico**, (3) **modificadores caso-específicos**

. ▸ ANATOMIA APLICADA — O QUE TORNA O ANEL ESTÁVEL

● ESTABILIZADORES POSTERIORES (ESSENCIAIS À ESTABILIDADE VERTICAL)

. Ligamentos sacroilíacos posteriores — "tension band"

. Ligamentos sacroilíacos interósseos

. Ligamento sacrotuberal (ST)

. Ligamento sacroespinhoso (SSp)

. Ligamento iliolombar (ILL) — fixa-se ao processo transverso de L5

. **Lesão posterior = chave para a instabilidade vertical**

● ESTABILIZADORES ANTERIORES (ESTABILIDADE ROTACIONAL)

. Sínfise púbica + ligamentos sinfisiais

. Ligamentos sacroilíacos anteriores (ASI)

. Ramos púbicos

. **Lesão anterior isolada = instabilidade rotacional, geralmente vertical-estável**

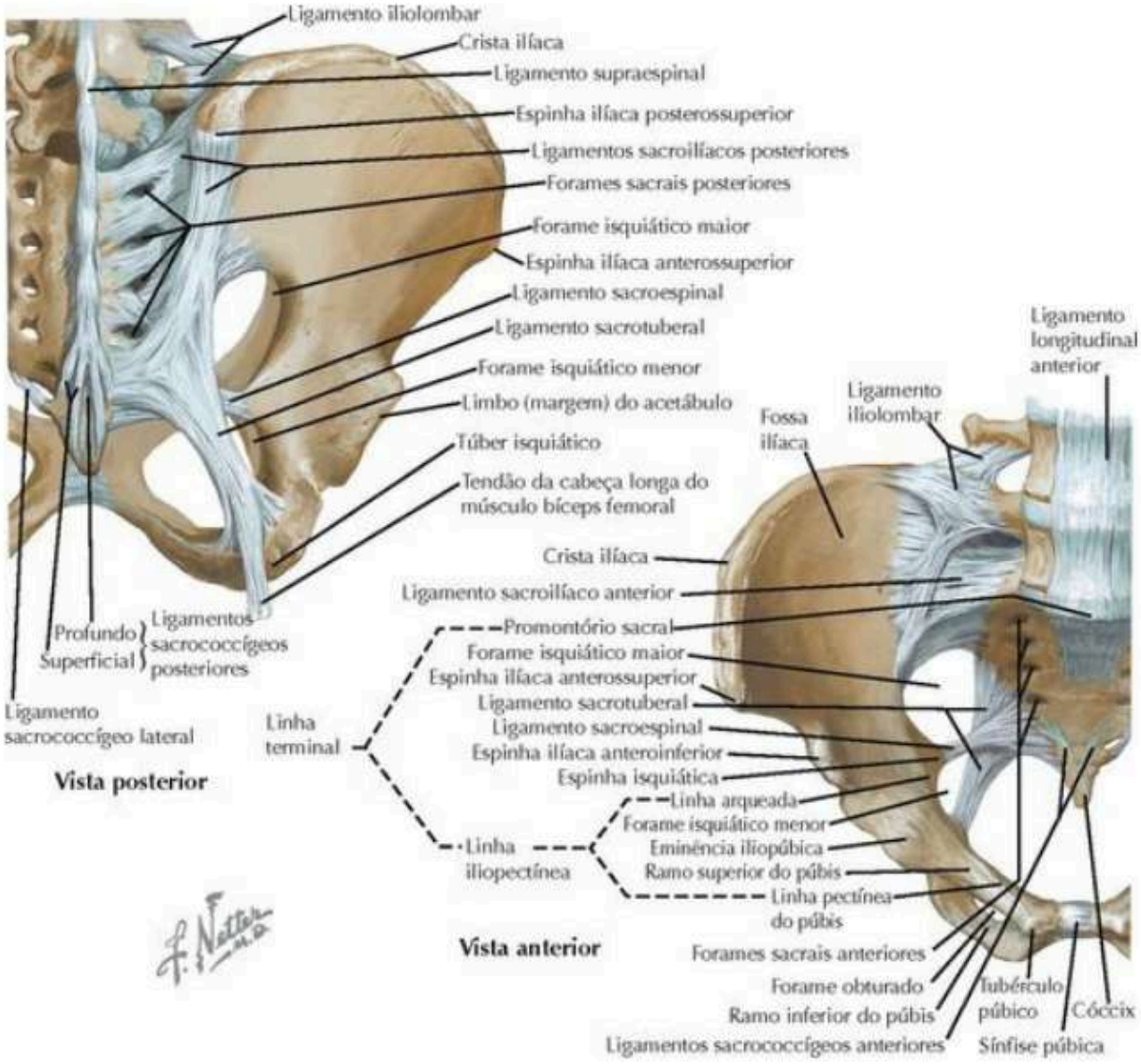
Ligamento iliolombar
Crista ilíaca
Ligamento supraespinal
Espinha ilíaca posterossuperior
Ligamentos sacroilíacos posteriores
Forames sacrais posteriores
Forame isquiático maior
Espinha ilíaca anterossuperior
Ligamento sacroespinal
Ligamento sacrotuberal
Forame isquiático menor
Limbo (margem) do acetábulo
Túber isquiático
Tendão da cabeça longa do músculo bíceps femoral
Profundo
Superficial
Ligamentos sacrococcígeos posteriores
Ligamento sacrococcígeo lateral
Vista posterior
Ligamento longitudinal anterior
Ligamento iliolombar
Fossa ilíaca
Crista ilíaca
Ligamento sacroilíaco anterior
Promontório sacral
Forame isquiático maior
Espinha ilíaca anterossuperior
Ligamento sacrotuberal
Ligamento sacroespinal
Espinha ilíaca anteroinferior
Espinha isquiática
Linha terminal
Linha arqueada
Forame isquiático menor
Eminência iliopúbica
Ramo superior do púbis
Linha iliopectínea
Linha pectínea do púbis
Vista anterior
Forames sacrais anteriores
Forame obturado
Ramo inferior do púbis
Ligamentos sacrococcígeos anteriores
Tubérculo púbico
Cóccix
Sínfise púbica

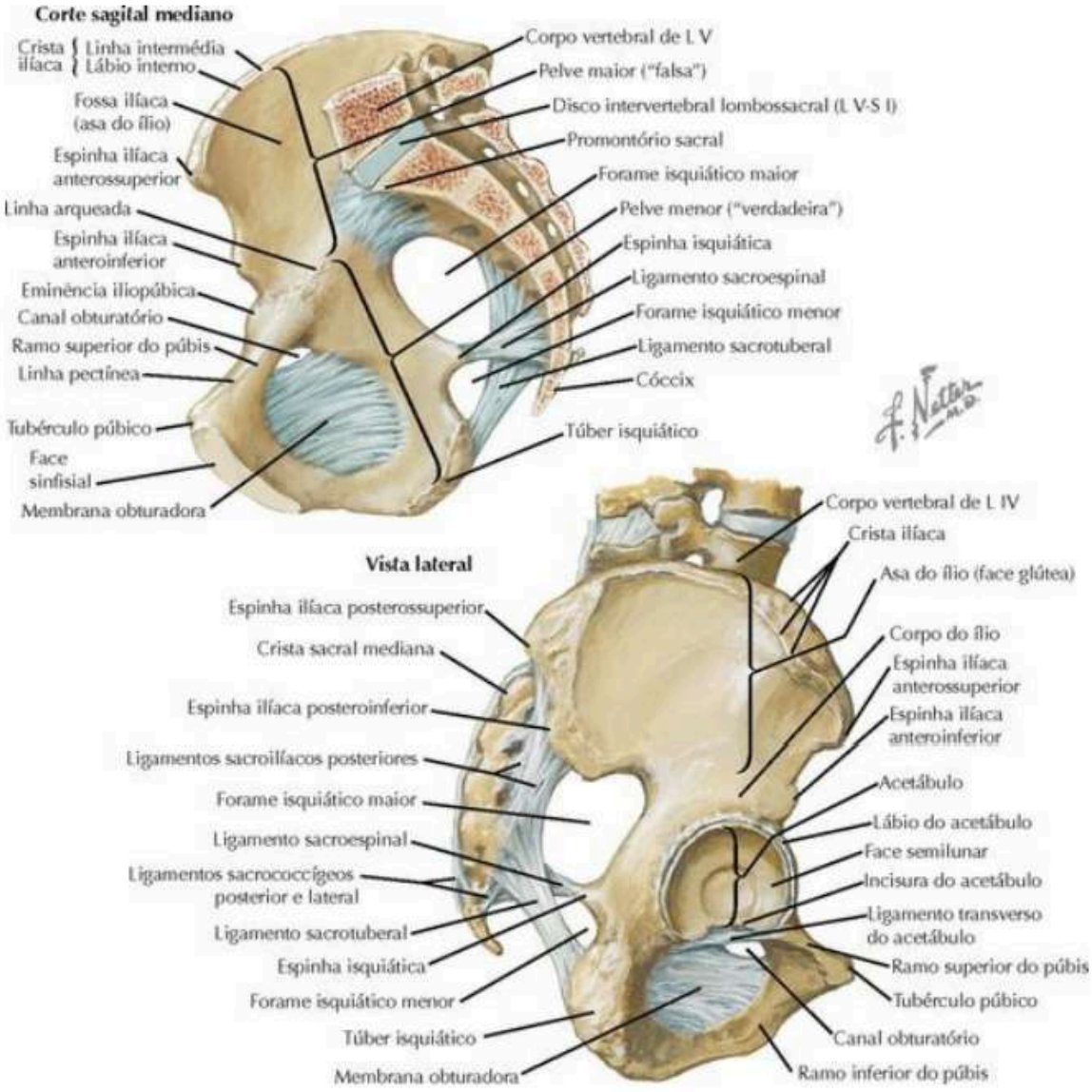

CLASSIFICAÇÃO DE TILE — ESTABILIDADE COMO EIXO PRINCIPAL

. **Lógica:** baseada na **estabilidade rotacional** e **vertical**. Adotada como base também pela classificação AO/OTA (que usa A, B, C com a mesma lógica).

TIPO A

Anel Pélvico ESTÁVEL

Rotacional: estável • Vertical: estável

- **A1:** fraturas que NÃO envolvem o anel — avulsões (EIAS, EIAI, ísquio), asa ilíaca, fraturas da crista
- **A2:** fraturas estáveis e minimamente desviadas do anel pélvico (ex: rama isolada não-deslocada)
- **A3:** fratura transversa do sacro/coccígea (sem desvio significativo)
- **Tratamento: NÃO operatório**

TIPO B

Instabilidade ROTACIONAL, vertical estável

Rotacional: INSTÁVEL • Vertical: estável

- **B1:** "open book" — abertura anterior + ligamentos posteriores íntegros
- **B2:** compressão lateral (LC) ipsilateral
- **B3:** LC contralateral ou "bucket-handle" (alça de balde)
- **Tratamento: variável — algumas demandam fixação**; lesões posteriores parciais permitem tratamento incruento ou fixação anterior

TIPO C

Instabilidade ROTACIONAL E VERTICAL

Rotacional: INSTÁVEL • Vertical: INSTÁVEL

- **C1:** unilateral
- **C2:** bilateral
- **C3:** associada a fratura acetabular
- **Lesão completa do complexo posterior** (SI, ST, SSp todos rompidos ou fratura completa do sacro)
- **Tratamento: cirúrgico OBRIGATÓRIO; pior prognóstico — frequentemente associada a lesões neurológicas**

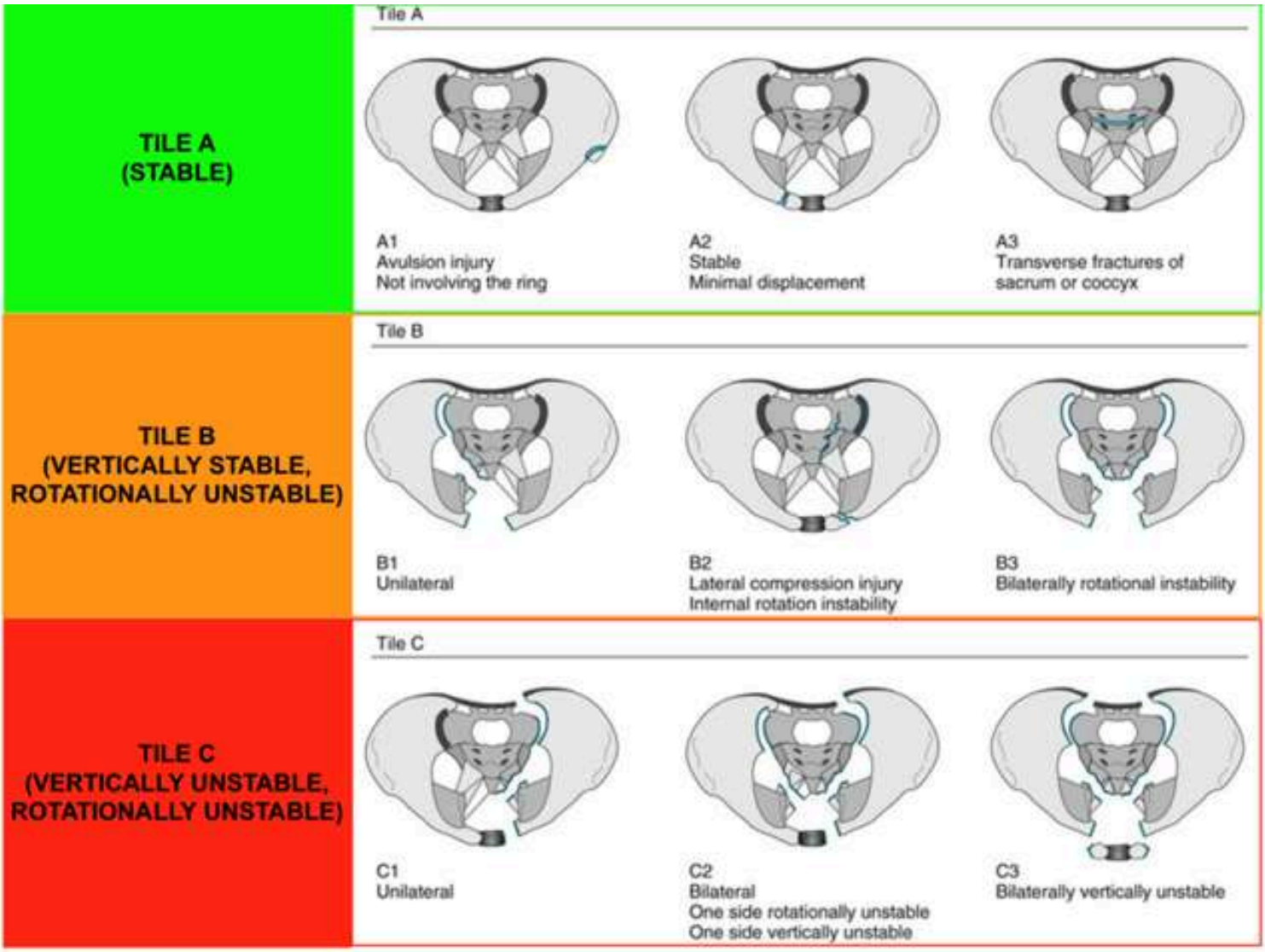

⚡ CLASSIFICAÇÃO DE YOUNG & BURGESS — MECANISMO DE TRAUMA

. **Lógica:** baseada no **mecanismo da lesão** — útil para previsão de injúrias associadas (vasculares, viscerais, hemodinâmicas) e ressuscitação. **É a classificação mais usada na prática**. **4 tipos principais:** LC (I-III), APC (I-III), VS, CM

🔵 LC (COMPRESSÃO LATERAL)

Mecanismo: força LATERAL — colisão "T-bone" (impacto lateral em automóvel); rotação interna da hemipelve impactada

- Lesão anterior = **fratura de ramos** (rami fractures)
- "Locked symphysis" pode ocorrer ocasionalmente
- Frequência: **mais comum** dos padrões pélvicos
- Pode ter deformidade em flexão da hemipelve
- **Geralmente Tile B (rotacionalmente instável, verticalmente estável)**

🔴 APC (ANTEROPOSTERIOR)

Mecanismo: força ANTEROPOSTERIOR — moto, atropelamento; rotação externa da hemipelve

- Lesão anterior = **diástase da sínfise** e/ou fraturas de ramos
- Falência ligamentar tipo "dominó" — sínfise → ST/SSp → ASI → SI
- "Open-book pelvis" → pelve aberta como livro
- **Maior risco de hemorragia retroperitoneal** por aumento do volume pélvico

🟣 VS (CISALHAMENTO VERTICAL)

Mecanismo: força CEFÁLICA — queda de altura sobre membro estendido

- Hemipelve **deslocada cranialmente** em RX
- Fraturas anteriores e posteriores totais (S/D na sínfise + diástase SI ou fratura sacral)
- Avulsão do **processo transverso de L5** pelo ligamento iliolombar (ILL)
- **Sempre Tile C** — instável vertical e rotacionalmente

⚫ CM (MECANISMO COMBINADO)

Mecanismo: combinação de forças (LC + VS, APC + VS, etc.)

- Qualquer combinação dos padrões acima
- Comum em traumas de alta energia complexos
- Tratamento individualizado conforme padrões dominantes
- Avaliação cuidadosa multidisciplinar é essencial

APC I	APC II	APC III
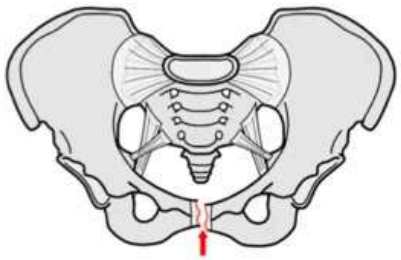	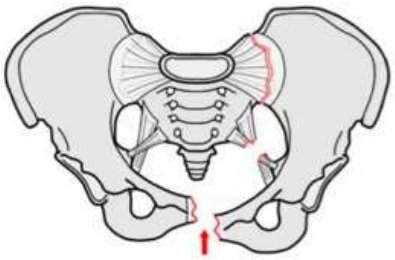	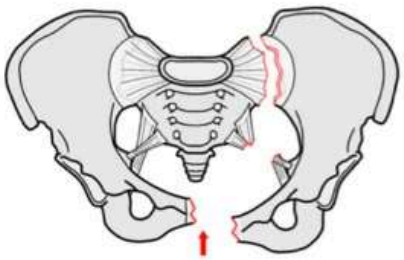
PS widened <2.5cm	PS widened >2.5m, anterior SIJ diastasis, SSL & STL disrupted	Anterior & posterior SILs disrupted, SSL & STL disrupted
LC I	**LC II**	**LC III**
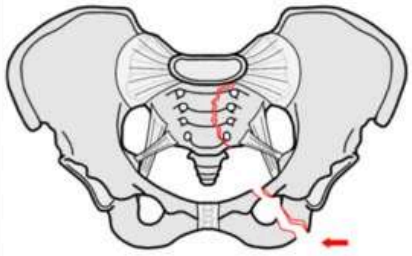	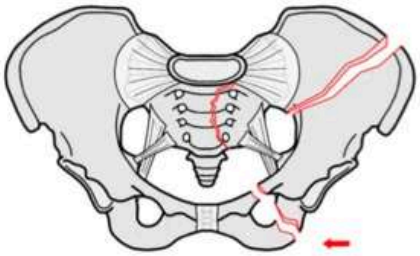	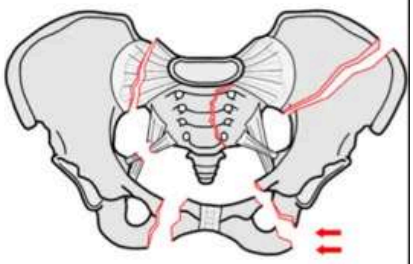
Compression fractures of the pubic rami & ipsilateral anterior sacral ala	Rami fracture, ipsilateral posterior ilium fracture dislocation	Ipsilateral lateral compression, contralateral APC
VS		
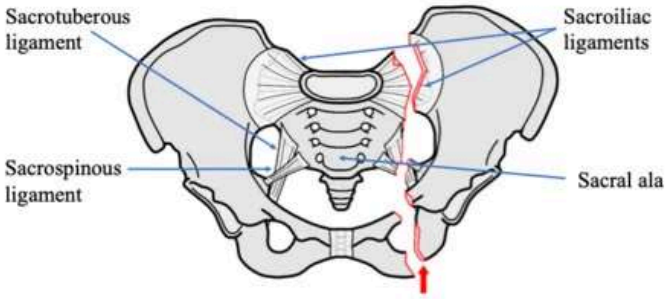		
Posterior and superior directed force		

A

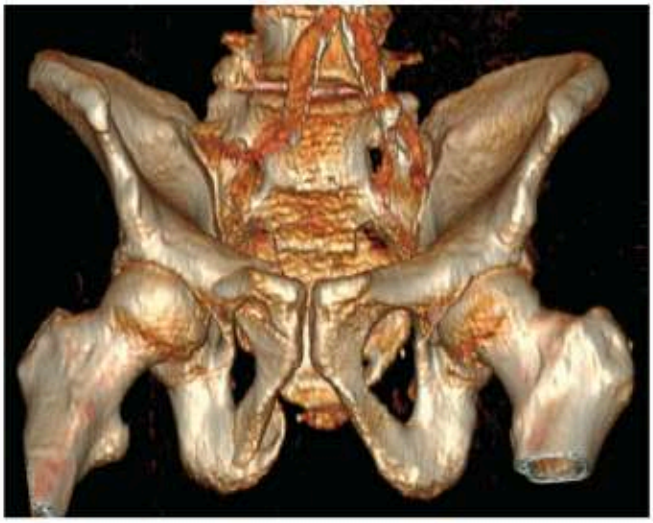

B

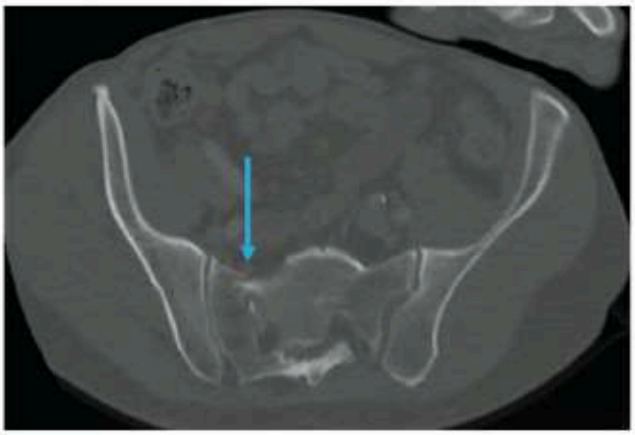

C

D

E

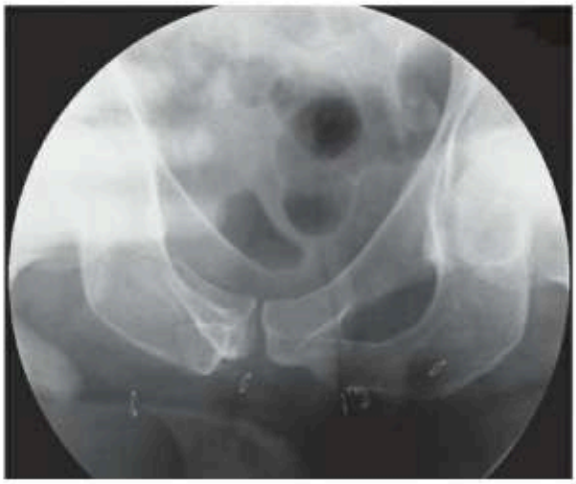

F

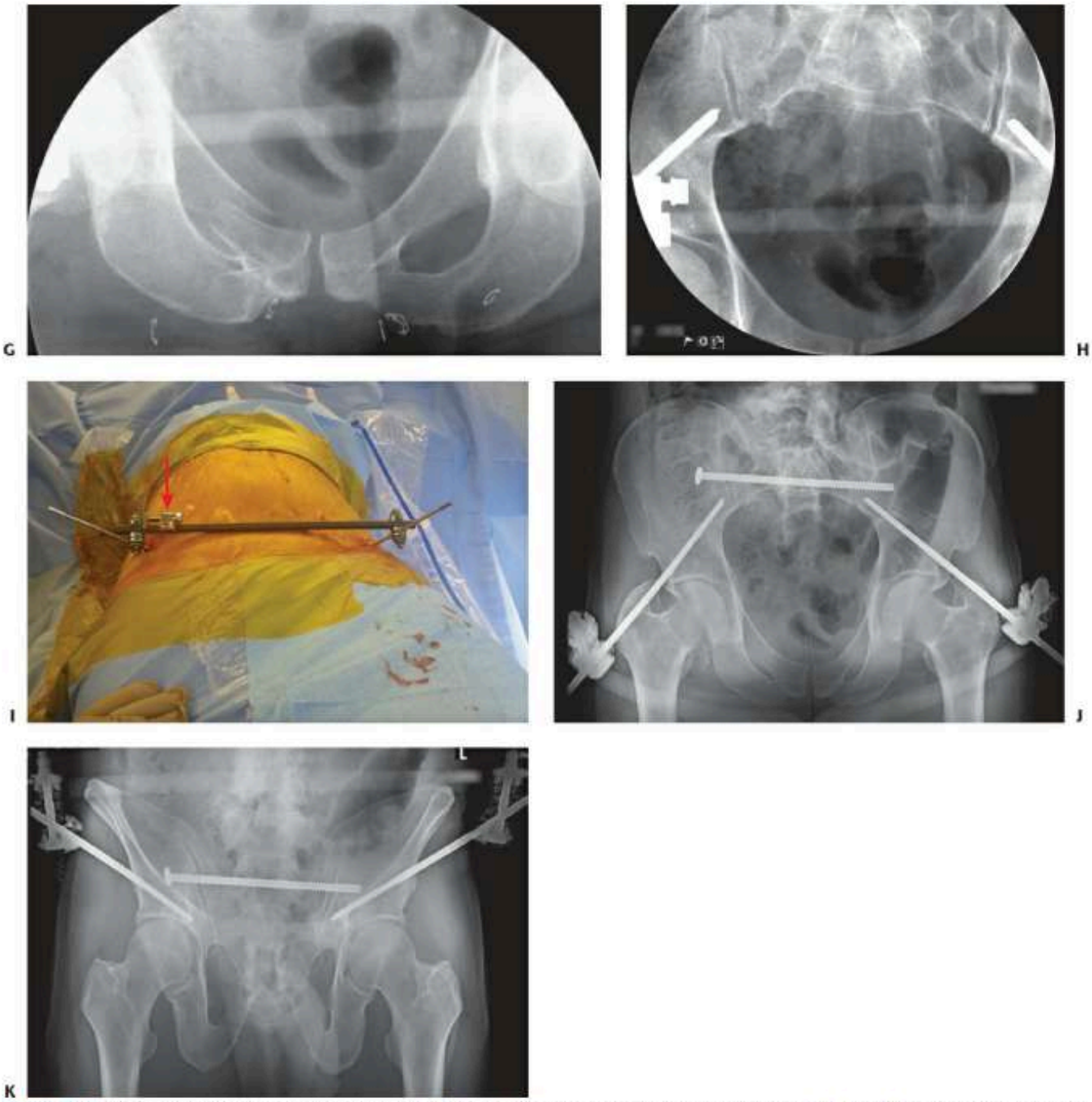

Figure 50-14. A 60-year-old male with LC 1 pelvic ring injury. **A:** Inlet reconstruction image demonstrates right-sided sacral fracture and internally rotated superior rami fracture. **B:** Outlet 3D reconstruction, demonstrating anterior and posterior ring fractures. **C:** Axial CT scan of posterior ring demonstrating sacral impaction fracture, most apparent at the sacral ala (*blue arrow*). **D:** Axial CT scan of anterior ring injury, note superior rami fracture and soft tissue mass (*red arrow* indicates previous hernia). **E, F:** Inlet fluoroscopic images during internal stress examination, note baseline internal rotation deformity postinjury. **G:** Efforts were not able to external rotate and improve on internal rotation deformity while externally rotating manually through lower extremity and left ilium. **H:** Internal rotation deformity corrected by placing bilateral 5-mm Schanz pins in AIIS and distract through external fixator using distractor device. **I:** Distracting device (*red arrow*) attached to bar and used to push on Schanz pin on the right side, note clamp on external fixator bar is lose on the right side, but tight on the Schanz pin. **J, K:** Final inlet/outlet images, external fixator left on for 4 weeks due to fact that surgeon did not want to place a retrograde rami screw near the vicinity of the soft tissue mass noted on the anterior aspect of the pelvis.

⚠ **SUBCLASSIFICAÇÃO DAS APC — FALÊNCIA LIGAMENTAR PROGRESSIVA**

. **Mecanismo "dominó":** a força aplicada de anterior para posterior produz rotação externa de uma ou ambas as hemipelves, com falência ligamentar sequencial e progressiva começando pela sínfise.

① APC I

. Lesão isolada da **sínfise púbica** e dos ligamentos sinfisiais anteriores **fig. 50-16**

. Diástase da sínfise < **2,5 cm** (limite clássico de Young-Burgess)

. Pequena abertura da SI anteriormente; ligamentos posteriores intactos

. **Estável → tratamento conservador**

② APC II

. Falência sequencial de: **sacrotuberal (ST)**, **sacroespinhoso (SSp)** e **SI anterior (ASI)** **fig. 50-17**

. Diástase da sínfise > **2,5 cm** (clássico) — modelo cadavérico questionou esse cutoff (ASI pode preservar até 4,5 cm em alguns casos)

. Diástase média quando ASI falha = **2,2 cm** (suporta o valor original)

. **Ligamentos posteriores SI íntegros (PSILs)** — instabilidade rotacional, vertical estável

. **SSp/ST falham em apenas 15% dos casos** — ASI sempre falha (sequência clássica revisitada)

③ APC III

. **Disrupção COMPLETA da articulação SI** (incluindo PSILs) **fig. 50-18**

. SI completamente instável → instabilidade vertical e rotacional

. Estudos cadavéricos: nesta fase TODAS as estruturas de suporte do anel pélvico estão rompidas, incluindo assoalho pélvico e musculatura perineal

. **CIRÚRGICO obrigatório — alto risco hemorrágico e neurológico**

Figure 50-16. Patient with APC I injury. **A:** AP radiograph showing widened symphysis. **B, C:** CT scan axial and coronal cuts showing measurement of less than 2.5 cm at symphysis. **D–F:** 3D reconstructions of AP, inlet, and outlet views. Note the left ramus fracture with external rotation displacement.

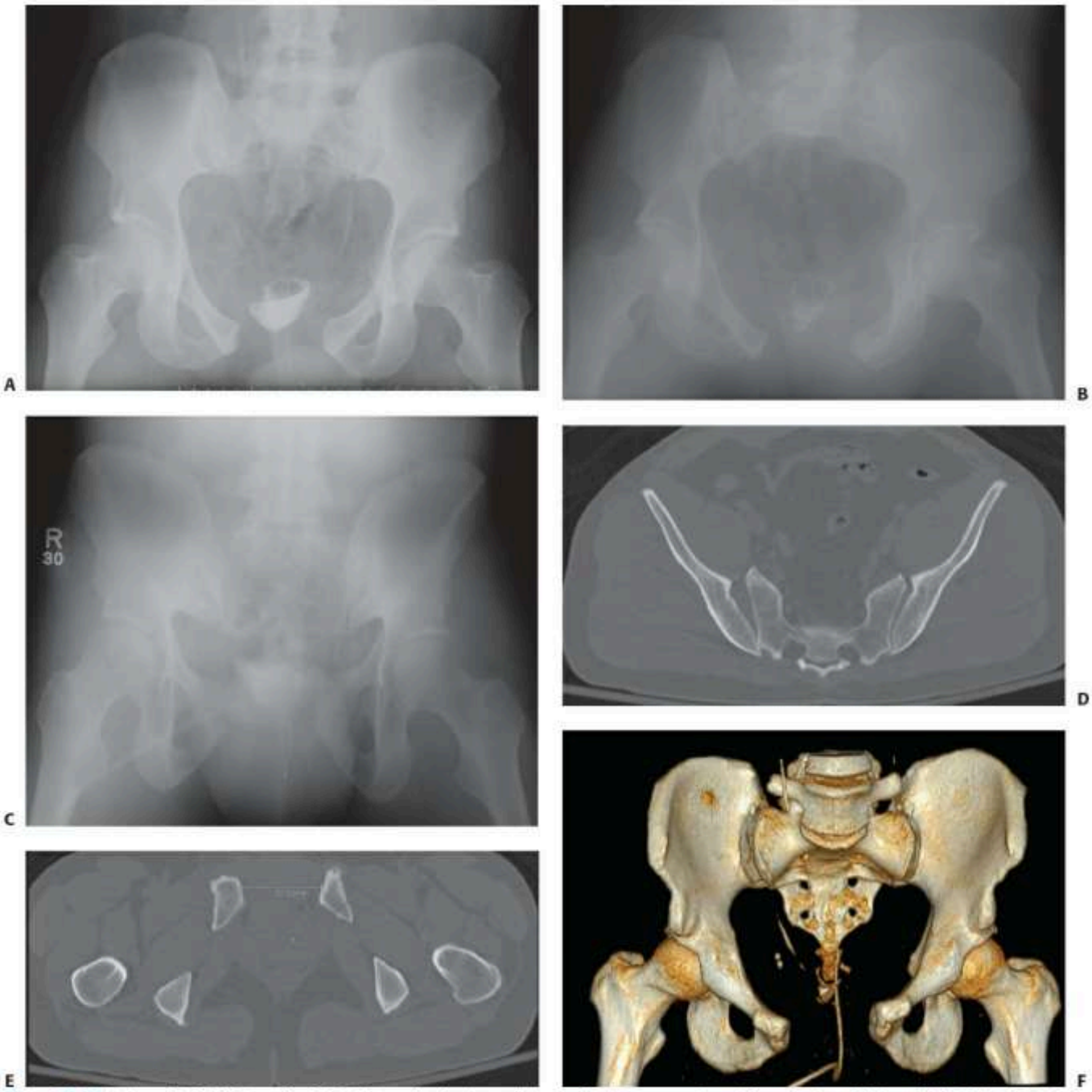

Figure 50-17. Patient with APC II injury. **A–C:** AP, inlet, and outlet view radiographs. **D:** CT scan posterior axial cut showing widening of right SI joint. **E:** CT scan anterior axial cut showing more than 5.7 cm of widening. **F:** A 3D reconstruction of AP view.

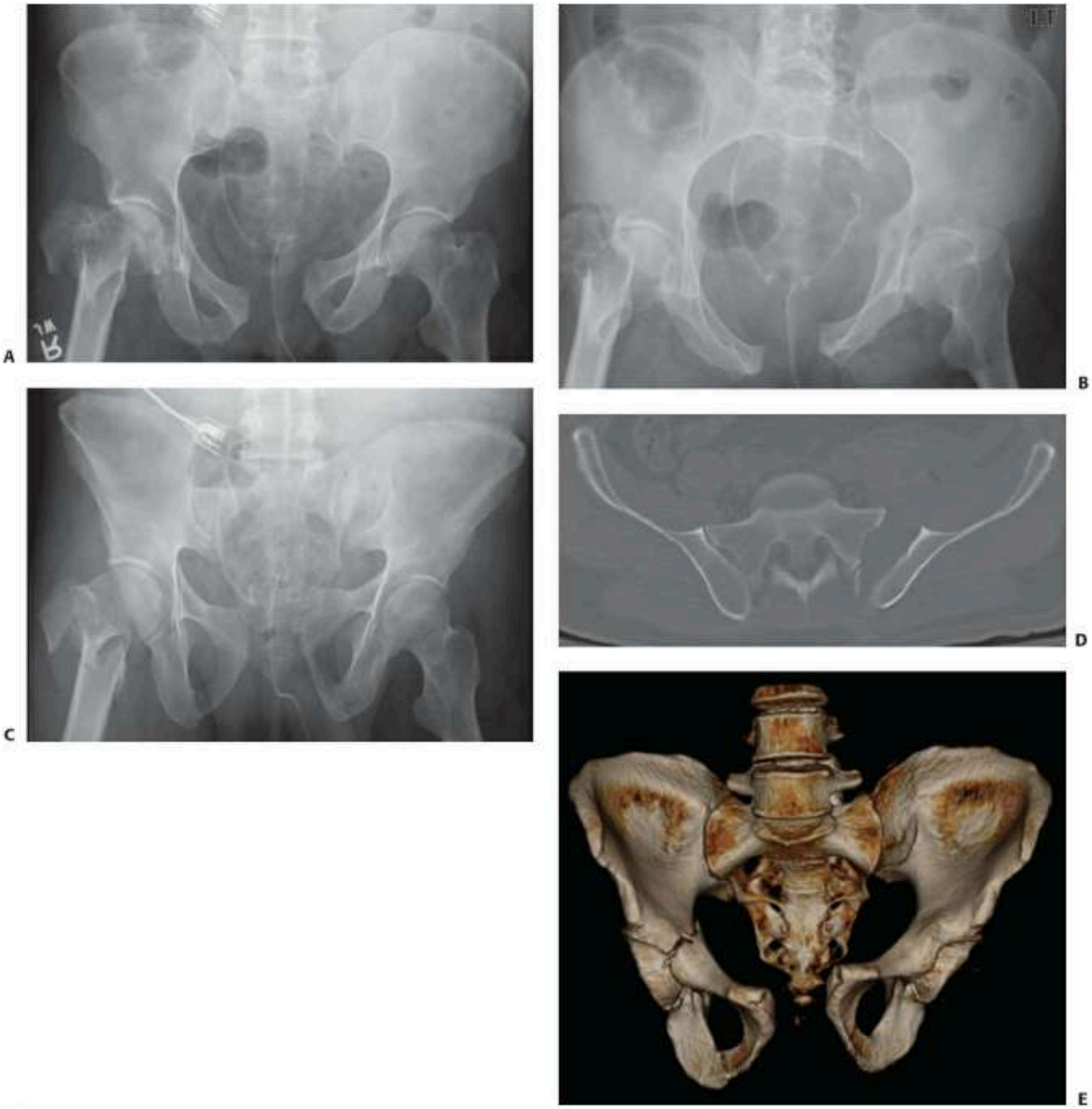

Figure 50-18. Patient with APC III injury. **A–C:** AP, inlet, and outlet view radiographs. **D:** CT scan showing complete left SI joint dislocation. **E:** A 3D CT reconstruction of the AP view.

CISALHAMENTO VERTICAL (VS) — DETALHE E PAPEL DO PROCESSO TRANSVERSO DE L5

- **Vetor de força:** cefálico — queda de altura sobre o membro estendido, ejeção em acidente automobilístico
- **Achado radiográfico patognomônico:** hemipelve deslocada cranialmente em relação ao lado contralateral; crista ilíaca mais alta no lado lesado
- **Lesões anteriores:** diástase da sínfise OU fraturas de ramos
- **Lesões posteriores:** diástase da SI, fratura do sacro vertical, fratura da asa ilíaca, OU dislocação da SI fig. 50-19
- **Sempre instável vertical e rotacionalmente — Tile C**

- ★ **PROCESSO TRANSVERSO DE L5 — INDICADOR HISTÓRICO DE INSTABILIDADE**
- Tradicionalmente: fratura por avulsão do PT de L5 pelo **ligamento iliolombar (ILL)** = sinal de instabilidade vertical da pelve
- **Revisão retrospectiva (54 pacientes):** apenas **19%** das fraturas pélvicas verticalmente instáveis tinham fratura associada do PT de L5 — o sinal é específico mas pouco sensível
- **Conclusão prática:** o achado de fratura do PT de L5 deve **sempre alertar** para possibilidade de lesão pélvica com potencial de instabilidade vertical, mesmo que sua sensibilidade seja baixa

ALGORITMO PRÁTICO — COMO CLASSIFICAR UMA FRATURA DO ANEL PÉLVICO NA PRÁTICA

. Roteiro objetivo para classificar uma fratura na sala de emergência ou pré-operatória, integrando Tile + Young-Burgess.

1. **Identifique o mecanismo de trauma:** impacto lateral (T-bone) → pense LC; queda de altura → pense VS; impacto frontal/atropelamento/moto → pense APC. Mecanismo confuso ou múltiplas forças → CM

2. **Avalie a lesão ANTERIOR no RX/TC:**
   - Diástase da sínfise → APC ou VS
   - Fratura de ramos → LC ou VS
   - Sem lesão anterior óbvia → procure isolada posterior (rara)

3. **Avalie a lesão POSTERIOR (TC é essencial):**
   - Impactação sacral ipsi = LC I
   - "Crescente" da SI = LC II
   - LC + open-book contralateral = LC III
   - Apenas alargamento mínimo SI = APC I
   - Alargamento SI >2,5 cm com PSILs intactos = APC II
   - Disrupção SI completa = APC III

4. **Verifique deslocamento VERTICAL:** compare cristas ilíacas, asas e isquios bilateralmente. Hemipelve cranializada = VS = Tile C

5. **Cheque o processo transverso de L5:** avulsão do PT de L5 sugere instabilidade vertical (mesmo com 19% de sensibilidade); presença = alerta máximo

6. **Defina a estabilidade — Tile final:**
   - **Tile A:** sem comprometimento do anel ou desvio mínimo
   - **Tile B:** instabilidade rotacional, posterior íntegro (ex: APC I-II, LC I-II)
   - **Tile C:** instabilidade vertical e rotacional (APC III, VS, LC III)

7. **Avalie status neurológico** (especialmente em fraturas sacrais/sacroilíacas) e **lesões associadas** (urológica, vascular, perineal aberta)

TABELA INTEGRADA — TILE × YOUNG-BURGESS × ESTABILIDADE × CONDUTA

PADRÃO Y&B	TILE CORRESPONDENTE	ESTAB. ROTACIONAL	ESTAB. VERTICAL	TRATAMENTO INICIAL
LC I	A2 ou B2	Estável	Estável	Conservador na maioria
LC II	B2	Instável	Estável	Cirúrgico (ORIF do crescent)
LC III ("windswept")	B3 ou C	Instável	Variável	Cirúrgico
APC I	B1	Pseudo-estável	Estável	Conservador / fixação anterior
APC II	B1	Instável	Estável (PSILs íntegros)	Fixação anterior (placa sinfisária)
APC III	C	Instável	Instável	Fixação ant + post (parafuso SI)
VS	C	Instável	Instável	Fixação ant + post obrigatória
CM	Variável	Conforme padrão dominante		Individualizado