Exame Físico do Quadril — Introdução e Exame em Pé

Exame Físico em Ortopedia — Cap. 10 · Cabral, Ferracini, Miranda

Resumo do Tales

https://talesrobertosn.github.io/ortopediaresumos/

SEQUÊNCIA DO EXAME (SEMPRE NESTA ORDEM DE POSIÇÃO)

1°	2°	3°	4°	5°
EM PÉ	SENTADO	DEC. DORSAL	DEC. LATERAL	DEC. VENTRAL

✦ ETAPAS DO EXAME (EM CADA POSIÇÃO)

. **Inspeção → Palpação → Avaliação da Mobilidade Articular → Testes Específicos → Exame Neurológico**

. Exame sempre com paciente **descalço e desnudo**, maioria dos grupamentos musculares expostos

. O exame do quadril engloba: quadril, coluna e extremidades inferiores + sistemas abdominal, genitourinário, vascular e neurológico

✦ ANAMNESE — PONTOS-CHAVE

. **Idade** — orienta suspeita diagnóstica

. **Trauma:** presença ou ausência

– **SEM TRAUMA** → prediz doença degenerativa

. Prática esportiva com **movimentos rotacionais** do quadril → frequentemente associados a lesões intra-articulares (ex: **LESÃO LABRAL**)

. **SÍNDROME QUADRIL-COLUNA** → ocorre em até **27%** dos pacientes com artrose de quadril — 9,2% são sintomáticos → alterações degenerativas da coluna são mais comuns em quem tem artrose de quadril

. Sempre investigar causas extra-articulares para dor no quadril: quadril em ressalto, Síndrome da Dor Glútea Profunda (SDGP), doenças na Articulação Sacroilíaca (ASI), síndrome dos isquiotibiais, síndrome do músculo piriforme, impacto isquiofemoral, dores neuropáticas (ex: nervo pudendo)

✦ LOCALIZAÇÃO DA DOR → ORIENTAÇÃO DIAGNÓSTICA

REGIÃO	PENSAR EM
INGUINAL	Doenças **intra-articulares** (artrose, lesão labral, impacto femoroacetabular)
FACE LATERAL	Doenças **extra-articulares** — Síndrome da Dor Peritrocantérica (bursites, tendinopatias)
POSTERIOR	**Sempre** excluir coluna primeiro; SDGP; síndrome do músculo piriforme

. Pedir que o paciente **aponte a dor com o dedo** → dica importante da origem

✦ SINAL DO "C" — INTRA-ARTICULAR

. Paciente descreve dor **interior profunda e mal definida** na região do quadril → ao demonstrar, coloca a mão espalmada sobre a articulação com **polegar voltado posteriormente**, formando um "C"

. **SINAL ASSOCIADO A DOENÇAS INTRA-ARTICULARES** — dor difusa, profunda, difícil de localizar com um dedo só

✦ INSPEÇÃO EM PÉ — O QUE AVALIAR

. Desvios posturais, contraturas, cicatrizes e hipotrofias musculares

. Assimetria de membros inferiores (discrepância de comprimento, inclinação pélvica)

. Marcha: deve ser observada — padrão do passo, inclinação do tronco, uso de dispositivos auxiliares

. Atitude antálgica ou rotação do membro em repouso

Figura 10.1 Assimetria observada na inspeção estática.

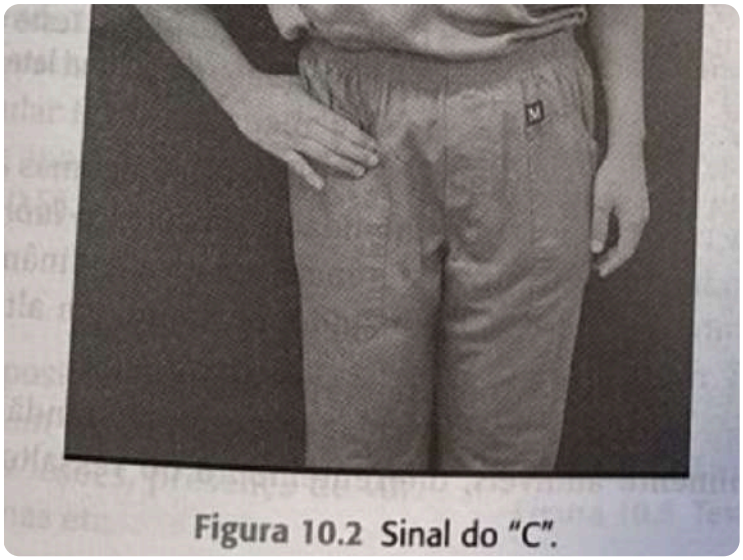

Figura 10.2 Sinal do "C".

✦ **EXAME EM PÉ — INSPEÇÃO ESTÁTICA**

. Avaliar altura dos ombros e das cristas ilíacas → pesquisar discrepância de membros inferiores

. Testar lassidão ligamentar: **TESTE DO DEDO POLEGAR** (hiperextensão sobre o punho) ou hiperextensão de cotovelos e joelhos → aventa hiperlassidão/microinstabilidade do quadril

. **Escoliose estrutural vs. não estrutural:** pedir para flexionar o tronco para frente e avaliar grau de flexão lombar

– Não estrutural → causada por dismetria de membros, espasmo muscular ou causa inflamatória → tratar causa subjacente

– Estrutural → doença da coluna → avaliar também arco de inclinação lateral (rigidez articular da coluna)

. Ressaltos audíveis ao caminhar:

– **RESSALTO INTERNO** (tendão do iliopsoas) → facilmente audível

– **RESSALTO EXTERNO** (tensor da fáscia lata) → mais visualizável que audível

– Ressaltos intra-articulares → causados por corpos livres na articulação

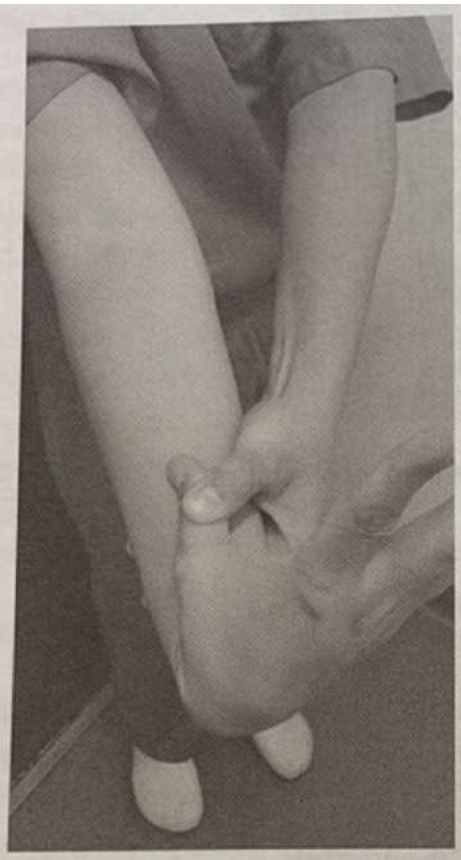

Figura 10.3 Hiperlassidão.

Figura 10.4 Teste de inclinação de coluna lateralmente.

✦ **AVALIAÇÃO DA MARCHA — PONTOS-CHAVE**

. Avaliar: **rotação do pé, mobilidade pélvica nos planos coronal e transverso, fase de balanço e comprimento do passo**

. Marcha normal exige **6–8° DE ROTAÇÃO INTERNA DO QUADRIL** + **7° DE ROTAÇÃO PÉLVICA** → total ≈ 15°

. Fase de balanço médio: rotação interna do membro inferior de ~10° → necessária para funcionamento correto do quadril

. Anomalias torcionais → desvios angulares progressivos → conflito entre joelho e quadril na busca de posição confortável → afetarão a marcha

. **MARCHA COM ROTAÇÃO INTERNA EXCESSIVA + ↓ ROTAÇÃO EXTERNA** ao exame estático → suspeitar de **anteversão femoral exagerada** → distinguida de doença capsular por RX

. **MARCHA COM ROTAÇÃO EXTERNA EXCESSIVA + ↓ ROTAÇÃO INTERNA** ao exame passivo → suspeitar de **retroversão femoral**

. Impactos/alterações torcionais no fêmur, acetábulo ou ambos → podem causar discrepâncias na marcha

. Labrum + cartilagem articular são fundamentais para transferência estática e dinâmica de carga → doença = alteração da marcha

Figura 10.5 Teste de Trendelenburg.

✦ MARCHA DE TRENDELENBURG

. Fase de apoio: peso do corpo deve ser suportado pela **musculatura glútea**

. Deficiência do glúteo → **QUEDA DO QUADRIL PARA O LADO OPOSTO** ao apoiado

. Sinal de Trendelenburg positivo

✦ MARCHA ANTÁLGICA

. **DIMINUIÇÃO DA FASE DE APOIO** do lado acometido → autoproteção pela dor

✦ MARCHA POR DISMETRIA

. **QUEDA DO OMBRO IPSILATERAL** para o lado mais encurtado na fase de apoio

✦ TESTE DE TRENDELENBURG — TÉCNICA E SENSIBILIZAÇÃO

. Realizado em **apoio monopodálico**, avaliando o paciente de costas

. Positivo: **QUEDA DO QUADRIL CONTRALATERAL** ao lado apoiado → fraqueza da musculatura abdutora ipsilateral (glúteos)

. **Sensibilização do teste:** realizar em frente à parede com quadril em extensão + retirar a ação coadjuvante do flexor do quadril + membro inferior apoiado por **MÍNIMO 6 SEGUNDOS**

✦ EXAME SENTADO — O QUE AVALIAR

. Inspecionar pele → possíveis lesões, varizes, edemas nas pernas

. Palpar pulsos das artérias **dorsal do pé e tibial posterior** → vascularização do quadril

. **MELHOR POSIÇÃO PARA MEDIR ROTAÇÕES** → quadril em 90° de flexão oferece plataforma estável e medidas mais acuradas de amplitude rotacional

. **Rotação interna normal: 20–35°** → **PERDA DA ROTAÇÃO INTERNA = 1° SINAL DE DOENÇA INTRA-ARTICULAR**

. **Rotação externa normal: 30–45°**

. Testar força muscular: **flexão, abdução e adução do quadril**

. **Exame neurológico sentado:**

- Extensão total do joelho + extensão ativa → sensibiliza raízes nervosas (equivalente ao teste de Lasègue)
- Sensibilidade cutânea: raízes **L2 a S1**
- Reflexo patelar: **L2–L4**
- Reflexo aquileu: **L5–S1**

. **Contratura dos músculos posteriores da coxa:** pedir para flexionar o tronco e tentar tocar a ponta dos pés no lado a ser examinado, com o outro lado com quadris e joelhos fletidos e levemente abduzidos → incapacidade não exclui déficit de alongamento

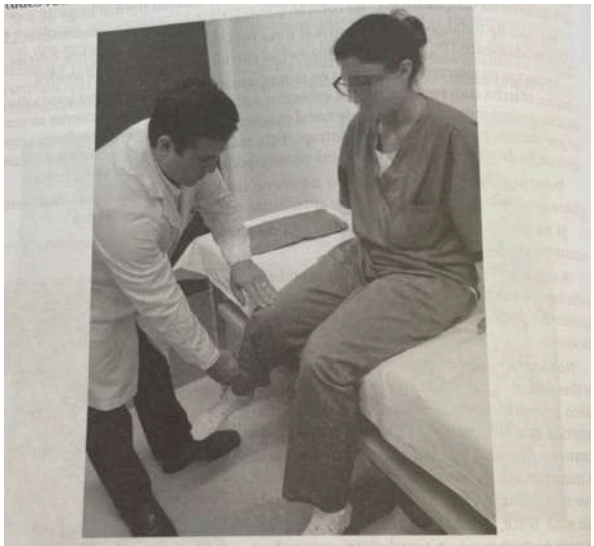

Figura 10.6 Arco de movimento com o paciente sentado – rotação interna.

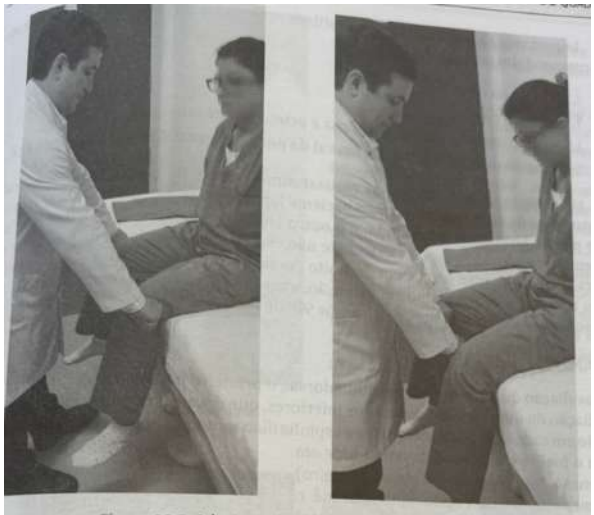

Figura 10.7 Adução e abdução em posição sentada.

✦ ZONAS SENSITIVAS AUTÔNOMAS DO MEMBRO INFERIOR

RAIZ	ZONA SENSITIVA AUTÔNOMA
L3	Meio da coxa
L4	Região patelar
L5	Parte lateral proximal da perna e primeiro interdigital
S1	Região posterior proximal lateral da perna e lateral da região calcânea e pé

✦ EXAME EM DECÚBITO DORSAL — INSPEÇÃO E PALPAÇÃO

. **Comprimento do membro inferior:**

- **COMPRIMENTO VERDADEIRO** → EIAS (Espinha Ilíaca Anterossuperior) ao maléolo medial, com quadril e joelho em extensão total
- **COMPRIMENTO APARENTE** → região umbilical ao maléolo medial → detecta obliquidade pélvica
- Comparar com o lado contralateral em ambas as medidas

. **Palpação abdominal:** qualquer desconforto deve ser documentado

- Diagnóstico diferencial: hérnias fasciais e/ou tendinites da musculatura adutora
- Dor à palpação abdominal no teste de flexão contra a resistência → diferencia hérnia fascial das outras queixas

. **Palpação do tubérculo adutor em contração ativa** → identifica **TENDINITE DOS ADUTORES**

. **Palpação da sínfise púbica** → identifica **OSTEÍTE PÚBICA**, fratura ou traumatismo

. **Teste de Tinel no trígono femoral** (percussão do nervo femoral) → positivo quando há parestesia no território do nervo femoral

. **Contratura dos posteriores da coxa (alternativa):** examinador eleva o membro pelo tornozelo com joelho em extensão → positivo se dor na musculatura posterior antes de 90° de flexão do quadril

✦ **AMPLITUDE DE MOVIMENTO — VALORES NORMAIS**

MOVIMENTO	AMPLITUDE
Flexão	0–120°
Extensão	0–30°
Rotação interna	0–30°
Rotação externa	0–40°
Abdução	0–50°
Adução	0–30°

. Flexão: joelhos sobre o peito bilateralmente → observar a posição pélvica — quadril pode "parar" e a flexão continuar por rotação pélvica

. **DIFERENÇA NA ROTAÇÃO entre posição sentada e supina → diferenciar anormalidade LIGAMENTAR vs. ÓSSEA**

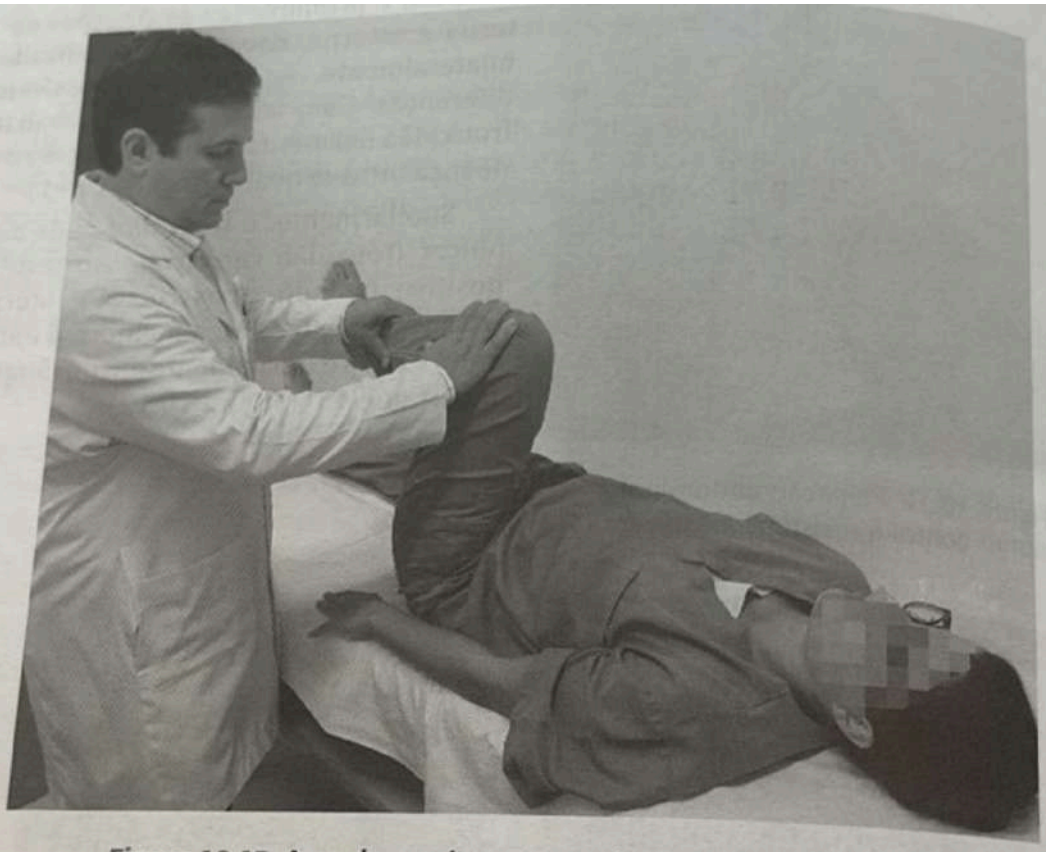

Figura 10.13 Arco de movimento em decúbito dorsal – flexão.

✦ **TESTE DE LOG ROLL (ROTAÇÃO PASSIVA)**

. Membro inferior em extensão → promover rotações interna e externa passivas

. Realizar **bilateralmente** e anotar diferenças

. Avalia: **FROUXIDÃO LIGAMENTAR, SINOVITE, EFUSÃO ou DOENÇA INTRA-ARTICULAR**

. **TESTE DIAL:** após rotação interna passiva em extensão, o membro é solto — positivo quando roda externamente em ângulo **> 45°** → sugere **FROUXIDÃO CAPSULAR**

. Tinel no trígono femoral positivo em contraturas do quadril **> 25°** (proximidade do tendão do psoas ao nervo femoral)

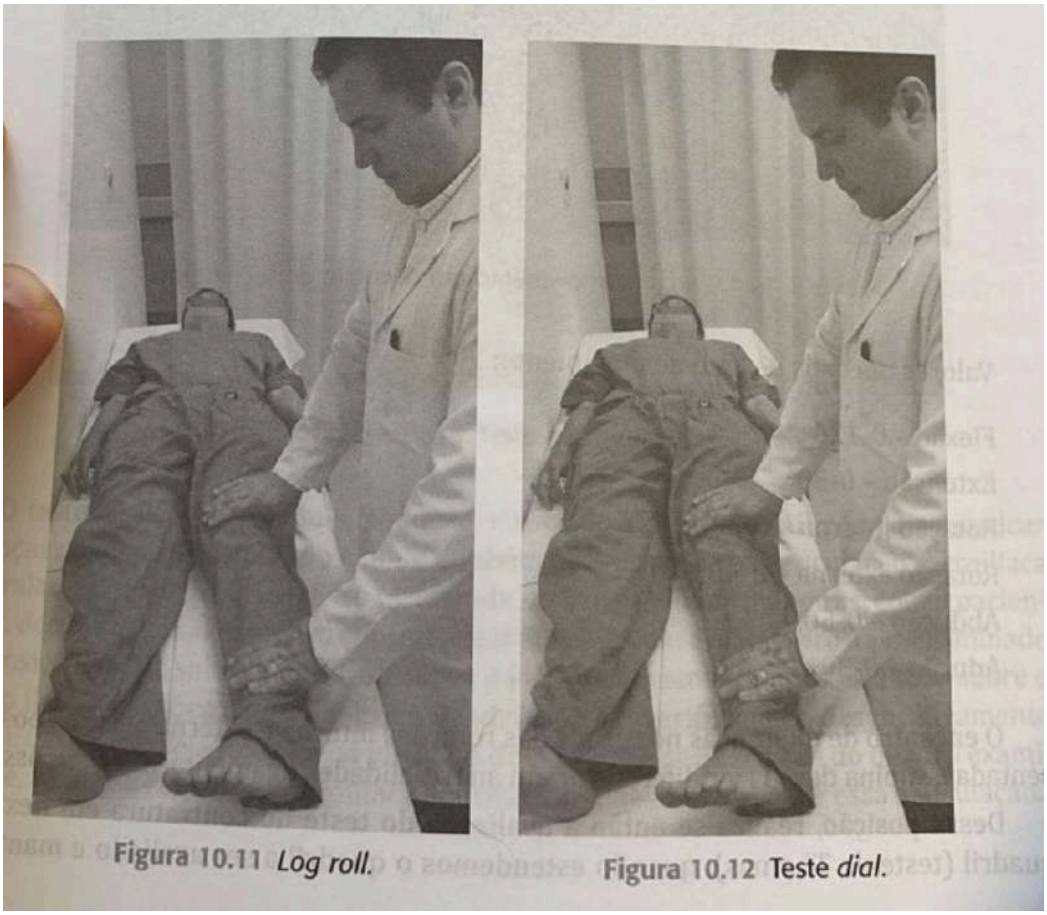

Figura 10.11 *Log roll.* Figura 10.12 Teste *dial.*

✦ **TESTES ESPECÍFICOS — DECÚBITO DORSAL**

✦ **TESTE DE THOMAS**

. Avalia **contratura em flexão do quadril**

. Estender o quadril a ser avaliado enquanto o outro é mantido em flexão pelo paciente → evita inclinação pélvica compensatória

. Mão espalmada sob a lombar → certeza do ponto "zero" de inclinação lombar. Realizar **bilateralmente**

. Flexão do joelho: diferencia contratura do **iliopsoas** vs. **reto femoral**

. **ATENÇÃO:** falso-negativos em hiperlassidão ou doenças do tecido conjuntivo; falso-positivos em hiperlordose. Neuropatia femoral e doenças abdominais também causam contratura em flexão

✦ **TESTE DE PATRICK (FABERE)**

. **F**lexão + **Ab**dução + **R**otação **E**xterna → posição "4"

. Membro contralateral em extensão; membro a ser examinado em "4" sobre a mesa ou sobre o joelho

. Examinador: mão no joelho fletido + outra mão no quadril oposto

– **DOR NA VIRILHA** → doença do **quadril examinado**

– **DOR SACROILÍACA CONTRALATERAL** → avaliar Articulação Sacroilíaca (ASI) contralateral

. **TESTE DE GAENSLEN:** paciente na beira do leito abraça ambos os joelhos → estende o quadril a ser examinado que fica pendente da maca → dor à extensão = positivo para doença da ASI

✦ **TESTES DE IMPACTO**

. **DIRI (Dinâmico de Impacto Rotatório Interno):** segura membro contralateral como no Thomas → examinador faz flexão do quadril até 90° ou mais + **adução + rotação interna** → dor sugere **IMPACTO FEMOROACETABULAR (IFA) ANTERIOR e/ou LESÃO LABRAL ANTERIOR**

. **DIRE (Dinâmico de Impacto Rotatório Externo):** mesmo princípio com **rotação externa + abdução** → positivo sugere **IFA PREDOMINANTEMENTE SUPERIOR e/ou LESÃO LABRAL SUPERIOR**

. **Impacto posterior:** paciente na beira do leito, outro quadril abraçado para correção da lordose → rotação externa + abdução + extensão total → dor = incongruência articular posterior (colo femoral vs. parede posterior do acetábulo ou contragolpe)

. DIRI e DIRE podem ser reproduzidos intra-operatoriamente para avaliação do colo femoral e congruência acetabular

Figura 10.14 Teste de Thomas.

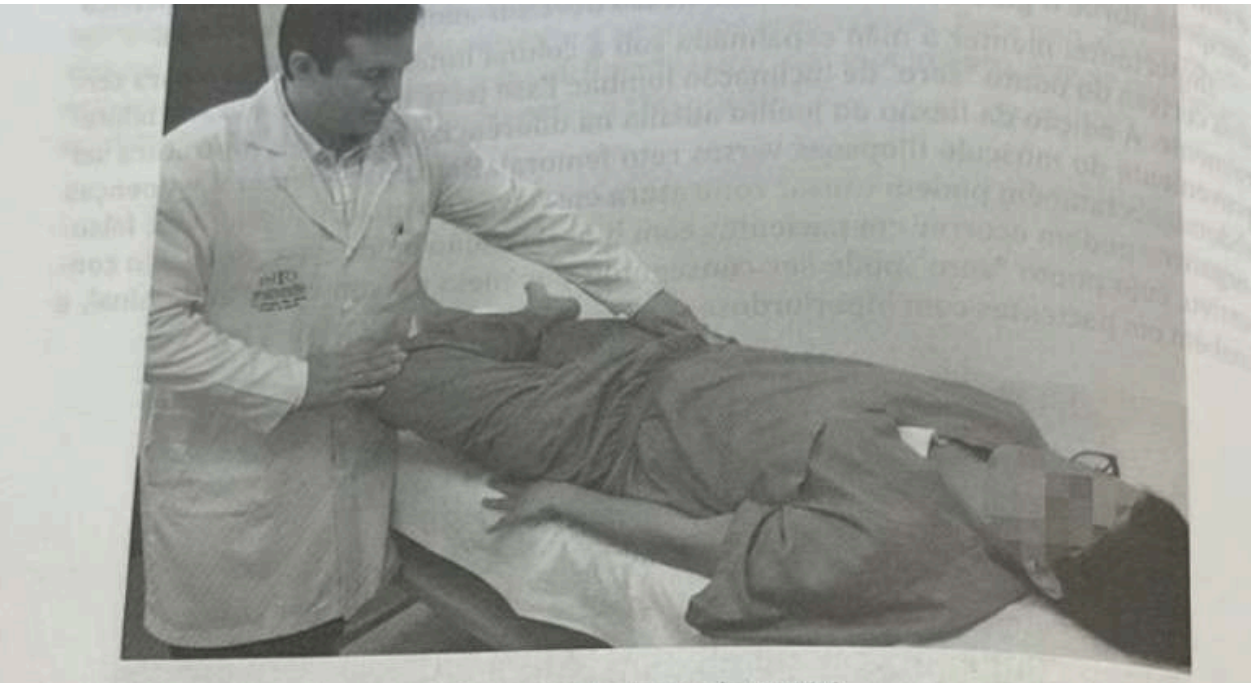

Figura 10.15 Teste de Patrick.

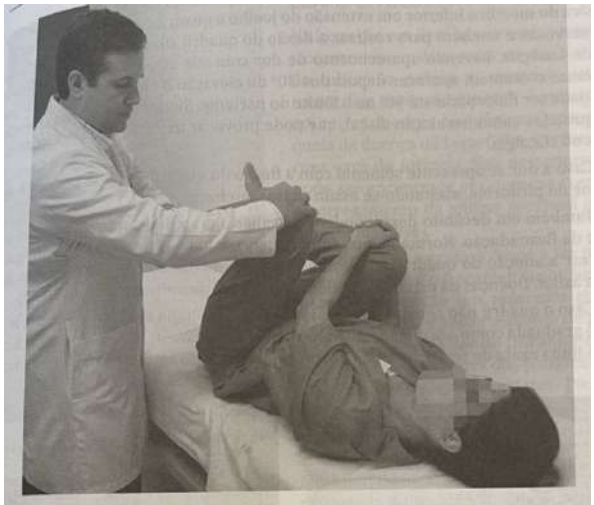

Figura 10.17 Teste dinâmico de impacto em rotação interna.

Figura 10.16 Teste de Gaeslen.

✦ STRAIGHT LEG RAISE (CONTRA RESISTÊNCIA)

. Avalia força de flexão do quadril (**iliopsoas = principal flexor**)

. Feito a **45° de flexão** com joelho estendido → examinador força para baixo

. Dor além de tendinite → pode indicar **DOENÇA INTRA-ARTICULAR** pela pressão sobre a cápsula anterior e labrum

✦ SINAL DE LASÈGUE

. Dor lombar à extensão passiva do membro inferior com joelho estendido → estiramento das raízes nervosas

. Sintomas aparecem após **> 30° de elevação** do membro inferior

. Quadril pode ser fletido até 90° ou limite do paciente → pesquisar hérnia discal, irritação de raízes lombossacrais ou ciatalgia

. **DOR APENAS COM FLEXÃO DO QUADRIL (sem extensão do joelho)** → pensar em **síndrome do piriforme**, afastando causa lombar

✦ TESTE DA FLEXOADUÇÃO

. Quadril e joelhos fletidos 90° → realizar adução atravessando a linha média até a linha axilar

. Normal: consegue ultrapassar a linha axilar

. Graduação quando não ultrapassa a linha média:

- **+3** → não passa a linha média
- **+2** → chega à linha média
- **+1** → ultrapassa a linha média mas não a axilar

. Linha exata de restrição orienta tratamento fisioterapêutico

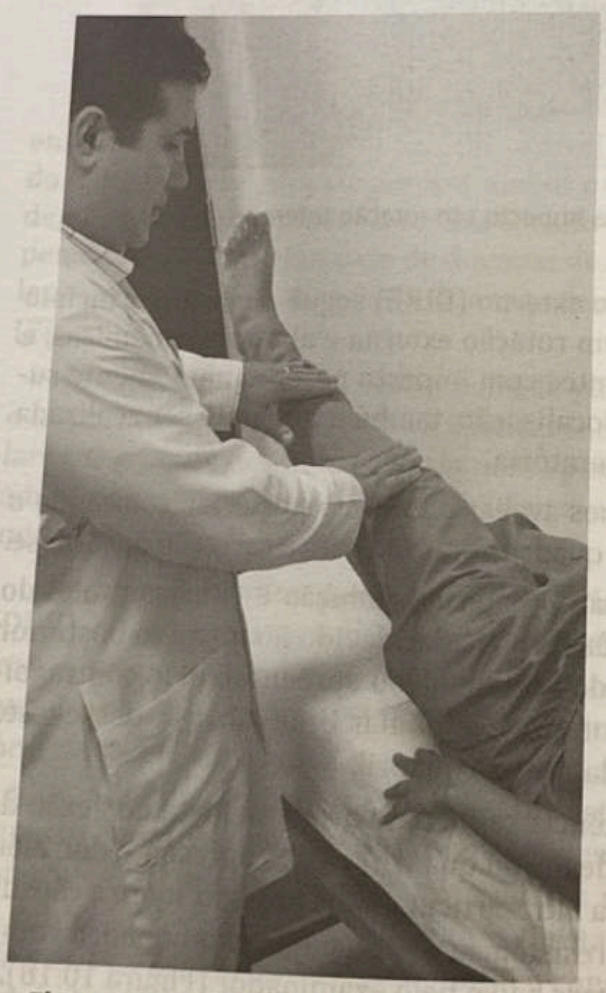

Figura 10.18 Teste de *straight leg raise*.

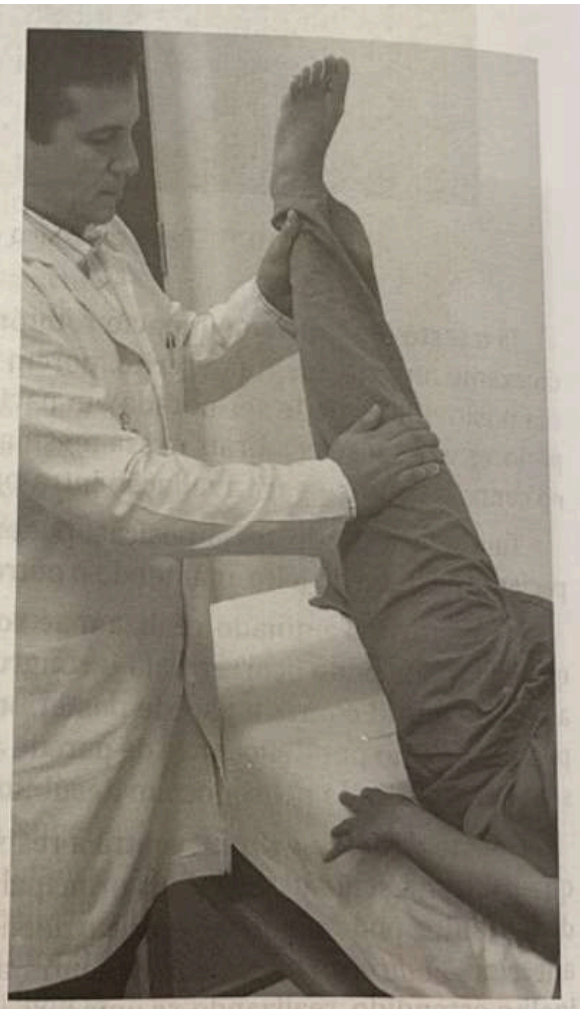

Figura 10.19 Sinal de Lasègue.

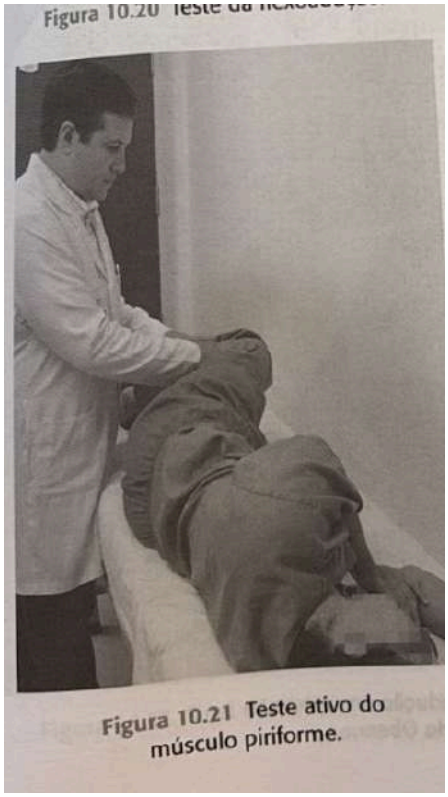

Figura 10.21 Teste ativo do músculo piriforme.

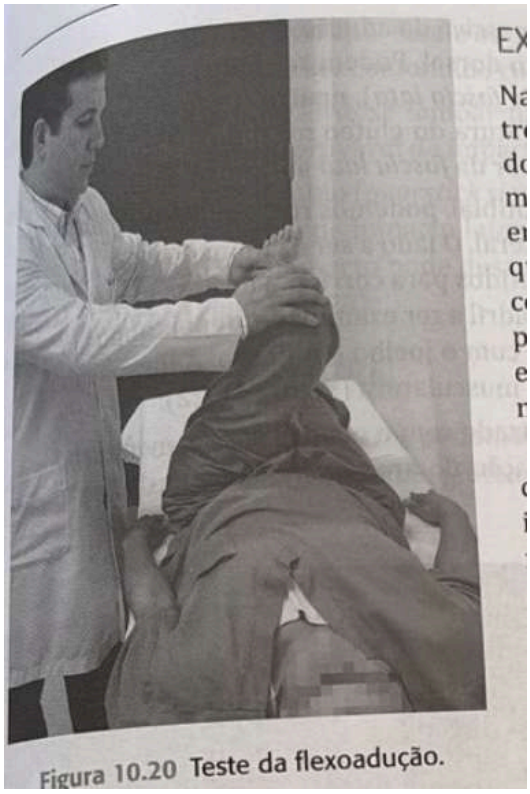

Figura 10.20 Teste da flexoadução.

✦ **EXAME EM DECÚBITO LATERAL**

. **Inspeção:** ponta do trocanter maior deve estar na mesma linha do **tubérculo púbico**, orientada lateralmente

– **ASCENSÃO DO TROCANTER** → sequela de Legg-Calvé-Perthes ou coxa vara da infância

– **POSTERIORIZAÇÃO DO TROCANTER** → epifisiólise (escorregamento da epífise proximal do fêmur)

. **Principal estrutura a palpar:** trocanter maior → inserção dos tendões dos glúteos médio e mínimo → sede de tendinopatias insercionais, avulsões ósseas, lesões musculares (ventre), bursites e calcificações

. Palpar também: Articulação Sacroilíaca (ASI), sacro, ílio, ísquio e suas origens musculares

. **Região do músculo piriforme e nervo ciático:** palpar + Tinel no nervo ciático → auxilia no diagnóstico de **SÍNDROME DO PIRIFORME** quando o músculo "aprisiona" o nervo

. **Teste ativo do piriforme:** paciente força abdução + rotação externa contra a resistência do examinador → positivo: **DOR LOCAL + FRAQUEZA**

. Combinação do teste de estiramento (sentado) + teste ativo (decúbito lateral):

– **Sensibilidade: 91% | Especificidade: 80%** para síndrome do piriforme (validado por artroscopia do quadril)

. **Impacto posterior (variação):** paciente na beira do leito → rotação externa + abdução + extensão → dor = impacto posterior ou deficiência de parede anterior acetabular

✦ **TESTES DE CONTRATURA — DECÚBITO LATERAL**

. **Adução passiva com quadril em extensão** → contratura do **TENSOR DA FÁSCIA LATA (TFL)**

. **Adução passiva com quadril neutro** → contratura do **GLÚTEO MÉDIO**

. **Adução passiva com quadril em flexão** → contratura do **GLÚTEO MÁXIMO**

. Glúteo máximo é balanceado pelo TFL anteriormente

. **TESTE DE OBER** → avalia contratura do **TRATO ILIOTIBIAL (TIT)**

. Posição: dec. lateral, lado a examinar para cima; outro quadril e joelho em semiflexão (corrige lordose lombar)

. Execução: partir de flexão + adução → depois abdução → por fim extensão sustentada pelo examinador, joelho fletido

. **INCAPACIDADE DE ADUÇÃO EM EXTENSÃO** = contratura do TIT

. **TESTE DE IMPACTO LATERAL** → quadril abduzido passivamente e em rotação externa → variação do arco de flexão para extensão

. Receio ou instabilidade → qualificar como **APREENSÃO** → não confundir com lesão em contragolpe (*contre-coup*)

. Esse teste confere lordose lombar funcional → facilita visualização do local mais provável de impacto

. **SINAL DO CÂMBIO (*gearstick sign*):** bloqueio à abertura do quadril em extensão → com flexão + posteriorização do trocanter o impacto desaparece, aumentando o grau de abdução

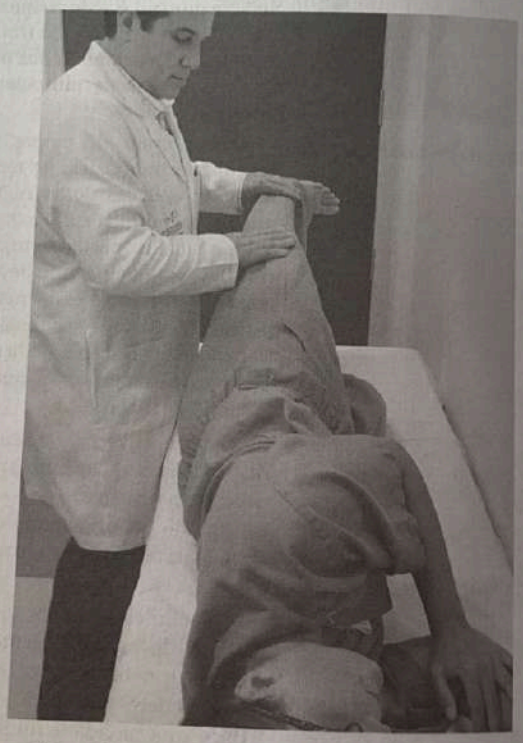

Figura 10.22 Incapacidade de adução em extensão do quadril no teste de Ober.

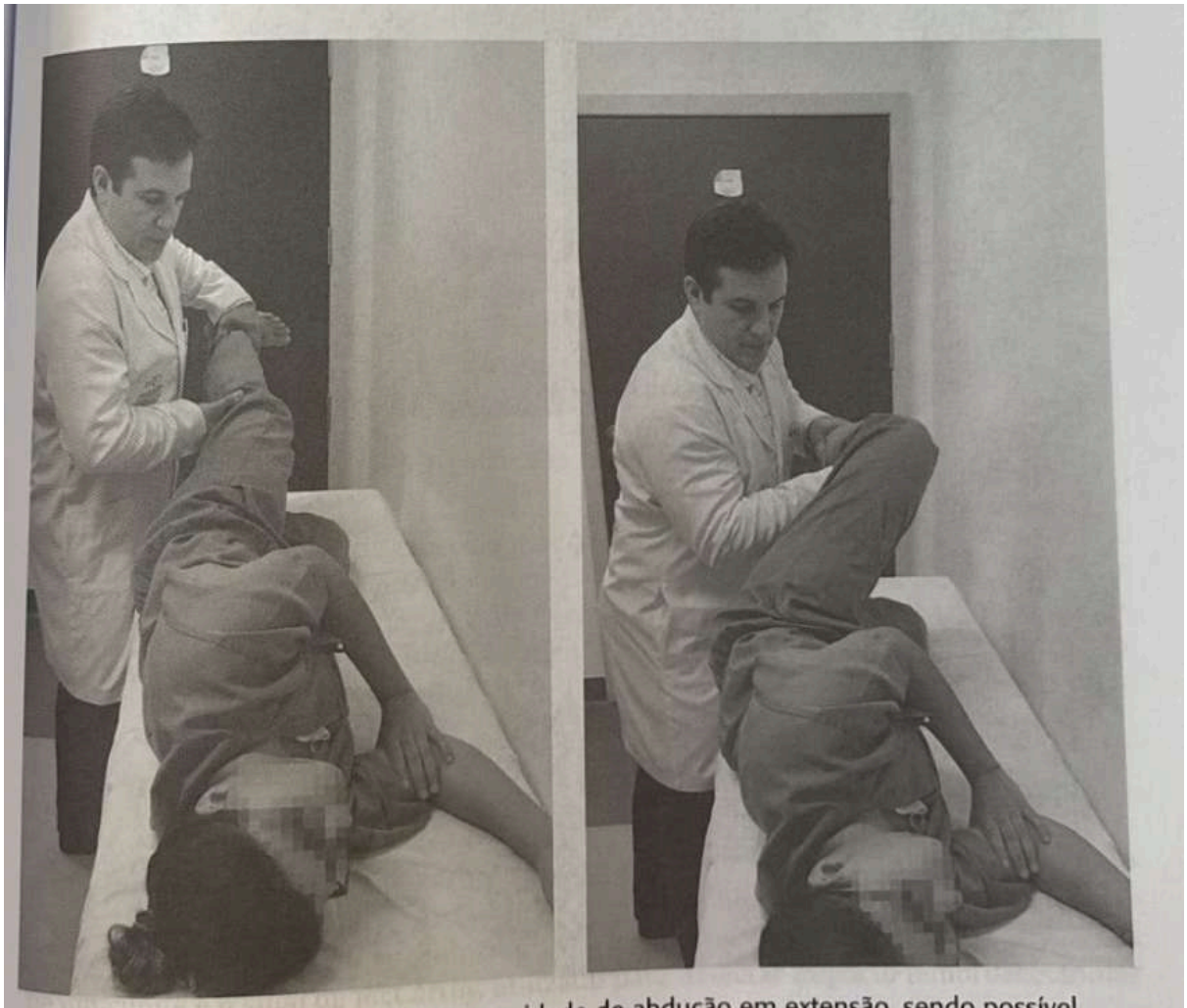

Figura 10.23 Sinal do câmbio: incapacidade de abdução em extensão, sendo possível somente em flexão do quadril.

✦ **EXAME EM DECÚBITO VENTRAL**

. Palpar: Articulação Sacroilíaca (ASI), região suprassacroilíaca, origem do glúteo máximo e facetas da coluna

. Rotações interna e externa de ambos os lados → quando diferentes das obtidas na posição sentada → tentar distinguir **DOENÇAS ÓSSEAS vs. LIGAMENTARES**

. **TESTE DE CRAIG (anteversão femoral):** joelhos fletidos 90° → trocanter em posição mais lateral possível → ângulo do trocanter com o eixo da tíbia = normal **10–20°**

. **TESTE DE HIPEREXTENSÃO LOMBAR:** identifica exato local da dor

– Alívio ao trocar para dec. ventral com joelhos fletidos → investigar doença na coluna

– Dor nas facetas ou região suprassacroilíaca

. **TESTE DE ELY (contratura do reto femoral):** flexão do joelho em direção ao glúteo máximo → **ELEVAÇÃO DA PELVE = CONTRATURA DO RETO FEMORAL**

. **TESTE DE PHELPS (contratura do grácil):** quadril em abdução + joelho parte da flexão para extensão passivamente → **ADUÇÃO INVOLUNTÁRIA DO QUADRIL = CONTRATURA DO GRÁCIL**

. **TESTE DA INTEGRIDADE DA CÁPSULA POSTERIOR (end-point em RI — Ranawat):** quadril ipsilateral em 90° de flexão → rotação interna lateral até 15° buscando o end-point de integridade capsular posterior → positivo: maior arco sem temor de luxação → indica cicatrização após artroplastia por via posterolateral (4–6 semanas pós-op)

. **TESTE DE SENTAR CONTRA A RESISTÊNCIA:** dor ao sentar com resistência à flexão do quadril + alteração de sensibilidade + dilatação do anel superficial → **HÉRNIA DO ESPORTE** (enfraquecimento da parede posterior do canal inguinal) — dor crônica na virilha exacerbada pela atividade física

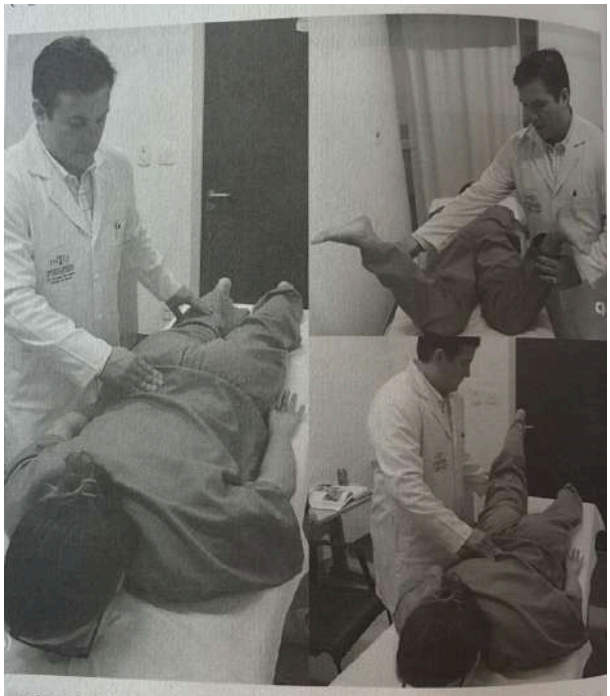

Figura 10.24 **A**) Palpação na região da articulação sacroiliaca. **B**) Teste de Craig. **C**) Teste de hiperextensão lombar.

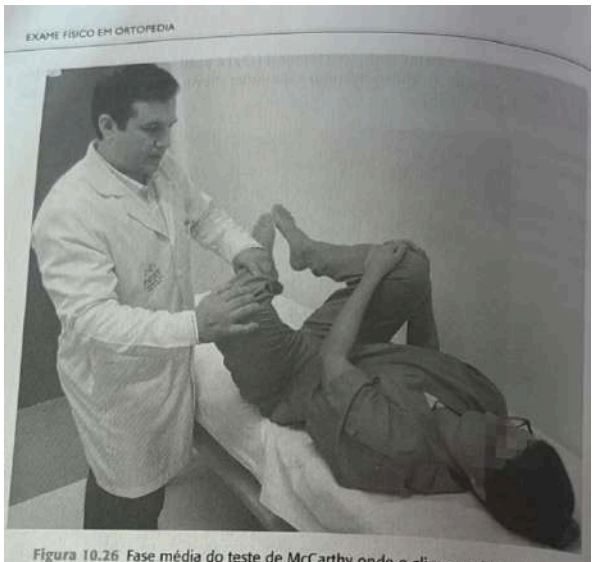

Figura 10.26 Fase média do teste de McCarthy onde o clique na fase final em extensão traduz o sinal de McCarthy.

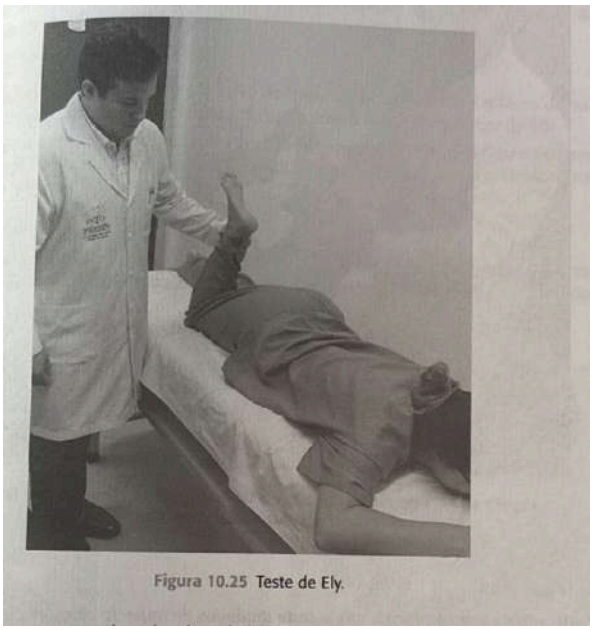

Figura 10.25 Teste de Ely.

✦ **OUTROS TESTES ESPECÍFICOS**

. **TESTE DE McCARTHY:** perna contralateral mantida em flexão → quadril examinado: 1) fletido 90° + abduzido + RE + estendido; 2) depois 90° + aduzido + RI + estendido → **CLIQUE NA FASE FINAL = SINAL DE McCARTHY** → Impacto Femoroacetabular (IFA) anterior ou ruptura labral

. **TESTE DA ESCORA:** mesmo princípio do DIRI com aplicação de pressão no joelho → aumenta a pressão sobre a articulação → avalia congruência articular

. **TESTE DA DISTRAÇÃO DA FÓVEA:** tração da perna → alívio da dor pela diminuição da pressão intra-articular → **CONFIRMA DOENÇA INTRA-ARTICULAR**

. **TESTE DA BICICLETA:** dec. lateral, orientar a recriar o movimento de pedalar com quadril elevado → cansaço precoce = **FRAQUEZA DA MUSCULATURA GLÚTEA ABDUTORA** (lesões musculares abdutoras, displasia do quadril) → ressalto = coxa saltans

. **TESTE DE APREENSÃO:** relacionado à displasia do quadril → manobra passiva de abdução + RE + extensão em dec. dorsal → insegurança/apreensão = positivo

. **TESTE DE PACE:** avalia estiramento ativo do piriforme em dec. dorsal com quadril em 90° → dor à abdução ativa

– Em flexão acima de 60° → piriforme realiza principalmente **abdução**

– Abaixo de 60° de flexão → piriforme realiza principalmente **rotação externa**

. **TESTE DE FREIBERG:** pesquisa de dor ao estiramento passivo do piriforme → paciente sentado, joelho estendido → examinador realiza **rotação interna** palpando a topografia do músculo → positivo: dor local

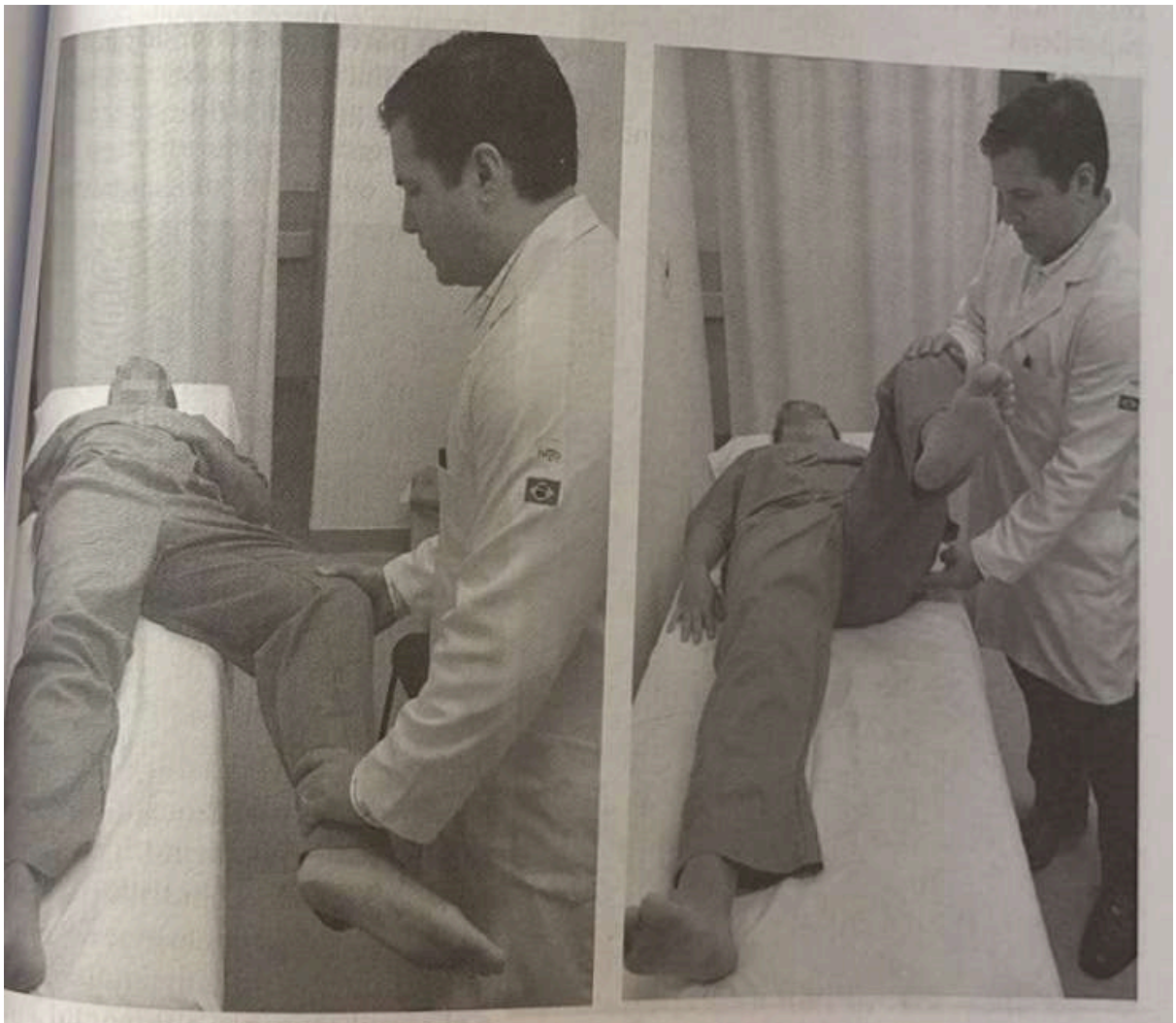

Figura 10.27 Teste da apreensão.

Figura 10.28 Teste de Pace.

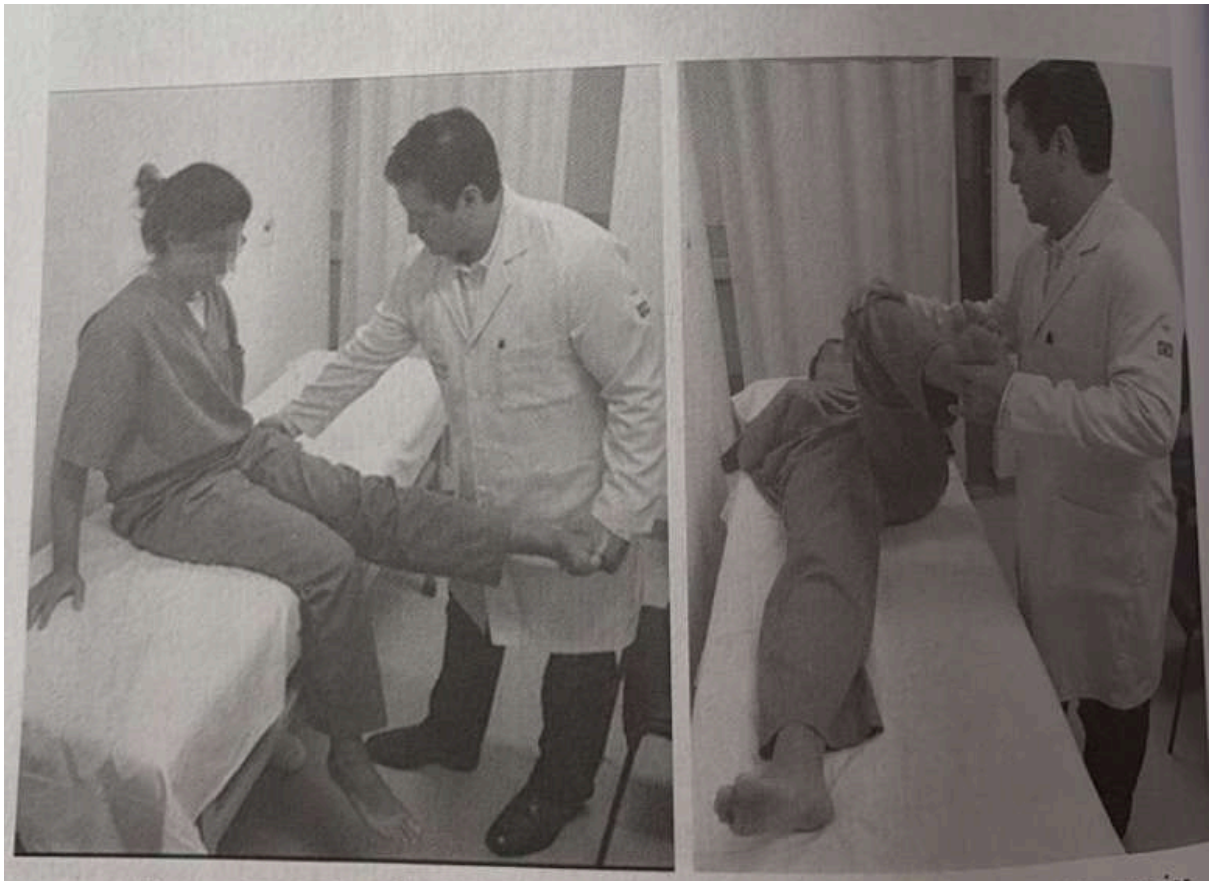

Figura 10.29 Teste de Freiberg.

Figura 10.30 *Test end-point posterior.*

✦ **BLOQUEIO DO NERVO PUDENDO**

. Indicado quando há suspeita de aprisionamento do nervo pudendo

. **4 critérios de Nantes** devem estar presentes:

– Dor na área urogenital

– Exacerbada ao sentar-se

– **Não desperta o paciente à noite**

– Alterações de sensibilidade na genitália

. Com todos os critérios → realizar **BLOQUEIO ANESTÉSICO DIAGNÓSTICO** → alívio dos sintomas confirma o diagnóstico

✦ **INJEÇÃO DE CONTRASTE INTRA-ARTICULAR**

. Grande utilidade no diagnóstico ou exclusão de doenças **intra-articulares** do quadril

. Solicitado após investigação minuciosa sem elucidação com RX, TC e RNM

. Com guia de ultrassom → maior precisão; anestésico intra-articular confirma origem intra-articular quando há alívio da dor

. **MELHOR RESPOSTA:** pacientes com **lesões condrais**

. Pacientes com RNM positiva para lesão labral + **teste negativo** para injeção anestésica → investigar outras causas de dor

✦ **ESCORES DE AVALIAÇÃO DO QUADRIL**

. **Mais utilizados:** **HARRIS HIP SCORE (HHS)** e Merle-Daubigné-Postel → escores macroscópicos mais consagrados

. **Para pacientes esportivos/jovens:** escore de Quadril Não Artrítico (NAHS), Short Form 36 (SF-36), WOMAC (Índice de Osteoartrite de Western Ontário), MAHORN e IHOT (*International Hip Outcome Tool*) → promoção de avaliação qualitativa

. Não existe consenso sobre qual escore utilizar — fundamental que sejam validados para a população local

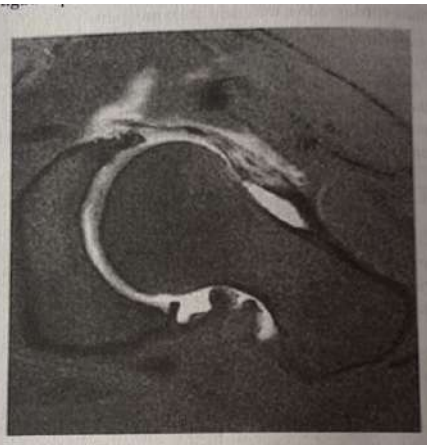

Figura 10.32 Ressonância nuclear magnética após injeção intra-articular.

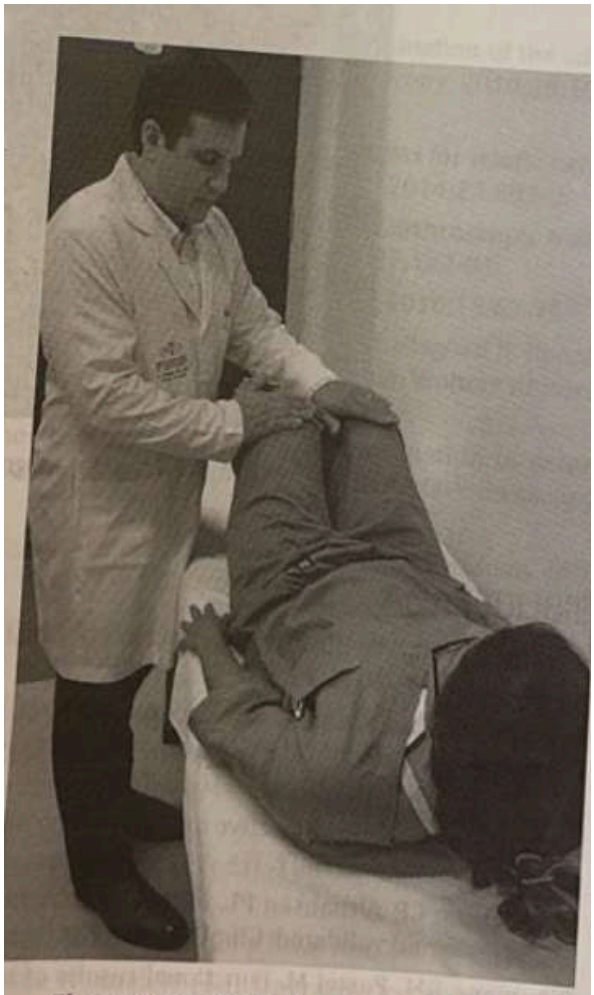

Figura 10.31 Teste de sentar-se contra a resistência.