Оптимальная тактика хирургического лечения при кишечной непроходимости вызванной раком ободочной и прямой кишки

Олексенко Виктор Валентинович

Заведующий кафедрой онкологии

Для доклада использованы:

1. Клинические рекомендации (2023 год)

РАК ОБОДОЧНОЙ КИШКИ,
РЕКТОСИГМОИДНОГО СОЕДИНЕНИЯ
И ПРЯМОЙ КИШКИ (PDOI: 10.18027 / 2224-5057-2023-13-3s2-1-425-482)

2. Клинические рекомендации (2024 год)
Острая кишечная непроходимость опухолевой этиологии – 2024-2025-2026 (06.06.2024)
– Утверждены Минздравом РФ
Кодирование по Международной статистической классификации болезней и проблем, связанных со здоровьем: K56.6
Возрастная группа: Взрослые
Год утверждения: 2024
Разработчик клинических рекомендаций: - Общероссийская общественная организация "Ассоциация колопроктологов России" - Общероссийский национальный союз "Ассоциация онкологов России" - Общероссийская общественная организация "Российское общество хирургов«

Утверждено
Общероссийская общественная организация "Ассоциация колопроктологов России" Президент АКР, академик РАН Ю.А. Шелыгин
Общероссийский национальный союз "Ассоциация онкологов России" Президент АОР, академик РАН А.Д. Каприн
Общероссийская общественная организация "Российское общество хирургов" Президент РОХ, академик РАН А.В. Шабунин

Принципы экстренной помощи при ОКН опухолевой этиологии (без перфорации)

- **Соблюдение хирургических принципов лечения КРР**
- **Соблюдение онкологических принципов лечения КРР**

Методы:

Открытое хирургическое вмешательство

1. Колостома / илеостома
2. Операция Гартмана
3. Обходной анастомоз

Стентирование опухоли прямой кишки саморасширяющимися стентами

GLOBOCAN 2012 (IARC) , *Section of Cancer Surveillance (10/11/2014)* http://globocan.iarc.fr/Pages/fact_sheets_cancer.aspx.

Онкологические принципы хирургического лечения рака ободочной и прямой кишки

- **Соблюдение радикализма в основе которого 2 положения:**

1. Достаточно широкий объем удаляемых тканей в которых могут содержаться очаги опухолевого роста

2. Стремление к максимальному предотвращению диссеминации опухолевых клеток

Достигается:

Проведение операции в соответствии с принципом футлярности и зональности

Метод:

- **Мезоколонэктомия** (ободочная кишка)
- **Мезоректумэктомия** (прямая кишка)
- **Лимфодиссекция в объеме D2-D3**

GLOBOCAN 2012 (IARC) , *Section of Cancer Surveillance (10/11/2014)* http://globocan.iarc.fr/Pages/fact_sheets_cancer.aspx.

В условиях обтурационной кишечной непроходимости опухолевой этиологии, соблюдение онкологических принципов хирургического лечения рака ободочной и прямой кишки **невыполнимая задача !!!**

Почему???

GLOBOCAN 2012 (IARC) , *Section of Cancer Surveillance (10/11/2014)* http://globocan.iarc.fr/Pages/fact_sheets_cancer.aspx.

Онкологические принципы хирургического лечения рака ободочной и прямой кишки №1

- **Принцип футлярности – эмбрионально-ориентированная хирургия.**

Мезоколонэктомия (ободочная кишка)

Мезоректумэктомия (прямая кишка)

Компонеты:

1. Удаление в мезоколической (мезоректальной) плоскости так, чтобы мезоколическая (мезоректальная) **фасция и брюшина** оставались **неповрежденными** **(no-touch)**
2. Питающие сосуды должны перевязываться на месте их происхождения (**у основания**), **а не возле стенки кишки**
3. Достаточное расстояние от видимой границы опухоли

GLOBOCAN 2012 (IARC) , *Section of Cancer Surveillance (10/11/2014)* http://globocan.iarc.fr/Pages/fact_sheets_cancer.aspx.

Онкологические принципы хирургического лечения рака ободочной и прямой кишки №2

- **Принцип зональности.**

  Удаление жировой клетчатки содержащей лимфатические узлы расположенные вдоль питающих сосудов

- **Объем лимфодиссекции** достигается уровнем лигирования питающих сосудов брыжейки:

  D1 – низкое

  D2 – промежуточное

  D3 – высокое

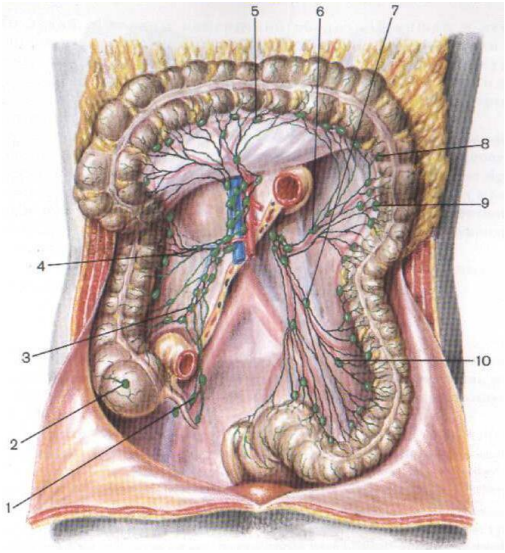

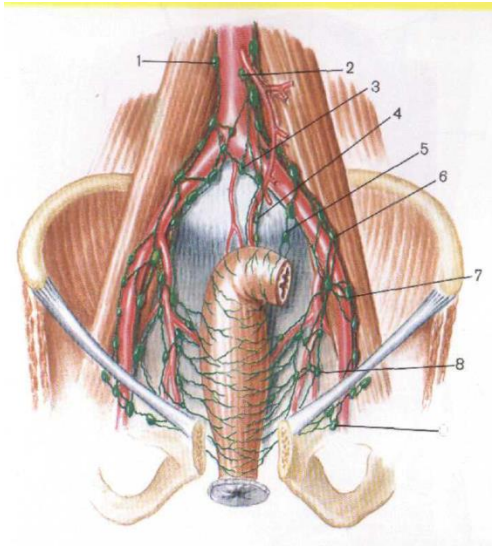

Онкологические принципы хирургического лечения рака ободочной и прямой кишки №3

- **Различают 4 группы лимфатических коллекторов (зон), которые расположены в брыжейке кишки вдоль крупных сосудов**

а) **эпиколические** – располагаются непосредственно возле стенки кишки

б) **параколические** – по ходу краевого сосуда, питающего данный сегмент

в) **промежуточные** – вдоль стволов крупных питающих артерий

- г) **базальные (основные) – около устья крупных сосудов верхней, нижней брыжеечной артерии** *(a.v.mesenterica superior, inferior)*

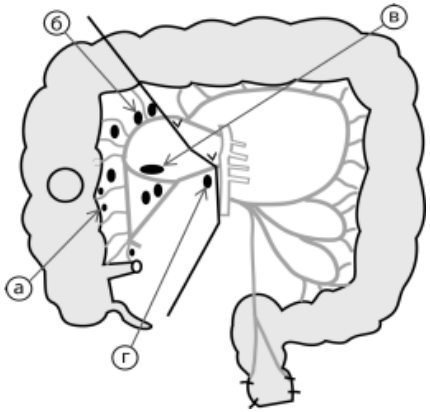

Онкологические принципы хирургического лечения рака ободочной и прямой кишки №4

Объем лимфодиссекции в зависимости от уровня лигирования питающих сосудов

D1 – а) эпиколические – располагаются непосредственно возле стенки кишки; б) параколические – по ходу краевого сосуда, питающего данный сегмент; в) промежуточные – вдоль стволов крупных питающих артерий

D2 – г) **базальные (основные) – около устья крупных сосудов a.ileocolicae (для правых отделов) и a.mesenterica inferior, v.mesenterica inferior (для левых отделов и прямой кишки)**

D3 – удаление клетчатки брыжейки вдоль ствола v. mesenterica superior, v.porta (для правых отделов) и вдоль аорты (для левых отделов)

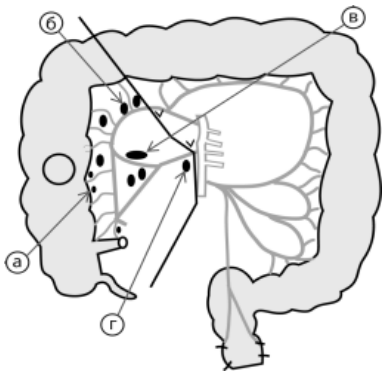

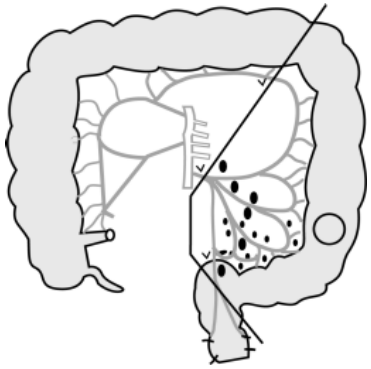

Онкологические принципы хирургического лечения рака ободочной и прямой кишки №5

Объем лимфодиссекции:

Объем лимфодиссекции D1 – не является полным, а выполненная операция не может носить радикальный характер (R1 –нерадикальное удаление, микроскопическое исследование подтверждает наличие остаточных очагов опухоли, R2 – макроскопическое подтверждение остаточной опухоли)

Объем лимфодиссекции D2-D3 – стандартный объем лимфодиссекции для всех локализаций ЗНО и операция носит радикальный характер (R0 – следов опухоли нет)

GLOBOCAN 2012 (IARC) , *Section of Cancer Surveillance (10/11/2014)* http://globocan.iarc.fr/Pages/fact_sheets_cancer.aspx.

Онкологические принципы хирургического лечения рака ободочной и прямой кишки №6

- **Операция может считаться радикальной R0 – если наряду с достаточно широкой резекцией участка кишки, пораженного опухолью, удаляется и зона возможного регионарного метастазирования, определяемая в строгом соответствии с локализацией опухоли.**
- **Критерием радикально выполненной операции – является гистологическое исследование операционного материала:**

1. **Кишка в мезоколической (мезоректальной) клетчатке, покрытая фасцией**
2. **Края резецированной кишки (проксимальный, дистальный)**
3. **Не менее 12 регионарных лимфатических узлов !!!**

GLOBOCAN 2012 (IARC) , *Section of Cancer Surveillance (10/11/2014)* http://globocan.iarc.fr/Pages/fact_sheets_cancer.aspx.

Клинические рекомендации 2023 год

PDOI: 10.18027 / 2224-5057-2023-13-3s2-1-425-482

РАК ОБОДОЧНОЙ КИШКИ, РЕКТОСИГМОИДНОГО СОЕДИНЕНИЯ И ПРЯМОЙ КИШКИ

3. Лечение рака ободочной кишки, ректосигмоидного соединения и рака прямой кишки

3.1. Особенности лечения рака прямой кишки

3.1.2. Рекомендуется рассматривать предоперационное лечение всем больным со следующими стадиями рака прямой кишки:

- cТлюбое N1–2M0 рак нижне- и среднеампулярного отделов прямой кишки;
- cT2–4N0M0 рак нижнеампулярного отдела прямой кишки;
- cT3c–4N0M0 рак среднеампулярного отдела прямой кишки;
- cT3c–T4b–N0–2M0, cТлюбоеN1–2M0 рак верхнеампулярного отдела прямой кишки

- **Только в случае раннего рака прямой кишки (T1N0M0), лечение может начинаться с хирургического метода.**
- **У пациентов с резектабельным локализованном и местнораспространенном раке ободочной кишки II-IIIстадии** (T2N1-2M0, T3-4N0-2M0), первым этапом лечения является неоадъювантная химиотерапия
- **У пациентов с нерезектабельными опухолями ободочной кишки** T4bN0-2M0, первым этапом лечения является неоадъювантная химиотерапия

Клинические рекомендации 2023 год

PDOI: 10.18027 / 2224-5057-2023-13-3s2-1-425-482

РАК ОБОДОЧНОЙ КИШКИ, РЕКТОСИГМОИДНОГО СОЕДИНЕНИЯ И ПРЯМОЙ КИШКИ

3. Лечение рака ободочной кишки, ректосигмоидного соединения и рака прямой кишки

3.1. Особенности лечения рака ободочной кишки и ректосигмоидного перехода

- **Все стадии рака прямой кишки, лечатся с применением всех имеющихся методов лечения, на первом этапе это: неоадъювантная химиотерапия, лучевая терапия, химио-лучевая терапия.**

- **3.1.8. При осложненном течении рака ободочной кишки, первым этапом лечения является хирургический метод в объеме симтоматической операции: (обходной анастомоз / илеостома / колостома) с последующим полным объемом комплексного лечения.**

Клинические рекомендации 2023 год

PDOI: 10.18027 / 2224-5057-2023-13-3s2-1-425-482

РАК ОБОДОЧНОЙ КИШКИ, РЕКТОСИГМОИДНОГО СОЕДИНЕНИЯ И ПРЯМОЙ КИШКИ

3.3. Хирургическое лечение (ободочная кишка)

3.3.8. При проведении хирургического лечения по поводу рака **ободочной кишки** рекомендуется соблюдение края резекции **≥ 10 см** от опухоли и **≥ 5 см** — при операциях по поводу рака **дистальной трети сигмовидной кишки и ректосигмоидного отдела** толстой кишки.

При раке ободочной кишки **диссекция должна осуществляться вдоль эмбриональных (фасциальных) слоев со стремлением к обеспечению целостности фасции мезоколона**.

При технической доступности и наличии квалифицированной бригады хирургов в референсных центрах **рекомендуется проводить хирургическое лечение рака толстой кишки лапароскопическим доступом**.

По своей онкологической эффективности лапароскопические операции по поводу рака прямой кишки не уступают открытым вмешательствам, однако, требуют соответствующей подготовки хирургической бригады.

Клинические рекомендации 2023 год

PDOI: 10.18027 / 2224-5057-2023-13-3s2-1-425-482

РАК ОБОДОЧНОЙ КИШКИ, РЕКТОСИГМОИДНОГО СОЕДИНЕНИЯ И ПРЯМОЙ КИШКИ

3.3. Хирургическое лечение (ободочная кишка)

3.3.8. При раке слепой и раке восходящей ободочной кишки, рекомендуется выполнять правостороннюю гемиколэктомию с резекцией подвздошной и средней трети поперечной кишки, с обязательным лигированием у основания *a.ileocolica, a.colica dextra,* а также *правой ветви a. colica media* и формирование первичного илео-трансверзоанастомоза.

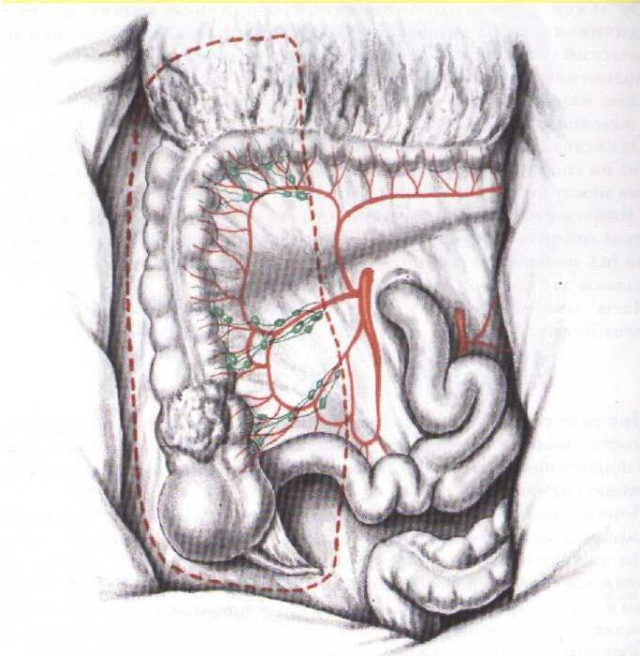

Клинические рекомендации 2023 год

PDOI: 10.18027 / 2224-5057-2023-13-3s2-1-425-482

РАК ОБОДОЧНОЙ КИШКИ, РЕКТОСИГМОИДНОГО СОЕДИНЕНИЯ И ПРЯМОЙ КИШКИ

3.3. Хирургическое лечение (ободочная кишка)

3.3.8. При раке ободочной кишки в печёночном изгибе ободочной кишки, проксимальной трети поперечной ободочной кишки рекомендуется выполнять расширенную правостороннюю гемиколэктомию с резекцией подвздошной и средней трети поперечной кишки обязательным лигированием у основания *a.ileocolica, a.colica dextra,* а также *a.colica media* у основания и формирование первичного илео-трансверзоанастомоза.

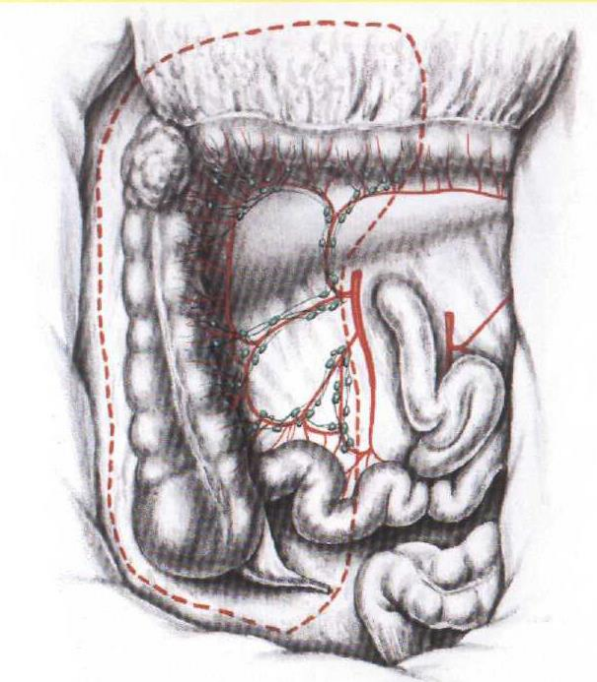

Клинические рекомендации 2023 год

PDOI: 10.18027 / 2224-5057-2023-13-3s2-1-425-482

РАК ОБОДОЧНОЙ КИШКИ, РЕКТОСИГМОИДНОГО СОЕДИНЕНИЯ И ПРЯМОЙ КИШКИ

3.3. Хирургическое лечение (ободочная кишка)

3.3.8. При раке средней трети поперечной ободочной кишки решение об объёме хирургического вмешательства необходимо принимать индивидуально с учётом возраста, сопутствующих заболеваний, размеров и распространённости опухоли.
Допустима резекция поперечной ободочной кишки, расширенная право- или левосторонняя гемиколэктомия (в зависимости от более точной локализации опухоли), обязательным лигированием у основания *a.colica media* и формированием первичного асцендо-десцендоанастомоза, однако **предпочтительный объем — субтотальная колэктомия**.

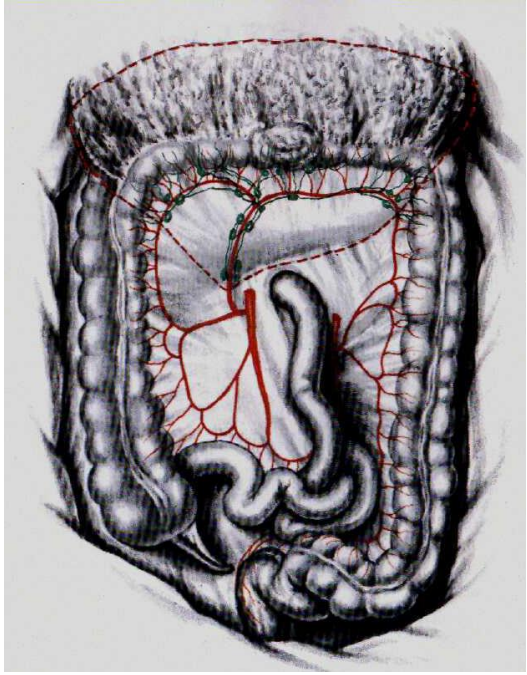

Клинические рекомендации 2023 год

PDOI: 10.18027 / 2224-5057-2023-13-3s2-1-425-482

РАК ОБОДОЧНОЙ КИШКИ, РЕКТОСИГМОИДНОГО СОЕДИНЕНИЯ И ПРЯМОЙ КИШКИ

3.3. Хирургическое лечение (ободочная кишка)

3.3.8. При раке в дистальной трети поперечной ободочной кишки, селезёночном изгибе ободочной кишки, нисходящей ободочной кишке, проксимальной трети сигмовидной кишки рекомендуется выполнять левостороннюю гемиколэктомию или расширенную левостороннюю гемиколэктомию с лигированием *a.colica sinistra* у места отхождения от *a.mesenterica inferior,* а также *левой ветви a.colica media,* либо самой *a.colica media* у места отхождения и формирование первичного трансверзо-ректоанастомоза.

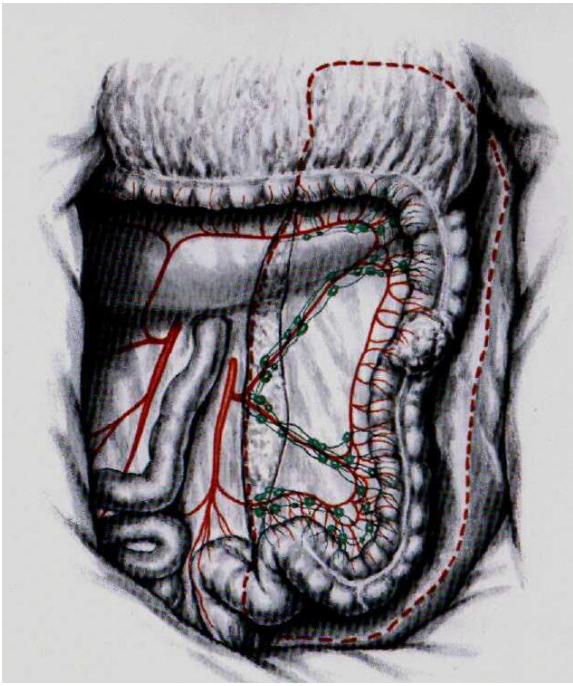

Клинические рекомендации 2023 год

PDOI: 10.18027 / 2224-5057-2023-13-3s2-1-425-482

РАК ОБОДОЧНОЙ КИШКИ, РЕКТОСИГМОИДНОГО СОЕДИНЕНИЯ И ПРЯМОЙ КИШКИ

3.3. Хирургическое лечение (ободочная кишка)

3.3.8. При раке в средней трети сигмовидной кишки рекомендуется выполнять резекцию сигмовидной кишки,
или операцию типа Гартмана (при наличии противопоказаний к формированию первичного анастомоза) с лигированием *a.mesenterica inferior* у основания и формирование первичного десцендо-ректоанастомоза.
.

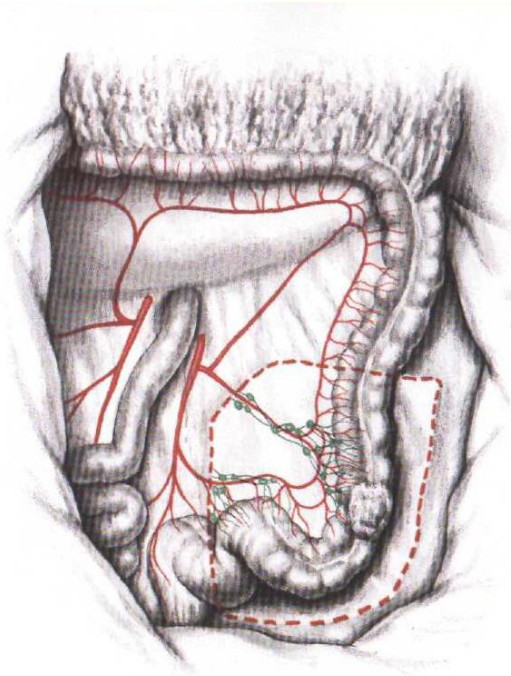

Клинические рекомендации 2023 год

PDOI: 10.18027 / 2224-5057-2023-13-3s2-1-425-482

РАК ОБОДОЧНОЙ КИШКИ, РЕКТОСИГМОИДНОГО СОЕДИНЕНИЯ И ПРЯМОЙ КИШКИ

3.3. Хирургическое лечение (ободочная кишка)

3.3.8. При раке в дистальной трети сигмовидной кишки рекомендуется выполнять резекцию сигмовидной кишки с чрезбрюшинной резекцией прямой кишки, или операцию типа Гартмана (при наличии противопоказаний к формированию первичного анастомоза), с лигированием *a.mesenterica inferior* у основания, либо непосредственно дистальнее уровня отхождения *a.colica sinistra* и формирование первичного десцендо-ректоанастомоза.

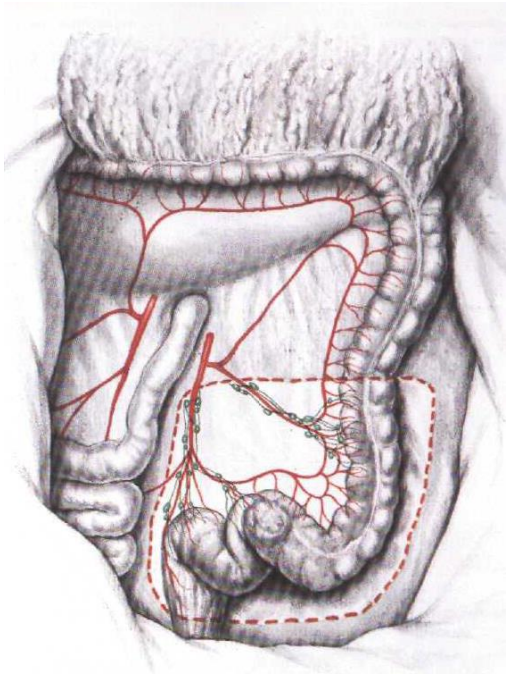

GLOBOCAN 2012 (IARC) , *Section of Cancer Surveillance (10/11/2014)* http://globocan.iarc.fr/Pages/fact_sheets_cancer.aspx.

Клинические рекомендации 2023 год

PDOI: 10.18027 / 2224-5057-2023-13-3s2-1-425-482

РАК ОБОДОЧНОЙ КИШКИ, РЕКТОСИГМОИДНОГО СОЕДИНЕНИЯ И ПРЯМОЙ КИШКИ

3.3. Хирургическое лечение (ободочная кишка)

3.3.8. Необходимо учитывать тот факт, что **объем оперативного вмешательства не должен различаться при экстренном и плановом хирургическом лечении рака ободочной кишки**, поэтому объем оперативного вмешательства по экстренным показаниям определяется индивидуально.

Если соблюдение онкологических принципов вмешательства невозможно (вследствие отсутствия технической возможности, квалификации, наличия изменений органов брюшной полости на фоне острой хирургической патологии), а также если из-за тяжести состояния пациента высок риск выполнения расширенной операции, **рекомендуется проводить симптоматическую операцию (формирование кишечной стомы или обходного анастомоза)** с последующим направлением пациента на плановое хирургическое лечение в специализированную клинику.

Клинические рекомендации 2023 год

PDOI: 10.18027 / 2224-5057-2023-13-3s2-1-425-482

РАК ОБОДОЧНОЙ КИШКИ, РЕКТОСИГМОИДНОГО СОЕДИНЕНИЯ И ПРЯМОЙ КИШКИ

3.3. Хирургическое лечение (ободочная кишка)

3.3.8. При локализации опухоли в слепой, восходящей ободочной кишке, печеночном изгибе ободочной кишки, проксимальной трети поперечной ободочной кишки **допустимо формирование первичного анастомоза**.

При проведении экстренного хирургического лечения по поводу рака левых отделов толстой кишки рекомендуется выполнение операций Микулича, типа Гартмана. **Допустимо формирование первичного анастомоза после декомпрессии кишки**.

Клинические рекомендации 2023 год

PDOI: 10.18027 / 2224-5057-2023-13-3s2-1-425-482

РАК ОБОДОЧНОЙ КИШКИ, РЕКТОСИГМОИДНОГО СОЕДИНЕНИЯ И ПРЯМОЙ КИШКИ

3.3. Хирургическое лечение (прямая кишка)

3.3.3. При раке прямой кишки рассматриваются следующие стандартные объёмы оперативных вмешательств:

1) **передняя резекция прямой кишки**, при расположении опухоли в ректосигмоидном соединении: удаляют дистальную часть сигмовидной и проксимальную часть прямой кишки с лигированием *a.mesenterica inferior* у основания и формированием первичного анастомоза между нисходящей ободочной кишкой и верхне-ампулярным отделом прямой кишки

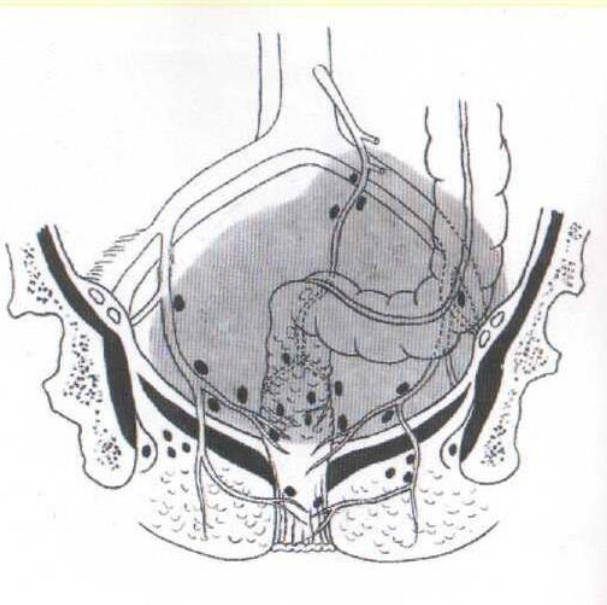

GLOBOCAN 2012 (IARC) , *Section of Cancer Surveillance (10/11/2014)* http://globocan.iarc.fr/Pages/fact_sheets_cancer.aspx.

Клинические рекомендации 2023 год

PDOI: 10.18027 / 2224-5057-2023-13-3s2-1-425-482

РАК ОБОДОЧНОЙ КИШКИ, РЕКТОСИГМОИДНОГО СОЕДИНЕНИЯ И ПРЯМОЙ КИШКИ

3.3. Хирургическое лечение (прямая кишка)

3.3.3. При раке прямой кишки рассматриваются следующие стандартные объёмы оперативных вмешательств:
2) низкая передняя резекция прямой кишки, при расположении опухоли в верхне- и средне-ампулярном отделе прямой кишки:
удаляют ректосигмоидный и ампулярный отдел прямой кишки с лигированием *a.mesenterica inferior* у основания
и формированием первичного анастомоза между сигмовидной кишкой и нижне-ампулярным отделом прямой кишки

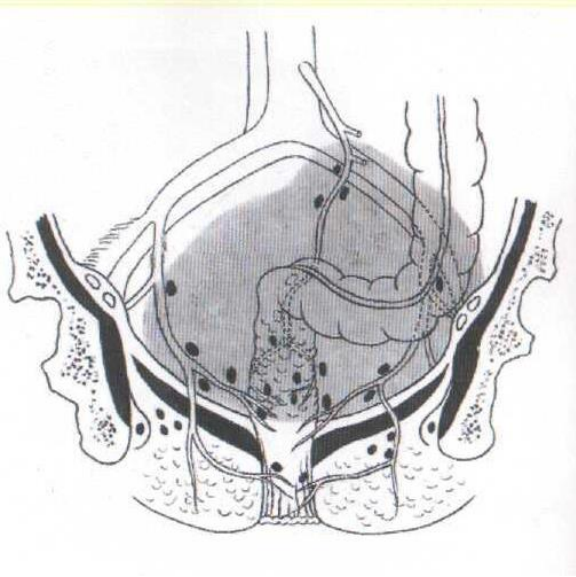

Клинические рекомендации 2023 год

PDOI: 10.18027 / 2224-5057-2023-13-3s2-1-425-482

РАК ОБОДОЧНОЙ КИШКИ, РЕКТОСИГМОИДНОГО СОЕДИНЕНИЯ И ПРЯМОЙ КИШКИ

3.3. Хирургическое лечение (прямая кишка)

3.3.3. При раке прямой кишки рассматриваются следующие стандартные объёмы оперативных вмешательств:
3) брюшно-анальная резекция прямой кишки при расположении опухоли в средне- и нижне-ампулярном отделе прямой кишки:
удаляют ректосигмоидный и ампулярный отдел прямой кишки с лигированием *a.mesenterica inferior* у основания
и формированием первичного анастомоза между сигмовидной кишкой и анальным отделом прямой кишки

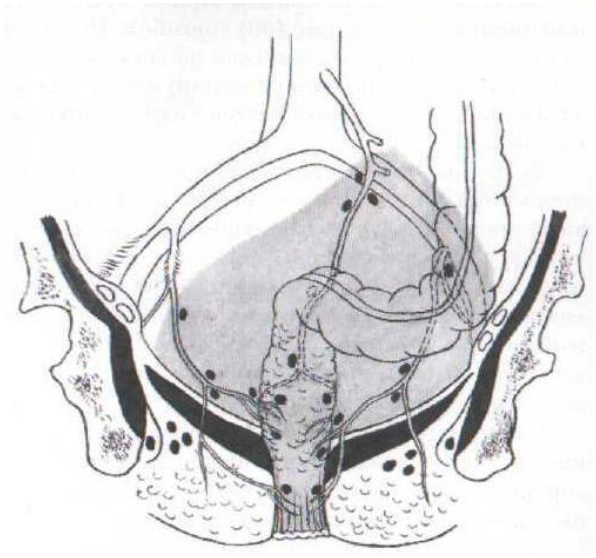

GLOBOCAN 2012 (IARC) , *Section of Cancer Surveillance (10/11/2014)* http://globocan.iarc.fr/Pages/fact_sheets_cancer.aspx.

Клинические рекомендации 2023 год

PDOI: 10.18027 / 2224-5057-2023-13-3s2-1-425-482

РАК ОБОДОЧНОЙ КИШКИ, РЕКТОСИГМОИДНОГО СОЕДИНЕНИЯ И ПРЯМОЙ КИШКИ

3.3. Хирургическое лечение (прямая кишка)

3.3.3. При раке прямой кишки рассматриваются следующие стандартные объёмы оперативных вмешательств:
4) брюшно-промежностная экстирпация прямой кишки при расположении опухоли в нижне-ампулярном и анальном отделе прямой кишки: удаляют ректосигмоидный, ампулярный и анальный отдел прямой кишки с лигированием *a.mesenterica inferior* у основания и формированием постоянной концевой колостомы

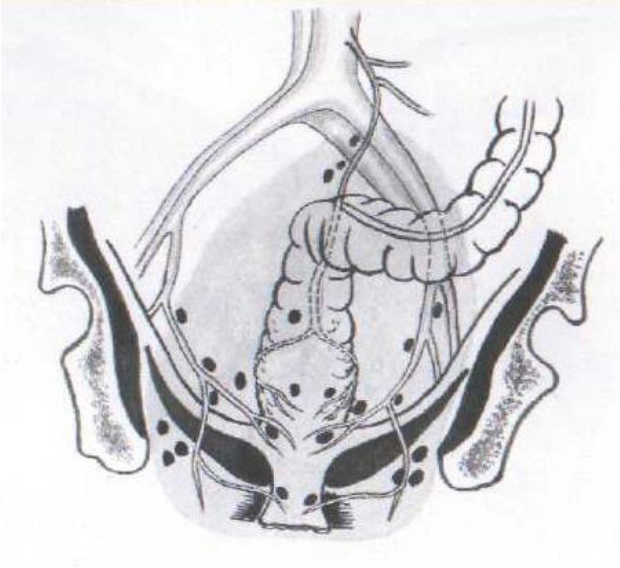

Клинические рекомендации 2023 год

PDOI: 10.18027 / 2224-5057-2023-13-3s2-1-425-482

РАК ОБОДОЧНОЙ КИШКИ, РЕКТОСИГМОИДНОГО СОЕДИНЕНИЯ И ПРЯМОЙ КИШКИ

3.3. Хирургическое лечение (прямая кишка)

3.3.3. При раке прямой кишки, при наличии противопоказаний к формированию первичного анастомоза выполнять обструктивную резекцию с формированием концевой колостомы (операция Гартмана).

- **Дистальная граница** резекции должна составлять **не менее 2 см по стенке кишки** и **не менее 5 см по мезоректальной клетчатке** из-за риска ретроградного лимфогенного метастазирования.

- **Нижняя брыжеечная артерия** *(a.mesenterica inferior)* **должна быть лигирована непосредственно у места отхождения от аорты** либо непосредственно ниже уровня отхождения левой ободочной артерии *(a.colica sinistra)*, перевязка **нижней брыжеечной вены** *(v.mesenterica inferior)* **— ниже тела поджелудочной железы**, что позволяет мобилизовать левые отделы ободочной кишки (при необходимости с полной мобилизацией селезеночного изгиба) для формирования колоректального анастомоза без натяжения.

Клинические рекомендации 2023 год

PDOI: 10.18027 / 2224-5057-2023-13-3s2-1-425-482

РАК ОБОДОЧНОЙ КИШКИ, РЕКТОСИГМОИДНОГО СОЕДИНЕНИЯ И ПРЯМОЙ КИШКИ

3.3. Хирургическое лечение (прямая кишка)

3.3.3. Мобилизация прямой кишки должна выполняться **только острым путём** (в том числе с использованием электрохирургических и ультразвуковых инструментов высокой энергии) с соблюдением **принципов тотальной или частичной мезоректумэктомии** (необходимо удаление мезоректума не менее 5 см дистальнее опухоли) с сохранением тазовых вегетативных нервов.

Формирование колоректального **анастомоза** предпочтительно делать с использованием **циркулярного сшивающего аппарата**, для **пересечения кишки** — использовать **линейно-режущие сшивающие аппараты.**

При распространении опухоли за пределы мезоректальной фасции показано экстрафасциальное удаление прямой кишки.

GLOBOCAN 2012 (IARC) , *Section of Cancer Surveillance (10/11/2014)* http://globocan.iarc.fr/Pages/fact_sheets_cancer.aspx.

Клинические рекомендации 2023 год

PDOI: 10.18027 / 2224-5057-2023-13-3s2-1-425-482

РАК ОБОДОЧНОЙ КИШКИ, РЕКТОСИГМОИДНОГО СОЕДИНЕНИЯ И ПРЯМОЙ КИШКИ

3.3. Хирургическое лечение (прямая кишка)

3.3.3. Мобилизацию прямой кишки следует производить в **межфасциальном пространстве** с сохранением (при отсутствии опухолевого поражения) правого и левого подчревных нервов, тазовых сплетений и внутренностных нервов.

✓ **При выполнении тотальной мезоректумэктомии** (локализация опухоли ниже 10 см от края ануса) **и формировании низкого колоректального анастомоза рекомендуется формировать превентивную коло- или илеостому.**

GLOBOCAN 2012 (IARC) , *Section of Cancer Surveillance (10/11/2014)* http://globocan.iarc.fr/Pages/fact_sheets_cancer.aspx.

Клинические рекомендации 2023 год

PDOI: 10.18027 / 2224-5057-2023-13-3s2-1-425-482

РАК ОБОДОЧНОЙ КИШКИ, РЕКТОСИГМОИДНОГО СОЕДИНЕНИЯ И ПРЯМОЙ КИШКИ

3.3. Хирургическое лечение (прямая кишка)

3.3.5. Рекомендуется у пациентов с кишечной непроходимостью, а также со свищами, вызванными раком прямой кишки, ограничивать хирургическое лечение формированием **двуствольной трансверзо- или сигмостомы** с целью проведения последующего комбинированного лечения.

- **Рекомендуется формировать трансверзостому если во время основной операции планируется формирование анастомоза.**
- **Рекомендуется формировать сигмостому если наиболее вероятный объём операции — брюшно-промежностная экстирпация прямой кишки.**

Клинические рекомендации 2023 год

PDOI: 10.18027 / 2224-5057-2023-13-3s2-1-425-482

РАК ОБОДОЧНОЙ КИШКИ, РЕКТОСИГМОИДНОГО СОЕДИНЕНИЯ И ПРЯМОЙ КИШКИ

3.3. Хирургическое лечение (прямая кишка)

3.3.6. У пациентов с не купируемым консервативно, клинически значимым **кровотечением** и / или **перфорацией с развитием перитонита**, вызванными раком прямой кишки, показано на первом этапе выполнение оперативного вмешательства с соблюдением принципов **тотальной мезоректумэктомии**.

При других осложнениях опухолевого процесса предпочтение следует отдавать формированию временной или постоянной кишечной стомы.

Выполнение на первом этапе хирургических вмешательств с **удалением первичной опухоли** возможно только в отдельных случаях **по решению онкологического консилиума** с участием хирурга-онколога, лучевого терапевта, химиотерапевта и документированным обоснованием невозможности проведения предоперационного лечения.

GLOBOCAN 2012 (IARC) , *Section of Cancer Surveillance (10/11/2014)* http://globocan.iarc.fr/Pages/fact_sheets_cancer.aspx.

Выводы №1

1. **Хирургический метод** лечения КРР является единственным и основным методом **только при I стадии** (5-7%)

2. **КРР II-IV стадии лечение комплексное**, при неосложненном течении, лечение следует начинать с предоперационных методов – химиотерапия, лучевая терапия и их сочетание

3. **В клинику СМП поступают пациенты с II-IV стадией КРР, которым показано комплексное лечение (п.2)**

4. **Объем хирургического лечения КРР – мезоколонэктомия, мезоректумэктомия + ЛАЭD2 - в условиях ОКН невыполнимая задача**

5. **В условиях ОКН – формировать анастомоз не рекомендовано**

GLOBOCAN 2012 (IARC) , *Section of Cancer Surveillance (10/11/2014)* http://globocan.iarc.fr/Pages/fact_sheets_cancer.aspx.

Выводы №2

1. **Колостома / илеостома** – метод выбора когда нет перфорации / абсцесса / кровотечения
2. **Операция Гартмана** – метод выбора если есть перфорация / абсцесс / кровотечение

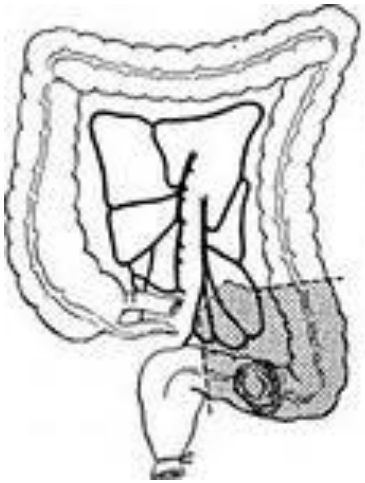

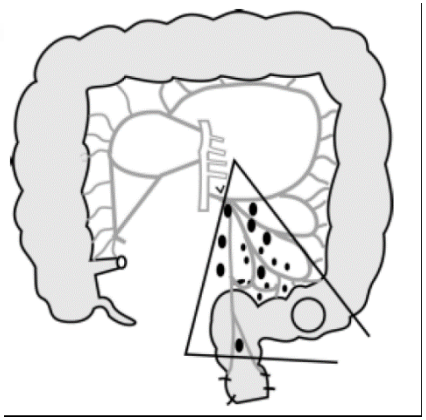

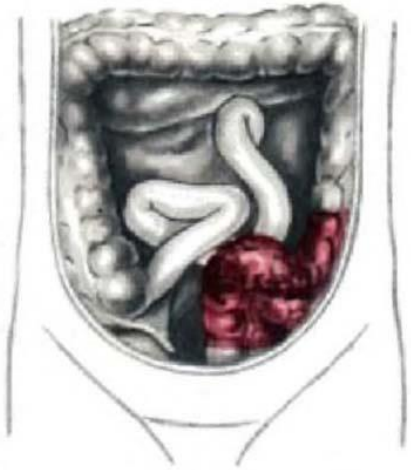

Какой вариант формирования кишечной стомы при ОКН предпочтительнее???

Варианты кишечной стомы по расположению:

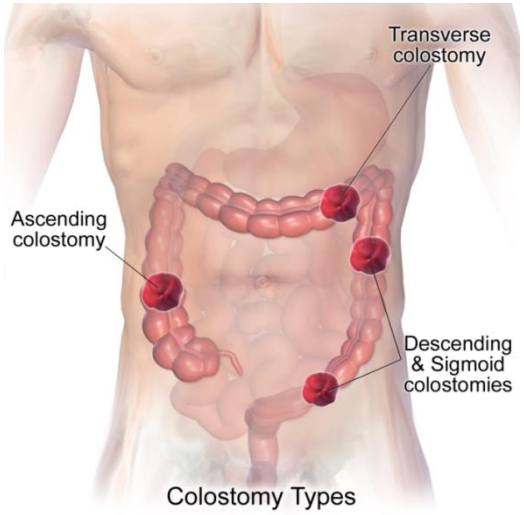

I. в толстой кишке - колостома:

1. сигмостома (десцендостома),

2. трансверзостома,

3. цекостома (асцендостома)

II. в тонкой кишке - илеостома

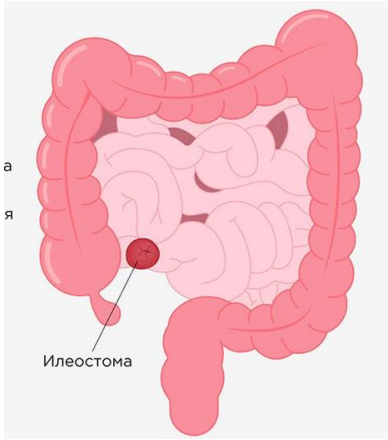

GLOBOCAN 2012 (IARC) , *Section of Cancer Surveillance (10/11/2014)* http://globocan.iarc.fr/Pages/fact_sheets_cancer.aspx.

Какой вариант формирования кишечной стомы при ОКН предпочтительнее???

Варианты кишечной стомы по методу формирования:

1. **Одноствольная** (концевая) – после обструктивной резекции кишки, приводящая кишка выводится на брюшную стенку, отводящая кишка ушивается (о.Гартмана).

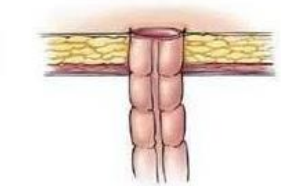

2. **Двуствольная** (петлевая, раздельная) – оба колена приводящей и отводящей кишки выводятся на брюшную стенку, между ними остается брыжейка кишки.

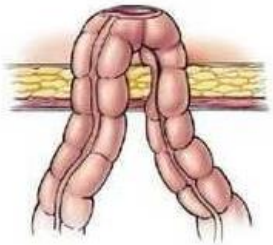

3. **Подвесная** (пристеночная) – выводится на брюшную стенку только передняя стенка кишки без ее брыжейки.

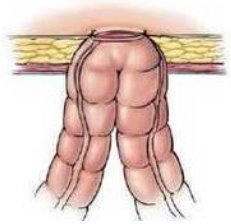

GLOBOCAN 2012 (IARC) , *Section of Cancer Surveillance (10/11/2014)* http://globocan.iarc.fr/Pages/fact_sheets_cancer.aspx.

Какой вариант формирования временной кишечной стомы при ОКН предпочтительнее???

Варианты кишечной стомы по локализации опухоли:

1. Прямая кишка
2. Сигмовидная кишка
3. Нисходящая кишка

ТРАНСВЕРЗОСТОМА

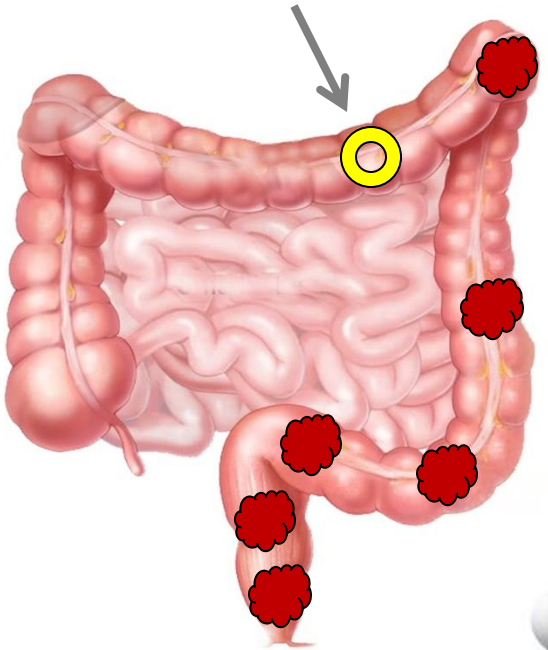

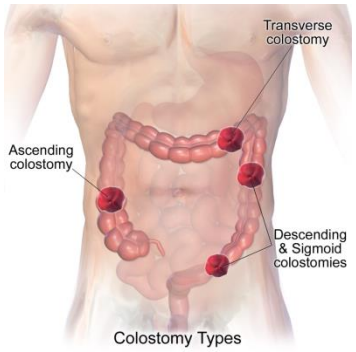

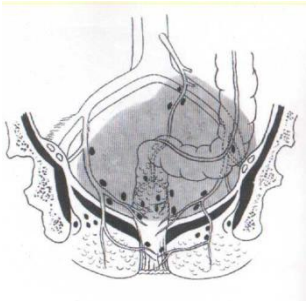

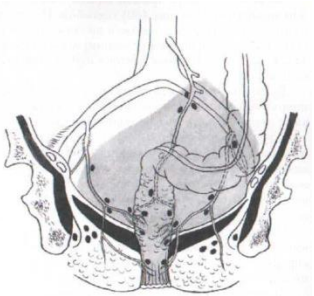

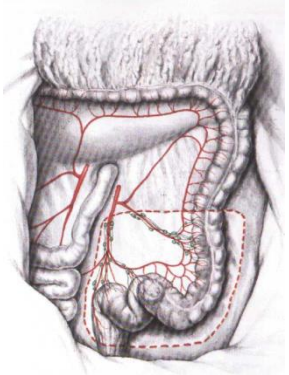

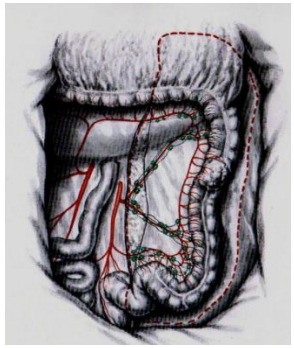

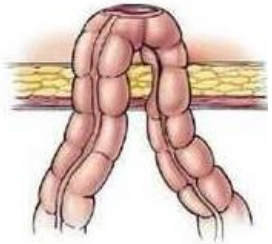

GLOBOCAN 2012 (IARC) , *Section of Cancer Surveillance (10/11/2014)* http://globocan.iarc.fr/Pages/fact_sheets_cancer.aspx.

Какой вариант формирования **временной** кишечной стомы при ОКН предпочтительнее???

Варианты кишечной стомы по локализации опухоли:

1. Поперечная кишка
2. Печеночный угол

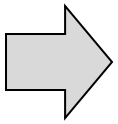

ЦЕКОСТОМА

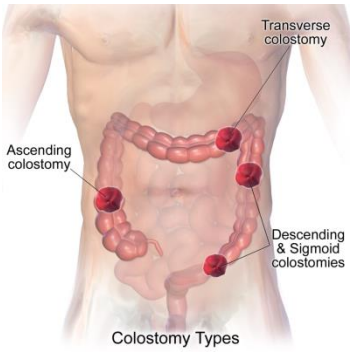

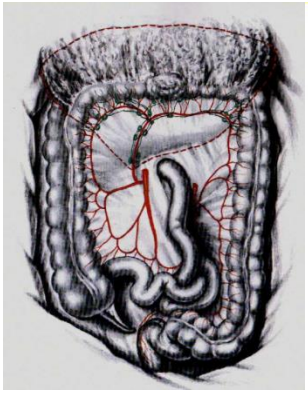

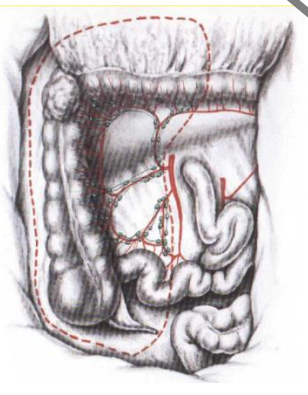

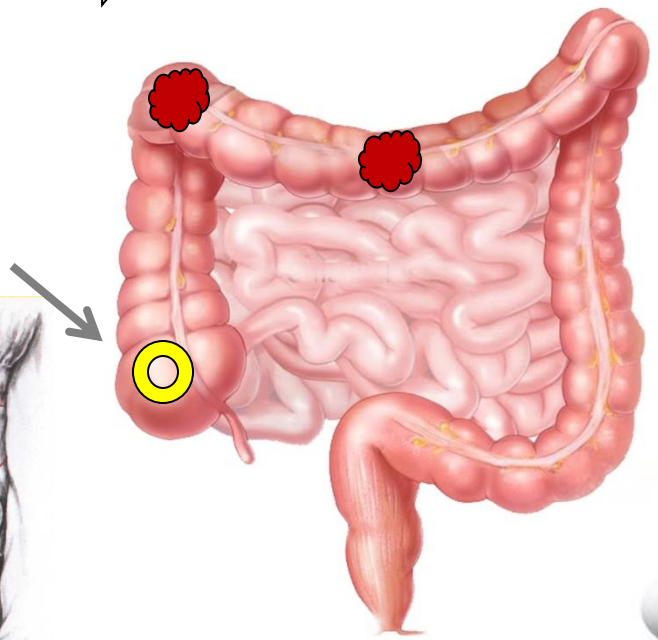

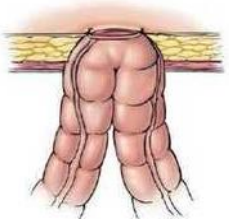

GLOBOCAN 2012 (IARC) , *Section of Cancer Surveillance (10/11/2014)* http://globocan.iarc.fr/Pages/fact_sheets_cancer.aspx.

Какой вариант формирования временной кишечной стомы при ОКН предпочтительнее???

Варианты кишечной стомы по локализации опухоли:

1. Восходящая кишка
2. Слепая кишка

ИЛЕОСТОМА

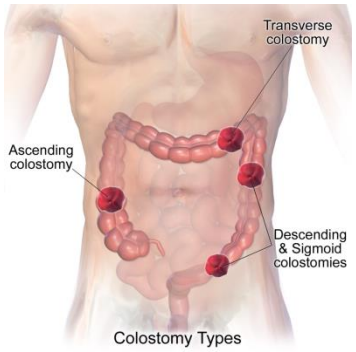

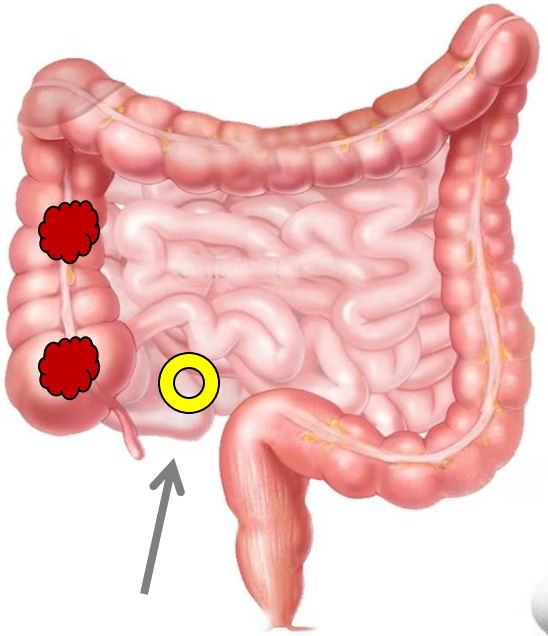

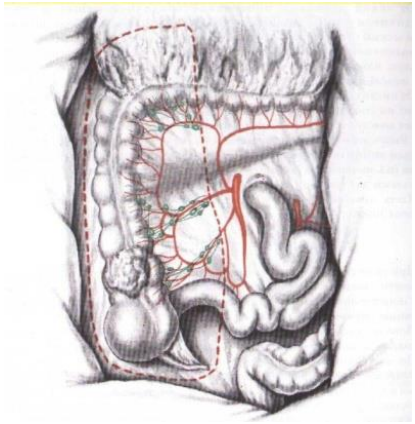

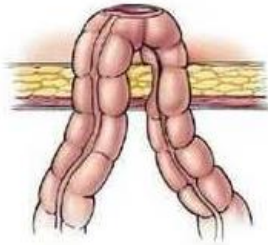

GLOBOCAN 2012 (IARC) , *Section of Cancer Surveillance (10/11/2014)* http://globocan.iarc.fr/Pages/fact_sheets_cancer.aspx.

Почему **временная** сигмостома при раке прямой кишки хуже, чем трансверзостома???

NOTA BENE!

1. При всех локализациях рака прямой кишки, исключая анальную форму, методом выбора является мезоректумэктомия с формированием **первичного сигморектального анастомоза**.
2. При сигмостоме, **сигмовидная кишка «испорчена»** и ее **нельзя** использовать для низведения и **формирования первичного анастомоза**.
3. Поэтому, необходимо дополнительно резецировать сигмовидную кишку, а оставшейся нисходящей кишки **не хватит для низведения в малый таз**.

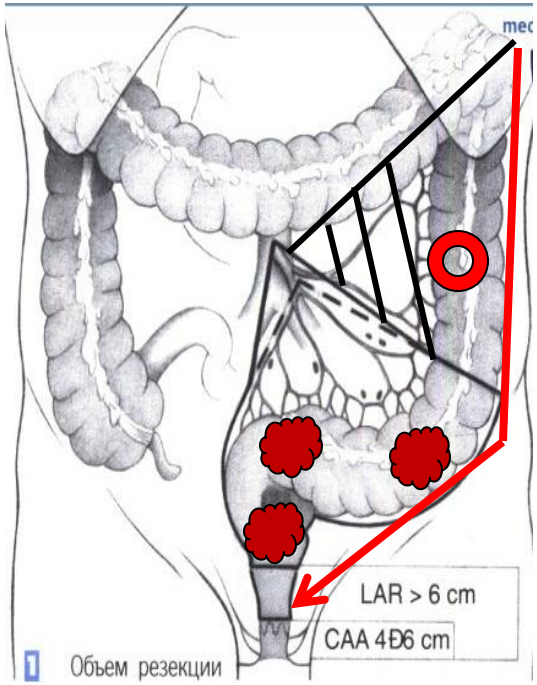

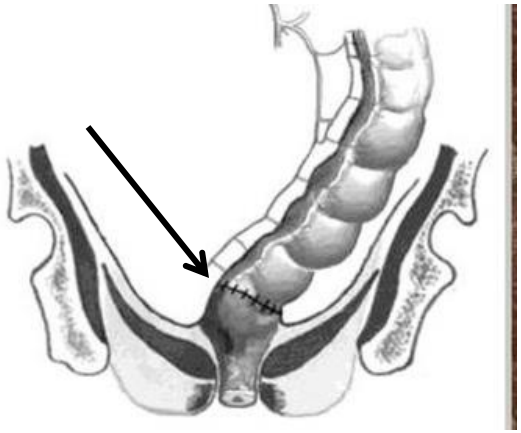

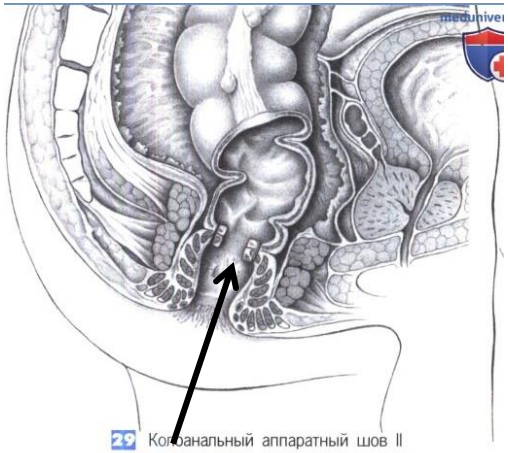

GLOBOCAN 2012 (IARC) , *Section of Cancer Surveillance (10/11/2014)* http://globocan.iarc.fr/Pages/fact_sheets_cancer.aspx.

Преимущества **временной** трансверзостомы при раке прямой кишки над сигмостомой

1. Позволяет разгрузить кишку от кишечного содержимого.
2. Позволяет **сохранить сигмовидную и нисходящую кишку для низведения в малый таз** и формирования первичного сигморектального анастомоза.
3. При мезоректумэктомии и формировании первичного сигморектального анастомоза, ранее выведенная трансверзостома, **разгружает и защищает анастомоз, снижая риск его несостоятельности.**
4. При несостоятельности сигморектального анастомоза, трансверзостома может быть использована для санации.

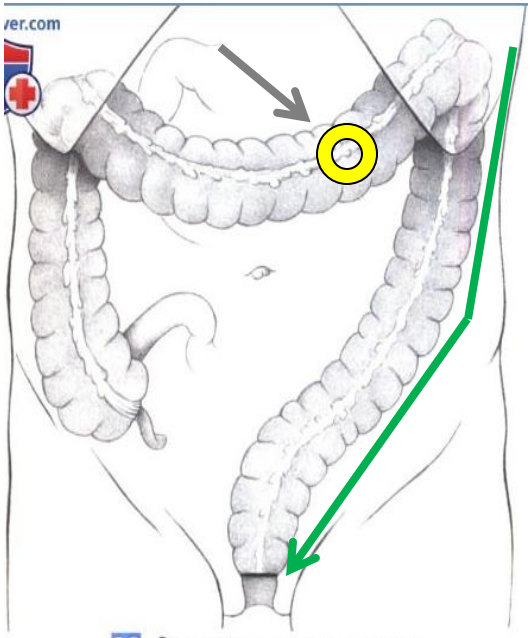

30 Завершенная реконструкция

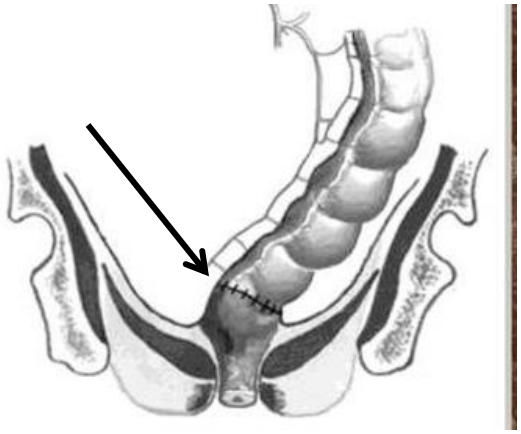

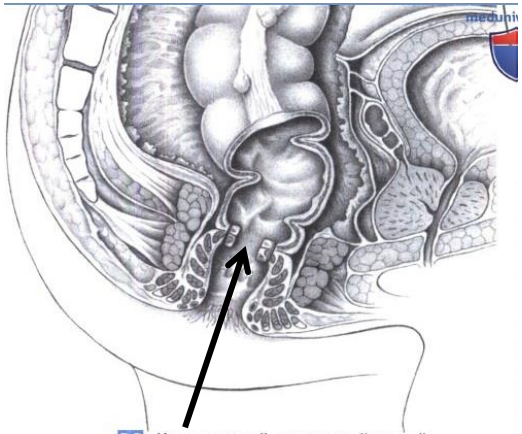

29 Колоанальный аппаратный шов II

GLOBOCAN 2012 (IARC) , *Section of Cancer Surveillance (10/11/2014)* http://globocan.iarc.fr/Pages/fact_sheets_cancer.aspx.

Когда показано формирование **постоянной** сигмостомы???

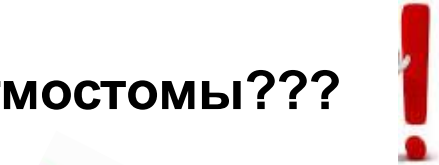

1. При раке прямой кишки, когда имеет место **канцероматоз органов брюшной полости** и выполнение мезоректумэктомии не показано.
2. При **анальной форме рака прямой кишки**, когда планируется выполнение брюшно-промежностной экстирпации прямой кишки.

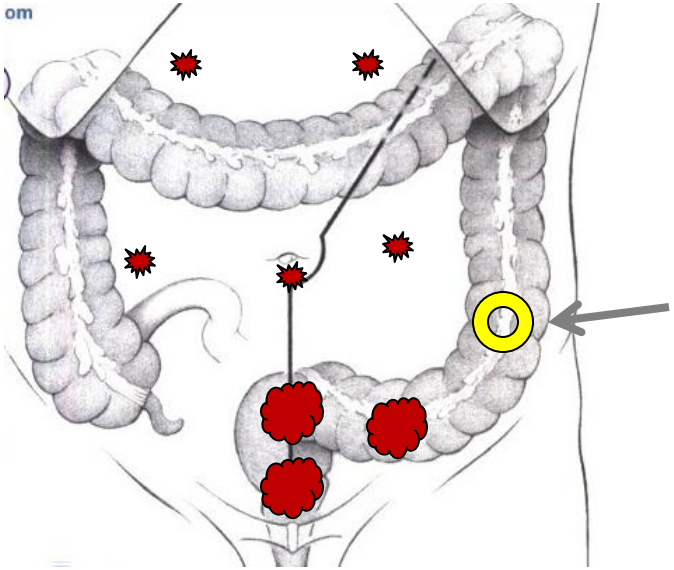

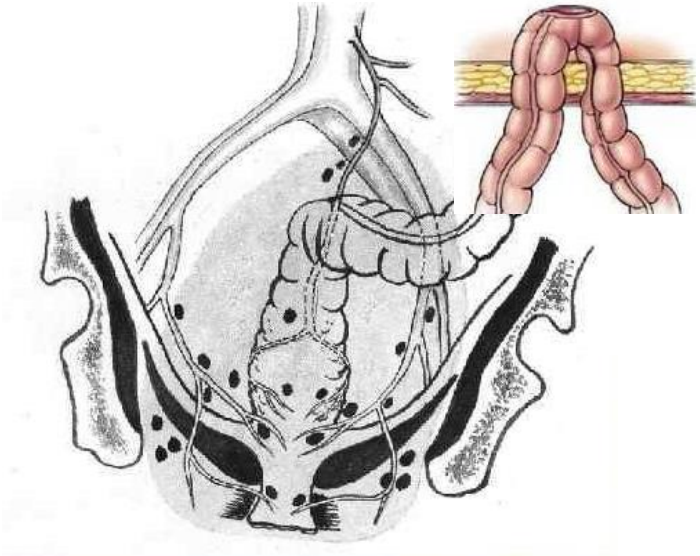

GLOBOCAN 2012 (IARC) , *Section of Cancer Surveillance (10/11/2014)* http://globocan.iarc.fr/Pages/fact_sheets_cancer.aspx.

При метастазах рака прямой кишки в печень, показано наложение **временной** трансверзостомы, а не **постоянной** сигмостомы???

1. У 30% больных раком прямой кишки уже есть метастазы в печень.
2. У 30-55% больных раком прямой кишки, печень является единственным органом пораженным метастазами.
3. Как метод комбинированного лечения больных с метастазами рака прямой кишки является резекция печени.
4. 5-летняя выживаемость после резекции печени при метастазах рака прямой кишки составляет 25-53%.
5. **Мезоректумэктомия с формирование первичного сигморектального анастомоза с последующей резекцией печени – является методом выбора, при метастазах рака прямой кишки в печень.**

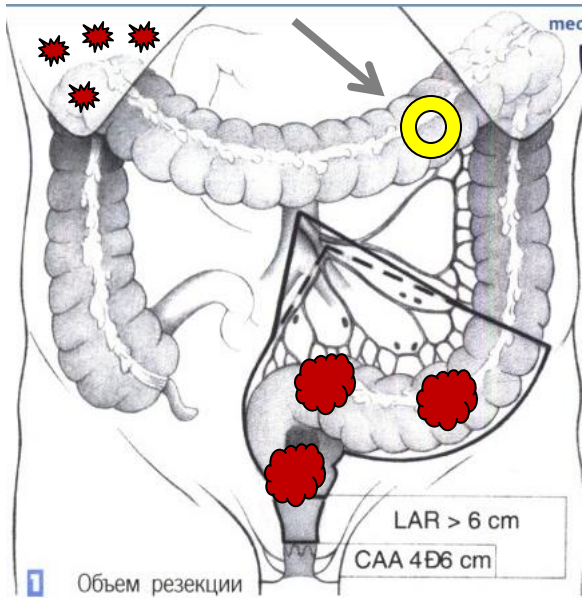

GLOBOCAN 2012 (IARC) , *Section of Cancer Surveillance (10/11/2014)* http://globocan.iarc.fr/Pages/fact_sheets_cancer.aspx.

Почему следует отдать предпочтение временной стоме, а не операции Гартмана???

Операция Гартмана – **радикальная операция (R0)** при которой производится достаточно широкая резекция участка кишки, пораженного опухолью, удаляется зона возможного регионарного метастазирования D2-D3, определяемая в строгом соответствии с локализацией опухоли.

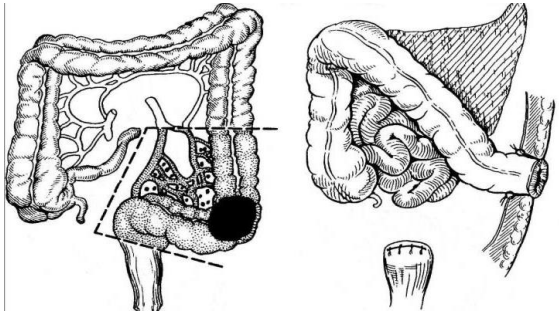

Обязательные условия выполнения операции Гартмана:

1. **Принцип футлярности** (мезоколон/мезоректумэктомия) то есть, удаление **no-touch** – фасция и брюшина не должны быть повреждены
2. **Лигирование питающих сосудов** в месте их происхождения – у основания
3. **Принцип зональности** – выполнение лимфодиссекции D2-D3 (в препарате должно быть не менее 12 лимфоузлов)
4. Проксимальный и дистальный край кишки «чистый»

В условиях ОКН вызванной КРР соблюдение онкологических принципов хирургического вмешательства - невыполнимая задача!!!

GLOBOCAN 2012 (IARC) , *Section of Cancer Surveillance (10/11/2014)* http://globocan.iarc.fr/Pages/fact_sheets_cancer.aspx.

Почему следует отдать предпочтение временной стоме, а не операции Гартмана???

NOTA BENE!

Согласно клиническим рекомендациям лечения **рака ободочной кишки ректосигмоидного соединения, прямой кишки 2023г.PDOI: 10.18027 / 2224-5057-2023-13-3s2-1-425-482**

1. 3.3.8. – если соблюдение онкологических принципов хирургического вмешательства невозможно, рекомендуется выполнение симптоматического хирургического вмешательства – формирование разгрузочной стомы/обходного анастомоза, с последующим направлением пациента в специализированное лечебное учреждение.
2. 3.3.5. – при обтурационной кишечной непроходимости вызванной КРР – ограничить хирургическое лечение формированием двуствольной трансверзостомы/сигмостомы с целью проведения последующего комплексного лечения.
3. 3.1.2. – только при стадии T1N0M0 допустимо начало лечения с хирургических методов, все последующие стадии КРР - первый этап неоадьювантные методы лечения.
4. 3.1.2. – при осложненном течении КРР – первым этапом выполнение симптоматического хирургического вмешательства – разгрузочная стома/обходной анастомоз, с последующим полным объемом комплексного лечения.

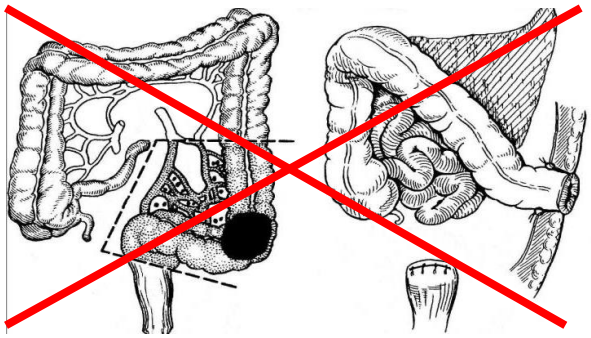

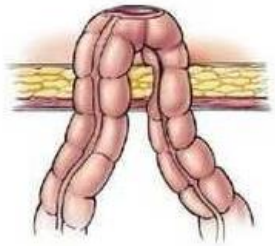

GLOBOCAN 2012 (IARC) , *Section of Cancer Surveillance (10/11/2014)* http://globocan.iarc.fr/Pages/fact_sheets_cancer.aspx.

Когда показана операция Гартмана???

Согласно клиническим рекомендациям лечения **рака ободочной кишки ректосигмоидного соединения, прямой кишки 2023г.PDOI: 10.18027 / 2224-5057-2023-13-3s2-1-425-482**

1. 3.3.3. – при проведении экстренного хирургического вмешательства по поводу КРР левых отделов допустимо выполнение операции Гартмана с соблюдением онкологических принципов, а при КРР правых отделов допустимо формирование обходного анастомоза.

2. 3.3.6. – у пациентов с не купируемым консервативно, клинически значимым кровотечением и/или перфорацией **с развитием перитонита**, вызванными раком прямой кишки, показано на первом этапе выполнение оперативного вмешательства с соблюдением принципов **тотальной мезоректумэктомии**.

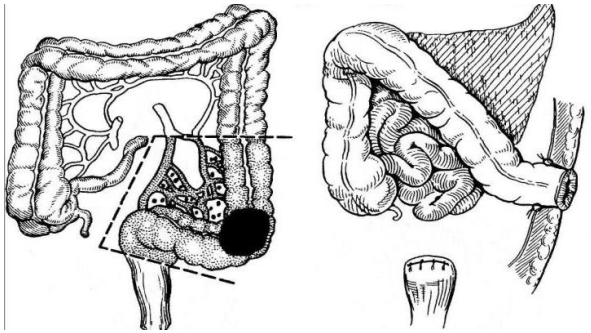

GLOBOCAN 2012 (IARC) , *Section of Cancer Surveillance (10/11/2014)* http://globocan.iarc.fr/Pages/fact_sheets_cancer.aspx.

В какой срок, после наложения временной кишечной стомы, можно приступать к комплексному лечению КРР???

Согласно клиническим рекомендациям лечения **рака ободочной кишки ректосигмоидного соединения, прямой кишки 2023г.PDOI: 10.18027 / 2224-5057-2023-13-3s2-1-425-482**

1. Срок начала оказания специализированной, за исключением высокотехнологичной, медицинской помощи пациентам с онкологическими заболеваниями в медицинской организации, оказывающей медицинскую помощь пациентам с онкологическими заболеваниями, не должен превышать **14 календарных дней с даты гистологической верификации злокачественного новообразования или 14 календарных дней с даты установления предварительного диагноза рака ободочной кишки и ректосигмоидного отдела** (в случае отсутствия медицинских показаний к проведению патолого-анатомических исследований в амбулаторных условиях).
2. Срок выполнения патолого-анатомических исследований, необходимых для гистологической верификации злокачественного новообразования, не должен превышать **15 рабочих дней** с даты поступления биопсийного (операционного) материала в патолого-анатомическое бюро (отделение).
3. Консультация в центре амбулаторной онкологической помощи (ЦАОП), либо в первичном онкологическом кабинете, первичном онкологическом отделении медицинской организации должна быть проведена не позднее **5 рабочих дней** с даты выдачи направления на консультацию (057-у).

GLOBOCAN 2012 (IARC) , *Section of Cancer Surveillance (10/11/2014)* http://globocan.iarc.fr/Pages/fact_sheets_cancer.aspx.

В какой срок, после наложения временной кишечной стомы, можно приступать к комплексному лечению КРР???

После выполнения срочного хирургического вмешательства, по поводу КРР осложненного обтурационной кишечной непроходимостью, в объеме формирования разгрузочной временной стомы, или формирования обходного анастомоза и до начала комплексного лечения в условиях специализированного лечебного учреждения проходит **1,5-2 месяца**.

Послеоперационный период 10-14 дней

↓

Центр амбулаторной онкологической помощи 5 дней

↓

Гистологическое исследование биопсийного материала 15 дней

↓

Срок начала специализированного лечения после получения ПГИ 15 дней

В какой срок, после радикального хирургического лечения КРР, можно закрыть временную стому???

Спустя 1,5 - 2 месяца

GLOBOCAN 2012 (IARC) , *Section of Cancer Surveillance (10/11/2014)* http://globocan.iarc.fr/Pages/fact_sheets_cancer.aspx.

СПАСИБО ЗА ВНИМАНИЕ

Олексенко Виктор Валентинович

Заведующий кафедрой онкологии