1 La anatomía

La anatomía es una rama de la biología (ciencias biotáxicas) que estudia las formas, partes, estructura y relaciones que tienen los componentes de un organismo.

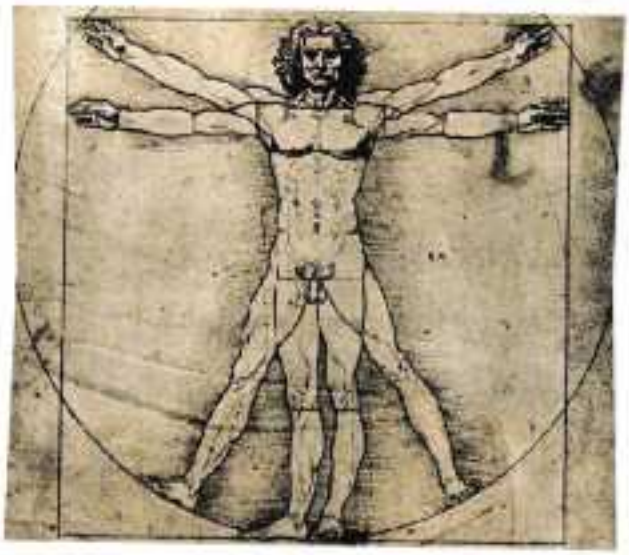

Dibujo del hombre de vitruvio por Leonardo da Vinci

1.1 Clasificación de la anatomía

1.1.1 **Anatomía macroscópica.** Qué se puede observar a simple vista. Se subdivide en:

Las primeras enseñanzas de la anatomía

a) **Anatomía humana.** Comprende:

- **Anatomía topográfica.** Indica las regiones generales o grandes de un organismo (cabeza, tórax, etc.).
- **Anatomía descriptiva.** Describe detalladamente las partes de una estructura o sistema.
- **Anatomía del desarrollo.** Estudia el desarrollo desde el huevo fecundado hasta el nacimiento.
- **Anatomía patológica.** Estudia los cambios estructurales (macro o microscópicos) causados por una enfermedad.
- **Anatomía aplicada.** Cuando se utiliza en clínica, imageneología, fisiología, etc.
- **Anatomía radiográfica.** Estudia las estructuras del cuerpo con ayuda de los rayos X.

b) **Anatomía animal comparada.** Estudio comparativo de las estructuras de las diferentes animales.

c) **Anatomía vegetal.** Estudia las partes de una planta, según su taxonomía o clasificación.

1.1.2 **Anatomía microscópica.** Estudia lo que no se puede observar a simple vista, se requiere un microscopio. Se subdivide en:

Estudio de las estructuras microscópicas

a) **Anatomía celular.** Estudia las partes de las células humanas, animales o vegetales.

b) **Anatomía histológica.** Estudia y describe las estructuras microscópicas de los principales tejidos animales o vegetales.

1.2 Posición anatómica humana

Se utiliza con el fin de que toda persona que estudie una estructura anatómica, pueda localizarla y ubicarla sin ninguna dificultad. Las condiciones que debe presentar es:

- Estar de pie
- Cabeza erecta sin inclinación
- Ojos abiertos, mirando al frente y al mismo nivel
- Brazos extendidos a los lados del cuerpo
- Palmas de las manos mirando hacia delante
- Piernas extendidas y juntas
- Pies paralelos y talones juntos

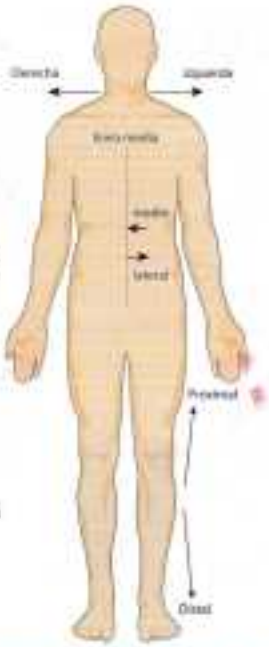

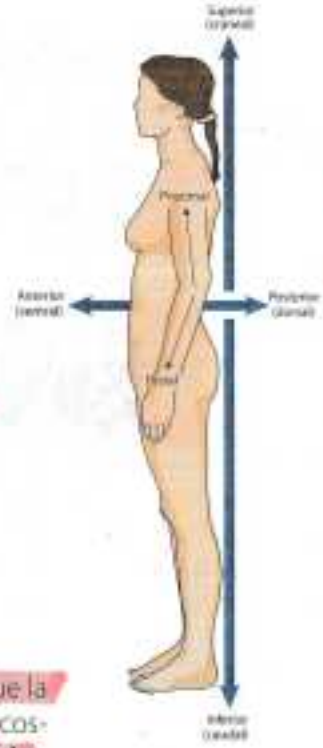

Si el cuerpo está acostado boca abajo se dice que la posición es **decúbito prono ventral;** y si está acostado boca arriba, se dice **decúbito supino dorsal.**

1.3 Ejes, planos y cortes anatómicos

Ejes anatómicos. Líneas imaginarias que indican la dirección de las estructuras.

Planos y cortes anatómicos. Los planos anatómicos son referencias espaciales que sirven para describir la posición de diferentes tejidos, órganos y sistemas, además de las relaciones que hay entre ellos. Mientras los cortes son paralelos a los planos a diferentes niveles. Ejemplo, a partir del plano sagital, los cortes se van alejando a diferentes niveles.

EJES ANATÓMICOS

Antero - posterior

Se dirige de delante hacia atrás y es perpendicular al plano frontal.

Vertical o longitudinal

Se dirige de arriba hacia abajo y es perpendicular al plano horizontal.

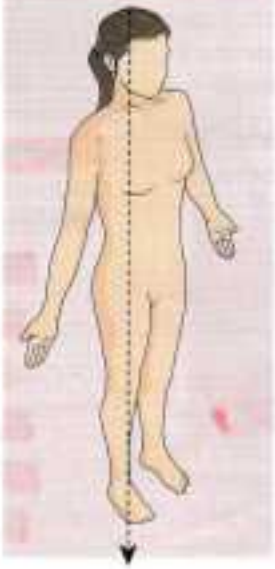

Transversal

Se dirige de lado a lado y es perpendicular al plano sagital.

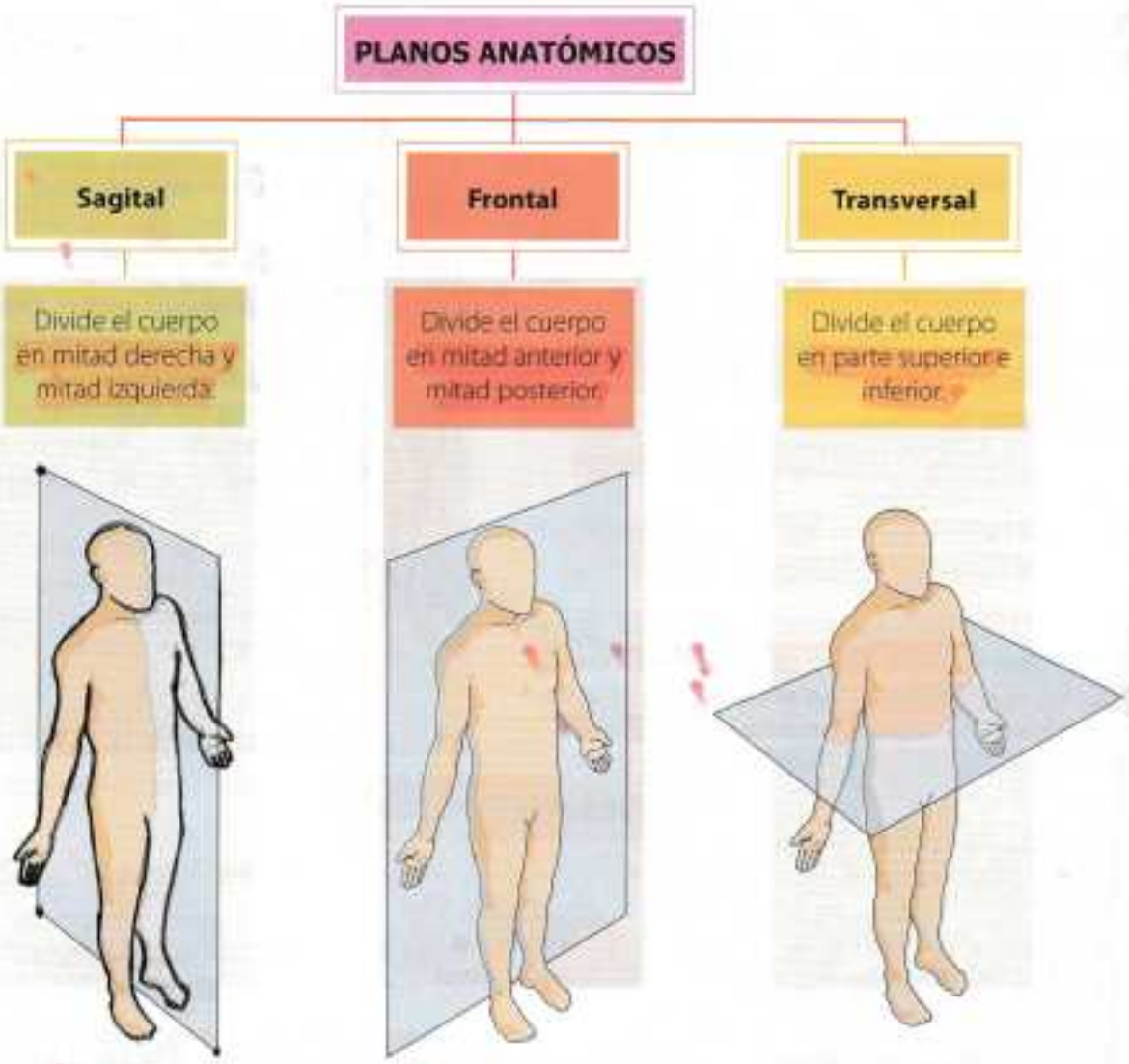

Existen 4 planos imaginarios que atraviesan el cuerpo en posición anatómica determinados por los ejes:

- **El plano sagital medio** es el plano vertical que atraviesa el cuerpo en sentido longitudinal y lo divide en dos mitades: derecha e izquierda.
- **Los planos para-sagitales** son los planos verticales que atraviesan el cuerpo de forma paralela al plano medio.
- **Los planos coronales o frontales** son los planos verticales que atraviesan el cuerpo de forma perpendicular al plano medio y dividen al cuerpo en posiciones anterior y posterior.
- **Los planos horizontales o transversales** atraviesan el cuerpo de forma perpendicular a los planos medio y coronal. Un plano horizontal divide al cuerpo en partes superior e inferior.

1.4 Diagnóstico por imágenes

En la actualidad, la medicina puede realizar diferentes observaciones anatómicas sin necesidad de hacer disecciones, esto gracias a diferentes **tecnologías de imagen médica**, que finalmente contribuyen al diagnóstico de diferentes patologías. Entre las principales tenemos:

- Rayos X (radiografía)
- Tomografía computarizada
- Imágen por resonancia magnética
- Ecografía
- Estudio de medicina nuclear
- Endoscopia

Rayos X. Las imágenes de rayos X muestran el interior un cuerpo en diferentes tonos de blanco y negro. Esto es debido a que los tejidos absorben diferentes cantidades de radiación. El calcio en los huesos absorbe la mayoría de los rayos X, por lo que los huesos se ven blancos; la grasa y otros tejidos blandos absorben menos, y se ven de color gris; el aire absorbe la menor cantidad, por lo que los pulmones se ven negros. El uso más común de los rayos X es ver huesos rotos, también, las radiografías de tórax pueden detectar neumonía, las mamografías utilizan rayos X para detectar el cáncer de mama.

Radiografía del tórax

Tomografía computarizada (TC). Es una tecnología para diagnóstico que utiliza un equipo de rayos X especial para crear imágenes transversales del cuerpo.

Paciente ingresando a un tomógrafo

Entre los usos de la TC se incluye la exploración de

- Huesos fracturados
- Cánceres
- Coágulos de sangre
- Signos de enfermedad cardiaca
- Hemorragia interna

Durante un procedimiento de TC, el paciente permanece inmóvil sobre una mesa. La mesa pasa lentamente a través del centro de una gran máquina de rayos X. El procedimiento no causa dolor.

Resonancia magnética (RMN). Usa un gran **imán y ondas de radio** para observar órganos y estructuras que se encuentran al interior del cuerpo. Permite diagnosticar una variedad de afecciones, desde rupturas de ligamentos hasta tumores. Es muy útil para examinar el cerebro y la médula espinal. Durante el escaneo, el paciente se acuesta en una mesa que se desliza dentro de un aparato con forma de túnel. La exploración no causa dolor. La máquina de RMN hace mucho ruido.

Escaneo de un paciente

Antes de realizarse un estudio debe informarse al médico si:

- Está embarazada
- Tiene piezas de metal en su cuerpo
- Tiene dispositivos electrónicos en el cuerpo como un marcapasos cardiaco

Ecografía o ultrasonido. Es un tipo de imagen que utiliza **ondas sonoras** de alta frecuencia para observar órganos y estructuras al interior del cuerpo. Sirve para ver el corazón, los vasos sanguíneos, los riñones, el hígado y otros órganos. Durante el embarazo, los médicos usan las pruebas con ultrasonido para observar al feto. La ecografía no expone a la radiación.

Durante la prueba, el paciente se acuesta en una mesa. Un técnico especial o un médico mueve un dispositivo llamado **transductor** sobre una parte del cuerpo. El transductor envía y captura ondas sonoras que rebotan en los tejidos dentro del cuerpo. La máquina ecográfica crea las imágenes de estas ondas sonoras.

La ecografía durante el embarazo se realiza por lo menos dos a tres veces (uno en cada trimestre)

Conociendo más...

ANDRÉS VESALIO: PADRE DE LA ANATOMÍA MODERNA

Andrés Vesalio o Andreas Vesalius. Nació el 31 de diciembre de 1914, en Bruselas, la actual Bélgica. Nacido en el seno de una familia de tradición farmacéutica, estudió medicina en la Universidad de Lovaina (1529). En 1533 se trasladó a la Universidad de París, donde aún como alumno alcanzó cierta notoriedad gracias a sus disecciones públicas. Tras una breve estancia en Lovaina viajó a Padua, centro neurálgico de la investigación médica europea, donde en 1537 fue nombrado catedrático de anatomía.

A medida que ampliaba sus conocimientos empíricos sobre anatomía, empezó a cuestionarse muchos de los principios médicos vigentes en su época, que emanaban directamente de la autoridad indiscutible del griego Galeno. Partió de la hipótesis de que la doctrina anatómica galénica no procedía de la experiencia directa con cuerpos humanos, perseguida por la religión católica, sino de la extrapolación de observaciones animales, especialmente de monos, perros y cerdos.

Alrededor de 1540, empezó a elaborar su propio tratado de anatomía, y para contar con los mejores ilustradores, se desplazó a Venecia. Los dibujos se grabaron sobre varios bloques de madera que llevó a Basilea, donde su obra sobre la estructura del cuerpo humano (*De humanicorporis fabrica*), fue finalmente impresa en 1543. Murió en un naufragio, el 15 de octubre de 1564.

www.biografiasyvidas.com/biografia/v/vesalio.htm

ANFITEATRO ANATÓMICO

Es una sala diseñada para demostraciones y enseñanza de anatomía. Aquí utilizan cadáveres donados por las morgues con previo trámite y consentimiento de familiares. Existían ya en las primeras facultades de medicina modernas. En sus comienzos consistía de una mesa central sobre la cual se realizaba la disección de cuerpos humanos o animales, rodeada de gradas dispuestas de modo circular, elíptico u octogonal, desde las cuales los estudiantes podían observar la demostración.

Estudio de medicina nuclear (escanografía nuclear). Llamado también **gammagrafía**, utiliza **material radioactivo** para observar las estructuras y funciones al interior de su cuerpo.

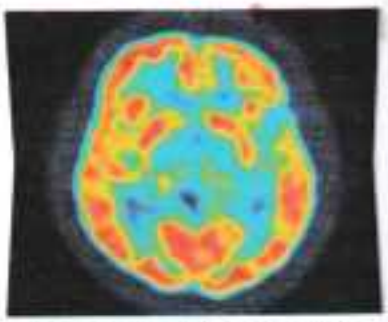

Escanografía nuclear del cerebro

Antes del estudio, la persona recibirá una pequeña dosis de una sustancia radioactiva (radiofármaco). Luego el paciente se acuesta inmóvil sobre una mesa de exploración mientras la cámara toma las imágenes, estas ayudan a los médicos a diagnosticar afecciones, incluyendo cánceres, lesiones e infecciones. También pueden mostrar el funcionamiento de algunos órganos, como el corazón y los pulmones.

Endoscopia. Es un procedimiento que permite que el médico vea el interior del cuerpo. Se introduce en el cuerpo una cámara diminuta unida a un tubo largo y delgado, llamado **endoscopio.** El médico lo mueve a través de un conducto del cuerpo o una apertura para observar el interior de un órgano en particular, como el corazón, los pulmones o el colon. Estos procedimientos suelen requerir anestesia. Algunas veces, los endoscopios se usan para cirugía, como en el caso de la extirpación de **pólipos** del colon. Existen muchos tipos distintos de endoscopias.

- **Artroscopía:** articulaciones
- **Broncoscopía:** pulmones
- **Colonoscopía y sigmoidoscopía:** intestino grueso
- **Cistoscopía y ureteroscopía:** sistema urinario
- **Laparoscopía:** abdomen o pelvis
- **Endoscopía gastrointestinal superior:** esófago y estómago

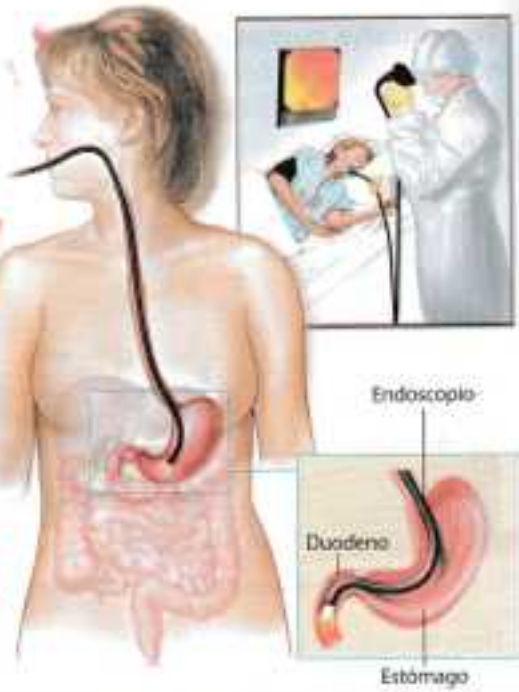

Analizando y reflexionando

1. ¿Qué carreras universitarias requieren conocimiento de anatomía humana, animal y vegetal respectivamente?
2. En nuestra vida diaria, ¿por qué necesitamos conocer nociones básicas de anatomía?

2 Fisiología

La fisiología es una rama de la biología (ciencias biodinámicas) que estudia el funcionamiento que tienen los componentes de un organismo.

2.1 Clasificación de la fisiología

2.1.1 Fisiología macroscópica

a) **Fisiología humana**

- **Fisiología normal.** Estudia las funciones de los sistemas de manera normal.
- **Fisiología fisiopatología.** Estudia las alteraciones funcionales, asociadas a la enfermedad y el envejecimiento.
- **Fisiología especial.** Estudia la fisiología de un determinado sistema y se subdivide en: neurofisiología, endocrinología, cardiovascular, inmunología, fisiología respiratoria, fisiología renal y fisiología reproductiva.
- **Fisiología del ejercicio.** Estudio de las alteraciones en las funciones de las células, los órganos y sistemas durante la actividad muscular.

b) **Fisiología animal.** Se subdivide igual que la humana, con la especificación de la especie animal que se trate.

c) **Fisiología vegetal.** Estudia las funciones de las partes de una planta.

2.1.2 Fisiología microscópica

a) **Fisiología celular.** Estudia las funciones de las células animales o vegetales.

b) **Fisiología histológica.** Estudia y describe las estructuras microscópicas de los principales tejidos animales o vegetales.

2.2 La homeostasis

Se refiere al equilibrio interno (funcional) que trata de mantener el organismo ante un estímulo desequilibrante (estrés), a través de sistemas de retroalimentación (positiva o negativa).

Para comprender mejor explicaremos los siguientes cuatro componentes:

a) **Receptor.** Recepciona el estímulo externo o interno (luz, calor, presión, olor, sonido, etc.) a través de los sentidos o receptores internos (quimiotácticos, propioceptores, etc.).

b) **Centro de control.** Es el lugar donde la información o estímulo recibido es percibido e integrado para determinar una respuesta consciente o inconsciente. Existen dos centros de control: el sistema nervioso y el sistema endocrino.

c) **Efector.** Son los órganos que responden al estímulo, según la determinación de respuesta del centro de control. Los efectores son los músculos y glándulas.

d) **Vías.** Son las trayectorias por las que la información de recepción o respuesta se transmite. Por ejemplo, los nervios sensitivos (aferentes) y motores (eferentes) y por la sangre (hormonas).

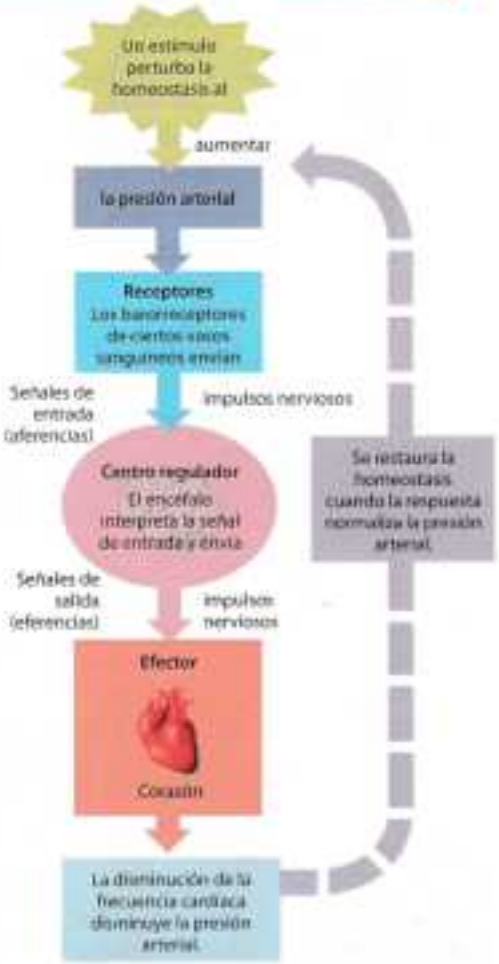

Ejemplo del mantenimiento de la homeostasis