Título del Documento: [Estructura, Arteria muscular]

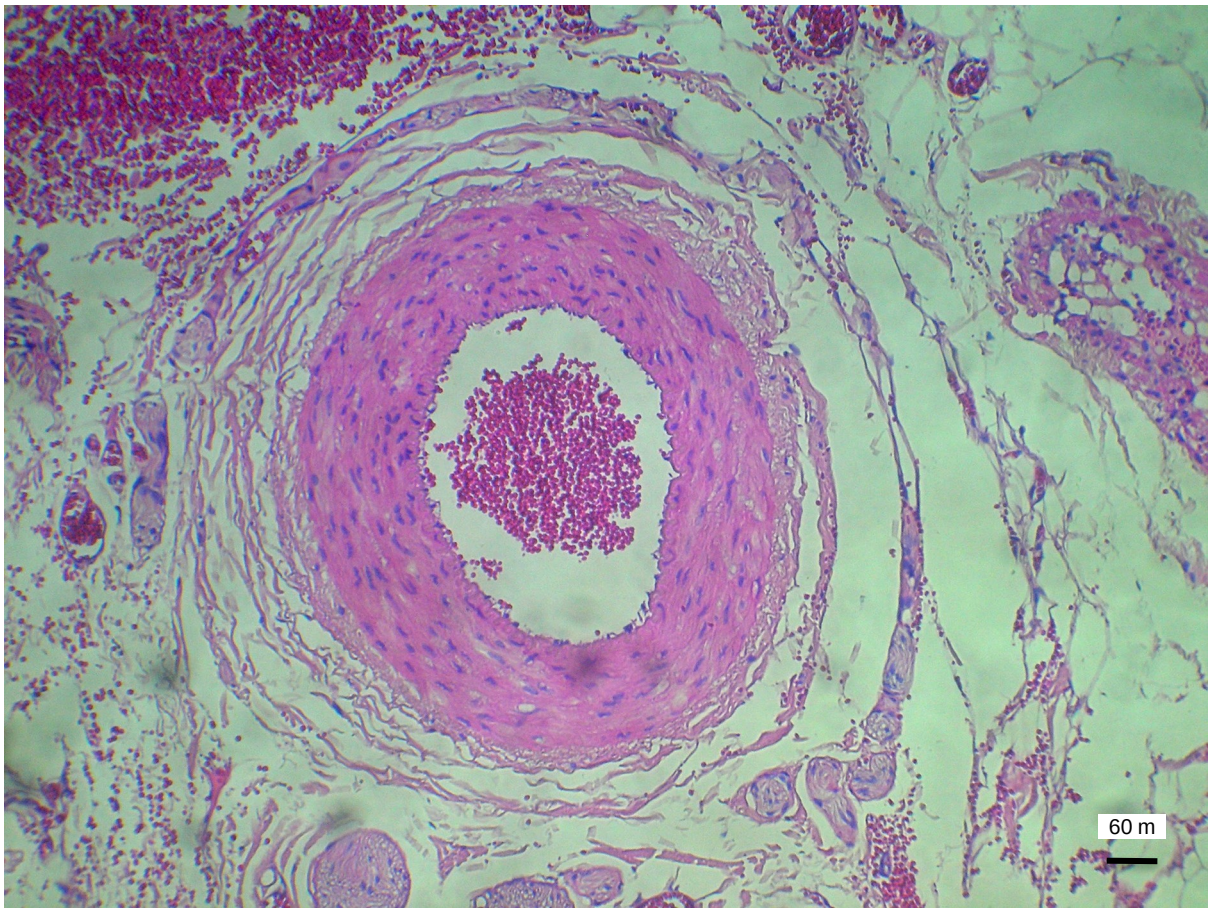

Imagen 1: Arteria muscular en corte transversal.

1. Datos de Identificación y Procedencia

- **Órgano:** [SD]
- **Especie:** [SD]
- **Tinción/Técnica:** [Hematoxilina-Eosina (H&E)]
- **Procedencia de las imágenes:** [Base de datos Prof. Ponzio - II UA]

2. Panel Fotográfico y Descripciones

- **Foto 1: Detalle Histológico**

Se observa el contorno ondulado de la luz, con eritrocitos y otras células de la sangre en su interior. El músculo liso se dispone en capas circunferenciales numerosas y se identifica por el color rosa de las fibras musculares y los núcleos alargados azul violeta. La capa más externa o adventicia está formada por tejido conectivo colágeno denso formado por haces desordenados de fibras colágenas.

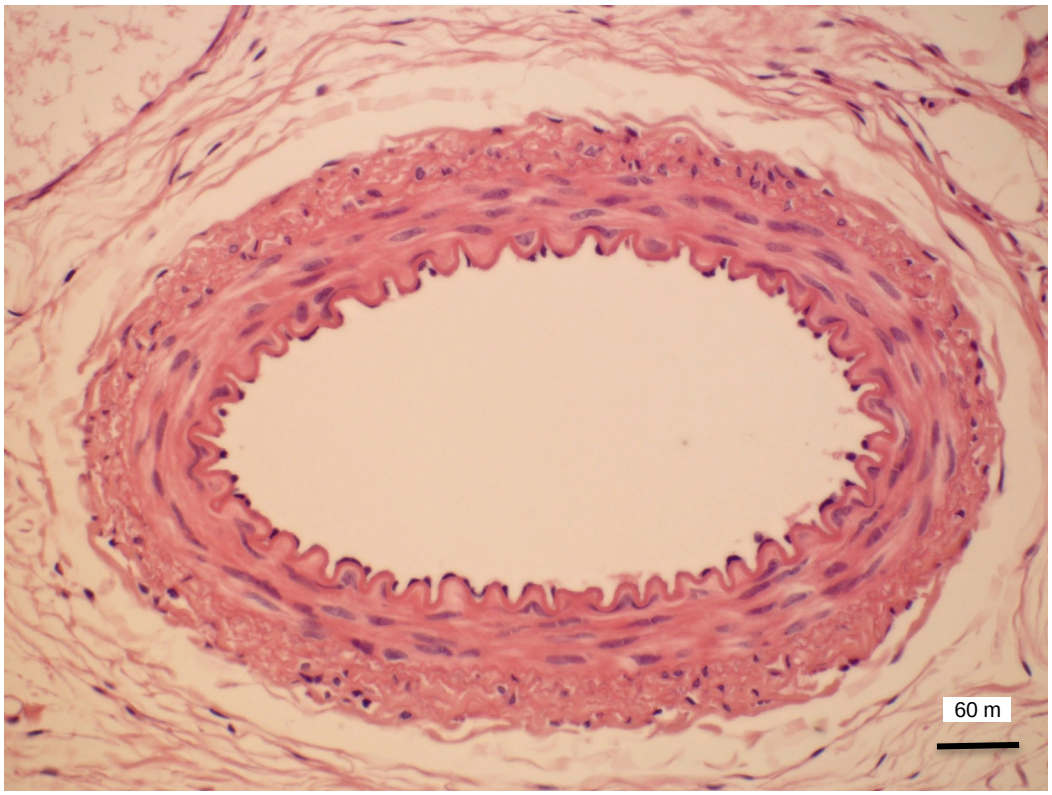

Imagen 2: **Arteria muscular en corte transversal.**

1. Datos de Identificación y Procedencia

- **Órgano:** [S/D]
- **Especie:** [S/D]
- **Tinción/Técnica:** [Hematoxilina-Eosina (H&E)]
- **Procedencia de las imágenes:** [Base de datos Prof. Ponzio - II UA]

2. Panel Fotográfico y Descripciones

- **Foto 2: Detalle histológico**

En contacto con la luz de la arteria se observan núcleos del endotelio (epitelio plano simple). Los núcleos del endotelio se tiñen de color violeta oscuro por su cromatina densa, algunos se ven alargados y otros como puntos. Por fuera del endotelio se observa la lámina elástica interna, una línea ondulada que se tiñe de color rosa translúcido. La túnica media está formada por músculo liso que se caracteriza por la tinción eosinófila y sus núcleos celulares alargados, con extremos romos y cromatina laxa (color violeta pálido). El músculo liso se dispone en varias capas de disposición circunferencial. La túnica adventicia es una capa de tejido conectivo colágeno denso no modelado. En la adventicia se observan haces de fibras colágenas que se tiñen de color rosa, y núcleos de fibroblastos y fibrocitos teñidos de violeta oscuro.

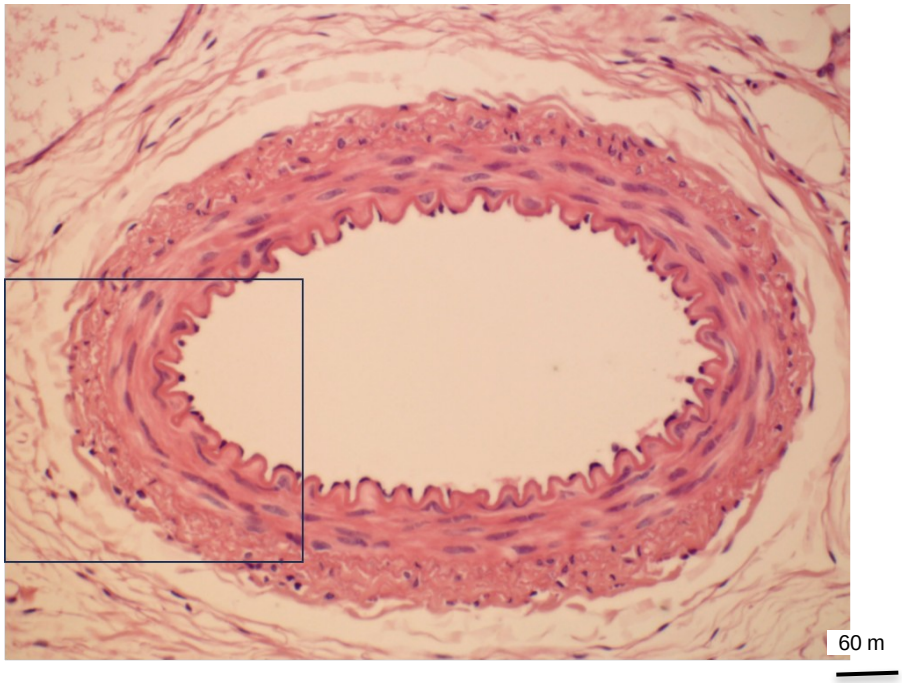

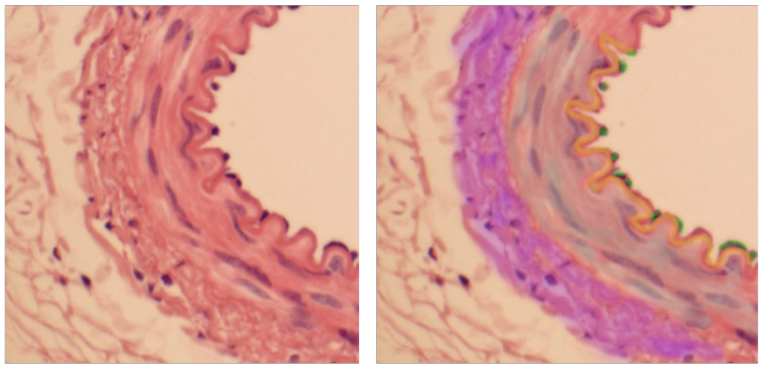

- Endotelio (núcleos de células epiteliales planas)
- Lámina elástica interna
- Tejido muscular liso
- Tejido conectivo colágeno laxo

Imagen 3: Esófago

1. Datos de Identificación y Procedencia

- **Órgano:** [Esófago]
- **Especie:** [humano]
- **Tinción/Técnica:** [Hematoxilina-Eosina (H&E)]
- **Procedencia de las imágenes:** [Histoteca- II UA]

Imagen 4_ Arteria muscular pequeña en corte longitudinal (señalada con línea negra).

En la luz de este vaso sanguíneo, se observan eritrocitos y otras células de la sangre. Revistiendo la luz, se observan las células endoteliales, en corte longitudinal, con núcleos ahusados, azul violeta. El músculo liso de la túnica media se dispone en capas circunferenciales numerosas y se identifica por el color rosa de las fibras musculares. Sus núcleos, azul-violeta, están en su mayoría redondeados en un corte longitudinal de un vaso arterial. Las células endoteliales se disponen en forma perpendicular a las células musculares lisas. La capa más externa o adventicia está formada por tejido conectivo colágeno denso formado por haces desordenados de fibras colágenas.

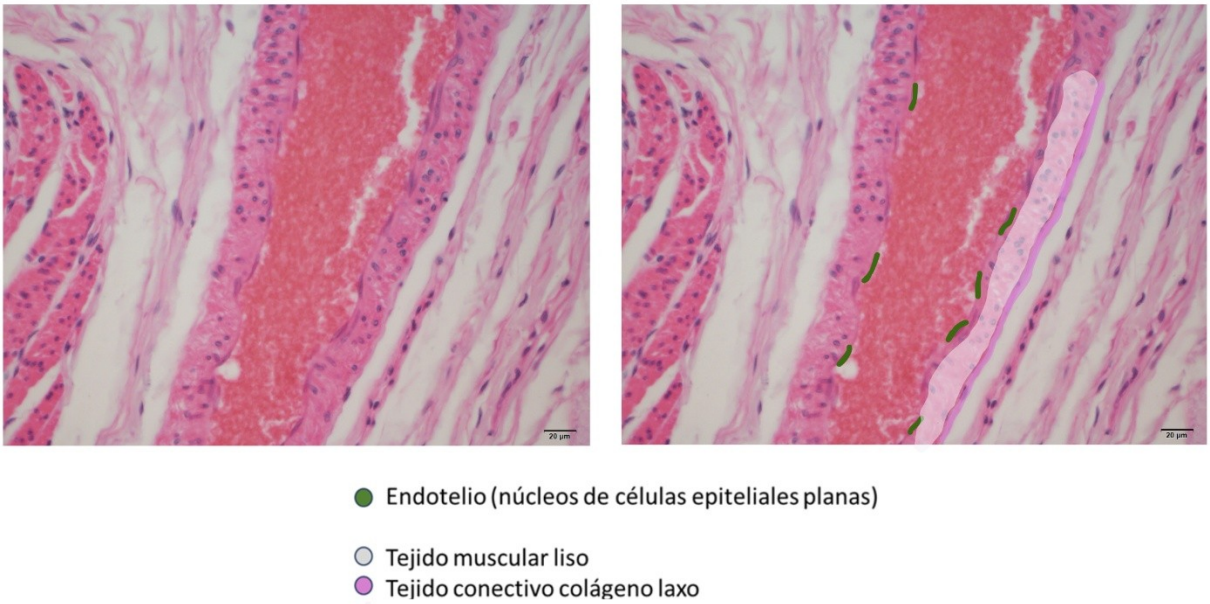

Imagen 5**: Detalle de otra Incidencia de Corte** *(corte longitudinal)*

1. Datos de Identificación y Procedencia

- **Órgano:** [Esófago]
- **Especie:** [humano]
- **Tinción/Técnica:** [Hematoxilina-Eosina (H&E)]
- **Procedencia de las imágenes:** [Histoteca- II UA]

2. Panel Fotográfico y Descripciones

-

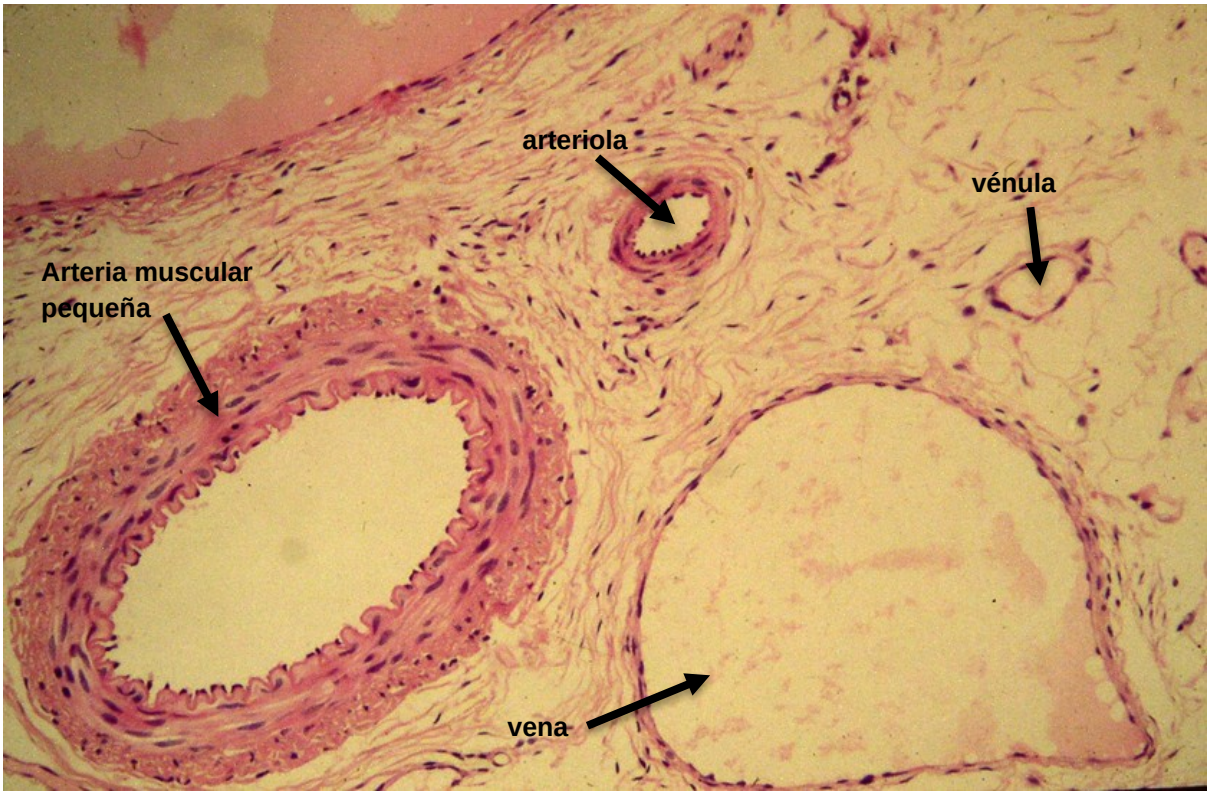

Imagen 6**: Corte transversal – comparación con otros vasos sanguíneos**

1. Datos de Identificación y Procedencia

Órgano/Tejido/Estructura/Célula: [S/D]

Especie: [S/D]

Tinción/Técnica: [Hematoxilina-Eosina (H&E)]

Procedencia de las imágenes: [Base de datos Prof. Ponzio - II UA]

Descripción: **Detalle de una arteria muscular pequeña en corte longitudinal. En la luz de este vaso sanguíneo se observan, en su mayoría, eritrocitos de la sangre. Revistiendo la luz, se observan las células endoteliales (líneas en verde), en corte longitudinal, con núcleos ahusados, azul violeta que corresponden a la túnica íntima. El músculo liso (área en gris) de la túnica media se dispone en capas circunferenciales numerosas y se identifica por el color rosa de las fibras musculares. Sus núcleos, azul-violeta, están en su mayoría redondeados en un corte longitudinal de un vaso arterial. Las células endoteliales se disponen en forma perpendicular a las células musculares lisas. La capa más externa o adventicia está formada por tejido conectivo colágeno denso formado por haces desordenados de fibras colágenas (área lila).**

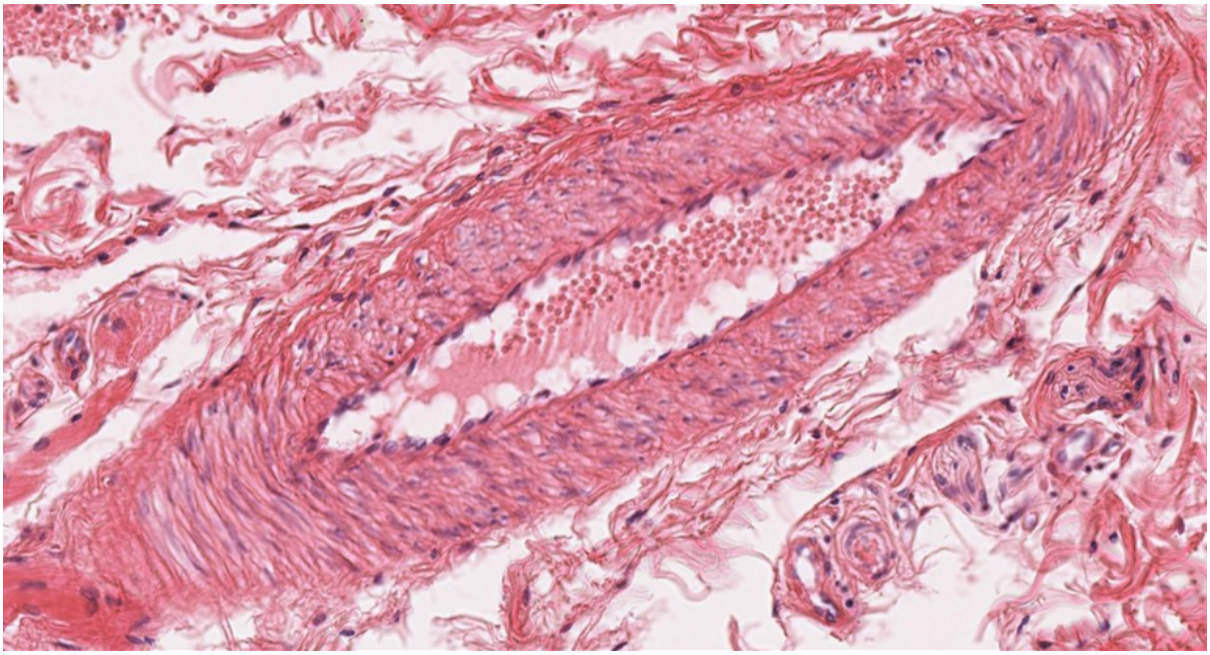

Imagen 7: **corte oblicuo de una arteria muscular pequeña**

1. Datos de Identificación y Procedencia

- Órgano/Tejido/Estructura/Célula: [Esófago]
- Especie: [Humano]
- Tinción/Técnica: [Hematoxilina-Eosina (H&E)]
- Procedencia de las imágenes: [Histomap.ar, IIUA, http://www.histomap.ar/histoteca/Esofago_HE.htm?x=25471&y=24186&z=27]

2. Panel Fotográfico y Descripciones

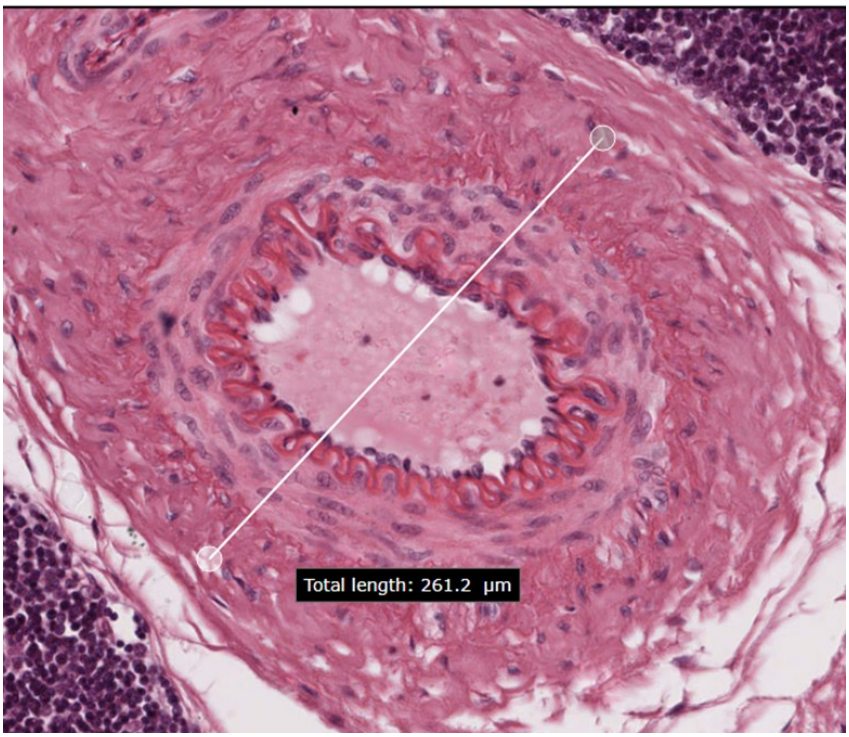

Imagen 8**: corte transversal de una arteria muscular– con láminas elásticas interna y externa**

1. Datos de Identificación y Procedencia

- Órgano/Tejido/Estructura/Célula: [Timo]
- Especie: [Mono]
- Tinción/Técnica: [Hematoxilina-Eosina (H&E)]
- Procedencia de las imágenes: [Histomap.ar, IIUA, http://www.histomap.ar/histoteca/Timo_HE.htm?x=18836&y=14579&z=47]

2. Panel Fotográfico y Descripciones