**Título del Documento:** [Órgano, Testículo]

Ficha técnica

- **Preparación**: Testículo
- **Tinción**: Hematoxilina-Eosina
- **Fijación**: Bouin
- **Especie**: Humano
- **Magnificación**: 40x
- **Código interno**: #RS001

Descripción

Los testículos son las gónadas masculinas cuyas funciones principales son la síntesis de andrógenos y la producción de las gametas. Cada testículo está rodeado de una cápsula gruesa de tejido fibromuscular, la túnica albugínea (que *no se observa en este preparado*), desde la cual se proyectan tabiques que lo dividen en lobulillos.

En el tejido testicular humano del adulto, cada lobulillo está compuesto por:

- Túbulos seminíferos. Son estructuras tubulares formadas por un epitelio estratificado especial, el epitelio seminífero, compuesto por:
- Las células germinales. Desde la lámina basal hacia la luz tubular:
    - Las espermatogonias A claras y A oscuras son células con forma de cúpula que se distinguen por la coloración diferencial de sus núcleos. Las A claras con núcleo redondeado, cromatina finamente granulada y nucléolos unidos a la carioteca. Las A oscuras se distinguen por una zona de rarefacción de la cromatina ubicada en el centro del núcleo.
        - Las espermatogonias B se despegaron de la lámina basal y se distinguen por sus núcleos redondos con cromatina heterogénea y nucléolos que no están adosados a la carioteca.
        - Los espermatocitos primarios en paquinema -que corresponde al subestadio más largo de la primera profase meiótica-, se distinguen fácilmente por ser células con un gran núcleo central y cromatina filamentosa.

        - Los espermatocitos secundarios son más pequeños que los primarios y se identifican por su núcleo esférico con cromatina granular pálida.
        - Las espermátides inmaduras o tempranas son más pequeñas que el espermatocito secundario y redondas, con núcleo esférico y cromatina granular pálida.
        - Las espermátides maduras o tardías son células con núcleo ahusado y cromatina muy condensada, que atraviesan una serie de transformaciones celulares dando lugar a los espermatozoides.
    - Las células de Sertoli o sustentaculares son células epiteliales columnares que se extienden desde la lámina basal hasta la luz tubular. Tienen un gran núcleo central (suele ubicarse en la segunda hilera de núcleos del túbulo) y pliegues en la carioteca, cromatina laxa y nucléolo evidente.

La lámina basal del epitelio, las células peritubulares o mioides (células alargadas con características de miofibroblastos) y las fibras colágenas constituyen la pared tubular.

- Alrededor de los túbulos seminíferos, el intersticio testicular está constituido por:
- Un estroma de tejido conectivo laxo.
    - Células de Leydig o intersticiales, células poliédricas grandes que se encuentran agrupadas, con núcleo central, cromatina laxa, nucléolo evidente, citoplasma acidófilo con inclusiones lipídicas.

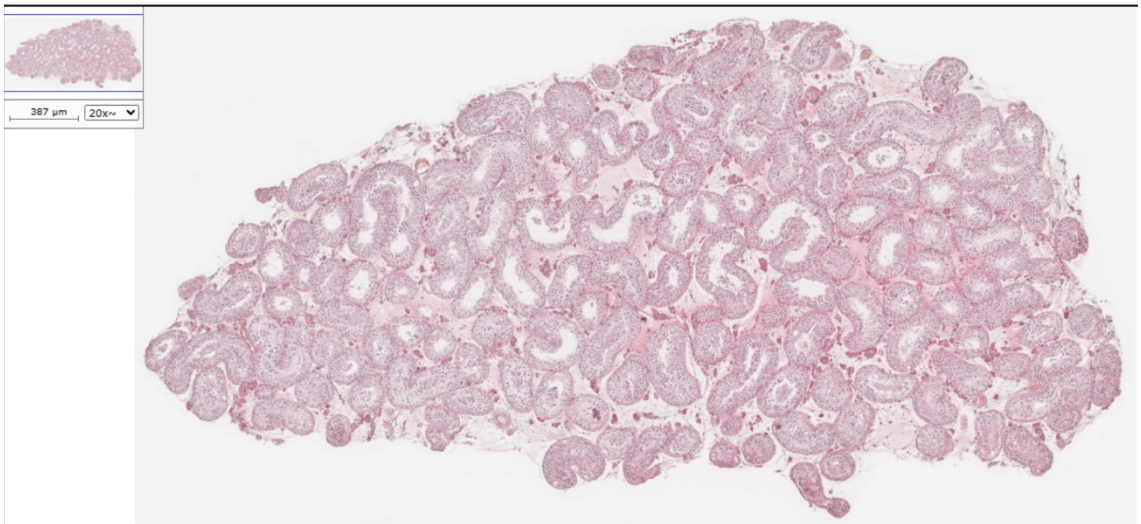


Imagen 10

*Vista panorámica del parénquima testicular a 40x. Se observan cortes transversales y oblicuos de los túbulos seminíferos, que aparecen como estructuras circulares u ovales rodeadas por la pared tubular. El epitelio seminífero estratificado se distingue claramente con sus múltiples capas celulares en distintos estadios de la espermatogénesis. En el intersticio entre los túbulos se aprecia el tejido conectivo laxo con los vasos sanguíneos y los grupos de células de Leydig. La tinción hematoxilina-eosina (HE) con fijación de Bouin permite distinguir con nitidez los núcleos (azul-violeta) del citoplasma (rosado).*

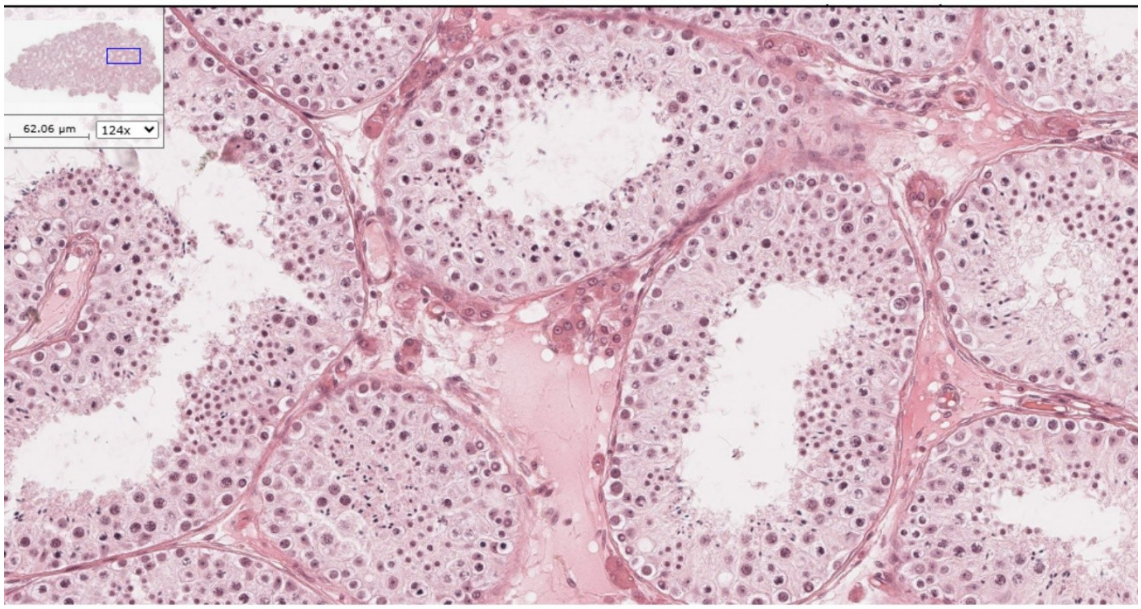


Imagen 11

*Vista de mayor aumento de un túbulo seminífero en corte transversal. Se puede apreciar con mayor detalle la organización concéntrica del epitelio seminífero: las células germinales se disponen en capas sucesivas desde la lámina basal (zona más externa del epitelio) hacia la luz tubular (centro). Las células de mayor tamaño con núcleos prominentes corresponden a los espermatocitos primarios en paquinema. La pared tubular está delimitada por la membrana basal y las células peritubulares. En la luz del túbulo se pueden observar las espermátides tardías y los espermatozoides en proceso de liberación (espermiación).*

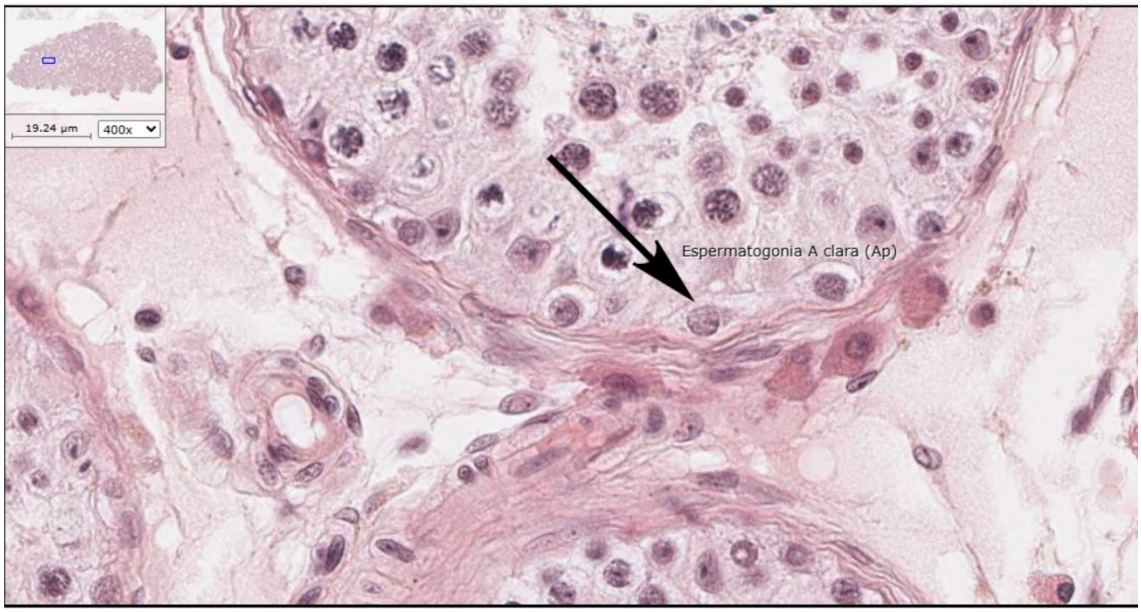


Imagen 12: Espermatogonia A clara

*La espermatogonia A clara (Ad, del inglés “pale”) es una célula madre de la línea germinal ubicada en la zona basal del epitelio seminífero, en contacto directo con la lámina basal. Se caracteriza por su núcleo redondeado con cromatina finamente granulada y de aspecto claro (de ahí su nombre), y nucléolos adosados a la cara interna de la carioteca. Su citoplasma es escaso y ligeramente basófilo. Funcionalmente, esta célula es considerada una célula troncal de reserva que se divide lentamente para reponer la población de espermatogonias y mantener la espermatogénesis a lo largo de toda la vida reproductiva del individuo.*

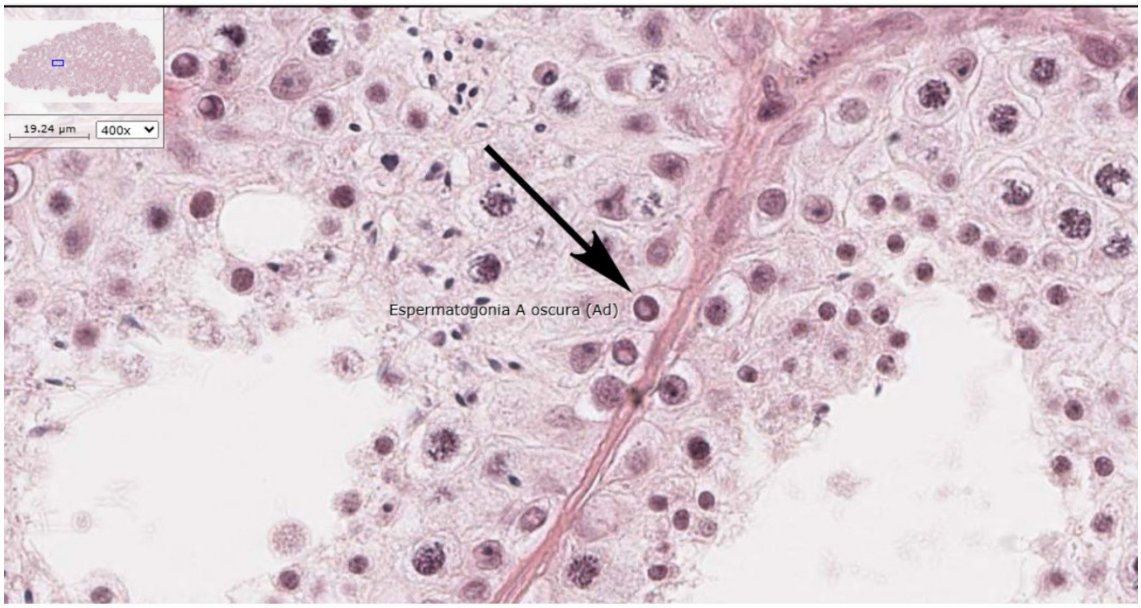


Imagen 13: Espermatogonia A Oscura

*La espermatogonia A oscura (Ap, del inglés “dark”) se localiza igualmente en la zona basal del epitelio seminífero. Su característica definitoria es la presencia de una zona central de rarefacción de la cromatina en el núcleo (“vacuola nuclear”), rodeada por cromatina densa y oscura que le confiere su aspecto típico. Los nucléolos, al igual que en la A clara, están adosados a la carioteca. Se considera la verdadera célula madre de reserva (stem cell) del epitelio seminífero en humanos: permanece en estado de cuiescencia y solo se activa ante situaciones de daño tisular. En condiciones normales da lugar a espermatogonias A claras mediante división asimétrica.*

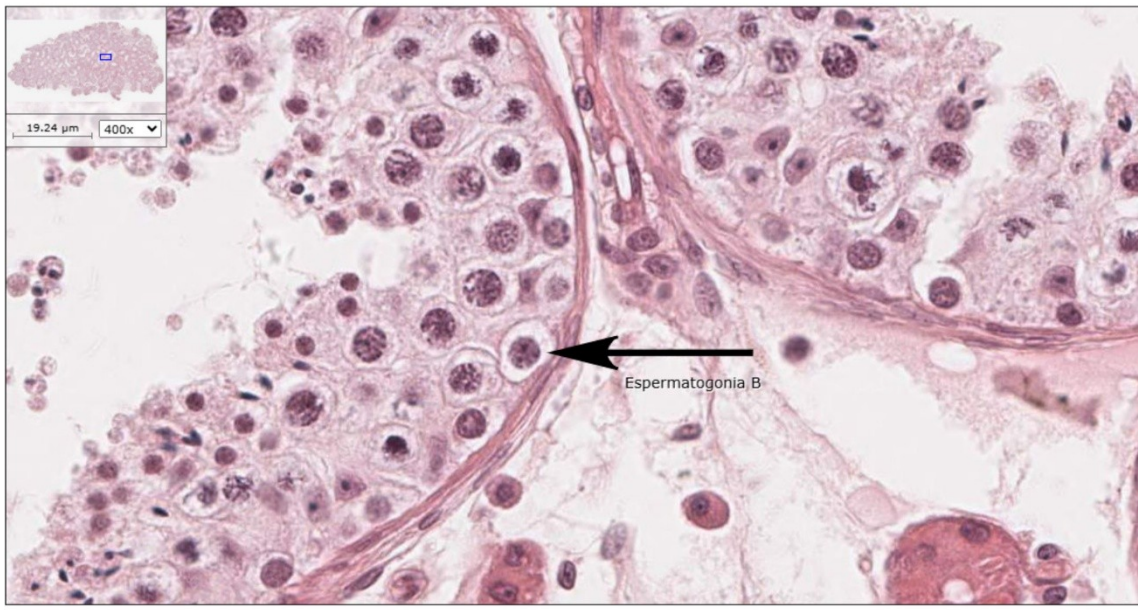


Imagen 14: Espermatogonia B

*La espermatogonia B es la última generación de espermatogonias antes de que las células ingresen a la meiosis. A diferencia de las tipo A, estas células se han despegado de la lámina basal y se ubican en una posición ligeramente más luminal dentro del epitelio. Su núcleo es redondo con cromatina más heterogénea (grumos cromatínicos dispersos) y los nucléolos ya no están adosados a la carioteca sino que se encuentran libres en el interior del núcleo. Tras su última división mitótica, las espermatogonias B dan origen a los espermatocitos primarios, que iniciarán la primera división meiótica. Las células hijas permanecen unidas por puentes citoplasmáticos que sincronizan su diferenciación.*

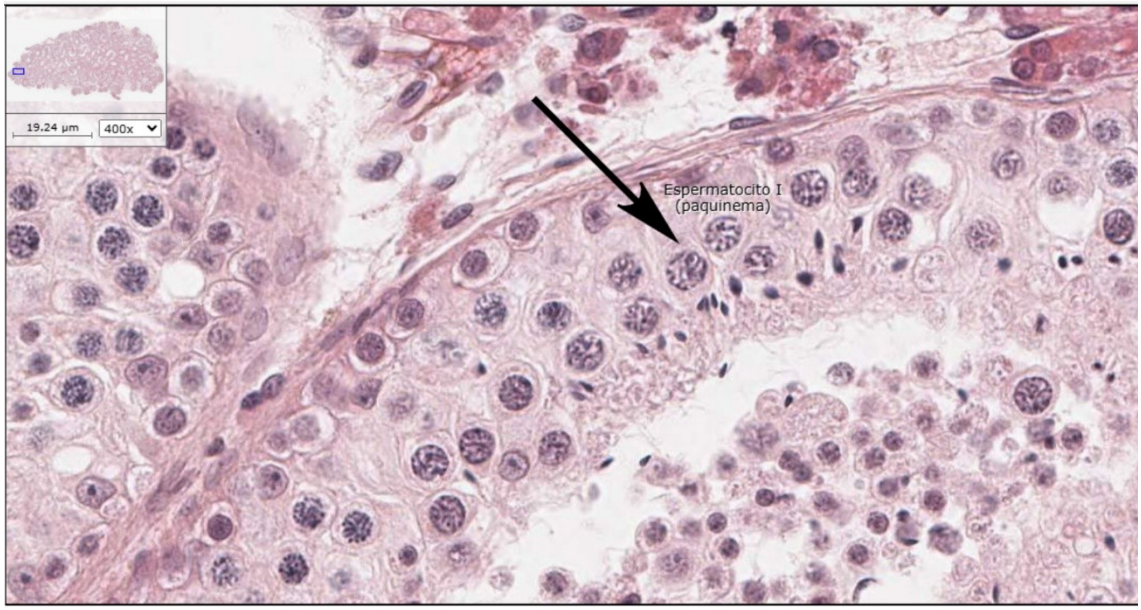


Imagen 15: Espermatocito

*El espermatocito primario en paquinema es la célula más grande del epitelio seminífero y la más fácil de identificar en los preparados histológicos. Se localiza en las capas intermedias del epitelio, por encima de las espermatogonias. Su núcleo es grande, central y globoso, con cromatina filamentosa típica del estadio de paquinema de la primera profase meiótica, donde los cromosomas homólogos se encuentran apareados formando los bivalentes. Esta fase es la más larga de toda la meiosis y por eso es la que se observa con mayor frecuencia en los cortes histológicos. El citoplasma es abundante y eosinófilo. Estas células sufrirán la primera división meiótica para dar origen a los espermatocitos secundarios.*

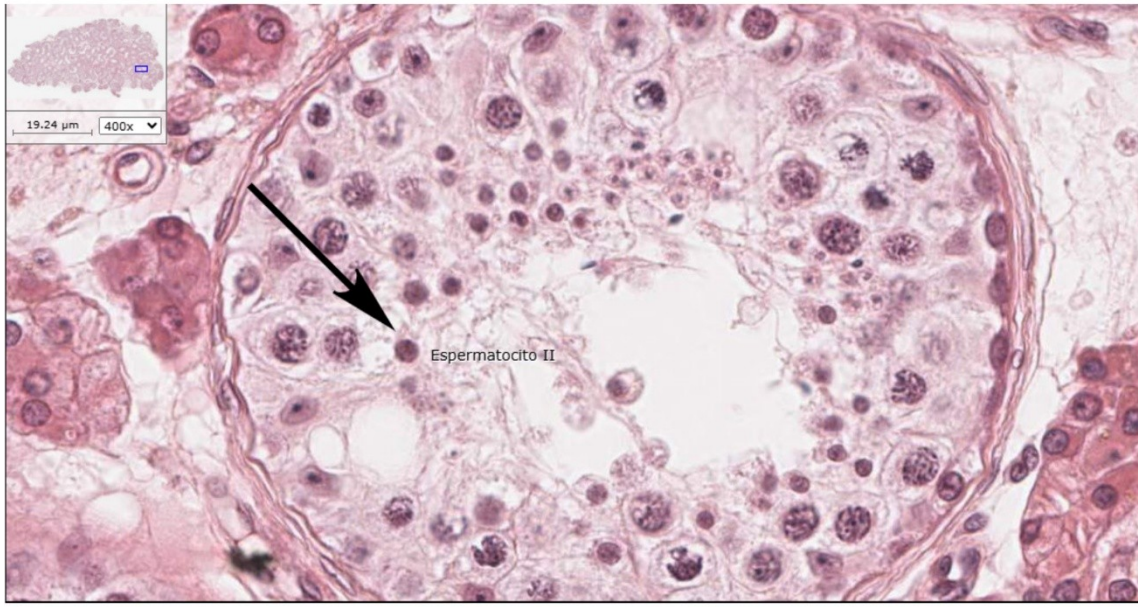


Imagen 16: Epermatocito 41

*El espermatocito secundario es el producto de la primera división meiótica del espermatocito primario. Es notablemente más pequeño que su precursor y posee un núcleo esférico con cromatina granular pálida y menos condensada. Su vida media es muy corta (pocas horas), ya que rápidamente ingresa a la segunda división meiótica sin fase S previa. Por este motivo, los espermatocitos secundarios son infrecuentes en los cortes histológicos de rutina y difíciles de identificar. Cada espermatocito secundario da origen a dos espérmátides haploides (n=23 cromosomas en la especie humana) tras la segunda división meiótica, iniciando así la espermiogénesis.*

Imagen 17: Espermatide temprana

*La espérmátide temprana o inmadura (fases Sa y Sb de la espermiogénesis según la clasificación de Clermont) es una célula haploide recién formada luego de la segunda división meiótica. Se ubica en las capas adluminales del epitelio seminífero. Morfológicamente es una célula pequeña y redondeada, con núcleo esférico y cromatina granular pálida similar a la del espermatocito secundario, aunque de menor tamaño global. Aún no ha iniciado los cambios morfológicos de la espermiogénesis (condensación nuclear, formación del acrosoma o del flagelo). Estas células están alojadas en invaginaciones de la superficie apical de las células de Sertoli, que las sostienen y nutren durante su maduración.*

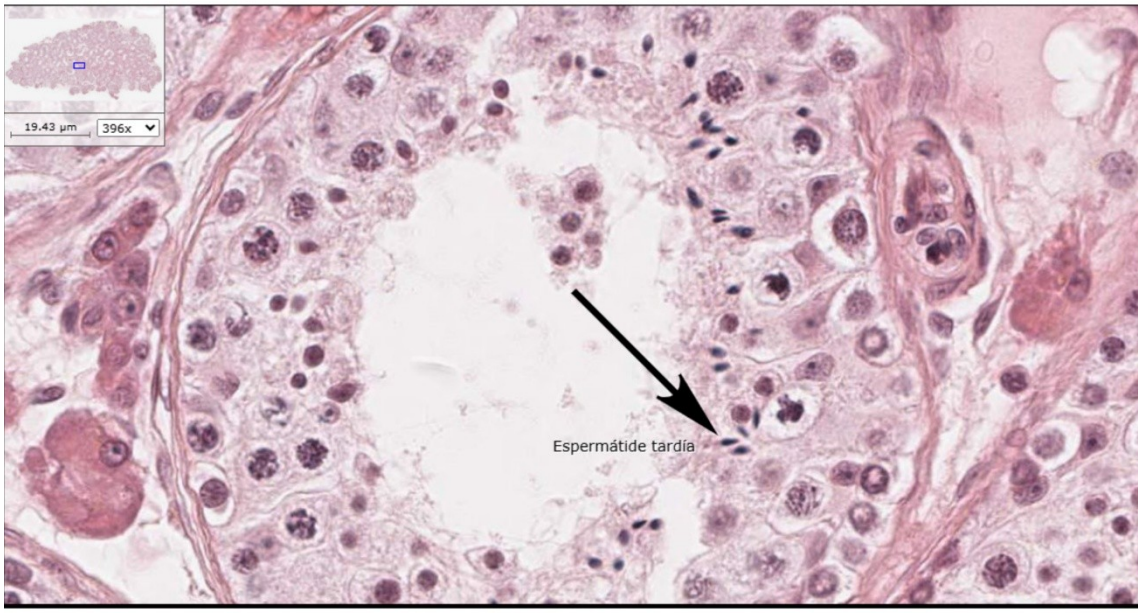


Imagen 18: Espermatide tardía

*La espérmátide tardía o madura (fases Sc–Sd de la espermiogénesis) está en pleno proceso de remodelación morfológica para transformarse en espermatozoide. La característica histológica más llamativa es su núcleo ahusado o piriforme con cromatina muy condensada y oscura, resultado de la sustitución de histonas por protaminas. Se observan en la región apical del epitelio seminífero, con el flagelo proyectándose hacia la luz tubular. El acrosoma (casquete acrosómico) ya está formado y cubre el polo anterior del núcleo. La espermiogénesis implica además la reabsorción del citoplasma residual (cuerpo residual), la migración de la pieza intermedia del flagelo y la reorganización mitocondrial, completando la formación del espermatozoide maduro.*

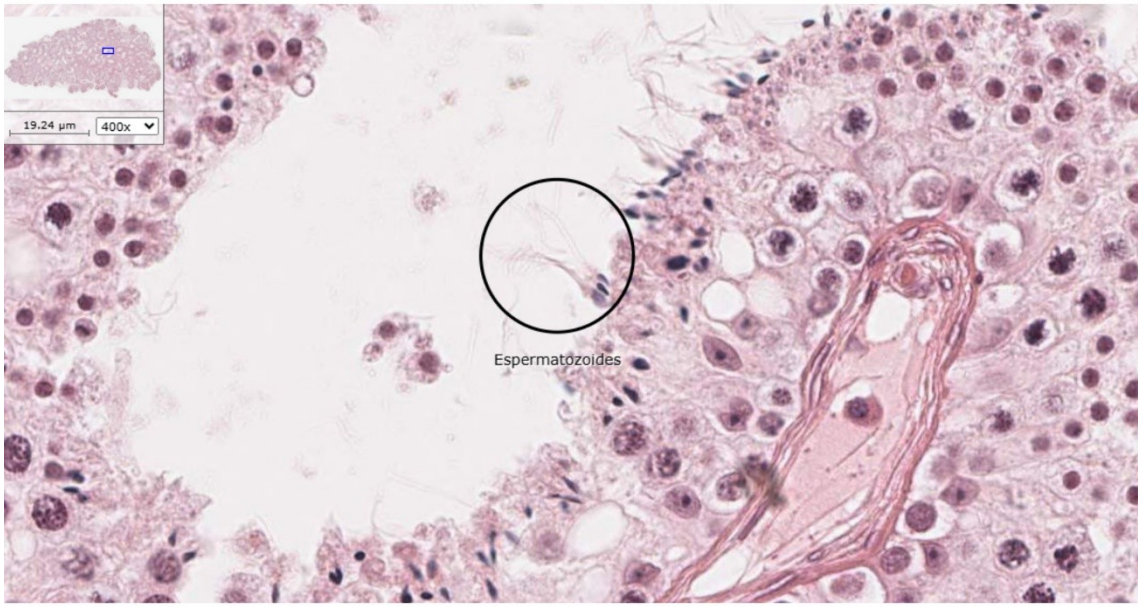


Imagen 19: Espermatozoides

*Los espermatozoides representan el producto final de la espermiogénesis y la célula germinal masculina madura. En los cortes histológicos se observan predominantemente en la luz tubular, donde son liberados durante la espermiación. Morfológicamente presentan una cabeza oval aplanada con núcleo muy condensado (cromatina intensamente basófila y oscura por la presencia de protaminas), cubierta en su polo anterior por el acrosoma. La pieza intermedia del flagelo, rica en mitocondrias dispuestas en hélice, proporciona la energía necesaria para la motilidad. La pieza principal y la pieza terminal del flagelo son más delgadas y difusas en los preparados de HE. Los espermatozoides recién liberados son mótiles pero aún no están capacitados para fecundar: la capacitación ocurre en el tracto femenino.*

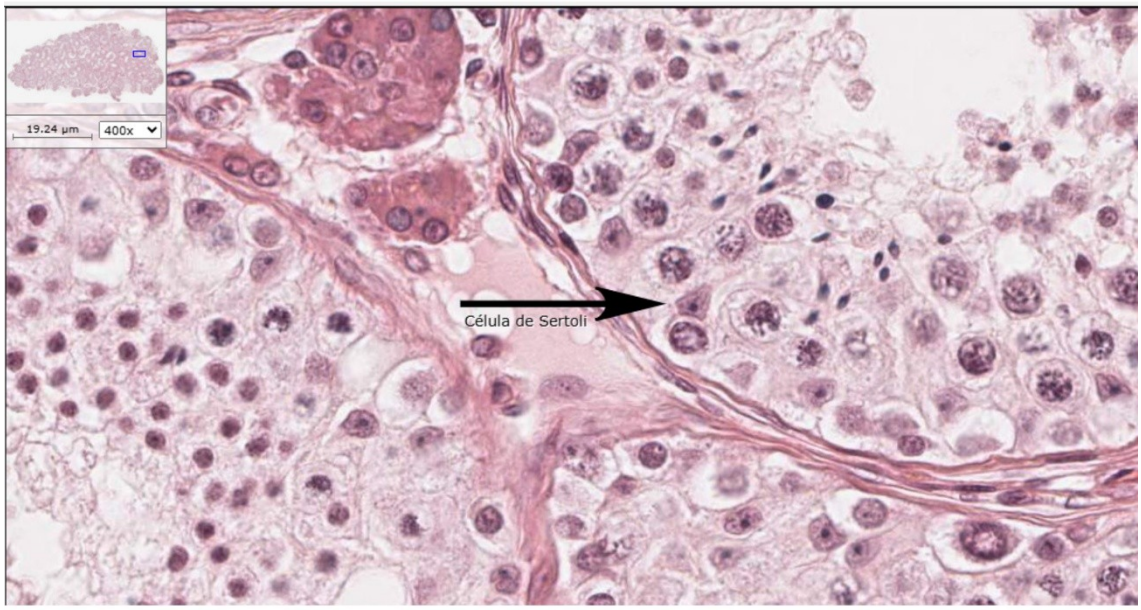


Imagen 20: Célula de Sertoli

*La célula de Sertoli (o célula sustentacular) es una célula somática del epitelio seminífero de gran importancia funcional. Se extiende desde la lámina basal hasta la luz tubular, abarcando todo el espesor del epitelio. En HE se identifica por su gran núcleo triangular o piriforme ubicado habitualmente en la segunda hilera de núcleos del epitelio (zona parabasal), con cromatina laxa, nucléolo prominente y carioteca con pliegues característicos. Su citoplasma es pálido y de límites poco definidos. Sus funciones son múltiples: sostiene y nutre a las células germinales, forma la barrera hematotesticular (mediante uniones oclusivas entre células adyacentes), fagocita los cuerpos residuales, secreta fluido tubular y produce hormonas como la inhibina y la proteína ligante de andrógenos (ABP).*

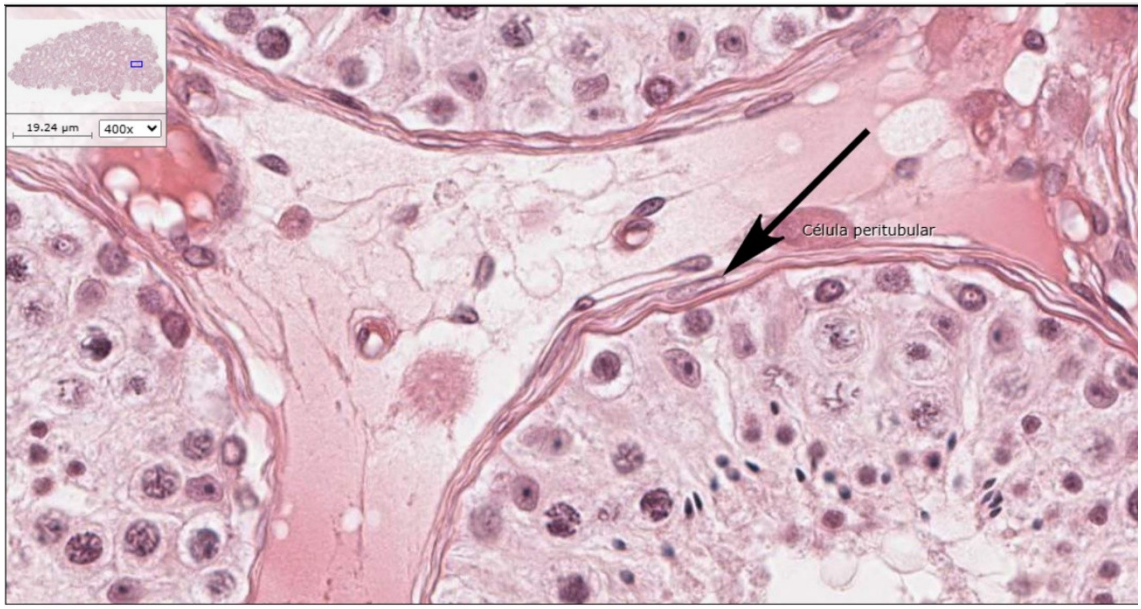


Imagen 21: Célula peritubular

*Las células peritubulares o mioides constituyen la pared del túbulo seminífero, junto con la membrana basal y las fibras colágenas. Son células alargadas, fusiformes, con núcleo elongado y cromatina condensada, y se disponen en una o varias capas concentritas alrededor del túbulo. Poseen características intermedias entre miofibroblastos y células musculares lisas: contienen filamentos de actina y miosina que les confieren capacidad contractítil. Esta contractilidad genera peristálsis tubular que impulsa a los espermatozoides (aún imóviles) hacia la rete testis y el epídídimo. Además, secretan componentes de la matrix extracelular y participan en la regulación parácrina de la espermatogénesis.*

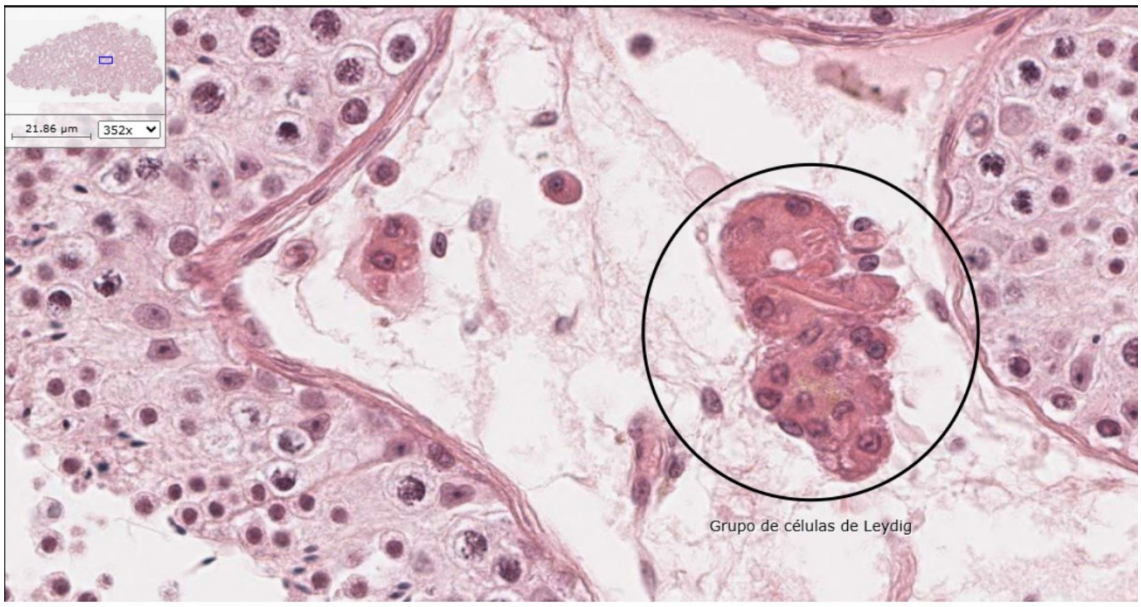


Imagen 22: Grupo de células de Leydig

*Las células de Leydig (o células intersticiales de Leydig) se localizan en el intersticio testicular, agrupadas en cúmulos periv asculares entre los túbulos seminíferos. Son las principales productoras de testosterona en el varon, respondiendo a la estimulación de la LH (hormona luteinizante) hipofisaria. Histológicamente se distinguen con facilidad por su morfología poligonal grande, con abundante citoplasma eosinófilo y granular (rico en inclusiones lipídicas y retículo endoplasmático liso, organelas propias de células esteroideogénicas), núcleo central redondeado con cromatina laxa y nucléolo prominente. En adultos, pueden observarse los cristaloides de Reinke, inclusiones proteicas de significado incierto que son exclusivas de las células de Leydig humanas. La testosterona producida actúa localmente (vía parácrina) regulando la espermatogénesis y es exportada a la circulación sistémica para ejercer sus efectos andrógenos en tejidos diana.*