Segmentación y clasificación de patologías retinales en imágenes OCT mediante Deep Learning

Alexis Barniquez - alexisbarnique@gmail.com,
Barbara Cerezo - cerezo.barbara@gmail.com,
Daniel Paniagua - dgpaniagua1989@gmail.com,
Brian Salamone - briansalamonecastro@gmail.com.
Carrera de Especialización en Inteligencia Artificial (CEIA). FIUBA, Buenos Aires, Argentina

***Resumen*—La tomografía de coherencia óptica (OCT) es el estándar de imagen para el diagnóstico de enfermedades retinales como la neovascularización coroidal (CNV), el edema macular diabético (DME) y las drusas. En este trabajo se evalúa si la segmentación semántica de capas retinales como preprocesamiento mejora la clasificación automática de patologías en imágenes OCT. Se entrenó un modelo UNet++ con encoder ResNet34 para segmentar 8 capas retinales, obteniendo un coeficiente Dice de 0.98 y un IoU de 0.96. Sobre el dataset de Kermany et al. (2018) se entrenaron dos clasificadores ResNet50 idénticos: uno sobre imágenes originales y otro sobre las máscaras de segmentación generadas. El clasificador sobre imágenes originales alcanzó un accuracy de 94 %, mientras que el clasificador sobre máscaras obtuvo 70 %. Los resultados indican que la información de textura y contraste presente en las imagenes originales es mas discriminativa para la clasificacion de patologias retinales que la informacion puramente estructural de las mascaras de segmentación. Adicionalmente, se desarrolló una aplicación web interactiva con Streamlit que integra ambos enfoques como prototipo de sistema de apoyo al diagnóstico.**

***Index Terms*—OCT, segmentación semántica, clasificación de imágenes médicas, deep learning, retina, UNet++, ResNet50.**

I. Introducción

La tomografía de coherencia óptica (OCT) es una modalidad de imagen no invasiva que permite obtener cortes transversales de alta resolución de la retina. Esta técnica se ha convertido en una herramienta fundamental para el diagnóstico y seguimiento de diversas patologías oculares, incluyendo la neovascularización coroidal (CNV), el edema macular diabético (DME) y las drusas [1]. La interpretación manual de estas imágenes requiere especialistas altamente entrenados, es subjetiva y consume tiempo significativo, lo que impulsa la necesidad de herramientas automatizadas basadas en deep learning.

En los últimos años, las redes neuronales convolucionales han demostrado un desempeño notable en la clasificación automática de imágenes OCT. El trabajo seminal de Kermany et al. [1] demostró que una red profunda puede clasificar imágenes OCT en cuatro categorías de diagnóstico con rendimiento comparable a expertos clínicos, utilizando transfer learning con InceptionV3. Posteriormente, De Fauw et al. [2] presentaron un sistema de dos etapas desarrollado por DeepMind en colaboración con Moorfields Eye Hospital, donde primero se segmentan las estructuras retinales y luego se clasifica la patología, obteniendo resultados clínicamente aplicables en un espectro mas amplio de enfermedades.

Sin embargo, la mayoría de los enfoques de clasificación tratan la imagen OCT como una entrada opaca, sin considerar explícitamente la estructura anatómica de la retina. La retina esta compuesta por multiples capas diferenciadas, y distintas patologías afectan capas específicas: las drusas se acumulan entre el epitelio pigmentario retinal (RPE) y la membrana de Bruch, mientras que el DME se manifiesta como engrosamiento en las capas internas [3]. Esta observación motiva la pregunta central de este trabajo: ¿la segmentación semántica de capas retinales como paso previo, mejora la clasificación de patologías en OCT?

Las contribuciones principales de este trabajo son:

1. Un modelo de segmentación semántica de 8 capas retinales basado en UNet++ con Dice de 0.98.
2. Una comparación controlada entre un clasificador sobre imágenes originales y otro sobre mascaras de segmentación, aislando el efecto de la variable de entrada.
3. Una aplicación web interactiva que integra ambos enfoques como prototipo funcional de apoyo al diagnóstico.

II. Metodología

II-A. Datasets

Se utilizan dos datasets públicos complementarios:

Dataset de segmentación: se emplea el Retinal Layer Segmentation Dataset disponible en Kaggle, que contiene 220 imágenes OCT en formato `.npy` con resolución de 216×500 píxeles en escala de grises, acompañadas de máscaras de segmentación píxel a píxel para 8 capas retinales: ILM-RNFL, RNFL-GCL, GCL-IPL, IPL-INL, INL-OPL, OPL-ONL, ONL-IS e IS-OS.

Dataset de clasificación: se utiliza el dataset público de Kermany et al. [1] con cuatro categorías de diagnóstico. La distribución se detalla en la Tabla I.

Cuadro I: distribución del dataset de clasificación por clase.

Clase	Train	Val	Test
CNV	1 041	508	990
DME	990	508	1 002
DRUSEN	979	508	1 021
NORMAL	990	508	1 002
Total	4 000	2 032	4 015

Para el entrenamiento de los clasificadores se utilizan 4 000 imágenes seleccionadas mediante

`WeightedRandomSampler` del conjunto original de 8 003 imágenes, compensando el desbalance entre clases.

II-B. Modelo de segmentación

Para la segmentación semántica de capas retinales se emplea una arquitectura UNet++ [4] implementada mediante la biblioteca `segmentation_models_pytorch` [5], con un encoder ResNet34 [6] sin pesos preentrenados (`encoder_weights=None`).

Se eligió UNet++ sobre U-Net estándar porque sus conexiones densas anidadas mejoran la captura de detalles finos en las capas retinales, que son estructuras delgadas donde los bordes precisos son críticos para una segmentación correcta. ResNet34 como encoder ofrece un buen balance entre capacidad de reprecentación y costo computacional para imágenes médicas de un solo canal.

El modelo recibe imágenes de un canal (escala de grises) redimensionadas a 224×512 píxeles y produce una salida de 8 canales correspondientes a las capas retinales. Se utiliza *Cross-Entropy Loss* como función de perdida, optimizador Adam con learning rate de 10^{-3}, batch size de 8, y entrenamiento por 50 epochs. El dataset se divide en 80 % entrenamiento (176 imágenes) y 20 % validación (44 imágenes).

II-C. Clasificación sobre imágenes originales (Modelo 1)

El primer modelo de clasificación emplea una red ResNet50 [6] con pesos preentrenados de ImageNet (IMAGENET1K_V2), modificando la capa fully connected final para producir 4 salidas. Las imágenes se redimensionan a 224×224 pixeles y se normalizan con media y desviación estándar de ImageNet. Se aplica *ColorJitter* como aumentación (brillo y contraste $\pm 0{,}2$). El entrenamiento utiliza optimizador Adam con learning rate de 10^{-4}, batch size de 32, *Cross-Entropy Loss*, y early stopping con patience de 5 epochs sobre un máximo de 30 epochs.

II-D. Clasificación sobre mascaras de segmentación (Modelo 2)

El segundo clasificador utiliza la misma arquitectura ResNet50 con idéntica configuración de hiperparámetros, pero recibe como entrada las máscaras de segmentación generadas por el modelo UNet++ (cuyos pesos permanecen congelados durante el entrenamiento del clasificador). El pipeline de preprocesamiento consiste en: (1) convertir la imagen OCT a escala de grises, (2) redimensionar a 224×512, (3) generar la máscara de segmentación con valores de clase 0–7, (4) normalizar la mascara al rango $[0, 1]$ dividiendola por 7, (5) replicar a 3 canales para compatibilidad con ResNet50, y (6) redimensionar a 224×224 con normalización ImageNet. Se aplican *RandomHorizontalFlip* y *RandomVerticalFlip* como aumentación. El entrenamiento se realiza por un máximo de 20 epochs con early stopping (patience de 5).

Este diseño experimental aísla la variable independiente (tipo de entrada) al mantener la misma arquitectura de clasificación, hiperparámetros y dataset, permitiendo atribuir las diferencias de rendimiento exclusivamente al efecto de la segmentación como preprocesamiento.

III. Resultados

III-A. Rendimiento de la segmentación

La Tabla II presenta las métricas globales del modelo de segmentación, y la Tabla III detalla el rendimiento por capa retinal.

Cuadro II: métricas globales de segmentación (UNet++ con ResNet34)

Metrica	**Valor**
Dice (macro)	0.9814
IoU (macro)	0.9637
Hausdorff Distance (px)	1.5303
Val Loss (mejor)	0.0181

Cuadro III: rendimiento de segmentación por capa retinal

Capa	**Dice**	**IoU**	**HD (px)**
ILM-RNFL	0.9988	0.9976	1.11
RNFL-GCL	0.9795	0.9599	1.23
GCL-IPL	0.9886	0.9775	1.63
IPL-INL	0.9704	0.9425	1.84
INL-OPL	0.9669	0.9360	2.15
OPL-ONL	0.9901	0.9804	1.99
ONL-IS	0.9781	0.9572	1.16
IS-OS	0.9789	0.9587	1.13

El modelo alcanza un Dice macro de 0.98, con todas las capas superando un Dice de 0.96. La capa con menor rendimiento es INL-OPL (Dice = 0.967), consistente con ser una de las capas más delgadas y difíciles de delinear. La convergencia del entrenamiento fue estable, con la loss de validación descendiendo de 0.57 (epoch 1) a 0.02 (epoch 50).

III-B. Comparación de clasificación

La Tabla IV presenta la comparación global entre ambos clasificadores, y la Tabla V detalla el F1-score por clase.

Cuadro IV: comparación de clasificadores sobre el set de test (4 015 imágenes)

Modelo	**Acc.**	**Prec.**	**Recall**	**F1**
Modelo 1 (imágenes)	**0.94**	**0.94**	**0.94**	**0.94**
Modelo 2 (segmentación)	0.70	0.71	0.71	0.70

Cuadro V: F1-score por clase de diagnóstico

Clase	**Modelo 1**	**Modelo 2**	**Δ F1**
CNV	0.95	0.81	$-0{,}14$
DME	0.94	0.76	$-0{,}18$
DRUSEN	0.92	0.59	$-0{,}33$
NORMAL	0.94	0.66	$-0{,}28$
Macro Avg.	**0.94**	0.70	$-0{,}24$

El Modelo 1 (imágenes originales) supera al Modelo 2 (máscaras de segmentación) por 24 puntos porcentuales de accuracy. El early stopping detuvo el Modelo 1 en el epoch 7 (mejor val loss: 0.307, val accuracy: 0.922) y el Modelo 2 en el epoch 10 (mejor val loss: 0.822, val accuracy: 0.703), indicando que el Modelo 2 tuvo mayor dificultad para converger.

III-C. Análisis por clase

La clase mas afectada por el uso de máscaras de segmentación es DRUSEN, cuyo F1-score cae de 0.92 a 0.59 ($\Delta = -0{,}33$). Esto es clínicamente coherente: las drusas son depósitos sub-retinales cuya detección depende de características de textura e intensidad visual que se pierden completamente al reducir la imagen a etiquetas discretas de clase. En contraste, CNV es la clase menos afectada ($\Delta = -0{,}14$), posiblemente porque la neovascularización produce cambios estructurales mas pronunciados que se preservan parcialmente en la máscara.

El Modelo 2 muestra confusión significativa entre DRUSEN y NORMAL (las clases con mayor caída de rendimiento), lo cual sugiere que sin la información de textura, el clasificador no puede distinguir depósitos sub-retinales sutiles de una retina sana.

IV. Discusión

IV-A. Perdida de información discriminativa

El hallazgo principal de este trabajo es que la segmentación como preprocesamiento *degrada* significativamente la clasificación, en lugar de mejorarla. La explicación mas plausible es que la conversion de una imagen OCT continua a una mascara de segmentación discreta (con valores 0–7) descarta información de textura, intensidad y contraste que resulta fundamental para distinguir patologías. Las imágenes originales contienen patrones sutiles de reflectividad, sombras y microestructuras que un clasificador entrenado sobre imágenes crudas puede explotar, pero que se eliminan al reducir la imagen a etiquetas de capa.

IV-B. Discrepancia de dominios

Un factor que probablemente amplifica la degradación es la discrepancia entre los datasets de segmentación y clasificación. El modelo de segmentación fue entrenado con el Retinal Layer Segmentation Dataset de Kaggle, mientras que la clasificación se realiza sobre el dataset de Kermany et al. Las diferencias en equipos OCT, resolución, y condiciones de adquisición pueden generar máscaras de segmentación subóptimas al aplicarse al segundo dataset, propagando errores al clasificador.

IV-C. Calidad de la segmentación vs. utilidad para clasificación

Es importante destacar que el modelo de segmentación por si mismo alcanza un rendimiento excelente (Dice = 0.98, IoU = 0.96). El problema no radica en la calidad de la segmentación, sino en que la información estructural pura no es suficiente para clasificar patologías. Este resultado sugiere que la segmentación y la clasificación capturan aspectos complementarios de la imagen: la primera identifica *dónde* están las capas, mientras que la segunda necesita saber *cómo se ven* (textura, opacidad, depósitos).

IV-D. Limitaciones

Este trabajo presenta las siguientes limitaciones:

1. Se utilizó un único backbone de clasificación (ResNet50); explorar Vision Transformers u otras arquitecturas podría arrojar resultados diferentes.
2. La estrategia de alimentar máscaras como única entrada es una de multiples formas posibles de integrar la segmentación, alternativas como concatenar la máscara con la imagen original o usar attention maps podrían ser mas efectivas.
3. El dataset de segmentación es relativamente pequeño (220 imágenes).
4. los resultados son específicos al dominio de OCT retinal y no necesariamente generalizables a otros tipos de imagen médica.

V. Aplicacion web

Para demostrar la utilidad practica de la investigación, se desarrolló una aplicación web con Streamlit que integra los tres modelos entrenados (segmentación UNet++ y ambos clasificadores ResNet50). La aplicación permite al usuario cargar imágenes OCT y obtener: (1) la segmentación interactiva de las 8 capas retinales con overlay sobre la imagen original, (2) la prediccion simultanea de ambos clasificadores con barras de probabilidad por clase, y (3) una vista comparativa que facilita la interpretación de los resultados. La Figura 1 muestra una captura de la interfaz.

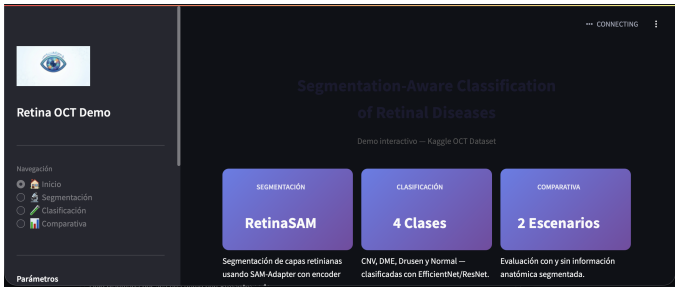

Figura 1: captura de pantalla de la aplicación web de demostración desarrollada con Streamlit.

VI. Conclusiones

En este trabajo se investigó si la segmentación explicita de capas retinales mejora la clasificación automática de patologías en imágenes OCT. Los resultados permiten extraer las siguientes conclusiones:

1. El clasificador sobre imágenes OCT originales (94 % accuracy) supera significativamente al pipeline con segmentación previa (70 %), refutando la hipótesis de que la segmentación mejoraría la clasificación.
2. La información de textura y contraste contenida en las imágenes crudas es mas discriminativa para la clasificación de patologías retinales que la información puramente geométrica de las máscaras de segmentación.
3. El modelo UNet++ con encoder ResNet34 logra una segmentación precisa de capas retinales (Dice = 0.98,

IoU = 0.96), validando su utilidad como herramienta independiente para análisis estructural retinal.

4. La clase DRUSEN es la mas sensible a la perdida de información visual (F1 cae de 0.92 a 0.59), lo cual es coherente con la naturaleza de esta patología, que se manifiesta como depósitos cuya detección depende de patrones de textura e intensidad.
5. La discrepancia entre los dominios de los datasets de segmentación y clasificación es un factor que probablemente contribuye a la degradación del rendimiento del pipeline combinado.
6. La segmentación semántica, aunque no mejora la clasificación como preprocesamiento, aporta valor clínico como herramienta de interpretabilidad, permitiendo al oftalmólogo visualizar las estructuras retinales junto con el diagnostico automatizado.
7. Se desarrollo una aplicación web interactiva que integra ambos enfoques, demostrando la factibilidad de un sistema de apoyo al diagnóstico oftalmológico basado en deep learning.

Como trabajo futuro se propone explorar estrategias alternativas de integración, como la concatenación de la máscara con la imagen original como canales adicionales, el uso de mecanismos de atención guiados por la segmentación, o la evaluación con otras arquitecturas como Vision Transformers.

REFERENCIAS

[1] D. S. Kermany, M. Goldbaum, W. Cai, C. C. Valentim, H. Liang, S. L. Baxter, A. McKeown, G. Yang, X. Wu, F. Yan *et al.*, "Identifying medical diagnoses and treatable diseases by image-based deep learning," *Cell*, vol. 172, no. 5, pp. 1122–1131, 2018.

[2] J. De Fauw, J. R. Ledsam, B. Romera-Paredes, S. Nikolov, N. Tomasev, S. Blackwell, H. Askham, X. Glorot, B. O'Donoghue, D. Visber *et al.*, "Clinically applicable deep learning for diagnosis and referral in retinal disease," *Nature Medicine*, vol. 24, no. 9, pp. 1342–1350, 2018.

[3] D. Huang, E. A. Swanson, C. P. Lin, J. S. Schuman, W. G. Stinson, W. Chang, M. R. Hee, T. Flotte, K. Gregory, C. A. Puliafito, and J. G. Fujimoto, "Optical coherence tomography," *Science*, vol. 254, no. 5035, pp. 1178–1181, 1991.

[4] Z. Zhou, M. M. Rahman Siddiquee, N. Tajbakhsh, and J. Liang, "U-net++: A nested u-net architecture for medical image segmentation," in *Deep Learning in Medical Image Analysis and Multimodal Learning for Clinical Decision Support*. Springer, 2018, pp. 3–11.

[5] P. Yakubovskiy, "Segmentation models pytorch," GitHub repository, 2020. [Online]. Available: https://github.com/qubvel/segmentation_models.pytorch

[6] K. He, X. Zhang, S. Ren, and J. Sun, "Deep residual learning for image recognition," in *Proceedings of the IEEE conference on computer vision and pattern recognition*, 2016, pp. 770–778.